

Local block and Awake Intubation in a Patient with Laryngeal Mass and Anticipated Difficult Airway: A Case Report

Akbari Hoshang¹,
Esmaeili Ravanbakhsh²

¹ Assistant Professor, Department of Anesthesiology, Faculty of Paramedical, Mazandaran University of Medical Sciences, Sari, Iran

² Assistant Professor, Department of Medical Surgical Nursing, Orthopedic Research Center, Mazandaran University of Medical Sciences, Sari, Iran

(Received June 12, 2017; Accepted May 6, 2018)

Abstract

Local block and awake intubation are the choice for airway management in patients with anticipated difficult airways. This paper reports a case of a 67 year old man with snoring and hoarseness and laryngeal mass in stroboscopy (12X12X10), candidate for elective surgery. He was intubated awake and the mass was resected. Therefore, patients with hoarseness and snoring should not be anesthetized immediately since the mass might be large and intubation would be difficult.

Keywords: airway block, difficult intubation, stroboscopy

J Mazandaran Univ Med Sci 2018; 28 (160): 138-143 (Persian).

گزارش یک مورد بلوک راه هوایی در بیمار با توده حنجره و احتمال انتوباسیون مشکل

هوشنگ اکبری^۱

روانبخش اسمعیلی^۲

چکیده

بلوک راه هوایی فوقانی روش انتخابی برای انتوباسیون بیدار در بیماران با احتمال راه هوایی مشکل دار می باشد. بیمار مورد نظر آقایی ۶۷ ساله بود که به علت گرفتگی صدا و سختی در تنفس به بیمارستان مراجعه نمود. در بررسی استروبواسکپی، وجود یک توده نسبتاً بزرگ به اندازه تقریبی $10 \times 12 \times 12$ میلی متر در دهانه ورودی نای تشخیص داده شد که با روش بیدار، لوله گذاری شده و سپس تحت جراحی قرار گرفته و بیمار از بیمارستان مرخص شد. بنابراین توصیه می شود که در صورت مراجعه بیماری با گرفتگی صدا، بیمار سریعاً بیهوش نشود، چون ممکن است به علت بزرگی توده دچار انسداد راه هوایی، عدم لوله گذاری و ایست قلبی تنفسی گردد.

واژه های کلیدی: بلوک راه هوایی، انتوباسیون مشکل، استروبواسکپی

مقدمه

کامل راه هوایی به علت تحریک مخاط حنجره شده است. از طرفی بلوک راه هوایی هم باید توسط فرد با تجربه انجام شود، چون احتمال خونریزی، ترومای عصب و تزریق داخل عروقی می باشد. برای بی حسی کامل راه هوایی، بلوک دوطرفه عصب گلو سوفارنژال و عصب سوپریور لارنژال و تزریق ترانس لارنژال لازم است. در بیماران با ترومای سر و صورت، توده بزرگ داخل دهان، گردن کوتاه، بیمار با سابقه انتوباسیون مشکل و بیماران با عدم ثبات مهره های گردنی را می توان از طریق ترکیب بلوک عصبی و لیدو کائین توپیکال به بهترین شکل انجام داد. بی حسی موضعی یک روش مهم و اساسی برای بلوک راه هوایی در بیماران با انتوباسیون مشکل می باشد. این روش معمولاً برای

انتوباسیون به روش بیدار (Awake) هنوز از روش های استاندارد طلایی برای مواقعی است که احتمال انتوباسیون مشکل وجود دارد. در صورت مهارت کافی، این روش ساده بوده و انتوباسیون به راحتی انجام می گیرد. بی حسی می تواند از طریق توپیکال و هم رژیونال بلوک باشد (۱). ترکیب بی حسی توپیکال و بلوک عصبی یک شرایط عالی برای اقدامات راه هوایی مثل انتوباسیون و برونکوسکپی ایجاد می کند (۲). روش توپیکال ساده و راحت اما همراه با ریسک است. در بیماران با آبنه خلف زبان، مسمومیت به دنبال بی حسی توپیکال با لیدو کائین گزارش شده است (۳). در بیماران با سدیشن زیاد و عدم ثبات مهره های گردن به علت شکستگی، بی حس نشدن کافی منجر به لارنگواسپاسم و حتی انسداد

E-mail: r.esmaeili90@gmail.com

مؤلف مسئول: روانبخش اسمعیلی - ساری: خیابان وصال شیرازی، دانشکده پرستاری و مامایی نسیه ساری

۱. استادیار، گروه هوشبری و اتاق عمل، دانشکده پیراپزشکی، دانشگاه علوم پزشکی مازندران، ساری، ایران

۲. استادیار، گروه پرستاری داخلی - جراحی، مرکز تحقیقات ارتوپدی، دانشگاه علوم پزشکی مازندران، ساری، ایران ان

تاریخ دریافت: ۱۳۹۶/۳/۲۲ تاریخ ارجاع جهت اصلاحات: ۱۳۹۶/۳/۲۹ تاریخ تصویب: ۱۳۹۷/۲/۱۶

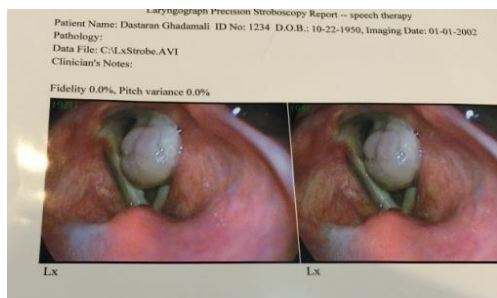
با تشخیص اولیه SCC (Squamous Cell Carcinoma) گرفت. بیمار به اتاق عمل منتقل و پس از بررسی ها و با احتمال این که بیهوشی عمومی ممکن است خطراتی مانند انسداد کامل راه هوایی و یا عدم لوله گذاری در حین آپنه تنفسی داشته باشد، تصمیم به لوله گذاری با روش بیدار یا (awake) گرفته شد. بیمار پس از ورود به اتاق عمل به صورت سوپاین قرار گرفته و سر بیمار حدود ۳۰ درجه برای راحتی تنفس، بالاتر از تخت قرار گرفت. پالس اکسی متر و مانیتورینگ نوار قلب وصل شد که ضربان قلب حدود ۹۰ ضربه در دقیقه و میزان O₂Saturation حدود ۸۸ درصد بود، لذا برای بیمار ماسک اکسیژن با فلوی ۸ لیتر در دقیقه گذاشته شد. برای بیمار ۱۰۰ میلی گرم هیدروکورتیزون و ۸ میلی گرم دگزامتازون، ۲ میلی گرم میدازولام، ۱۰۰ میکروگرم فنتانیل و پروپوفول ۴۰ میلی گرم جهت آرام بخشی تجویز شد، بیمار کاملاً آرام اما بیدار و اطاعت پذیر بود. سپس جهت بلوک عصب گلو سوفارنژال با لیدوکائین ۲ درصد به میزان ۲ سی سی قسمت لترال خلف زبان به صورت دو طرفه بلوک شد (تصویر شماره ۳).

متخصصین بیهوشی یک چالش محسوب می شود. در مواردی که انتوباسیون مشکل داریم و احتمال خطراتی برای بیمار باشد از روش بی حسی ناحیه ای استفاده می شود (۱). حس ناحیه لارنگس و اپیگلوت از شاخه داخلی عصب لارنژال فوقانی از ریشه واگ به صورت دو طرفه عصب دهی می شود که برای انتوباسیون به روش بیدار، هر دو عصب در ناحیه گردن باید توسط بیحس کننده موضعی بلوک شوند (۲). این عصب معمولاً از جلوی شاخ بزرگ استخوان هیوئید عبور می کند. حس ناحیه تراشه و اینفرا گلو تیک از عصب واگ نیز عصب دهی می شود که برای بی حسی کردن آن باید یک تزریق در داخل تراشه نیز انجام داد (۳). حس ناحیه دهان و فارنگس نیز از اعصاب تریژی مینال و گلو سوفارنژال عصب دهی می شود که این عصب نیز از طریق تزریق بی حسی کننده در قسمت خلفی و لترال زبان و ناحیه داخلی دندان آسیای بزرگ تزریق انجام شده و به صورت دو طرفه بی حسی می شود (۴). این مورد برای اولین بار در مرکز آموزشی درمانی بوعلی ساری انجام شده است.

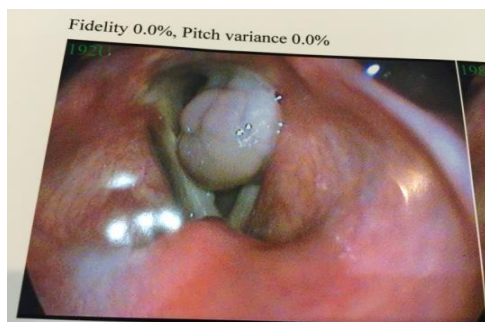
گزارش مورد

بیمار آقای ۶۷ ساله به علت تنگی نفس و خس خس و اختلال در تکلم از حدود یک ماه قبل، به مرکز آموزشی درمانی بوعلی ساری در خرداد سال ۹۶ (بخش گوش و حلق بینی) مراجعه نمود. در زمان مراجعه، بیمار قادر به تکلم مناسب نبود، به صورتی که صدای بسیار ضعیفی داشت. در بررسی پاراکلینیک از طریق استروپوسکپی، یک توده نسبتاً بزرگ در ابتدای تراشه مشاهده شد که موجب اختلال در تکلم و اشکال در تنفس و حتی کاهش اشباع اکسیژن شریانی خون بیمار شد (تصاویر شماره ۱ و ۲).

در سابقه، بیماری خاصی نداشته و روزی یک پاکت سیگار مصرف می کرده و اعتیاد به تریاک داشت. باتوجه به وضعیت بیمار و احتمال این که انسداد در هر لحظه موجب خفگی و مرگ بیمار شود، جراح تصمیم به عمل جراحی

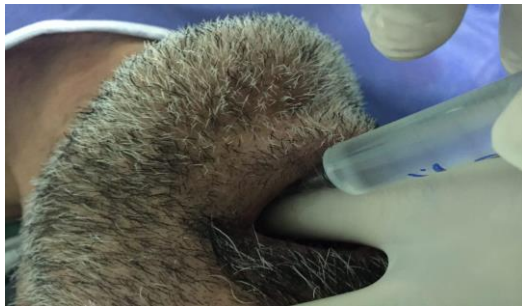

تصویر شماره ۱: نمای توده ابتدای حنجره از طریق استروپوسکپی



تصویر شماره ۲: نمای نزدیک از توده در ابتدای حنجره با استروپوسکپی

رزکسیون توده و اطمینان از عدم خونریزی پس از ۴۵ دقیقه طول عمل، بیمار بیدار و اکستوبه شد و با داشتن رفلکس بلع به ریکاوری منتقل گردید. پس از سی دقیقه حضور در ریکاوری، بیمار به بخش مراقبت ویژه منتقل شد که به مدت یک شب در این بخش بستری و سپس به با حال عمومی خوب به بخش گوش حلق و بینی منتقل شد. جواب پاتولوژی بیمار، بافت گرانولوماتوز گزارش شد.

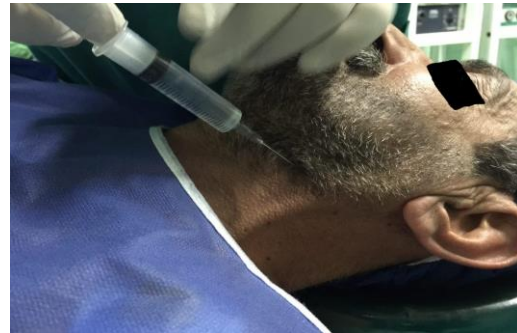

تصویر شماره ۵: تزریق لیدوکائین ۲ درصد برای بلوک داخل تراشه در مامبران کریکوتیروئید به سمت کودال

بحث

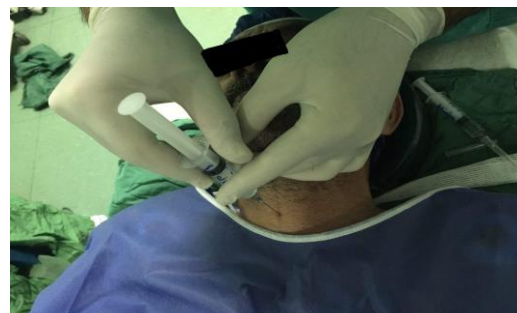در بیمار حاضر، پس از برقراری راه وریدی محیطی، با ۲ میلی گرم میدازولام، ۱۰۰ میکروگرم فنتانیل و ۵۰ میلی گرم پروپوفول آرام بخشی صورت گرفت و سپس با تزریق ۲ سی سی لیدوکائین ۲ درصد در دو طرف انتهایی زبان (هر تزریق ۴۰ میلی گرم برای بی‌دردی عصب گلوئوسو فارنژیال) و سپس دو تزریق در ناحیه شاخ بزرگ استخوان هیوئید (برای بی‌حسی عصب سوپریور لارنژیال هر کدام ۲ سی سی) و تزریق ۲ سی سی در ناحیه غشا کریکوتیروئید به صورت اینتراتراکیال انجام شد و بیمار با لوله شماره شش به صورت بیدار اینتوبه شد.

Kumar Rath و Pani در سال ۲۰۰۹ یک مورد گزارش دادند که بیمار ۲۷ ساله با فارنژیت و یک توده در حلق و یوولا که با لیدوکائین و دکسمتومدین و میدازولام بی‌درد و سپس با ویدئو لارنگوسکوپ و لوله شماره ۷ بدون هیچ مشکل و کاملاً بیدار انتوبه و سپس بیهوشی کامل گرفت. داروهای به کار رفته در این



تصویر شماره ۳: بلوک دو طرفه عصب گلوئوسو فارنژیال با لیدوکائین

بعد از آن ۲ سی سی از لیدوکائین ۲ درصد برای بلوک عصب سوپریور لارنژیال (SLN) دو طرفه در قسمت لترال گردن کنار شاخ بزرگ استخوان هیوئید تزریق شد (تصویر شماره ۴). در انتها ۲ سی سی از لیدوکائین ۲ درصد برای بلوک داخل تراشه در مامبران کریکوتیروئید با سرنگ ۵ سی سی به سمت کودال تزریق شد (تصویر شماره ۵) که بلافاصله بیمار دچار سرفه شد و جهت اطمینان از نداشتن رفلکس گاگ، سه پاف از لیدوکائین ۱۰ درصد در ناحیه حلق اسپری شد. پس از حدود ۱۵ دقیقه مانیترینگ از طریق ویدئولارنگوسکوپ (گلاپدسکوپ) بیمار به صورت بیدار و تنفس خودبخودی با لوله شماره ۶/۵ انتوبه شد و پس از اطمینان از قرار داشتن لوله در تراشه، بیهوشی کامل با پروپوفول ۱۵۰ میلی گرم، مورفین ۷ میلی گرم و آتراکوریوم ۳۵ میلی گرم برای بیهوشی کامل تجویز شد.



تصویر شماره ۴: بلوک عصب سوپریور لارنژیال (SLN) دو طرفه با لیدوکائین

برای ادامه بیهوشی هم از ایزوفلوران ۱ درصد و اکسیژن و N₂O هر کدام دو لیتر استفاده شد. پس از

مطالعه با مورد معرفی شده ما تفاوت دارد که داروهای مورد استفاده شامل لیدوکائین، پروپوفول و فنتانیل بوده است (۵).

Nasir و همکاران در سال ۲۰۱۷ بیماری با شکستگی چانه گزارش دادند که با ۵ سی سی لیدوکائین ۲ درصد در ناحیه خلف زبان برای بلوک گلو سوفارنژیال و تزریق لیدوکائین ۴ درصد و گلیکوپیرولات برای کاهش ترشح و ۱۰۰ میلی گرم پروپوفول بی حس شد. سپس سوفلوران را تیتره کرده که بیمار لوله گذاری بیدار از طریق نازال را تحمل نموده و انتوبه گردید. سدیشن و بی دردی کافی در حین انتوباسیون به روش بیدار خیلی مهم می باشد. داروهای مصرفی شامل بنزودیازپین ها و داروهای مخدر می باشند و در این موارد بهتر است از داروهای کوتاه اثر با کم ترین سرکوب تنفسی مانند میدازولام، الفنتانیل و فنتانیل استفاده شود. شروع بی دردی ناشی از اسپری لیدوکائین ۱۰ درصد حداکثر ۲ دقیقه طول کشیده و تا حدود ۴۵ دقیقه بی دردی می دهد و حداکثر دوز بی خطر ۴ میلی گرم بر کیلوگرم است. در مورد معرفی شده مربوط به شکستگی چانه، با مورد معرفی شده ما که توده حنجره بود، متفاوت است (۴).

شیوع انتوباسیون مشکل حدود ۵ درصد و عدم انتوباسیون ۱/۱ درصد گزارش شده است. اکثریت بیماران به راحتی بیهوش و انتوبه می شوند. در بعضی از موارد انتوباسیون مشکل به روش بیهوشی با هوشبری تبخیری و داشتن تنفس خودبخودی انجام می گیرد. در این روش معمولاً از گاز سووفلوران به صورت تیتره شده استفاده می شود که شش دقیقه با سووفلوران ۷ درصد ایندکشن و سپس انتوباسیون انجام می گیرد (۶). از آنجایی که بلوک راه هوایی نسبت به لیدوکائین نبولایزر بی حسی بهتری داده و از رفلکس گآگ و سرفه جلوگیری می کند و انتوباسیون مناسبتری ایجاد می کند (۱۰-۷)، لذا به همکاران توصیه می شود در صورت شک به انتوباسیون مشکل و در صورت مهارت و نداشتن ممنوعیت، از بلوک راه هوایی و انتوباسیون بیدار استفاده کنند.

سپاسگزاری

از آقایان دکتر قریشی و دکتر قاسمی و سرکار خانم اولادزاد جهت کمک در ارائه این گزارش صمیمانه تشکر می گردد.

References

1. Pintaric TS. Upper airway blocks for awake difficult airway management. Acta Clin Croat 2016; 55 (Supl.1): 85-89.
2. Ahmed A, Saad D, Youness AR. Superior laryngeal nerve block as an adjuvant to General Anesthesia during endoscopic laryngeal surgeries: A randomized controlled trial. Egypt J Anaesth 2015; 31(2): 167-174.
3. Pani N, Kumar Rath S. Regional & Topical Anaesthesia of Upper Airways. Indian J Anaesth 2009; 53(6): 641-648.
4. Nasir D, Adkins C. Difficult Airway in a Patient with Jaw Fracture: A Case Report. J Anesth and Pain Med 2017; 2(1): 1-2.
5. Pani N, Shovan Kumar Rath SK. Regional & topical anaesthesia of upper airways. Indian J Anaesth 2009; 53(6):641-648.
6. Wong P, Wong J, Sam Mok MU. Anaesthetic management of acute airway obstruction. Singapore Med J 2016; 57(3): 110-117.
7. Shawn T, Simmons MD, Schleich AR. Airway regional anesthesia for awake fiberoptic intubation. Reg Anesth Pain Med 2002; 27(2): 180-192.
8. Gupta B, Kohli S, Farooque K, Jalwal G, Gupta D, Sinha S. et al. Topical airway

- anesthesia for awake fiberoptic intubation: Comparison between airway nerve blocks and nebulized lignocaine by ultrasonic nebulizer. Saudi J Anaesth 2014; 8(Suppl 1): S15-S19.
9. Pirlich N, Noppens RR. Local airway anaesthesia for awake fiberoptic intubation. Trends in Anaesthesia and Critical Care 2016; 10: 22-28.
10. Hashemian M, Samedi S, Mohajerani SA. Role of regional blocks in awake intubation in emergency airway management in mandibular hypoplasia and ankylosis. Archives of Anesthesiology and Critical Care 2017; 3(1): 297-299 (Persian).