

A Large Brain Mass in a 16-year-old Boy with Seizure: A Case Report of Brain Tuberculoma

Ahmad Alikhani¹,
Sadjad Shafiei²,
Fatemeh Montazer³,
Saied Asghari Khonakdar⁴,
Shamila Abbaspour⁵

¹ Associate Professor, Department of Infectious Diseases, Tropical Medicine and Antimicrobial Resistance Research Center, Mazandaran University of Medical Sciences, Sari, Iran

² Assistant Professor, Department of Neurosurgery, Faculty of Medicine, Mazandaran University of Medical Sciences, Sari, Iran

³ Assistant Professor, Department of Pathology, Faculty of Medicine, Mazandaran University of Medical Sciences, Sari, Iran

⁴ Radiologist, Razi Hospital, Mazandaran University of Medical Sciences, Sari, Iran

⁵ Medical Student, Student Research Committee, Faculty of Medicine, Mazandaran University of Medical Sciences, Sari, Iran

(Received May 18, 2018; Accepted November 18, 2018)

Abstract

Tuberculoma is a common condition in developing countries that sometimes presents with CNS infection, but it is rare to be found as a big brain mass. This article reports a case of a 16-year-old boy with seizure and a large brain mass lesion. According to pathology evaluations, the diagnosis of brain tuberculoma was made.

Keywords: brain, tuberculoma, mass

J Mazandaran Univ Med Sci 2018; 28 (168): 177-181 (Persian).

* **Corresponding Author: Ahmad Alikhani** - Antimicrobial Resistance Research Center, Mazandaran University of Medical Sciences, Sari, Iran (E-mail: ahmadalikhani@yahoo.co.in)

توده بزرگ مغزی در پسر ۱۶ ساله همراه با تشنج: گزارش مورد توبرکلوما مغزی

احمد علیخانی^۱سجاد شفیعی^۲فاطمه منتظر^۳سعید اصغری خندکار^۴شمیلا عباسپور^۵

چکیده

توبرکلوما در کشورهای در حال توسعه رایج بوده و گاهاً با عفونت سیستم عصبی مرکزی (CNS) تظاهر می‌یابد، اما تظاهر آن به شکل توده مغزی بزرگ، غیرمعمول و نادر است. در این مقاله پسر ۱۶ ساله را با تظاهرات تشنج و توده مغزی معرفی می‌کنیم که پس از ارزیابی بر اساس پاتولوژی، توبرکلومای مغزی تشخیص داده شد.

واژه های کلیدی: مغز، توبرکلوما، توده

مقدمه

در این مقاله به معرفی پسر ۱۶ ساله با علائم تشنج و توده بزرگ مغزی در MRI می‌پردازیم که در ابتدای امر تشخیص اشتباه بدخیمی مغزی گذاشته شد.

معرفی بیمار

پسر ۱۶ ساله ساکن بهزیستی با حملات تشنج تونیک کلونیک جنرالیزه به بیمارستان بوعلی شهر ساری ارجاع شد. اولین حمله تشنج ۲ ماه قبل اتفاق افتاد، اما بیمار پس از آن از خوردن داروها امتناع کرده و طی ۱ ماه گذشته، ۴ حمله تشنج را تجربه کرد. بیمار مصرف سیگار و هرگونه مواد مخدر یا تماس جنسی مشکوک را منکر شده است.

توبرکلوما یک کانون گرانولوماتوز است که از سل اکتسابی قدیمی در طول نخستین دوره مایکوباکتریوم خون گسترش می‌یابد. توبرکلوما می‌تواند منفرد یا متعدد باشد و معمولاً بدون التهاب منتر می‌باشد (۱). در مناطق آندمیک تا یک سوم ضایعات جدید مغزی ناشی از سل است، در حالی که در ایالات متحده آمریکا و دیگر کشورهای غربی، غیرقابل انتظار می‌باشد (۲). در گزارشی از شمال کشور بین سال‌های ۱۳۸۷-۱۳۹۲ که ۲۱۲ مورد سل گزارش شد، هیچ موردی از توبرکلومای مغزی معرفی نشد (۳). ممکن است توبرکلوما علائم بالینی نداشته باشد و یا این که با علائم تشنج، سردرد و گاهی علائم ناشی از افزایش فشار داخل مغزی تظاهر یابد (۱).

Email:ahmadalikhani@yahoo.co.in

مؤلف مسئول: احمد علیخانی - قانمشهر - مرکز آموزشی درمانی رازی قانمشهر

۱. دانشیار، گروه عفونی، مرکز تحقیقات مقاومت‌های ضد میکربی، دانشگاه علوم پزشکی مازندران، ساری، ایران

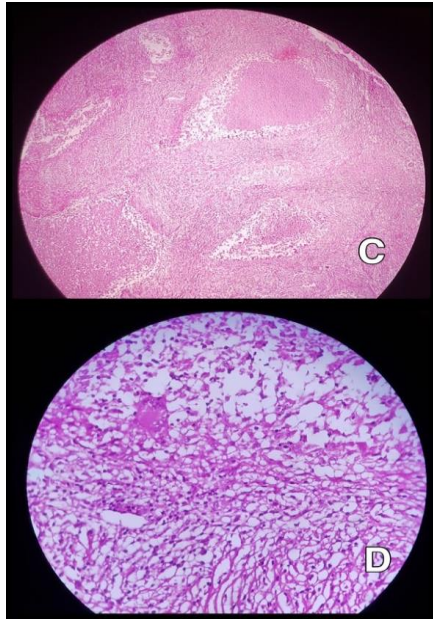
۲. استادیار، گروه جراحی، دانشکده پزشکی، دانشگاه علوم پزشکی مازندران، ساری، ایران

۳. استادیار، گروه پاتولوژی، دانشکده پزشکی، دانشگاه علوم پزشکی مازندران، ساری، ایران

۴. متخصص رادیولوژی، بیمارستان رازی، دانشگاه علوم پزشکی مازندران، ساری، ایران

۵. دانشجوی پزشکی، کمیته تحقیقات دانشجویی، دانشکده پزشکی، دانشگاه علوم پزشکی مازندران، ساری، ایران

تاریخ دریافت: ۱۳۹۷/۲/۲۸ تاریخ ارجاع جهت اصلاحات: ۱۳۹۷/۳/۲۷ تاریخ تصویب: ۱۳۹۷/۸/۲۷



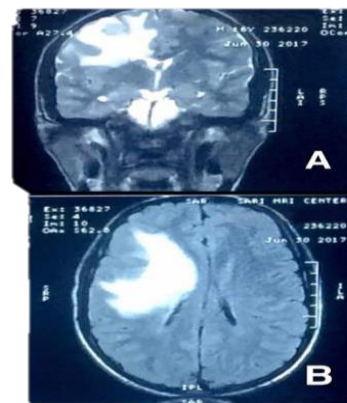
تصویر شماره ۲: گرانولوم با تمایز خوب همراه با نکروز مرکزی (C)،
نمای پاتولوژی با رنگ آمیزی H&E
سلول های جاینت چند هسته ای و لنفوسیت (D)

بحث

سل هم چنان یک مشکل بزرگ سلامتی در کشورهای در حال توسعه محسوب می شود. درگیری مغز با عنوان توبر کلوما هم چنان در مقایسه با درگیری سایر سیستم های بدن، غیر معمول می باشد (۱). توبر کلوما واکنش پارانشیم مغز در مقابل گسترش خونی باکتری در سطح مغز می باشد که گاهی با آبسه سلی یا مننژیت همراه است (۴). توبر کلوما ممکن است از پخش شدن سل در اطراف لایه خارجی عروق ریز مغزی ایجاد شود که در نهایت به کازئوز مرکزی و ایجاد کپسول فیروزه منجر می شود (۲). بدون همراهی مننژیت، توبر کلوما مغزی بسیار مشابه نئوپلاسم است و موجب تشنج، نقص عصبی پیشرونده و گاهی ادم مغزی مقاوم یا افزایش فشار داخل مغزی می شود (۲). در بین علائم، تشنج شایع ترین تظاهر سل دستگاه عصبی مرکزی است (۵). در مواقعی که توبر کلوما بزرگ باشد، ممکن است باعث حملات صرع شود. توبر کلومای منفرد و بزرگ معمولاً در فردی که علائم همراه عفونت را نداشته باشد، با

حین بستری، فشار خون و وضعیت تنفسی بیمار پایدار بوده و GCS=15/15 داشته و تنها از سردرد شکایت داشت. بیمار تب دار نبود و کاهش وزن برجسته ای را متذکر نبود. سرفه نداشت و معاینات تنفسی و نورولوژیک بیمار نرمال بود. در شمارش سلول های خونی $HB=13.7 \text{ g/dL}$ ، $WBC=7100 \text{ cells}/\mu\text{L}$ و $Plt=169,000 /\mu\text{L}$ سایر آزمایشات به شرح زیر بود: $Cr=1 \text{ mg/dl}$ ، $ESR=18 \text{ mm/h}$ ، $Beta \text{ HCG}=0.3 \text{ IU/L}$ ، $LDH=323 \text{ IU/L}$ ، $HIV \text{ Ab}=\text{Negative}$.

MRI مغز بدون ماده حاجب، یک توده اینتراآگزیکال هتروژن و ایزودنس همراه با ادم وازوژنیک اطراف در لوب فرونتال را نشان داد که همراه با جابه جایی میدلاین مغز بود (تصویر شماره ۱). گرافی قفسه سینه، سونوگرافی شکم و لگن و بیضه ها نرمال بود.



تصویر شماره ۱: MRI مغز: A) T2 coronal , B) axial flair

بیمار تحت کرایوتومی فرونتوپریتال راست قرار گرفت و توده $3 \times 3 \times 3$ سانتی متر به طور کامل خارج و نمونه به پاتولوژی ارسال شد. بر اساس یافته های پاتولوژی و نکروز کازئوز، تشخیص توبر کلوما مغزی مطرح شد (تصویر شماره ۲). با شروع درمان ضد سل و قطع مصرف داروهای ضد تشنج طی پیگیری ۶ ماهه، تشنج بیمار تکرار نشد. رضایت آگاهانه جهت انتشار مقاله از والدین بیمار کسب شد.

نگهدارنده را ۷-۱۰ ماه در نظر گرفته و در مورد اضافه کردن داروی تزریقی مثل آمینو گلیکوزیدها یا اتامبوتول یا اتیونامید در فاز حمله‌ای اتفاق نظر ندارند؛ ولی اکثر نویسندگان ترجیح می‌دهند اتامبوتول را به همراه پیرازینامید به ایزونیاژید و ریفامپین اضافه نمایند (۱۰). از آنجائی که بیمار حاضر با تشخیص اولیه تومور مغزی جراحی شد، توده ای که از لوب فرونتال خارج شد، در داخل فرمالین گذاشته و فقط جهت بررسی پاتولوژیک ارسال شد. بیمار تحت درمان ضد سل با ترکیبی از ایزونیاژید، ریفامپین اتامبوتول و پیرازینامید و قرص پیریدوکسین قرار گرفت و از شروع ماه سوم درمان با ایزونیاژید، ریفامپین و قرص پیریدوکسین برای ۱۰ ماه ادامه یافت. پس از ۲ ماه درمان، تشنج قطع شد و طی پیگیری ۶ ماهه، حملات تشنج بیمار تکرار نشد. با توجه به شرایط بیمار امکان انجام MTB PCR نبود که از محدودیت‌های این گزارش است. توبرکولوما می‌تواند تومور مغز را تقلید کند. بیوسی و بررسی پاتولوژیک و میکروبی (اسمیر کشت و PCR) می‌تواند عفونت را از بدخیمی افتراق دهد (۱۱).

تومور مغزی اشتباه می‌شود. در گزارش Akhaddar و Boucetta، پسر ۶ ساله با سردرد و ضعف سمت راست بدن از ۳ ماه قبل معرفی شد که یک توده بزرگ در لوب فرونتوپاریتال داشت و ابتدا با تشخیص تومور مغزی جراحی شد و در نهایت تشخیص توبرکولوما گذاشته شد. خارج نمودن توده هم تشخیصی بود و هم اثر فشاری توده برطرف شد (۶). گاهی توبرکولوما به صورت توده‌های متعدد خود را نشان می‌دهد که می‌تواند همراه با تب و سردرد باشد (۷).

در مورد درمان این بیماران یک اتفاق نظر کلی مبنی بر شروع اولیه درمان به شکل دارویی وجود دارد (۱) و جراحی معمولاً پیشنهاد نمی‌شود (۸). برخی گزارشات، درمان دارویی را همراه با جراحی توصیه می‌نمایند (۹). بیش‌ترین موارد جراحی سل مغزی در مواردی است که عارضه ای مثل فشار بر اعصاب مرکزی رخ داده باشد. در درمان غیر جراحی سل دستگاه عصبی مرکزی، ۲ ماه ابتدایی درمان ۴ دارویی و سپس به مدت ۹-۱۲ ماه درمان ۲ دارویی ضد سل پیشنهاد می‌شود (۸، ۱۰). برخی از مولفین مدت درمان

References

1. Park HS, Song YJ. Multiple tuberculoma involving the brain and spinal cord in a patient with miliary pulmonary tuberculosis. J Korean Neurosurg Soc 2008; 44(1): 36-39.
2. Lober RM, Veeravagu A, Singh H. Brain tuberculoma in a non-endemic area. Infect Dis Rep 2013; 5(1): e1.
3. Babamahmoodi F, Alikhani A, Yazdani Charati J, Ghovvati A, Ahangarkani F, Delavarian L, et al. Clinical epidemiology and paraclinical findings in tuberculosis patients in north of Iran. Bio Med Res Intern 2015; 2015.
4. Najafi N, Tayebi A, Alikhani A, Davoudi A. An unusual presentation of brain tuberculoma: A review of clinical features, radiographic and laboratory findings of CNS tuberculosis in adults. J Mazandaran Univ Med Sci 2013; 23(102): 14-21 (Persian).
5. Kheir AEM, Ibrahim SA, Hamed AA, Yousif BM, Hamid FA. Brain tuberculoma, an unusual cause of stroke in a child with trisomy 21: a case report. J Med Case Rep 2017; 11(1): 114.
6. Akhaddar A, Boucetta M. Giant brain tuberculoma mimicking a malignant tumor in a child. Pan Afr Med J. 2014; 17: 112.
7. Aloreidi K, Dodin J, Berg J, Hoffman W. Brain Tuberculoma: A Case Report and Literature Review. S D Med 2017; 70(7): 298-301.

8. Sumer S, Koktekir E, Demir NA, Akdemir G. Intracranial giant tuberculoma mimicking brain tumor: a case report. *Turk Neurosurg* 2015; 25(2): 337-339.
9. Payam S, Amir MA, Sasan S, Ahmad PB, Zahra T, Athena SR. Treatment of patients with suspected brain tuberculoma before or without bacteriologic confirmation in endemic places: report of two cases. *Acta Neurol Belg* 2015; 115(2): 181-185.
10. Nahid P, Dorman SE, Alipanah N, Barry PM, Brozek JL, Cattamanchi A, et al. Official American thoracic society/centers for disease control and prevention/infectious diseases society of America clinical practice guidelines: treatment of drug-susceptible tuberculosis. *Clin Infect Dis* 2016; 63(7): e147-e195.
11. Kim JK, Jung TY, Lee KH, Kim SK. Radiological Follow-up of a Cerebral Tuberculoma with a Paradoxical Response Mimicking a Brain Tumor. *J Korean Neurosurg Soc* 2015; 57(4): 307-310.