

## *The Effects of Local Streptomycin/lidocaine Injections on Treatment of Carbamazepine Resistant Trigeminal Neuralgia*

Amir Hooman Sadr Haghighi<sup>1</sup>,  
Seyed Ahmad Arta<sup>2</sup>,  
Mohammad Hossein Ahangar Atashi<sup>3</sup>,  
Tannaz Abdollahzadeh Baghaei<sup>4</sup>

<sup>1</sup> Assistant Professor, Department of Orthodontics, Faculty of Dentistry, Tabriz University of Medical Sciences, Tabriz, Iran  
<sup>2</sup> Assistant Professor, Department of Oral and Maxillofacial Surgery, Faculty of Dentistry, Tabriz University of Medical Sciences, Tabriz, Iran  
<sup>3</sup> Associate Professor, Department of Orthodontics, Faculty of Dentistry, Tabriz University of Medical Sciences, Tabriz, Iran  
<sup>4</sup> Resident in Orthodontics, Faculty of Dentistry, Tabriz University of Medical Sciences, Tabriz, Iran

(Received July 1, 2018; Accepted October 7, 2018)

### **Abstract**

**Background and purpose:** Trigeminal neuralgia is the most common type of facial neuralgia. The pain would easily affect the quality of life according to its acute and severe nature. Treatment modalities include pharmacotherapy, microvascular decompression, and lesioning peripheral procedures targeting the trigeminal ganglion. These methods either have side effects or are partially invasive; therefore a minimally invasive method without the common side effects of medical interventions is more desired. The aim of this study was to investigate the effects of streptomycin/lidocaine injection on patients with carbamazepine-resistant trigeminal neuralgia.

**Materials and methods:** In this retrospective case series, 40 subjects diagnosed with trigeminal neuralgia, who did not respond to carbamazepine, were investigated. The patients received five injections of streptomycin/lidocaine to the trigger zone with one-week intervals. Pain severity was recorded at one week, one month, and six months after the last injection.

**Results:** The severity of pain significantly reduced in all follow-up appointments compared to the baseline ( $P < 0.001$ ). Pain reduction was significantly higher in patients with a history of the disease for less than five years.

**Conclusion:** Streptomycin/lidocaine injection seems to be an easy, effective, and a safe method for pain relief in patients with trigeminal neuralgia. Nevertheless, further controlled studies are needed to approve this method as a routine procedure.

**Key words:** trigeminal neuralgia, treatment, streptomycin, lidocaine

J Mazandaran Univ Med Sci 2018; 28 (167): 21-28 (Persian).

\* Corresponding Author: Tannaz Abdollahzadeh Baghaei - Faculty of Dentistry, Tabriz University of Medical Sciences, Tabriz, Iran (E-mail: tannazabd@gmail.com)

## بررسی اثر تزریق لیدوکائین/استرپتومايسين در درمان نورالژی تری ژمینال مقاوم به کاربامازپین

امیرهومن صدرحقیقی<sup>۱</sup>

سیداحمد آرتا<sup>۲</sup>

محمدحسین آهنگر آتشی<sup>۳</sup>

طناز عبدالله زاده بقائی<sup>۴</sup>

### چکیده

**سابقه و هدف:** نورالژی تری ژمینال شناخته شده ترین نورالژی صورت است و درد شدید ناشی از آن تأثیر به سزایی در کیفیت زندگی افراد درگیر دارد. مداخلات مطرح شامل درمان دارویی، Microvascular decompression و نیز مداخلاتی که به شاخه های انتهایی عصب آسیب وارد می کنند؛ هیچ یک عاری از عوارض جانبی نیستند؛ از این رو دستیابی به درمانی با حداقل عوارض و تهاجم کم تر هم چنان مورد بررسی است. هدف از مطالعه حاضر بررسی اثر تزریق محلول حاوی استرپتومايسين و لیدوکائین بر نورالژی تری ژمینال مقاوم به کاربامازپین بوده است.

**مواد و روش ها:** این مطالعه با طراحی Retrospective case series و با ارزیابی آماری پرونده ۴۰ بیمار با سابقه درمان دارویی ناموفق نورالژی تری ژمینال با کاربامازپین که تحت تزریق لیدوکائین/استرپتومايسين و متعاقباً بررسی وضعیت درد قرار گرفته بودند، انجام گرفت. تعداد ۵ تزریق محلول لیدوکائین/استرپتومايسين، با فواصل یک هفته و در محل شروع درد انجام شد و میزان درد در فواصل ۱ هفته، ۱ ماه و ۶ ماه بعد از تزریق مورد ارزیابی قرار گرفت. میزان درد در چهار زمان اندازه گیری شده با هم مقایسه گردید.

**یافته ها:** میزان درد پس از یک هفته، یک ماه و شش ماه پس از آخرین تزریق، نسبت به قبل از مداخله، کاهش معنی داری نشان داد ( $P < 0/001$ ). درمان در گروهی که سابقه ابتلای آن ها به نورالژی، کم تر از ۵ سال بود نسبت به بیماران با سابقه ابتلای بیش از ۵ سال موفق تر بود.

**استنتاج:** به نظر می رسد تزریق استرپتومايسين و لیدوکائین همراه باهم، ضمن داشتن موفقیت در کاهش درد ناشی از نورالژی تری ژمینال، عوارض ناچیزی دارد. مطالعات کنترل شده جهت تأیید و تجویز این روش در درمان نورالژی تری ژمینال ضروری است.

**واژه های کلیدی:** نورالژی تری ژمینال، درمان، استرپتومايسين، لیدوکائین

### مقدمه

که به نام نورالژی تری ژمینال و یا Tic douloureux خوانده می شود. این وضعیت با درد شدید خنجری،

نورالژی شاخه های حسی عصب پنجم مغزی، شناخته شده ترین شکل نورالژی در ناحیه صورت است

E-mail: tannazabdz@gmail.com

**مؤلف مسئول:** طناز عبدالله زاده بقائی - تبریز: خیابان دانشگاه، انتهای خیابان گلگشت

۱. استادیار، گروه ارتودانتیکس، دانشکده دندانپزشکی، دانشگاه علوم پزشکی تبریز، تبریز، ایران

۲. مربی، گروه جراحی دهان و فک و صورت، دانشکده دندانپزشکی، دانشگاه علوم پزشکی تبریز، تبریز، ایران

۳. دانشیار، گروه ارتودانتیکس، دانشکده دندانپزشکی، دانشگاه علوم پزشکی تبریز، تبریز، ایران

۴. دستیار تخصصی ارتودانتیکس، دانشکده دندانپزشکی، دانشگاه علوم پزشکی تبریز، تبریز، ایران

تاریخ دریافت: ۱۳۹۷/۴/۱۰ تاریخ ارجاع جهت اصلاحات: ۱۳۹۷/۴/۱۷ تاریخ تصویب: ۱۳۹۷/۷/۱۵

چند هفته و در مواردی چند ماه گزارش شده است (۶). یکی از رایج‌ترین داروهای تزریقی به کاررفته لیدوکائین است که مطابق گزارش دو مطالعه، موفقیت آن در بهبود دردهای سر و صورت دیده شده است (۸،۷). اثر تسکین‌بخش استرپتومايسين به طور اتفاقی و بعد از کاربرد موضعی آن روی زخم‌های نکروتیک پوستی کشف شد. مطالعه حیوانی نشان داد استرپتومايسين می‌تواند موجب آسیب موضعی اعصاب محیطی شود (۹). دو مطالعه انسانی اثر مثبت این ماده را در درمان دردهای صورتی نشان دادند، ضمن این که هر دو مطالعه پیشنهاد کردند تنها یک تزریق استرپتومايسين کافی نیست و باید در بازه‌های زمانی مشخص تکرار شود (۱۰، ۱۱). تزریق موضعی مواد دارویی می‌تواند اثربخشی اختصاصی آن‌ها را ضمن کاهش عوارض سیستمیک، افزایش دهد (۱۲). از این رو در مطالعه حاضر، تزریق موضعی محلول حاوی لیدوکائین و استرپتومايسين و استفاده از اثر ترکیبی این دو ماده جهت کاهش عوارض و افزایش تاثیرات آن‌ها در کاهش درد ناشی از نورالژی تری‌ژمینال مدنظر قرار گرفت. در این مطالعه سعی بر آن بوده که این روش را مورد بررسی قرار داده و موفقیت آن را بسنجیم.

## مواد و روش‌ها

در مطالعه حاضر با طراحی case series، ارزیابی آماری پرونده ۴۰ بیمار مبتلا به نورالژی تری‌ژمینال که به درمان با کاربامازپین مقاوم بوده‌اند، صورت گرفت. هر پرونده حاوی اطلاعات لازم در مورد سن، جنس، میزان درد و مدت زمان مصرف کاربامازپین و Trigger point های داخل دهانی و پوستی مربوطه بود. به دلیل امکان وجود بیماری زمینه‌ای مانند Multiple sclerosis در کنار نورالژی تری‌ژمینال، تمام بیماران جهت تأیید تشخیص بر اساس تاریخچه بیمار و نیز بررسی با Magnetic resonance imaging (MRI) و سایر آزمایش‌های لازم به پزشک متخصص مغز و اعصاب ارجاع شد (۱۳). اخذ رضایت نامه کتبی پس

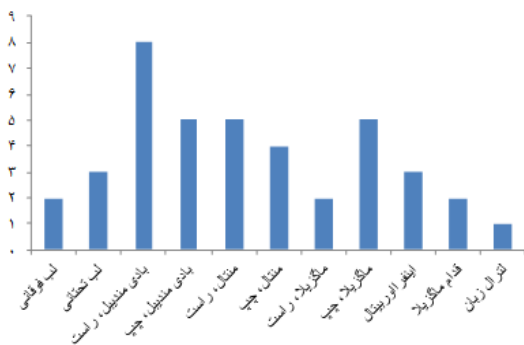
سوزشی و یا مانند شوک مشخص می‌شود که می‌تواند چند ثانیه تا چند دقیقه طول بکشد. تشخیص براساس ذکر تاریخچه توسط بیمار مبنی بر وقوع حملات تکرارشونده درد با مشخصات ذکر شده صورت می‌گیرد. این درد اغلب به صورت یک‌طرفه، در نواحی مربوط به شاخه‌های ماگزیلاری یا مندیبولار عصب تری‌ژمینال و در موارد نادر شاخه افتالمیک آن رخ می‌دهد (۱). نورالژی تری‌ژمینال در زنان شایع‌تر بوده و بیش‌ترین میزان وقوع آن در سمت راست و طی دهه هفتم عمر گزارش شده است (۲). شدت حملات به حدی است که بروز اختلالات مرتبط با اضطراب و افسردگی در این بیماران بسیار بالاتر از افراد سالم است. این اختلالات با کیفیت زندگی این بیماران تداخل می‌کند و از این رو درمان مؤثر نورالژی تری‌ژمینال مدت‌هاست که مورد توجه محققان قرار گرفته است (۳).

خط اول درمان شامل درمان دارویی با مسدودکننده‌های کانال سدیم مثل کاربامازپین به همراه سایر داروها مثل گاباپنتین و پره‌گابالین می‌باشد. یک مطالعه با بررسی طولانی مدت تأثیر کاربامازپین در درمان درد ناشی از نورالژی تری‌ژمینال نشان داد که ۴۴ درصد بیماران به دلیل عدم تأثیر دارو، ایجاد مقاومت دارویی و یا عدم تحمل عوارض دارویی نیازمند درمان جایگزین بوده‌اند. عوارض گزارش شده شامل اختلالات شناختی، هایپوناترمی و اختلالات قلبی، کبدی و کلیوی می‌باشد. در چنین بیمارانی، مداخلات دیگر در درجه اول شامل جراحی Microvascular decompression می‌باشد که تهاجمی است و نیاز به بی‌هوشی عمومی دارد. مداخلات دیگر نیز با آسیب به گانگلیون تری‌ژمینال به روش شیمیایی (Glycerol blockade)، مکانیکی (Balloon compression)، و یا گرمایی (Thermocoagulation radiofrequency) عمل می‌کنند (۵،۴).

براساس مطالعه Kleen و همکاران، تزریق محلول‌های بی‌حسی در ناحیه اعصاب محیطی مرتبط با ناحیه درد روشی قابل اطمینان است که اثرات آن برخلاف تصور تا

## یافته‌ها

تعداد ۴۰ بیمار شامل ۱۶ مرد و ۲۴ زن، وارد مطالعه شده بودند که یکی از آن‌ها به دلیل بروز حساسیت دارویی با علائم بشورات پوستی از مطالعه کنار گذاشته شد. میانگین سنی بیماران  $57/87 \pm 11/56$  سال (حداقل ۳۰ و حداکثر ۷۹ سال) محاسبه شد. میانگین مدت ابتلا به نورالژی  $3/27 \pm 3/288$  سال و با حداقل ۶ ماه و حداکثر ۱۰ سال بود. نحوه توزیع درگیری نواحی مختلف صورت که تعیین کننده محل تزریق بوده اند در نمودار شماره ۱، به تفکیک ارائه شده است.



نمودار شماره ۱: توزیع فراوانی بروز نورالژی تری ژمینال در نواحی مختلف صورت

توزیع فراوانی (نمودار شماره ۲) و نیز میانگین درد در زمان‌های قبل، یک هفته بعد، یک ماه بعد و شش ماه بعد از آخرین تزریق محاسبه شد (جدول شماره ۱).

جدول شماره ۱: میزان درد قبل و پس از درمان بر اساس معیار VAS

انحراف معیار میانگین	زمان
$0/16 \pm 9/97$	قبل از تزریق
$2/09 \pm 4/97$	یک هفته بعد از تزریق
$2/12 \pm 2/38$	یک ماه بعد از تزریق
$2/04 \pm 2/08$	شش ماه بعد از تزریق

میزان اختلاف درد بین زمان‌های مختلف در تمامی موارد از نظر آماری معنی دار بود؛ میزان کاهش درد در طی یک هفته اول بیشترین مقدار بود و سرعت کاهش درد طی دوره پس از هفته اول روند نزولی داشت (جدول شماره ۲).

از توضیح روند مداخله صورت گرفته و در پرونده وارد شد. معیارهای ورود شامل تشخیص قطعی ابتلا به نورالژی تری ژمینال و نیز تداوم درد علیرغم مصرف کاربامازپین بود. جهت ارزیابی میزان درد از سیستم Visual Analogue Scale (VAS) استفاده شد که شامل یک خط به طول ۱۰ سانتی متر می باشد. در این سیستم، یک انتهای این خط عدد صفر و به معنی عدم وجود درد (No pain) و انتهای دیگر آن نشانگر عدد ۱۰ و به معنی حداکثر میزان ممکن درد (Pain as bad as possible) هستند (۱۴). پس از ثبت میزان درد اولیه، تزریق محلول حاوی میزان ۱۰۰۰ میلی گرم استرپتومايسين (شرکت داروسازی جابرابن حیان، تهران، ایران) و ۲ میلی لیتر لیدوکائین ۲ درصد، حاوی اپی نفرین ۲ در ۱۰۰۰۰۰ (شرکت داروسازی رازی، تهران، ایران) در ناحیه Trigger point که در هر یک از بیماران متفاوت بود صورت گرفت (۱۱). روند تزریق تمام بیماران توسط یک جراح فک و صورت و با اضافه کردن محتویات کارپول لیدوکائین به استرپتومايسين سولفات و سپس کشیدن محلول به داخل سرنگ با سرسوزن جدید، انجام شده و به همین ترتیب در مجموع پنج بار تحت تزریق با فواصل یک هفته‌ای قرار گرفت.

اندازه‌گیری میزان درد در چهار نوبت انجام شد:

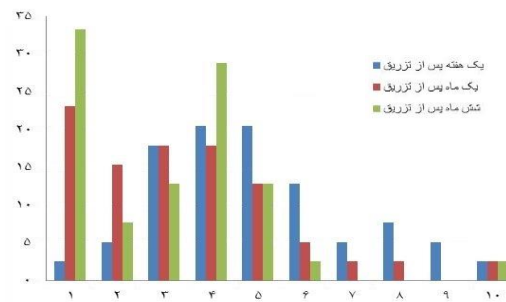
۱. بلافاصله قبل از اولین تزریق
۲. یک هفته پس از آخرین تزریق
۳. یک ماه پس از آخرین تزریق
۴. شش ماه پس از آخرین تزریق

میزان درد در چهار زمان اندازه‌گیری شده با هم مقایسه شد. تجزیه و تحلیل داده‌ها بر اساس تست‌های Paired t-test, Independent t-test, Chi-square, ANOVA و Pearson correlation test انجام شد. تست‌های آماری و توزیع فراوانی داده‌ها در نرم‌افزار SPSS نسخه ۱۹ و رسم جداول در نرم‌افزار Excel نسخه ۲۰۱۶ انجام شد (سطح معنی داری  $\alpha=0/01$  در نظر گرفته شد).

جدول شماره ۲. میانگین اختلاف درد بین بازه‌های زمانی مختلف

میانگین	زمان
۵/۰۰	قبل از تزریق با یک هفته پس از تزریق
۶/۵۲	قبل از تزریق با یک ماه پس از تزریق
۷/۸۹	قبل از تزریق با شش ماه پس از تزریق
۱/۵۹	یک هفته پس از تزریق با یک ماه پس از تزریق
۲/۸۹	یک هفته پس از تزریق با شش ماه پس از تزریق
۰/۳۰	یک ماه پس از تزریق با شش ماه پس از تزریق

تمام اختلاف‌ها از نظر آماری معنی‌دار هستند ( $p < 0/001$ )



نمودار شماره ۲: توزیع فراوانی شدت درد در یک هفته، یک ماه و شش ماه پس از تزریق

بین میزان کاهش درد ناشی از تزریق با جنسیت و سن هیچ ارتباط معنی‌داری مشاهده نشد ( $p > 0/01$ ). جهت بررسی ارتباط مدت ابتلا به نورالژی با میزان پاسخ به تزریق، بیماران به دو گروه با درگیری کم تر و بیش تر از پنج سال تقسیم شدند. این دو گروه در زمان‌های یک هفته و شش ماه پس از تزریق با هم اختلافی نداشتند اما میزان کاهش درد در زمان یک ماه پس از آخرین تزریق، در گروه با درگیری کم تر از پنج سال کاهش درد بیش تری نسبت به گروه با درگیری بالای پنج سال نشان داد ( $p < 0/01$ ) میان جنسیت با میزان درد اولیه، طول مدت درگیری، میزان کاهش درد و سمت درگیر ارتباط معنی‌داری یافت نشد ( $p > 0/01$ ). میانگین مدت درگیری در گروهی که نیمه راست صورت آنها درگیر بود ( $2/6 \pm 1/47$  سال) به طور معنی‌داری کم تر از گروه با درگیری نیمه چپ ( $2/71 \pm 5/69$  سال) گزارش شد ( $p < 0/01$ )؛ یعنی افراد با درگیری سمت چپ زمان طولانی‌تری تا مراجعه به پزشک و تشخیص نورالژی صبر کرده‌اند؛ هرچند میان درد قبل از تزریق بین این دو گروه تفاوتی یافت نشد ( $p > 0/01$ ). سمت

درگیری با میزان درد پس از تزریق در هر سه زمان مورد بررسی و نیز با سن ارتباطی نداشت ( $p > 0/01$ ).

## بحث

تحلیل آماری نشان داد میزان کاهش درد ناشی از نورالژی تری‌ژمینال با تزریق لیدو کائین/استرپتومايسين، طی یک هفته اول بسیار چشمگیر است، این روند کاهش طی یک ماه و شش ماه پس از تزریق، هرچند با سرعتی کم تر ادامه پیدا کرد. مکانیسم احتمالی این اثر را می‌توان با تثبیت غشاء سلول‌های عصبی توسط استرپتومايسين و در نتیجه ممانعت از آزاد شدن استیل کولین توضیح داد (۱۶، ۱۵). دلیل احتمالی دیگر می‌تواند با آسیب اعصاب محیطی در منطقه درگیر مرتبط باشد (۹). نحوه تأثیر طولانی مدت داروهای بی‌حسی هم می‌تواند با قطع چرخه درد و central desensitization توجیه شود (۱۷). شایان ذکر است که با استفاده هم زمان از اثر بی‌حسی ناشی از لیدو کائین، می‌توان تسکین موقتی درد را تا زمان کسب نتیجه از تزریق‌های مکرر استرپتومايسين، تضمین کرد. کاهش درد در بیماران با درگیری کوتاه تر از پنج سال در فاصله زمانی یک ماه پس از تزریق کاهش معنی‌داری نشان می‌دهد اما این تفاوت در زمان یک هفته و شش ماه پس از تزریق دیده نمی‌شود. این تناقض نیاز به تحقیقات بیش تر را نشان می‌دهد. این مطالعه نشان داد در بیمارانی که سمت راست صورت آنها درگیر است، مراجعه به پزشک سریع تر از بیماران با درگیری سمت چپ دیده می‌شود. احتمال دارد این مشاهده نشانگر این حقیقت باشد که درگیری‌های سمت راست تداخل بیش تری با کیفیت زندگی بیمار دارند. طیف گسترده‌ای از مداخلات درمانی جهت تسکین درد ناشی از نورالژی تری‌ژمینال پیشنهاد شده است. یافتن ترکیبی که با تزریق موضعی در محل مؤثر واقع شود روشی است که می‌تواند از طرفی عوارض سیستمیک را کاهش دهد و از طرف دیگر تهاجم و گستردگی یک مداخله جراحی را نداشته باشد.

چندین مطالعه در یافتن چنین ترکیبی کمک کننده بوده‌اند. بر اساس نظر Sindrup و همکاران، در موارد حملات حاد نورالژی تری‌ژمینال که شدت بالایی داشته و به آسانی تحریک می‌شوند تزریق وریدی لیدوکائین می‌تواند مفید باشد (۱۸). در مطالعه حاضر نیز این راهبرد به کار رفته با این تفاوت که تزریق لیدوکائین به صورت موضعی و صرفاً در بیمارانی که درد آن‌ها به کاربامازپین مقاوم بوده، صورت گرفته‌است. استرپتومايسين نیز برای اولین بار توسط Halasz و همکاران جهت درمان دردهای صورت به کار برده‌شد. از آنجایی که نتایج قطعی در مورد اثر مثبت بلاک عصبی با بی‌حسی موضعی بر درمان نورالژی وجود ندارد از این رو در این مطالعه اثر استرپتومايسين حل شده در لیدوکائین مورد بررسی قرار گرفت (۱۷، ۱۹).

Sokolovic و همکارانش در سال ۱۹۸۶ بیست بیمار مبتلا به نورالژی تری‌ژمینال ایدیوپاتیک را با تزریق استرپتومايسين سولفات و لیدوکائین ۲ درصد و با فواصل یک هفته‌ای طی پنج جلسه درمان کرد که از میان آن‌ها فقط ۴ بیمار برگشت علائم را گزارش کردند در حالی که بقیه بیماران تا کنترل ۳۰ ماهه بدون درد باقی ماندند. بهبودی بدون عود طی شش ماه در دو مطالعه که در یکی از آن‌ها در هشت نفر از ده بیمار و در دیگری در ۶۰ درصد از بیماران دیده‌شده‌بود، گزارش شد (۱۱، ۲۰، ۲۱). نتایج این مطالعات هم سو با مطالعه حاضر می‌باشد. مطالعه Stajcic و همکاران هم با مقایسه تزریق لیدوکائین تنها با ترکیب لیدوکائین/استرپتومايسين اثر تسکین‌بخش بیش تر لیدوکائین/استرپتومايسين را گزارش کرده‌است؛ هرچند این نتیجه فقط در کوتاه‌مدت تأیید شد و نتایج پس از شش ماه در هر دو گروه یکسان بود (۱۶). مطالعه Waghray و همکاران نیز اثر تسکین‌بخش ترکیب لیدوکائین/استرپتومايسين را بر نورالژی Post-herpetic گزارش کرده‌است (۱۹). ترکیب مشابه دیگر شامل استرپتومايسين و بوپی‌واکائین در تسکین دردهای نوروپاتیک موفق گزارش شده‌است (۲۲).

در سال ۱۹۹۳ Bittar و همکاران تزریق همین ترکیب را با تزریق لیدوکائین در بیماران مبتلا به نورالژی تری‌ژمینال و به صورت بلاک اعصاب اینفرارینتال و یا اینفرآلوئولار مقایسه کردند. در این مطالعه هیچ تأثیر درمانی از این دو ترکیب گزارش نشد؛ به علاوه، در گروه تزریق حاوی استرپتومايسين، تورم و سوزش گزارش شد. تفاوت نتایج مطالعه حاضر با این مطالعه ممکن است به محل تزریق مربوط باشد. در مطالعه حاضر، تزریق دقیقاً در ناحیه Trigger point و به صورت محدود انجام شد. این مورد تفاوت اصلی روش به کاربرده‌شده در این مطالعه با سایر مطالعات است که ضمن افزایش اثر تزریق، با کاهش شاخه‌های عصبی تحت تأثیر تزریق، احتمال تورم و سوزش را کاهش می‌دهد، به طوری که این عوارض در مطالعه حاضر دیده نشدند؛ تنها عارضه مشاهده‌شده بروز بشورات پوستی در یکی از بیماران بود که پس از تزریق اول از مطالعه خارج شد (۱۴). روش‌های دیگری برای رساندن لیدوکائین به شاخه‌های عصبی پیشنهاد شده‌است؛ به عنوان مثال، استفاده از پچ لیدوکائین به عنوان روشی موثر معرفی شد (۲۵-۲۳). در این روش برخلاف تزریق و به دلیل اثر موضعی آن، در صورت فاصله زیاد عصب درگیر از مخاط سطحی، امکان کاهش اثر لیدوکائین وجود دارد. مطالعه‌ای دیگری بی‌حسی با تزریق از طریق کاتتر Indwelling را پیشنهاد کرده‌است. این روش به دلیل تهاجم بیش تر از تزریق با سرنگ، قدم بعدی درمان محسوب می‌شود، ضمن این که اثر تسکین‌بخش آن مشابه تزریق لیدوکائین و استرپتومايسين با سرنگ است (۲۶).

مطالعه حاضر اثر مفید ترکیب استرپتومايسين و لیدوکائین را ضمن داشتن حداقل عوارض، در درمان نورالژی تری‌ژمینال نشان داد. این روش می‌تواند به عنوان قدم دوم بعد از دارودرمانی و قبل از درمان‌های مهاجم جراحی مدنظر قرار بگیرد. یکی از محدودیت‌های این مطالعه، طراحی آن است که به دلیل تعداد کم نمونه‌های در دسترس به صورت case report انجام شد.

بگیرد (۲۷)، هریک از این عوامل می‌توانند به عنوان یک عامل مداخله‌گر، نتایج این مطالعه را تحت تاثیر قرار دهند.

## سپاسگزاری

طرح پژوهشی حاضر، به عنوان طرح تحقیقاتی مصوب و پایان‌نامه به شماره ۹۷۵، در دانشکده دندانپزشکی دانشگاه علوم پزشکی تبریز ثبت شده است.

این نوع از مطالعه به تنهایی نمی‌تواند از کاربرد لیدو کائین/استرپتومایسین به عنوان پروتکل معمول درمان نورالژی تری‌ژمینال حمایت کند و نیاز به مطالعات کلینیکی کنترل‌شده در این زمینه وجود دارد. محدودیت دیگر، ذهنی بودن مقوله درد است که می‌تواند تحت تاثیر عوامل متعددی مثل ژنتیک، سن، جنس، آستانه تحمل درد، وضعیت روحی، موقعیت اجتماعی-اقتصادی و تجربه‌های قبلی از درد قرار

## References

- Zakrzewska JM, Linskey ME. Trigeminal neuralgia. *BMJ* 2014; 348(9): g474.
- Maarbjerg S, Gozalov A, Olesen J, Bendtsen L. Trigeminal neuralgia—a prospective systematic study of clinical characteristics in 158 patients. *Headache* 2014; 54(10): 1574-1582.
- Mačianskytė D, Janužis G, Kubilius R, Adomaitienė V, Ščiupokas A. Associations between chronic pain and depressive symptoms in patients with trigeminal neuralgia. *Medicina (Kaunas)* 2011; 47(7): 386-392.
- Maarbjerg S, Di Stefano G, Bendtsen L, Cruccu G. Trigeminal neuralgia—diagnosis and treatment. *Cephalalgia* 2017; 37(7): 648-657.
- Taylor J, Brauer S, Espir M. Long-term treatment of trigeminal neuralgia with carbamazepine. *Postgrad Med J* 1981; 57(663): 16-18.
- Kleen JK, Levin M. Injection therapy for headache and facial pain. *Oral Maxillofac Surg Clin North Am* 2016; 28(3): 423-434.
- Karadaş Ö, Gül HL, İnan LE. Lidocaine injection of pericranial myofascial trigger points in the treatment of frequent episodic tension-type headache. *J Headache Pain* 2013; 14(1): 44.
- Levin M. Nerve blocks in the treatment of headache. *Neurotherapeutics* 2010; 7(2): 197-203.
- Stajčić Z, Saulačić N, Dožić S. Effects of streptomycin on the rat infraorbital nerve. *J Craniomaxillofac Surg* 2002; 30(5): 304-307.
- Halasz I, Zappe L. Local use of streptomycin in the treatment of pain syndromes. *Ideggyogy Sz* 1963; 16: 145-151
- Sokolović M, Todorović L, Stajčić Z, Petrović V. Peripheral streptomycin/lidocaine injections in the treatment of idiopathic trigeminal neuralgia: a preliminary report. *J Maxillofac Surg* 1986; 14(1): 8-9.
- Feizbakhsh M, Razavi M, Minaian M, Teimoori F, Dadgar S, Maghsoodi S. The effect of local injection of the human growth hormone on the mandibular condyle growth in rabbit. *Dent Res J (Isfahan)* 2014; 11(4): 436-441.
- Tuleasca C, Carron R, Resseguier N, Donnet A, Roussel P, Gaudart J, et al. Multiple sclerosis-related trigeminal neuralgia: a prospective series of 43 patients treated with gamma knife surgery with more than one year of follow-up. *Stereotact Funct Neurosurg* 2014; 92(4): 203-210.
- Ferreira LA, de Oliveira RG, Guimarães JP, Carvalho ACP, De Paula MVQ. Laser acupuncture in patients with temporomandibular dysfunction: a randomized controlled trial. *Lasers Med Sci* 2013; 28(6): 1549-1558.

15. Alkadhi K, McIsaac R. Ganglion blocking effects of streptomycin. *Arch Int Pharmacodyn Ther* 1978; 232(1): 58-67.
16. Stajčić Z, Juniper RP, Todorovic L. Peripheral streptomycin/lidocaine injections versus lidocaine alone in the treatment of idiopathic trigeminal neuralgia: A double blind controlled trial. *J Craniomaxillofac Surg* 1990; 18(6): 243-246.
17. Vlassakov KV, Narang S, Kissin I. Local anesthetic blockade of peripheral nerves for treatment of neuralgias: systematic analysis. *Anesth Analg* 2011; 112(6): 1487-1493.
18. Sindrup SH, Jensen TS. Pharmacotherapy of trigeminal neuralgia. *Clin J Pain* 2002; 18(1): 22-27.
19. Waghay S, Asif SM, Duddu MK, Arakeri G. Streptomycin-lidocaine injections for the treatment of postherpetic neuralgia: Report of three cases with literature review. *Eur J Dent* 2013;7(Suppl 1): S105-110.
20. Afzal M, Ibrahim MW, Ahmed W, Shah I, Janjua OS, Shehzad M, et al. Efficacy of peripheral streptomycin injection in the treatment of idiopathic trigeminal neuralgia. *Pak Armed Forces Med J* 2015; 65(4): 444-447.
21. Ankur G, Amit S, Aditi B, Anchal D, Sameer R, Ankit G. Analgesic Effects of Peripheral Injections of Streptomycin/Lignocaine In the treatment of Trigeminal Neuralgia-A Clinical Study. *JARMS* 2013; 5(2): 115-117.
22. Akhtar FM, ur Rehman MM, Ahmed M, Akmal M, Mushtaq S. Pain relief in neuropathic pain-a comparison between 0.5% bupivacaine and 0.5% bupivacaine streptomycin combination. *PAFMJ* 2016(2): 244-249.
23. Navez ML, Monella C, Bösl I, Sommer D, Delorme C. 5% lidocaine medicated plaster for the treatment of postherpetic neuralgia: a review of the clinical safety and tolerability. *Pain Ther* 2015; 4(1): 1-15.
24. Baron R, Mayoral V, Leijon G, Binder A, Steigerwald I, Serpell M. 5% lidocaine medicated plaster versus pregabalin in post-herpetic neuralgia and diabetic polyneuropathy: an open-label, non-inferiority two-stage RCT study. *Curr Med Res Opin* 2009; 25(7): 1663-1676.
25. Binder A, Bruxelle J, Rogers P, Hans G, Bösl I, Baron R. Topical 5% lidocaine (lignocaine) medicated plaster treatment for post-herpetic neuralgia. *Clin Drug Investig* 2009; 29(6): 393-408.
26. Abdel-Aziz S, Ghaleb A. Continuous Inferior Alveolar Nerve Block Using an Indwelling Catheter and Inferior Maxillary Artery Embolization for the Management of Atypical Trigeminal Neuralgia. *Open J Anesthesiol* 2013; 3(9): 375-378.
27. Sobouti F, Khatami M, Chiniforush N, Rakhshan V, Shariati M. Effect of single-dose low-level helium-neon laser irradiation on orthodontic pain: a split-mouth single-blind placebo-controlled randomized clinical trial. *Prog Orthod* 2015; 16(1): 32.