

## *Phaeohyphomycosis due to Dematiaceous Fungi; A Review of the Literature*

Mohammad Hosein Afsarian<sup>1,2</sup>,  
Tahereh Shokohi<sup>1</sup>,  
Mehdi Arzanlou<sup>3</sup>,  
Mehdi Taheri Sarvtin<sup>4</sup>,  
Hamid Badali<sup>1</sup>

<sup>1</sup>Department of Medical Mycology and Parasitology, Molecular & Cell-Biology Research Center, Faculty of Medicine, Mazandaran University of Medical Sciences, Sari, Iran

<sup>2</sup>Department of Parasitology and Mycology, Fasa University of Medical Sciences, Fasa, Iran

<sup>3</sup>Department of Plant Protection, University of Tabriz, Tabriz, Iran

<sup>4</sup>PhD student in Mycology, Student Research Committee, Faculty of Medicine, Mazandaran University of Medical Sciences, Sari, Iran

(Received February 17, 2012 ; Accepted August 18, 2012)

### **Abstract**

Melanized fungi are frequently considered as ubiquitous saprobes commonly found on decomposing plant debris, dead plant material, rotten wood, or soil. Over 70 genera and 150 species of dematiaceous fungi have been implicated in human and animal diseases. The clinical syndromes caused by latter fungi are differentiated based on histologic criteria into phaeohyphomycetoma, chromoblastomycosis, and phaeohyphomycosis. Phaeohyphomycosis is a term generally reserved for the remainder of clinical disorder due to black yeast like fungi and relatives. The most important clinical melanized fungi are in the order of Chaetothyriales, e.g. *Cladophialophora spp*, *Exophiala spp*, and *Rhinocladiella spp*. Standard conventional diagnostic procedures are direct microscopy, histopathological staining to document tissue invasion, radiographic and computerized tomography (CT) findings. Recently, assays have focused on non-culture based methods, especially nucleic acid-based methods, such as PCR assays. Most of the invasive infections due to dematiaceous fungi are treated by triazole antifungals, e.g. voriconazole, itraconazole and posaconazole which demonstrated the highest in vitro activity against dematiaceous fungi.

**Key words:** Phaeohyphomycosis, melanized fungi, black yeast, antifungal therapy

J Mazand Univ Med Sci 2012; 22(92): 100-126 (Persian).

## مروری بر انواع فنوهایفومایکوزیس ایجاد شده توسط قارچ های سیاه

سید محمدحسین افسریان<sup>۱</sup>

طاهره شکوهی<sup>۱</sup>

مهدی ارزنلو<sup>۳</sup>

مهدی طاهری سروتین<sup>۴</sup>

حمید بدلی<sup>۱</sup>

### چکیده

قارچ های سیاه به صورت کندروی بر روی مواد گیاهی زنده یا مرده ساکن هستند اما بیشتر آن ها ساکن خاک می باشند. بیش از ۱۵۰ گونه و ۷۰ جنس از قارچ های سیاه در بیماری های انسان و حیوان دخالت دارند. سندرم های بالینی متنوعی توسط قارچ های سیاه بر اساس یافته های بافت شناختی ایجاد می شوند که شامل کروموبلاستومایکوزیس، فنوهایفوماستوما و فنوهایفومایکوزیس می باشند. فنوهایفومایکوزیس به بیماری های ایجاد شده توسط قارچ های تیره از جنس های مختلف اطلاق می شود که شامل: بیماری آلرژیک، عفونت سطحی، عفونت موضعی عمقی، عفونت ریوی، عفونت سیستم عصبی مرکزی و عفونت منتشره می باشند. عفونت سیستم عصبی مرکزی به عنوان فرم کشنده فنوهایفومایکوزیس در افراد با ایمنی سالم به شمار می رود. مهم ترین قارچ های سیاه دارای اهمیت پزشکی، در راسته کتوتریال ها مثل گونه های اگزوفیالا، کلادوفیالوورا و رینوکلادیلا قرار دارند. روش های استاندارد و رایج جهت تشخیص شامل: آزمایش میکروسکوپی مستقیم، رنگ آمیزی های هیستوپاتولوژی جهت اثبات تهاجم بافتی، یافته های رادیوگرافی و سی تی اسکن می باشد. اخیراً برای تشخیص سریع تر عفونت های قارچی تهاجمی با حساسیت و اختصاصیت بالا، روش های مولکولی بر پایه PCR توصیه شده است. درمان بسیاری از این عفونت ها با استفاده از داروهای تری آزول جدید مثل ووریکونازول که بیشترین فعالیت *in vitro* علیه این قارچ ها را دارند انجام می گیرد.

**واژه های کلیدی:** فنوهایفومایکوزیس، قارچ های سیاه، مخمرهای سیاه، درمان ضدقارچی

### مقدمه

گرانول سیاه رنگ، کروموبلاستومایکوزیس، سینوزیت و فنوهایفومایکوزیس های سطحی، جلدی، زیر جلدی و سیستمیک می باشند (۱-۵). «فتو» یک کلمه یونانی به معنی تیره می باشد و عفونت های حاصل از قارچ های با دیواره تیره فنوهایفومایکوزیس نامیده می شود (۶). عبارتهای «دماتیاسئوس»، «فائوئید»، «تیره» و «ملانیزه»

قارچ های تیره یا سیاه به طور گسترده ای در طبیعت پراکنده اند و گاهی می توانند در انسان ایجاد عفونت کنند. این قارچ ها دارای ویرولانسن نسبتاً پایینی می باشند و طیف وسیعی از بیماری هایی را که ایجاد می کنند به فاکتورهای میزبان وابسته است. عفونت هایی که توسط این قارچ ها ایجاد می شود شامل: فنوهایفوماستوما با

E-mail: badalii@yahoo.com

**مؤلف مسئول:** حمید بدلی - ساری: کیلومتر ۱۸ جاده خزر آباد، مجتمع دانشگاهی پیامبر اعظم، دانشکده پزشکی

۱. گروه انگل شناسی و قارچ شناسی پزشکی، مرکز تحقیقات بیولوژی سلولی و مولکولی، دانشکده پزشکی، دانشگاه علوم پزشکی مازندران، ساری، ایران

۲. گروه میکروب شناسی پزشکی، دانشگاه علوم پزشکی فسا، فسا، ایران

۳. گروه گیاه پزشکی، دانشکده کشاورزی، دانشگاه تبریز، تبریز، ایران

۴. دانشجوی دکتری قارچ شناسی پزشکی، کمیته تحقیقات دانشجویی، دانشکده پزشکی، دانشگاه علوم پزشکی مازندران، ساری، ایران

تاریخ دریافت: ۱۳۹۰/۱۱/۲۸ تاریخ ارجاع جهت اصلاحات: ۱۳۹۱/۴/۱۲ تاریخ تصویب: ۱۳۹۱/۵/۲۸

میکروسکوپی (هایفا، سلول‌های کونیدی‌زا و کونیدی غیرجنسی و ...) و همچنین تعدادی ویژگی‌های فیزیولوژیک انجام می‌گیرد. این روش‌ها جهت شناسایی قارچ در حد جنس کاربرد دارد.

## مواد و روش‌ها

در مطالعه مروری حاضر با استفاده از بانک‌های اطلاعاتی خارج کشور نظیر Pubmed Medline، Elsevier databases، Google scholar، Scopus، و بانک‌های اطلاعاتی داخل کشور مثل Irandoc، Iranmedex، Magiran، SID، و MEDLIB با واژه‌های کلیدی *Melanized fungi* و *fungi* مقالات مرتبط منتشر شده طی سال‌های ۲۰۱۲-۱۹۶۶ میلادی استخراج و مطالعه مروری بر آن انجام گرفت.

### ریخت شناسی ماکروسکوپی

محیط‌های کشت جهت شناسایی قارچ‌های سیاه که معمولاً از مواد گیاهی است عبارتند از: محیط ژلوز حاوی دکستروز و سیب زمینی (PDA) و یا محیط‌های دیگر مثل ژلوز عصاره جو (MEA)، ژلوز حاوی عصاره ۸ سبزی، (V-8JA)، ژلوز غلات (Cereal agar)، ژلوز برگ میخک صدپر (Carnation Leaf Agar)، ژلوز دکستروز آرد ذرت (Corn meal Dextrose Agar)، ژلوز اریتریتول کلرامفنیکل (ECA) و غیره. قارچ‌های تیره رنگ کلنی‌شان متفاوت است اما تا حدودی در ابتدای کار جهت جداسازی جنس و یا حتی گونه قارچ کمک می‌کند. کلنی ممکن است به رنگ‌های خاکستری کم‌رنگ، خاکستری تیره تا سیاه و یا قهوه‌ای کم‌رنگ باشند که با تولید ساختمان‌های معینی به رنگ تیره‌تر در می‌آیند. ضمن این که پشت کلنی‌های قارچ‌های تیره به رنگ سیاه مشاهده می‌شود (تصویر شماره ۱: تصویر A و تصویر D).

به طور متناوب به جای یکدیگر به کار می‌روند (۸،۷). قارچ‌های تیره به طور عادی در محیط حضور دارند و اغلب از آزمایشگاه‌های میکروب‌شناسی به عنوان آلوده‌کننده محیط جدا می‌شوند. در حقیقت فقط ۱۰ درصد از ایزوله‌های قارچی سیاه در آزمایشگاه با ایزوله‌های مهم بالینی مشابه می‌باشند (۹). بیماری‌های بالینی ایجاد شده توسط این قارچ غیر معمول است و به طور تخمینی در یک شهر بزرگ ۱۱/۰۰۰/۰۰۰ میلیون مورد در سال می‌باشد (۱۰). با وجود این قارچ‌های تیره به طور فزاینده‌ای به عنوان پاتوژن‌های مهم به ویژه در بیماران با ضعف سیستم ایمنی شناخته می‌شوند، اگر چه در افراد به ظاهر سالم سیستم ایمنی نیز گزارشاتی از عفونت‌های تهاجمی و اغلب کشنده در دست است (۱۱،۱۲). سندرم‌های بالینی که توسط این قارچ‌ها ایجاد شده است از طریق یافته‌های بافت شناختی در فتوهایفومیستوما، کروموبلاستوما میکوزیس و فتوهایفومیکوزیس تمایز داده می‌شوند (۱۳). فتوهایفومیکوزیس عبارت کلی است که برای سندرم‌های بالینی ایجاد شده توسط قارچ‌های تیره به کار رفته است (۶).

قارچ‌های سیاه یا تیره به طور متناوب به صورت گندروی بر روی مواد آلی در حال فساد یا مواد گیاهی زنده یا مرده ساکن هستند اما بیشتر آن‌ها ساکن خاک می‌باشند (۱۶-۱۴). بیش از ۱۵۰ گونه و ۷۰ جنس از قارچ‌های سیاه در بیماری‌های انسان و حیوان دخالت دارند. شناسایی عوامل اتیولوژیک که باعث ایجاد بیماری در انسان و حیوان می‌شوند طبق روش‌های سنتی از طریق ویژگی‌های فنوتیپیک ایزوله‌های جدا شده از کشت می‌باشد (۱۴،۱۵،۱۷). اخیراً، بیشتر روش‌های مولکولی برای تقسیم‌بندی از نظر فیلوژنی و تاکسونومی این قارچ‌ها به کار گرفته شده است که باعث می‌شود تحقیقات بر روی آن‌ها آسان‌تر صورت گیرد (۸). تشخیص فنوتیپیک قارچ‌های سیاه براساس روش‌های ریخت‌شناسی ماکروسکوپی (رنگ کلنی، میزان رشد و مشخصه رشد روی محیط استاندارد) و ریخت‌شناسی

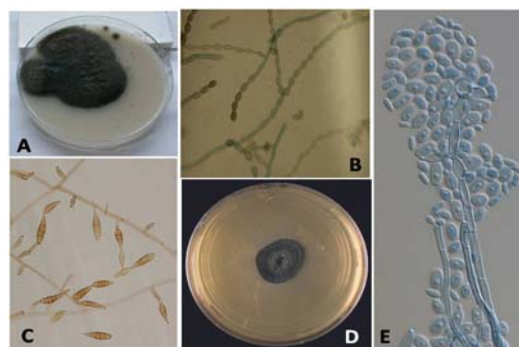
سیکلوهاگزامید)، جذب و تخمیر قندها، جذب نیترات، جذب ترکیبات مونو آروماتیکی، فعالیت اوره آز، مقاومت به نمک به ویژه برای استرین های نمک دوست می توانند در کنار آزمایشات مورفولوژیک مفید باشند. مقاومت به حرارت نیز برای جداسازی پاتوژن های بالقوه می تواند مفید باشد. بعضی از کپک های سیاه که از نظر بالینی اهمیت دارند به حرارت مقاوم و در حرارت  $45^{\circ}\text{C}$  یا بیشتر نیز رشد می کنند. بعضی از این قارچ ها مثل: آگزوفیالا درماتیتیدیس، کلادوفیالوفورا بانتیاننا، رینوکلا دیلا فاکندی، اُکروکونیس گالوپاوا، آکروفیالوفورا فوزیسپورا و فونسکا مونوفورا، گونه های نوروتروپیک هستند و به سیستم عصبی علاقه مند می باشند (۸).

#### ویژگی های مولکولی

شناسایی مولکولی اکثر گونه ها بر پایه تعیین توالی ژن های ریبوزومال و مقایسه آن ها با پایگاه داده های منتشر شده از جمله بانک ژنی می باشد هر چند که بیش از ۱۰ درصد این داده ها ممکن است نادرست باشد (۲۲). پایگاه داده های اختصاصی همچنین گاهی اوقات برای جنس های به خصوص مورد استفاده قرار می گیرد هر چند که دسترسی به این ها مشکل است ممکن است حتی شامل داده های نادرستی که در آن جا ذخیره شده، باشد. حتی ژن ها و نواحی ژنی مختلفی مثل ITS rDNA (ITS1-5.8S-ITS2) و ناحیه D1/D2، بتا-توبولین، آکتین، کالمودولین، منگنز سوپر اکسید دیسموتاز، ATPase زیر واحد ۶، کیتین سنتاز، زیر واحد کوچک میتوکندریال RNA (ssu)، فاکتور افزایش دهنده ترجمه ۱ آلفا و موارد دیگر مورد استفاده قرار می گیرد.

#### پاتوژن

اسپورهای قارچ های سیاه به فراوانی در هوای محیط بیرون پخش هستند (۲۳). بنابراین همه افراد به نحوی در تماس با این اسپورها می باشند ولی با این وجود بیماری های ایجاد شده توسط این قارچ ها کم



تصویر شماره ۱: A: کلنی کلادوفیالوفورا بانتیاننا، B: منظره ریزینی کلادوفیالوفورا بانتیاننا C: منظره ریزینی آلترناریا D: کلنی آگزوفیالا اسپینفرا E: منظره ریزینی آگزوفیالا اسپینفرا (۱۹،۱۸)

#### مشخصات ریزینی

ساختمان های مختلفی که در ریزینی این قارچ ها وجود دارد به علت خاصیت چند شکل بودن آن ها می باشد. بعضی از این قارچ ها ممکن است که در ابتدای رشد به فرم شبه مخمری سیاه باشند اما در ادامه به فرم رشته ای رشد کنند این خصوصیت بیشتر در آگزوفیالا و جنس های وابسته به آن دیده می شود (۲۰). اکثر قارچ های سیاه بالینی، آسکوماست های هتروتالیک می باشند. روش های کونیدی زایی به صورت های بلاستیک (تولید بلاستوکونیدهای قهوه ای رنگ) که در اکثر جنس ها دیده می شود و یا تالیک که تشکیل شده از هایفایی که از قبل وجود دارد و یا آرتروکونیدی ها مثل نئوسیتالیدیوم می باشد. سلول های کونیدی زای نوع بلاستیک (انتروبلاستیک) به دو صورت آنلیدیک مثل هورتا و آگزوفیالا و فیالیدیک مثل فیالوفورا (در بسیاری از جنس ها) می باشند. این ویژگی های مورفولوژیک بیشتر برای شناسایی فرم های غیر جنسی (آنامورف) استفاده می شود (تصویر شماره ۱) (۵۲).

#### ویژگی های فیزیولوژیک

مشخصات فیزیولوژیک نیز ممکن است برای جداسازی جنس و گونه های مختلف کمک کنند. مواردی مثل توانایی یا عدم توانایی ایزوله ها در رشد روی محیط حاوی سیکلوهاگزامید (مقاومت به

(اکولوژیکی) مثل افزایش دما، فشار اسمزی و وضعیت اکسیژن نیز تأثیر گذار است (۲۵،۲۴). مقاومت به استرس (۲۷،۲۶)، سازگاری‌های ریخت شناختی (۲۸)، کپسول‌ها (۲۹)، مقاومت به حرارت (۳۰)، مقاومت به خشکی (۳۰) و فیزیولوژی مثل آن‌هایی که ترکیبات مونوآروماتیک را تخریب می‌کنند (۳۲،۳۱) با توجه به وجود ملاتین افزایش پیدا کرده است. بنابراین ملاتین احتمالاً یکی از فاکتورهای ویرولان‌س در دیواره سلولی این قارچ‌هاست (۳۳). ملاتین ترکیبی است که در اکثر میکروب‌ها و حیوانات وجود دارد. ساختمان منحصر به فرد آن باعث شده که نسبت به بسیاری از مخرب‌های فیزیکی و شیمیایی مقاومت و پایداری نشان دهد (۸،۷). قارچ‌های سیاه فقط حاوی ملاتین دی هیدروکسی نفتالن می‌باشند. ملاتین به شدت نسبت به عوامل فیزیکی و شیمیایی مختلف مقاوم است، مثل ترکیبات رادیکال آزاد، فلزهای سمی، خشکی و حتی تابش‌های یونیزه کننده (۳۴،۳۲).

#### سندرم‌های بالینی

سندرم‌های بالینی متنوع و گسترده‌ای توسط قارچ‌های سیاه ایجاد می‌شود که همگی به طبیعت متنوع آن‌ها بر می‌گردد. تعداد مقالات چاپ شده در مورد این قارچ‌ها در سال‌های اخیر افزایش پیدا کرده است. بیماری‌های ایجاد شده توسط این قارچ‌ها عبارتند از:

#### فتوهایفوما یستوما *Phaeohyphomycetoma*

یک عفونت مزمن زیر جلدی است و از علایم مشخصه این بیماری وجود گرانول‌ها در بافت است (۳۵) این گرانول‌ها به رنگ تیره می‌باشند و ترکیبی از سلول‌های قارچی احاطه شده توسط یک ماتریکس داخل سلولی فشرده شامل ملاتین که باعث می‌شود رنگ آن تیره شود و احتمالاً در حفاظت ارگانیزم علیه میزبان نقش ایفاء می‌کند (۳۶). مادورلا مایستوماتیس یکی از مهم‌ترین گونه‌های ایجاد کننده این بیماری به

می‌باشد. معمولاً اولین تماس از طریق استنشاق یا ترومای کوچک می‌باشد و حتی تماس مکرر نیز ممکن است جهت ایجاد بیماری نیاز نباشد. دانسته‌ها در مورد مکانیزم‌های بیماری‌زایی توسط قارچ‌های سیاه به ویژه در افراد سالم نسبتاً کم است (۸).

جدول شماره ۱ تقسیم بندی کلی از قارچ‌های سیاه که از نظر پزشکی دارای اهمیت می‌باشند را نشان می‌دهد (قارچ‌های سیاه از شاخه آسکومایکوتا می‌باشند)

جدول شماره ۱: تقسیم بندی کلی قارچ‌های سیاه

راسته	جنس یا گونه
کاپودیال‌ها	هورتا ورنکی <i>Hortaea wemeckii</i>
Capnodiales	گونه‌های کلادوسپوریوم <i>Cladosporium spp.</i>
دوتیدیال‌ها	اورتوبازیدیوم پولونس <i>Aureobasidium pullulans</i>
Dothideales	هورمونما دمائیوئیدس <i>Homonema dematioides</i>
	گونه‌های آلتاریا <i>Altemaria spp.</i>
	گونه‌های کورولاریا <i>Curvularia spp.</i>
پلئوسپورال‌ها	گونه‌های بی پولاریس <i>Bipolaris spp.</i>
Pleosporales	گونه‌های آگزروهیلوم <i>Exserohilum spp.</i>
	گونه‌های آگزوفیالا <i>Exophiala spp.</i>
	گونه‌های کلادوفیالوفورا <i>Cladophialophora spp.</i>
	گونه‌های فونسکا <i>Fonsecaea spp.</i>
کتوتربال‌ها	اوکروکونیس گالوپاوا <i>Ochroconis gallopava</i>
Chaetothyriales	گونه‌های فیالوفورا <i>Phialophora spp.</i>
	گونه‌های رینوکلادیلا <i>Rhinocladiella spp.</i>
	ورونا بوتریوزا <i>Veronaea botryose</i>
میکروآسکال‌ها	گونه‌های سدوسپوریوم <i>Scedosporium spp.</i>
Microascales	گونه‌های اسکوپولاریوپسیس <i>Scopulariopsis spp.</i>
	مادورلا مایستوماتیس <i>Madurella mycetomatis</i>
سورداریال‌ها	مسیلیوفورا ترموفیلا <i>Myceliophthora thermophila</i>
Sordariales	آکروفیالوفورا فوزیسپورا <i>Acrophialophora fusispora</i>
	گونه‌های فیالمونیوم <i>Phialemonium spp.</i>
کالوسفاریال‌ها	گونه‌های فانوآکرومونیوم <i>Phaeoacremonium spp.</i>
Calosphaerales	گونه‌های پلوروستوموفورا <i>Pleurostomophora spp.</i>
	گونه‌های لسیتوفورا <i>Lecythophora spp.</i>
کونیوکتال‌ها	گونه‌های اسپورتریکس <i>Sporothrix spp.</i>
Coniochaetales	
اوفیوستوماتال‌ها	
Ophiostomatales	

#### فاکتورهای ویرولان‌س

زیستگاه طبیعی این قارچ‌ها مواد گیاهی در حال فساد و مرده، چوب، فیلترهای زیستی، خاک‌های آلوده به هیدروکروبن‌های سمی، سطوح بی‌جان، صخره و بافت‌های پستانداران می‌باشد. همچنین شرایط بومی

موضعی عمقی، عفونت ریوی، عفونت سیستم عصبی مرکزی و عفونت منتشره می باشد (۸).

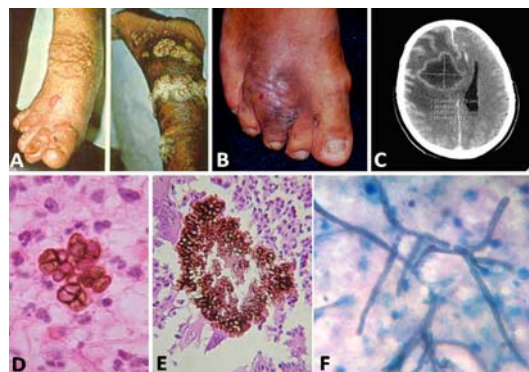
#### بیماری آلرژیک *Allergic disorder*

پاسخ های آلرژیک به قارچ های سیاه تقریباً بیشترین تظاهرات بالینی به این قارچ ها است. اگر چه بیماری آسم ارتباط زیادی با فاکتورهای محیطی دارد ولی مطالعاتی وجود دارد که این بیماری را با تماس با قارچ های سیاه به ویژه گونه های آلترناریا و کلادوسپوریوم مرتبط می سازد (۴۰-۴۲). همچنین با تغییرات فصلی و تعداد قارچ های موجود در هوای بیرون نیز مرتبط است (۴۲) به علاوه این که آلترناریا با تشدید بیماری آسم شدید در بعضی از افراد در ارتباط است (۴۳) همچنین یافته های مکرری در مورد افزایش حضور IgE اختصاصی نسبت به آلترناریا وجود دارد (۴۱).

#### الف- سینوزیت قارچی آلرژیک (*AFS*)

سینوزیت قارچی آلرژیک در شرایط عادی حدود ۶-۹ درصد موارد سینوزیت های مزمن که منجر به جراحی می شود را در بر می گیرد (۴۴) این بیماران معمولاً دارای علایم سینوسی مزمن می باشند که به آنتی بیوتیک ها جواب نمی دهد. قبلاً آسپرژیلوس را به عنوان مهم ترین عامل، اما هم اکنون بیشترین موارد این بیماری توسط قارچ های سیاه ایجاد می شود (۴۵). بیشترین گونه های جدا شده از این بیماران عبارتند از: آلترناریا، بای پولاریس و کوروولاریا؛ هر چند قارچ های دیگری مثل اپی کوکوم به نسبت کمتری گزارش شده است (۴۶، ۴۷). لازم به ذکر است که قارچ ها به طور مکرر از اشخاص سالم جدا می شوند (۴۸). معیارهای در نظر گرفته شده برای تشخیص این بیماری عبارتند از: ۱- پولیپ های بینی ۲- حضور موسین آلرژیک حاوی کریستال های شارکوت لیدن و ائوزینوفیل ها ۳- عناصر میسلومی تیره در موسین بدون هیچ گونه تهاجم بافتی ۴- تست پوستی مثبت با آلرژن های قارچی ۵- نواحی

خصوص در هندوستان و آفریقا می باشد، گونه هایی دیگر ایجاد کننده این بیماری، پایرونکتا رومروئی در جنوب آفریقا، لپتوسفریا سنگالنسیس در آفریقا، اگزوفیالا جنسلمی، گونه های کوروولاریا و فیالوفورا وروکوزا می باشد (تصویر شماره ۲: تصویر B و تصویر E) (۳۶).



تصویر شماره ۲: A: کروموبلاستومایکوزیس B: فنوهایفوماستوما C: فنوهایفومایکوزیس مغزی در رادیوگرافی D: اجسام اسکروتیک در بافت (رنگ آمیزی H&E) E: گرانول تیره در بافت (رنگ آمیزی H&E) F: میسلوم های تیره در بافت (رنگ آمیزی PAS) (۳۸، ۳۷، ۲۴، ۱۹)

#### کروموبلاستومایکوزیس *Chromoblastomycosis*

این بیماری نیز یکی از عفونت های قارچی زیر جلدی مزمن در مناطق گرمسیری می باشد که به آهستگی پیشرفت می کند و از علایم مشخصه این بیماری وجود اجسام اسکروتیک در بافت است (۱۷۸). بیشترین عامل ایجاد کننده این بیماری گونه فونسکاپدروزویی می باشد (نواحی مرطوب و گرمسیری مثل برزیل) و بعد از آن فیالوفورا وروکوزا و به میزان کمتر کلادوفیالوفورا کاریونی و رینوکلادیلا آکوسپرسا می باشند (نواحی خشک و نیمه خشک مثل ونزوئلا) (تصویر شماره ۲: تصویر A و تصویر D) (۳۹، ۲۴).

#### فنوهایفومایکوزیس *Phaeohyphomycosis*

سندرم های بالینی قارچ های سیاه همگی می توانند تحت عبارت فنوهایفومایکوزیس مطرح می شوند و شامل موارد بیماری آلرژیک، عفونت سطحی، عفونت

قارچ‌های سیاه اکثر موارد به علت کورولاریا یا بای پولاریس بوده است (۶۴،۵۱-۶۲). همه این بیماران آسم داشتند اما اغلب برونشکتازی وجود نداشته که شاید تا حدی مربوط به اختلاف پاتوژنیک ارگانسیم‌ها باشد. همه این بیماران هم آئوزینوفیلیا و هم افزایش IgE داشتند. درمان ابتدایی با استروئیدهای سیستمیک به مدت ۲ تا ۳ ماه انجام گرفته، ایتراکونازول به عنوان یک عامل کمکی در کنار استروئید نیز در ABPM استفاده شده است اما کارایی آن‌چنانی نداشت بنابراین ایتراکونازول به عنوان استفاده روتین توصیه نمی‌شود (۶۰).

#### عفونت‌های سطحی *Superficial mycosis*

این عفونت‌ها فقط در بافت‌های کراتینی مثل ناخن‌های دست و پا و استراتوم کورنئوم دیده می‌شود. قارچ‌های نسبتاً کمی در این عفونت‌ها دخالت دارند.

#### الف- اونیکومایکوزیس *Onychomycosis*

ویژگی‌های بالینی شامل: تاریخچه‌ای از تروما، درگیری فقط یک یا دو ناخن پا و عدم پاسخ به درمان سیستمیک استاندارد می‌باشد (۶۵). آلترازیس، اسکوپولاریوپس و نئوسیتالیدیوم گزارش شده‌اند، نئوسیتالیدیوم یک افزایش مقاومت درمان هم داشته است (۶۶،۶۵). ایتراکونازول و ترینافین بیشتر برای موارد سیستمیک مورد استفاده قرار می‌گیرند و ممکن است به صورت ترکیبی با درمان موضعی جهت موارد مقاوم استفاده شوند (۶۶،۶۵).

#### ب- تینه آنیگرا *Tinea nigra*

تظاهر بالینی این بیماری به صورت یک ماکول رنگی معمولاً در کف دست یا کف پا که ممکن است دو طرفه باشد و معمولاً بدون علامت است (۶۷). بیشترین عامل گزارش شده این بیماری هورتا ورنکئی است، در بعضی موارد نیز استتلا آراگوتا عامل بیماری می‌باشد (۶۹،۶۸). بیشترین موارد بیماری با سواحل شنی در نواحی گرم در ارتباط بوده است و هورتا ورنکئی در

مشخص شده در حفره سینوسی با سی تی اسکن. همه موارد فوق به عنوان ضرورت برای تشخیص توسط متخصصین مورد رسیدگی قرار نمی‌گیرد (۴۴،۴۹). تشخیص، به طور کلی وابسته به مشاهده موسین آلرژیک با یا بدون کشت ارگانسیم می‌باشد. درمان شامل جراحی و برداشت موسین و همچنین استروئیدهای سیستمیک می‌باشد اگرچه بیماران تنها با انجام یک جراحی نیز بهبود می‌یابند (۵۲-۵۰). درمان ضد قارچی معمولاً ایتراکونازول است که به طور معمول این کار توصیه نمی‌شود (۵۳،۵۴). اما در موارد مقاوم، ایتراکونازول ممکن است در بهبودی نتیجه بخش باشد (۵۵،۵۶). آزلول‌های دیگر مثل ووریکونازول کمتر مورد استفاده قرار می‌گیرند (۵۷). در موارد خیلی کمی ممکن است بیمارانی که دارای علائم مزمن می‌باشند، به علت وجود توده، التهاب گسترش پیدا کرده بافت‌های مجاور مثل کره چشم را نیز درگیر کند (۵۸،۵۹). تقریباً اکثر بیماران این گروه، افراد با سیستم ایمنی سالم می‌باشند.

#### ب- مایکوزیس برونکوپولموناری آلرژیک (ABPM)

این بیماری بسیار شبیه آسپرژیلوزیس برونکوپولموناری آلرژیک (ABPA) می‌باشد که اغلب در بیماران دارای آسم و فیروز سیستمیک دیده می‌شود (۶۰). پیشنهاد شده است که چون بیماری سینوزیت قارچی آلرژیک و ABPA پی در پی یکدیگر ایجاد می‌شوند، هر دو بیماری با یکدیگر به نام میکوز آلرژیک سینوبرونشیل در نظر گرفته شود (SAM) (۶۱). معیارهای تشخیص ABPA در بیماران دارای آسم شامل: ۱- آسم ۲- تست پوستی مثبت برای آلرژن‌های قارچی ۳- افزایش سطح IgE ۴- IgE اختصاصی آسپرژیلوس ۵- برونشکتازی پروکسیمال (۶۰). معیارهای مشابه این برای ABPM پایه گذاری نشده است اما ممکن است شامل افزایش سطح IgE، تست‌های پوستی مثبت و پاسخ به استروئیدهای سیستمیک باشد. در موارد گزارش شده ABPM توسط

نواحی با شوری و نمک بالا زیاد یافت می شود (۶۹). مواردی از بیماری تینه آنگرا به علت اسکوپولاریوپسیس بروویکالیس، فوما یوپایرنا و کتومیوم گلوبوزوم نیز گزارش شده است (۷۰-۷۲). تشخیص با تراشیدن پوست انجام می شود و بیوپسی لازم نیست. اگرچه استفاده از داروهای ضد قارچی سیستمیک موفقیت آمیز است (۷۳) درمان موضعی با آزولها یا کراتولیتیکها نیز خیلی مؤثر است (۶۸، ۶۹).

*عفونت های قارچی موضعی عمقی Deep local mycosis*  
این بیماری ها گروهی از سندرم های عفونی هستند که به طور تپیک در اثر ترومای موضعی ایجاد می شوند. با توجه به این که این بیماری ها کمتر زندگی افراد را تهدید می کند حتی در بیماران با ضعف سیستم ایمنی، شیوع بیماری می تواند قابل رسیدگی باشد چون ممکن است مشکلاتی را در درمان و عوارض آن ایجاد کند.

*الف- ضایعات زیرجلدی Sub-cutaneous mycosis*  
این ضایعات بیشترین موارد گزارش شده عفونت به علت قارچ های سیاه در مقالات می باشد. گونه های آلترناریا به خصوص در یک مقاله مروری بیشتر از ۱۵۶ مورد تا سال ۲۰۰۷، به مراتب بیشترین عامل اتیولوژیک می باشند (۷۴). بعد از آلترناریا گونه های اگزوفیالا و گونه های فیالوفورا و به دنبال آن ها: گونه های کلادوسپوریوم، گونه های اگزروهیلوم، ورونا بوتریوزا و بسیاری گزارش های موردی، بیشترین موارد می باشند (۷۵-۸۶). ترومای کوچک معمولاً یک فاکتور تحریکی است هر چند اغلب بیماران آن را به خاطر ندارند گاهی تراشه های چوب یا مواد گیاهی دیگر در بیوپسی پوستی یا برش ضایعات دیده می شوند (۸۵، ۸۷). اکثر بیماران دارای سیستم ایمنی سالم هستند و اغلب روستایی هستند مثل کشاورزان و باغبانان که به طور مکرر توسط مواد گیاهی دچار ترومای کوچک می شوند (۸۸، ۲۷). پیوند اعضا نیز از فاکتورهای خطر

محسوب می شود (۸۹). ظاهراً موارد عفونت های بیمارستانی نیز گزارش شده است مثل خراش های پوستی حاصل از پانسمان یا محل های ورود درون رگی (IV) نیز می توانند فاکتورهای خطر محسوب شوند (۹۰).

ضایعات به طور معمول در نواحی از بدن که بی حفاظ است رخ می دهد و اغلب به صورت ضایعات سیستمیک یا پاپولار است. ضایعات خیلی دیر ظاهر می شوند و ممکن است هفته ها یا ماه ها طول بکشد و اغلب درد هم ندارند. بیماران با ضعف سیستم ایمنی شدید بیشتر در معرض خطر انتشار بیماری می باشند در صورتی که این مورد در افراد با سیستم ایمنی سالم کمتر رخ می دهد. گاهی عفونت ممکن است به مفاصل و استخوان ها انتشار پیدا کند که نیاز بیشتری به جراحی گسترده و درمان طولانی مدت با داروهای ضد قارچی می باشد (۹۱).

چندین انتخاب درمانی وجود دارد که معمولاً بستگی به وضعیت ایمنی بیمار و گسترش ضایعات دارد. درمان سیستمیک خوراکی با یک داروی ضد قارچی آزولی همراه با جراحی به ویژه در بیماران با ضعف سیستم ایمنی موفقیت آمیز بوده است. این روش باعث جلوگیری از امکان انتشار عفونت می شود اگر چه مصرف ترینافین به ویژه در بیمارانی که درمان با آزولها با شکست مواجه شده است نیز موفقیت آمیز بوده است (۷۵). در تعدادی از موارد نیز برش های جراحی به تنهایی حتی در بیماران پیوند اعضا موفقیت آمیز بوده است (۹۲، ۷۷). تکنیک جراحی MOHS که برای برداشت ملانوما گسترش پیدا کرد نیز ممکن است روش جراحی مفیدی باشد زیرا در این روش بافت به صورت ذخیره نگه داشته می شود و ضایعات پاتولوژیکی به طور کامل برداشت می شود (۹۳). این روش برای بیمارانی که درمان طولانی مدت با داروهای ضد قارچی برای ایشان مشکل ساز است نیز سودمند می باشد مثل بیماران پیوندی که اغلب داروهای سرکوب کننده سیستم ایمنی مصرف می کنند که ممکن است با داروهای ضد قارچی تداخل ایجاد کند. برای



است در سال‌های اخیر در امریکا افزایش کراتیت با استفاده از لنزهای تماسی قابل توجه بوده است (۱۰۳، ۱۰۲). داروهای پلی آن موضعی مثل آمفوتریسین و ناتامایسین جهت درمان کراتیت‌های ایجاد شده توسط این قارچ‌ها استفاده می‌شود اما ایتراکونازول موضعی و خوراکی نیز مفید است (۹۶). اخیراً استفاده از ووریکونازول بیشتر رایج شده است (۱۰۴).

۳- عفونت‌های استخوان و مفاصل *Bone and joint infections*  
گزارشاتی کمی در مورد عفونت‌های استخوان‌تیکولار توسط قارچ‌های سیاه وجود دارد که احتمالاً به ترومای حاصل از کاشت اعضاء مصنوعی در این بافت‌های عمقی مربوط می‌شود. سدوسپوریوم پرولیفیکس بیشترین موارد ایجاد کننده بیماری بوده است (۱۰۷-۱۰۵). علاوه بر جراحی درمان‌های ضد قارچی با ترکیب داروهای ووریکونازول و تربینافین موفقیت آمیز بوده است (۱۰۶). ارگانسیم‌های دیگر که به صورت گزارشات موردی بوده است عبارتند از: فونسکاپدروزوئی، فیالوفورا ریچاردسی، مادورلا مایستوماتیس و فئوآکرومونوم پارازیتیکوم (۱۰۸، ۱۰۹). ایتراکونازول به تنهایی در درمان این موارد موفقیت آمیز بوده است. درمان در همه این موارد طولانی و بیشتر از ۶ ماه تا ۲ سال طول کشیده است (۱۰۸، ۱۰۹).

۴- پریتونیت *Peritonitis*  
پریتونیت در اصل، فقط در بیمارانی که دیالیز پریتون می‌شوند رخ می‌دهد. بیماری معمولاً به صورت تحت حاد و اکثراً بدون علائم قابل توجه است. قارچ‌های سیاه ایجاد کننده بیماری اغلب از جنس کوروولاریا، آگزوفیالا، آلترناریا، بای پولاریس، اورئو بازیدیوم، لسیتوفورا، هورمونما و فیالمونوم بوده‌اند (۱۱۴-۱۱۰).

۵- عفونت‌های متفرقه *Miscellaneous infections*  
موارد مختلفی از عفونت‌های غیر معمول مثل

ضایعات چند گانه که جراحی مجدد مشکل ساز است درمان ضد قارچی به تنهایی حتی در بیماران با ضعف سیستم ایمنی، نیز مفید است (۹۴، ۷۹). درمان‌های جایگزینی مثل سرما درمانی، گرما درمانی و یدیدپتاسیم فوق اشباع، نیز به طور موفقیت آمیزی به کار گرفته شده است (۹۵، ۸۱). این روش‌ها به ویژه در کشورهای در حال توسعه مناسب است زیرا در این کشورها درمان با داروهای ضد قارچی برای بیماران مشکل و گران قیمت می‌باشد. عود بیماری ممکن است چند ماه یا چند سال پس از درمان کامل روی دهد و بیمار باید حتماً پیگیری شود (۸۹).

## ۲- کراتیت *Keratitis*

کراتیت‌های قارچی یکی از مشکلات مهم چشم‌شناسی به ویژه در مناطق گرمسیری جهان است. ۴۰ درصد کراتیت‌ها توسط قارچ‌ها به ویژه کپک‌ها ایجاد شده است (۹۶). در بین کپک‌ها فوزاریوم و اسپرژیلوس و بعد از آن ۸ تا ۱۷ درصد موارد قارچ‌های دماتیاستوس عامل کراتیت‌های قارچی هستند (۹۶، ۹۷). از قارچ‌های سیاه، بای پولاریس و کوروولاریا بیشتر از همه عامل بیماری‌اند، با این حال لازیدوپیلودیا توبروما بیماری شدیدتری ایجاد می‌کند (۹۶، ۹۸). تقریباً نیمی از موارد بیماری در اثر تروما ایجاد می‌شود اما جراحی چشم، دیابت و استفاده از لنزهای تماسی می‌توانند به عنوان فاکتورهای خطر مهم مورد توجه باشند (۹۶). بیشترین موارد کراتیت با قارچ‌های سیاه از هندوستان گزارش شده است (۱۰۰، ۹۹، ۲۸). در یک مطالعه در هندوستان بیشترین عوامل کراتیت قارچ‌های سیاه توسط کوروولاریا و بعد آن بای پولاریس، آگزروهیلوم و لازیدوپیلودیا ایجاد شده که تقریباً نیمی از موارد در اثر تروما ایجاد شده است (۱۰۰). در مطالعه انجام شده در امریکا ۴۳ مورد کراتیت با کوروولاریا گزارش شده که تقریباً همه موارد در اثر تروما بوده است (۱۰۱). بیشتر تروماها در اثر گیاهان و چندین مورد در اثر صدمه با فلزات بوده

اپیدیمیت به علت آگزوفیالا جنسلمی (۸۸)، وجود گرانول‌های سیاه‌رنگ در ادرار یک دختر بچه به علت کوروولاریا (۱۱۵)، اوتیت خارجی به علت آگزوفیالا درماتیتیدیس (۱۱۶) و سینوزیت تهاجمی حاد به علت آگزوفیالا روستراتوم (۱۱۷) گزارش شده است.

#### عفونت ریوی Pulmonary infection

این عفونت معمولاً در افراد با سیستم ایمنی ضعیف و یا دارای بیماری ریوی زمینه‌ای دیده می‌شود. این بیماری توسط وارپته‌های وسیعی از گونه‌های قارچ‌های: سدوسپوریوم پرولیفیکنس، کلادوفیالوفورا بانتیاننا، گونه‌های کتومیوم، اوکروکونیس گالوپاوا، گونه‌های آگزوفیالا، گونه‌های آلترناریا، کلادوفیالوفورا بوی، فونسکا پدروزی، لازیودیپلودیا توبروما، اورئوبازیدیوم پولولانس، گونه‌های کوروولاریا، سارسینوسپورین اینکین و فیالوفورا وروکوزا ممکن است ایجاد شود (۴۰، ۱۲۵-۱۱۸). تظاهرات بالینی شامل پنومونی، ندول‌های ریوی منفرد بدون علامت و آسیب‌های آندوبرونشیل که ممکن است باعث هموپتزی شود. درمان در ابتدای بیماری با استفاده از آمفوتریسین ب و ایتراکونازول و در ادامه یک دوره طولانی ایتراکونازول تجویز می‌شود. میزان مرگ و میر در بیماران با ضعف سیستم ایمنی بالا است (۴۰٪) (> ۱۲۱-۱۱۸).

#### عفونت سیستم عصبی مرکزی (CNS)

فنوهایفومایکوزیس مغزی یک عفونت نادر است اما اغلب به عنوان فرم کشنده در افراد با سیستم ایمنی سالم به شمار می‌رود. در یک بررسی از ۱۰۱ مورد عفونت CNS به علت قارچ‌های دمتیاسئوس (۱۱) بیشترین یافته بالینی آبنه مغزی بوده است (۵، ۱۷، ۳۱، ۱۳۶-۱۲۶). واقعیت در مورد این بیماری این است که بیش از نیمی از بیماران هیچ گونه فاکتور خطر یا نقص سیستم ایمنی نداشتند. به علاوه این که هیچ گونه ارتباطی بین تماس اختصاصی با قارچ و شروع عفونت دیده نشده است، به

هر حال بیشتر موارد عفونت در مناطق روستایی اتفاق افتاده است. علایم بارز بیماری شامل سردرد، نقصان و حملات عصبی می‌باشد. بیشترین گونه ایجادکننده این بیماری کلادوفیالوفورا (۷۸ مورد) می‌باشد. پس از آن آگزوفیالا درماتیتیدیس (۲۵ مورد) و سپس رینوکلادویلا ماکتزی (۲۱ مورد) می‌باشند (۱۳۷) گونه‌های دیگر که بیشتر ایجاد کننده این بیماری اند عبارتند از: اوکروکونیس گالوپاوا، کوروولاریا لوناتا، گونه‌های بای پولاریس و گونه‌های کتومیوم. مرگ و میر بدون درمان تا ۱۰۰ درصد می‌رسد. درمان با داروهای ضد قارچی و جراحی مرگ و میر را تا ۶۵ درصد کاهش می‌دهد. تا سال ۲۰۰۴ مرگ و میر بیشتر از ۷۰ درصد و بعد از سال ۲۰۰۴ از ۲۰ مورد عفونت گزارش شده فقط ۵ نفر زنده مانده‌اند (۷، ۱۴، ۴۸، ۵۱، ۵۹-۵۳، ۱۳۷، ۱۳۸).

فاکتورهای خطر جهت ابتلاء به بیماری عبارتند از: بیماران دریافت کننده پیوند اعضا، نارسایی مزمن یک ارگان بدن، اختلالات اولیه و ثانویه سیستم ایمنی، بدخیمی‌ها، عفونت‌های مختلف و درمان با استروئیدها. در عین حال تقریباً نیمی از بیماران فنوهایفومایکوزیس مغزی را افراد سالم تشکیل می‌دهند (۴، ۵، ۵۲، ۱۳۱، ۱۳۷).

منزیت یکی از تظاهرات بالینی این بیماری است که معمولاً در بیماران با ضعف سیستم ایمنی دیده می‌شود (۱)، ۱۱۸، ۱۳۹) در این حالت CSF تغییر رنگ می‌دهد و در عفونت با آگزوفیالا درماتیتیدیس به رنگ سیاه، عفونت با رینوکلادویلا ماکتزی به رنگ سبز متمایل به قهوه‌ای و در عفونت با کلادوفیالوفورا بانتیاننا به رنگ زرد متمایل به قهوه‌ای در می‌آید (۱۷، ۲۶، ۵۶، ۱۱۸، ۱۲۶، ۱۳۷). در بیشتر موارد این عفونت در بیماران با سیستم ایمنی سالم فقط یک ضایعه منفرد حلقوی و در بیماران با ضعف سیستم ایمنی چندین مقایسه در آزمایش سی تی اسکن از مغز دیده می‌شود (۷، ۹، ۵۳، ۵۴، ۱۳۷، ۱۴۲-۱۴۰) (تصویر شماره ۲: تصویر C، تصویر F).

سه ویژگی اصلی در آزمایش پاتولوژی که در زیر میکروسکوپ دیده می‌شود عبارتند از: التهاب

پرولیفیکشن به طور کلی به همه داروهای ضد قارچی در دسترس مقاوم است و موارد عفونی با این قارچ به اضافه وجود نوتروپنی در این افراد، حدود ۱۰۰ درصد مرگ و میر داشته است. اخیراً موردی گزارش شده که استفاده از داروی ایتراکونازول یا ووریکونازول همراه با تربینافین باعث افزایش قدرت اثر علیه این گونه قارچی شده است (۱۵۱، ۱۵۰). مواردی گزارش شده که تزریق لوکوسیت یا CSF (فاکتورهای تحریک کننده کلنی) باعث تقویت درمان ضد قارچی می شود (۱۴۹، ۱۵۱، ۱۵۷). آمفوتریسین ب به تنهایی هیچ اثری ندارد (۱۴۹، ۱۵۳).

#### تشخیص

تشخیص به موقع و صحیح عفونت‌های قارچی توسط قارچ‌های تیره به چند روش صورت می‌گیرد (۸). روش‌های استاندارد و رایج جهت تشخیص شامل: آزمایش میکروسکوپی مستقیم، رنگ آمیزی‌های هیستوپاتولوژی جهت اثبات تهاجم بافتی، یافته‌های رادیوگرافی و سی تی اسکن و روش‌های جداسازی مجدد قارچ و شناسایی عامل اتیولوژیک می‌باشد. تظاهرات بالینی و یافته‌های تشخیصی این عفونت‌ها در فئوهایفومایسیتوما، کروموبلاستوما میکوزیس و فئوهایفومایکوزیس متفاوت است. فئوهایفومایکوزیس ممکن است که بعدها از نظر ناحیه آناتومیکی و پاسخ میزبان به عنوان عفونت‌های سطحی و عمقی تقسیم بندی شود اما صرف نظر از ناحیه آناتومیکی، ویژگی‌های میکروسکوپی فئوهایفومایکوزیس مشابه هستند (۸).

#### فرآورش (پروسه) ابتلایی نمونه

روش‌های به دست آوردن اختصاصی، انتقال و فرآورش نمونه در مشاهده قارچ‌های تیره و بازپروری آن‌ها در محیط کشت بسیار مهم هستند. بهترین نمونه جهت تشخیص، جمع آوری آن از منبع عفونت است. نمونه‌ها شامل: بیوپسی بافتی، اسپیراسیون و مایعات بدن می‌باشند. نمونه‌های بافتی به دست آمده از جراحی باید

گرانولوماتوز، عناصر قارچی سیاه و واسکولیت به همراه تراوش سلول‌های غول‌آسا (۳۴، ۱۲۹، ۱۳۱، ۱۳۲، ۱۴۵-۱۴۳). درمان این عفونت شامل برداشت ضایعه توسط جراحی، درمان‌های ترکیبی ضد قارچی و افزایش ایمنی فرد می‌باشد (۱۳۶، ۱۴۰). داروهای پیشنهاد شده شامل: ترکیب تربینافین + یک آزول یا یک اکتینوکاندین + آمفوتریسین ب یا یک آزول و فلوسیتوزین + آمفوتریسین ب یا ایتراکونازول یا پسوکونازول یا یک اکتینوکاندین می‌باشند (۱۳۵، ۱۳۷، ۱۴۰).

#### عفونت منتشره *Disseminated infection*

عفونت منتشره بیشترین تظاهر غیر معمول عفونت ایجاد شده توسط قارچ‌های سیاه می‌باشد. در یک بررسی از ۷۲ مورد (۱۲) بیشتر بیماران دارای ضعف سیستم ایمنی بودند، اگرچه بیمارانی نیز بودند که نقص ایمنی نداشتند یا ریسک فاکتورهایی جهت گسترش عفونت منتشره هم در آن‌ها دیده نشد (۱، ۱۲، ۱۴۵). در بیشتر از نیمی از موارد کشت خون مثبت بوده است. سدوسپوریوم پرولیفیکشن بیش از یک سوم موارد عفونت را تشکیل داده که تقریباً منحصر به بیماران با ضعف سیستم ایمنی بوده است (۱۵۱-۱۴۶). در مقابل آن آگزوفیالا-درماتیتیدیس به طور معمول در افراد با ایمنی سالم به ویژه در آسیا دیده می‌شود (۱۳۶، ۱۴۱، ۱۵۲). قارچ‌های کپکی دیگر که در ایجاد این عفونت گزارش شده‌اند عبارتند از: آگزوفیالا اولیگوسپرما، کتومیوم پرلوسیدوم، اوکروکونیس گالوپاوا، لسیتوفورا، موتایلیس، فئوآکرومونوم پارازیتیکوم، بای پولاریس اسپیسیرا، گونه‌های آگزوهیلوم، آگزوفیالا اسپیسیرا و کوروولاریا لوناتا. نکته جالب توجه این است که ائوزینوفیلی محیطی در ۹ درصد موارد مشاهده شده و بیشتر توسط قارچ‌های کوروولاریا و بای پولاریس بودند که اغلب در ارتباط با بیماری‌های آلرژیک می‌باشند با وجود استفاده از داروهای ضد قارچی قوی مرگ و میر ۷۰ درصد بوده است (۱۵۶-۱۵۳) سدوسپوریوم

گرم مثبت و بقیه ساختمان های قارچی گرم متغیر است (۸)  
(تصویر شماره ۲: تصویر D، تصویر E و تصویر F).

#### هیستوپاتولوژی و رنگ آمیزی اختصاصی

چندین رنگ آمیزی هیستوپاتولوژی جهت مشاهده قارچ های سیاه مفید می باشند (۱۶۵) رنگ آمیزی هماتوکسیلین- ائوزین H & E جهت نشان دادن پیگمان در هایفای قارچ های به شدت تیره کاملاً مفید می باشد. قارچ هایی که خیلی کم پیگمانته باشند ممکن است در این رنگ آمیزی به عنوان هایفای شفاف دیده شوند. در این موارد از رنگ آمیزی فونتاناماسون FMS استفاده می شود که هایفای تیره را در بافت کاملاً مشخص می کند (۱۶۶). یکی دیگر از روش های رنگ آمیزی پریودیک اسید شیف PAS می باشد که در این حالت هایفاها به رنگ صورتی- بنفش در یک زمینه سبز رنگ دیده می شوند. حضور ملانین در دیواره هایفاها به صورت یک سایه دیده می شود. روش رنگ آمیزی دیگر استفاده از رنگ گوموری متنامین نقره GMS است که در این رنگ آمیزی هایفاها به رنگ تیره در یک زمینه سبز رنگ دیده می شوند اما با این رنگ آمیزی نمی توان هایفای قارچ های سیاه را از هایفای قارچ های غیر پیگمانته تشخیص داد (۸) (تصویر شماره ۲: تصویر D، تصویر E، تصویر F).

#### روش های جداسازی و کشت

باتوجه به وفور این قارچ ها در طبیعت، آن ها می توانند به راحتی باعث آلودگی محیط های کشت شوند و برای بازپروری قارچ سیاه از نمونه های بالینی نیاز به محیط های کشت اختصاصی است. فرانس های مختلف محیط های متفاوتی را جهت جداسازی اولیه این قارچ ها پیشنهاد داده اند (۸). محیط غیر انتخابی ساپورو دکستروز آگار می باشد. محیط های انتخابی عبارتند از: محیط های حاوی سیکلوهاگزامید، حاوی آنتی باکتریال یا محیط های ژلوز عصاره مغز و قلب (BHI) و ژلوز

خیلی ظریف برش خورده، کاملاً خرد شوند. چندین سیستم کشت خون در دسترس می باشند و ماکزیم میزان خون جهت استفاده توصیه می شود. نمونه های سطحی که با سواب گرفته می شود ارزش ندارد. گرانول ها و دانه ها باید چندین بار در سرم فیزیولوژی حاوی آنتی باکتریال شستشو داده شوند (۱۵۸). تأخیر در انتقال نمونه نباید وجود داشته باشد و نهایتاً تا ۲ ساعت باید نمونه جمع آوری شود و CSF هرگز نباید فریز شود (۸). اخیراً بعضی از عوامل اصلی فنوهایفومایکوزیس به ویژه کلادوفیالوفورا بانتیانا توصیه می شود که در زیر هود کلاس ۲ کار شود (۱۵۹) در اروپا این قارچ در دسته سوم عوامل خطر قرار گرفته است که می تواند بیماری شدید در انسان ایجاد کند (۱۶۰).

#### آزمایش مستقیم

باتوجه به وفور قارچ های تیره در طبیعت، آزمایش نمونه های مستقیم مهم است و چنانچه عناصر قارچی در بافت دیده شد نیاز به شناسایی عامل اتیولوژیک نیز از طریق کشت وجود دارد. البته در بیمارانی که درمان ضد قارچی شده اند کشت منفی است. به طور کلی روش های استفاده شده جهت آزمایش مستقیم عبارتند از:

رنگ آمیز گرم، هیدروکسیدپتاسیم با چند غلظت و کالکوفلوئور سفید فلورسنت (۱۶۱). هر سه مورد روش های سریعی هستند (۱۶۲، ۱۶۳). ساختمان های قارچی باتوجه به تظاهرات بالینی در آزمایش مستقیم متفاوت است. در فنوهایفومایستوما دانه و گرانول های رنگی در چرک و مواد آگزودا دیده می شود (۱۶۴). در کروموبلاستومایکوزیس اجسام اسکروتیک یا موریفرم به رنگ قهوه ای در بافت حضور دارند نام دیگر این اجسام، اجسام ازگیلی یا مسی می باشد (۳۹). در فنوهایفومایکوزیس عناصر قارچی در آزمایش مستقیم دیده می شوند اما در موارد تهاجم بافتی باید رنگ آمیزی های هیستوپاتولوژی انجام شود. نکته قابل توجه این است که هایفاها گرم منفی و کونیدی ها

مهار کننده کپک (IMA) جهت قارچ های مشکل پسند. پس از رشد کافی این قارچ ها، رنگ کلنی ها ابتدا کم تا نارنجی کمرنگ یا قهوه ای روشن است که باعث می شود شناسایی آن ها به عنوان جنس های فائوئید مشکل باشد. اگر کلنی ها به محیط های گیاهی منتقل شوند بیشتر آن ها به رنگ های زیتونی، قهوه ای تیره تا سیاه پدیدار می شوند. یکی از این ها محیط سیب زمینی دکستروز آگار (PDA) است (۱۶۷) (تصویر شماره ۱: تصویر A و تصویر D).

#### رادپولوژی

در تصاویر رادپولوژیکی افتراق بین قارچ های دماتیاسئوس از سایر قارچ ها مشکل است (۸).

#### تست های آنتی ژنی و سرولوژی

در حال حاضر هیچ تست سرولوژی جهت تشخیص عفونت های قارچی سیاه از خون یا بافت ها وجود ندارد. گاهی اوقات تست های آنتی ژنی ۱ و ۳ بتاگلوکان (جهت کاندیدا) و گالاکتومانان (جهت اسپرژیلوس) ممکن است که واکنش متقاطع با قارچ های سیاه داشته باشند (۱۶۸، ۱۶۹). اما در بیماران با ضعف سیستم ایمنی که دارای عفونت با قارچ های سیاه و کشت مثبت از این قارچ ها هستند آزمایش سرمی گالاکتومانان مثبت، نشان دهنده عفونت همزمان با اسپرژیلوس می باشد (۸).

#### تشخیص مولکولی

برای تشخیص سریع تر عفونت های قارچی تهاجمی با حساسیت و اختصاصیت بالا اخیراً روش های غیر کشت انجام می شود که به روش های مولکولی نامیده می شوند. یکی از این روش ها PCR یا واکنش زنجیره ای پلی مرز است. یک روش پان فونگال PCR توسط Lau و همکاران شرح داده شد. آن ها ناحیه ITS1 را هدف قرار دادند و توانستند چندین گونه از این قارچ ها را از نمونه های بافتی تازه یا درون فرمالین یا درون پارافین مثل سدوسپوریوم پرولیفیکنس، گونه های اگزوفیالا،

اگزروهیلوم روستراتوم و میکروسفاروپسیس آروندینیس پیدا کنند (۱۷۰). روش های مولکولی بسیاری جهت تشخیص این قارچ ها صورت گرفته است. روش Real time PCR با استفاده از ناحیه 28s ژن rRNA جهت شناسایی اورئوبازیدیوم پولولانس (۱۷۱)، روش AFLP جهت شناسایی استرین های کلادوفیالوفورا بانتیانانا (۱۷۲)، شناسایی رینوکلادیلما ماکتری با استفاده از ناحیه ITS1 rDNA (۱۹)، شناسایی کلادوفیالوفورا ساتورنیکا به عنوان یک گونه جدید از کتوتریال ها با استفاده از روش مولکولی PCR در ناحیه ژنی ITS و SSU (۲۵) و ... روش های مولکولی در حال حاضر جهت شناسایی، تاکسونومی و جایگاه فیلوژنی قارچ های سیاه به طور خیلی وسیعی در حال انجام است.

حساسیت به داروهای ضد قارچی در محیط آزمایشگاه در چند سال اخیر تست های حساسیت دارویی ضد قارچی *in vitro* به طور قابل ملاحظه ای پیشرفت کرده است. تا سال ۱۹۹۷ روش استاندارد جهت این آزمایشات برای مخمرها (۱۷۳) و تا سال ۲۰۰۲ جهت قارچ های رشته ای در دسترس نبود در سال ۲۰۰۸ این روش های استاندارد به روز شده است (۱۷۴، ۱۷۵). روش های انجام تست حساسیت دارویی متنوع است که عبارتند از: دیسک دیفیوژن، نوار E تست و روش میکرودایلوشن تست (MIC). روش MIC بهترین روش است،  $MIC \leq 1 \mu g/ml$  یک شناسه از پتانسیل حساسیت به بیشتر داروها برای درمان عفونت با قارچ های سیاه به جز فلوسیتوزین مورد استفاده قرار گرفته است. هرچه MIC کمتر باشد فعالیت دارو بهتر است. فعالیت های *in vitro* چندین داروی ضد قارچی علیه وارپته های مختلف قارچ های سیاه در جدول شماره ۲ نشان داده شده است (۳۷، ۶۰، ۱۴۱، ۱۴۲، ۱۹۹-۱۷۶).

#### ترکیب کردن داروهای ضد قارچی

استفاده از چند داروی ضد قارچی همزمان بیشتر جهت بیماری های قارچی در مراحل سخت و شدید انجام

جدول شماره ۲: فعالیت داروهای ضد قارچی علیه بعضی از قارچ های ملانیزه در محیط آزمایشگاه (in vitro)

گونه های قارچی سیاه	دارو											
	آمفوتریسین ب	ایتراکونازول	ووریکونازول	پسوکونازول	ایزاووکونازول	راووکونازول	کوکونازول	ترینافین	۵ فلوروسیتوزین	کاسپوفاژین	میکافازین	آیندولافازین
گونه های آلترناریا	+	++	+	++	+	+	+	+	-	+	+	+
اورنوئازیدیم پولولنس	+	++	++	++	+	+	+	+	-	+	+	+
گونه های بای پولاریس	+	++	++	++	+	++	+	+	-	+	+	+
گونه های کتومیوم	+	++	++	++	+	++	+	+	-	+	+	+
گونه های کلادوسپوریوم	+	++	++	++	+	++	+	++	+	+	+	+
کلادوفیالوفورا بانتیانا	++	++	++	++	+	++	+	+	+	++	+	+
گونه های کورولاریا	+	++	++	++	+	++	+	+	+	+	+	+
گونه های آگروفیالا	+	++	++	++	+	++	+	+	+	+	+	+
آگروفیالا درماتیدیس	++	++	++	++	+	++	+	+	+	+	+	+
گونه های آگروهیلوم	++	++	++	++	+	++	+	+	+	+	+	+
فونسکا پدروزوی	++	++	++	++	+	++	++	++	+	+	+	+
لازیودیلا تیروما	+	++	++	++	+	++	++	++	+	+	+	+
مادورلا مایستوماثیس	+	++	++	++	+	++	++	++	-	+	+	+
او کرو کتیس گالیواوا	+	++	++	++	+	++	++	++	-	+	+	+
گونه های فیالمونیوم	+	++	++	++	+	++	++	++	-	+	+	+
گونه های فیالوفورا	+	++	++	++	+	++	++	++	-	+	+	+
گونه های رینوکلادایلا	+	++	++	++	+	++	++	++	-	+	+	+
رینوکلادایلا مکتزی	+	++	++	++	+	++	++	++	-	+	+	+
گونه های سدوسپوریوم	-	-	-	-	+	-	-	-	-	-	-	-
سدوسپوریوم پرولیفیکنس	-	-	-	-	+	-	-	-	-	-	-	-
اسکوپولاریوپیس برومپی	-	-	-	-	+	-	-	-	-	-	-	-
ورونایوتریوزا	+	+	+	+	+	+	+	+	-	+	+	+
والیاسی	+	+	+	+	+	+	+	+	-	+	+	+

می گیرد با این وجود برای قارچ های سیاه این مورد خیلی گسترده شده است (۲۰۰۶-۲۰۰۰). اما برای قارچ های کلادوفیالوفورا بانتیانا و سدوسپوریوم پرولیفیکنس که به ترتیب بیشترین عوامل بیماری های CNS و منتشره هستند و نیاز به بهبودی کامل دارند مطالعات ترکیب داروهای ضد قارچی in vitro و in vivo برای آن ها انجام شده است (۲۰۰۳).

#### فنوهایفومایکوزیس رینوسربرال در ایران

در سال ۱۳۷۸، رسولی نژاد و همکاران یک مورد فنوهایفومایکوزیس در یک پسر ۱۶ ساله با ضایعات نازوفارنژیال و برآمدگی های گردنی زیر جلدی گزارش کردند. پس از آزمایش مستقیم و کشت عامل بیماری فیالوفورا وروکوزا را شناسایی کردند. بیمار با ایتراکونازول خوراکی پس از ۴ ماه درمان شد اما پس از ۸ ماه عود مجدد داشت که دوباره ایتراکونازول برای

مدت طولانی استفاده شد (۲۰۰۷).

در سال ۱۳۸۱، جهرمی و همکاران یک مورد فنوهایفومایکوزیس رینوسربرال از یک پسر ۱۸ ساله با گرانولوماتوز و جنر گزارش کردند. پس از آزمایش مستقیم و هیستوپاتولوژی و کشت عامل بیماری کلادوسپوریوم بانتیانوم را به عنوان اولین مورد در ایران شناسایی کردند. بیمار با جراحی و آمفوتریسین ب درمان شد (۲۰۰۸).

در سال ۱۳۸۲، صابری و همکاران یک مورد فنوهایفومایکوزیس رینوسربرال را در یک پسر ۱۸ ساله که ابتدا ضایعه جلدی در روی سینه داشته و با پیشرفت ضایعه لنفادنوپاتی گردن و درگیری سینوس اتموئید و نازوفارنکس گزارش کردند. پس از آزمایش مستقیم هیستوپاتولوژی و کشت عامل بیماری فونسکا پدروزوی شناسایی شد. بیمار با جراحی و آمفوتریسین ب تزریقی و ایتراکونازول درمان شد (۲۰۰۹).

در سال ۱۳۸۳، گرامی و همکاران اولین مورد

فئوهایفومایکوزیس رینوسربرال به علت ناترازی مانجیفررا در یک پسر ۱۷ ساله با سابقه لوپوس اریتماتوس گزارش کردند. در آزمایش مستقیم و هیستوپاتولوژی و کشت عامل بیماری را شناسایی کردند. بیمار پس از عدم پاسخ به درمان با آمفوتریسین ب فوت کرد (۲۱۰).

## بحث

قارچ‌های سیاه یا تیره به طور متناوب به صورت گندروی بر روی مواد آلی در حال فساد یا مواد گیاهی زنده یا مرده ساکن هستند اما بیشتر آن‌ها ساکن خاک می‌باشند. عفونت‌های غیر معمول توسط این قارچ‌ها در دهه‌های اخیر افزایش داشته است و به عنوان پاتوژن‌های مهم به ویژه در بیماران با ضعف سیستم ایمنی شناخته می‌شوند، هرچند در افراد به ظاهر سالم سیستم ایمنی نیز عفونت‌های تهاجمی و اغلب کشنده ایجاد شده است. معمولاً اسپورهای قارچ‌های سیاه از طریق استنشاق یا تروما یا زخم وارد بدن شده، ایجاد بیماری می‌کنند. قارچ‌های تیره به طور فزاینده‌ای به عنوان پاتوژن‌های مهم به ویژه در بیماران با ضعف سیستم ایمنی شناخته می‌شوند؛ اگر چه در افراد به ظاهر سالم سیستم ایمنی نیز گزارشاتی از عفونت‌های تهاجمی و اغلب کشنده در دست است. طیف وسیعی از گونه‌های قارچ‌های سیاه به عنوان عوامل اتیولوژیک در ایجاد بیماری‌های انسان و حیوان دخالت دارند. سندرم‌های بالینی که توسط این قارچ‌ها ایجاد شده است از طریق یافته‌های بافت شناختی در فئوهایفوماستوما، کروموبلاستومایکوزیس و فئوهایفومایکوزیس تمایز داده می‌شوند. فئوهایفومایکوزیس عبارت کلی است که برای سندرم‌های بالینی ایجاد شده توسط قارچ‌های تیره به کار رفته است. ضایعات زیرجلدی بیشترین موارد گزارش شده عفونت به علت قارچ‌های سیاه می‌باشند که اکثر بیماران دارای سیستم ایمنی سالم هستند و اغلب در کشاورزان و باغبانان که به طور مکرر توسط مواد گیاهی دچار

ترومای کوچک می‌شوند، دیده می‌شود. قارچ‌های سیاه از شاخه آسکومایکوتا می‌باشند. عفونت‌های ایجاد شده توسط راسته کتوتریال‌ها نسبت به بقیه خطرات بیشتری برای افراد ایجاد و به مراتب کشنده تر می‌باشند. به عنوان مثال آلترناریا عامل مکرر ضایعات زیر جلدی، بای پولاریس و کوروولاریا بیشتر در ارتباط با بیماری‌های آلرژیک و و سدوسپوریوم پرولیفیکس عامل بیماری‌های منتشره هستند اما کلادوفیالوفورا بانتیاناز راسته کتوتریال‌ها بیشترین عامل آبسه مغزی است که مرگ و میر بدون درمان آن، تا ۱۰۰ درصد می‌رسد. این قارچ‌ها دارای فاکتورهای ویروالانس مختلفی از جمله ملاتین می‌باشند. تشخیص به موقع و صحیح عفونت‌های قارچی ایجاد شده توسط قارچ‌های تیره وابسته به علایم بالینی، آزمایشات هیستوپاتولوژی جهت اثبات تهاجم بافتی، یافته‌های رادیوگرافی و سی تی اسکن و روش‌های جداسازی مجدد قارچ و شناسایی عامل اتیولوژیک، می‌باشد. در فئوهایفوماستوما دانه و گرانول‌های رنگی در چرک و مواد آگزودا، در کروموبلاستومایکوزیس اجسام اسکروتیک یا موریفرم به رنگ قهوه‌ای در بافت و در فئوهایفومایکوزیس عناصر قارچی در آزمایش مستقیم دیده می‌شوند. درمان بسیاری از این عفونت‌ها با استفاده از داروهای تری آزول جدید مثل ایتراکونازول، ووریکونازول و پسوکونازول که بیشترین فعالیت *in vitro* علیه این قارچ‌ها را دارند انجام می‌گیرد، اگر چه در بیشتر موارد بالینی ووریکونازول داروی انتخابی است. دوز بالای آمفوتریسین ب لیپیدی در عفونت‌های شدید ممکن است نقش به‌سزایی داشته باشد. تربینافین فعالیت وسیعی علیه این قارچ‌ها را دارد ولی استفاده از چند داروی ضد قارچی همزمان جهت بیماری‌های قارچی سخت و شدید مثل آبسه مغزی و منتشره مفیدتر است. در تعدادی از موارد نیز جراحی در درمان کمک می‌کند (۱، ۲، ۱۱، ۱۲، ۱۷-۱۴، ۱۶، ۵۷، ۱۳۷، ۱۴۷، ۱۶۴، ۱۸۰-۱۷۷، ۱۸۲، ۱۸۳، ۲۰۳-۲۰۰، ۲۱۱).

## References

1. Adam RD, Paquin ML, Petersen EA, Saubolle MA, Rinaldi MG, Corcoran JG, et al. Phaeohyphomycosis caused by the fungal genera *Bipolaris* and *Exserohilum*. A report of 9 cases and review of the literature. *Medicine* 1986; 65(4): 203-217.
2. Andes D, Proctor R, Bush RK, Pasic TR. Report of successful prolonged antifungal therapy for refractory allergic fungal sinusitis. *Clin Infect Dis* 2000; 31(1): 202-204.
3. Elgart GW. Chromoblastomycosis. *Dermatol Clin* 1996; 14: 77-83.
4. Fernanda Silveira and Marcio Nucci. Emergence of black moulds in fungal disease: epidemiology and therapy. *Curr Opin Infect Dis* 2001; 14(6): 679-684.
5. Rossmann SN, Cernoch PL, Davis JR. Dematiaceous fungi are an increasing cause of human disease. *Clin Infect Dis* 1996; 22(1): 73-80.
6. Rinaldi MG. Phaeohyphomycosis. *Dermatol Clin* 1996; 14(1): 147-153.
7. Bloomfield BJ, Alexander M. Melanins and resistance of fungi to lysis. *J Bacteriol* 1967; 93(4): 1276-1280.
8. Revankar SG, Sutton DA. Melanized Fungi in Human Disease. *J Clin Microbiol Rew* 2010; 23(4): 884-928.
9. Ben-Ami R, Lewis RE, Raad II, Kontoyiannis DP. Phaeohyphomycosis in a tertiary care cancer center. *Clin Infect Dis* 2009; 48(8): 1033-1041.
10. Rees JR, Pinner RW, Hajjeh RA, Brandt ME, Reingold AL. The epidemiological features of invasive mycotic infections in the San Francisco Bay area, 1992-1993: results of population-based laboratory active surveillance. *Clin Infect Dis* 1998; 27(5): 1138-1147.
11. Revankar SG, Sutton DA, Rinaldi MG. Primary central nervous system phaeohyphomycosis: a review of 101 cases. *Clin Infect Dis* 2004; 38(2): 206-216.
12. Revankar SG, Patterson JE, Sutton DA, Pullen R, Rinaldi MG. Disseminated phaeohyphomycosis: review of an emerging mycosis. *Clin Infect Dis* 2002; 34(4): 467-476.
13. Pang KR, Wu JJ, Huang DB, Tying SK. Subcutaneous fungal infections. *Dermatol Ther* 2004; 17(6): 523-531.
14. De Hoog GS, Guarro J, Gene J, Figueras MJ. Atlas of clinical fungi. Utrecht, Netherlands: Centraalbureau voor Schimmelcultures. 2000.
15. De Hoog GS, Guarro J, Gene J, Figueras MJ. Atlas of clinical fungi, pilot version of 3rd ed. CD-ROM. Baarn, Netherlands: Centraalbureau voor Schimmelcultures; 2009.
16. Vincente VA, Attili-Angelis D, Pie MR, Queiroz-Telles F, Cruz LM, Najafzadeh MJ, et al. Environmental isolation of black yeast-like fungi involved in human infection. *Stud Mycol* 2008; 61: 137-144.
17. Emmens RK, Richardson D, Thomas W, Hunter S, Hennigar RA, Wingard JR, et al. Necrotizing cerebritis in an allogeneic bone marrow transplant recipient due to *Cladophialophora bantiana*. *J Clin Microbiol* 1996; 34(5): 1330-1332.
18. Badali H, Chander J, Seyedmousavi S, Sidhu S, Rani H, Attri A, et al. Multiple subcutaneous cysts due to *Exophiala spinifera* in an immunocompetent patient. *Med Mycol* 2012; 50(2): 207-213.
19. Badali H, Chander J, Bansal S, Aher A, Borkar SS, Meis JF, et al. First autochthonous case



- of *Rhinocladiella mackenziei* cerebral abscess outside the Middle East. *J Clin Microbiol* 2010; 48(2): 646-649.
20. Kaltseis J, Rainer J, De Hoog GS. Ecology of *Pseudallescheria* and *Scedosporium* species in human-dominated and natural environments and their distribution in clinical samples. *Med Mycol* 2009; 47(4): 398-405.
  21. Crous PW, Braun U, Schubert K, Groenewald JZ. Delimiting *Cladosporium* from morphologically similar genera. *Stud Mycol* 2007; 58: 33-56.
  22. De Hoog GS, Horre R. Molecular taxonomy of the *Alternaria* and *Ulocladium* species from humans and their identification in the routine laboratory. *Mycoses* 2002; 45(8): 259-276.
  23. Shelton BG, Kirkland KH, Flanders WD, Morris GK. Profiles of airborne fungi in buildings and outdoor environments in the United States. *Appl Environ Microbiol* 2002; 68(4): 1743-1753.
  24. Badali H, Gueidan C, Najafzadeh MJ, Bonifaz A, van den Ende AH, de Hoog GS. Biodiversity of the genus *Cladophialophora*. *Stud Mycol* 2008; 61: 175-191.
  25. Badali H, Carvalho VO, Vicente V, Attili-Angelis D, Kwiatkowski IB, Gerrits Van Den Ende AH, et al. *Cladophialophora saturnica* sp. nov., a new opportunistic species of Chaetothyriales revealed using molecular data. *Med Mycol* 2009; 47(1): 51-62.
  26. Centers for Disease Control and Prevention. *Exophiala* infection from contaminated injectable steroids prepared by a compounding pharmacy—United States. *Morb Mortal Wkly Rep* 2002; 51(49): 1109-1112.
  27. Chabasse D, de Bievre C, Legrand E, Saint-Andre JP, de Gentile L, Cimon B, et al. Subcutaneous abscess caused by *Pleurophomopsis lignicola* Petr: first case. *J Med Vet Mycol* 1995; 33(6): 415-417.
  28. Chander J, Singla N, Agnihotri N, Arya SK, Deep A. Keratomycosis in and around Chandigarh: a five-year study from a north Indian tertiary care hospital. *Indian J Pathol Microbiol* 2008; 51(2): 304-306.
  29. Yurlova NA, de Hoog GS. Exopolysaccharides and capsules in human pathogenic *Exophiala* species. *Mycoses* 2002; 45(11-12): 443-448.
  30. Sterflinger K. Temperature and NaCl-tolerance of rock-inhabiting meristematic fungi. *Antonie van Leeuwenhoek* 1998; 74(4): 271-281.
  31. Chandramukhi A, Ramadevi MG, Shankar SK. Cerebral cladosporiosis—a neuropathological and microbiological study. *Clin Neurol Neurosurg* 1983; 85(4): 245-253.
  32. de Hoog GS, Zeng JS, Harrak MJ, Sutton DA. *Exophiala xenobiotica* sp. Nov., an opportunistic black yeast inhabiting environments rich in hydrocarbons. *Antonie van Leeuwenhoek* 2006; 90(3): 257-268.
  33. Paolo WF, Dadachova Jr.E, Mandal P, Casadevall A, Szaniszló PJ, Nosanchuk JD. Effects of disrupting the polyketide synthase gene *WdPKS1* in *Wangiella [Exophiala] dermatitidis* on melanin production and resistance to killing by antifungal compounds, enzymatic degradation, and extremes in temperature. *BMC Microbiol* 2006; 19(6): 55.
  34. Masini T, Riviera L, Capricci E, Arienta C. Cerebral phaeohyphomycosis. *Clin Neuropathol* 1985; 4(6): 246-249.
  35. McGinnis MR. Mycetoma. *Dermatol Clin* 1996; 14(1): 97-104.
  36. Ahmed AO, van Leeuwen W, Fahal A, van de Sande W, Verbrugh H, van Belkum A.

- Mycetoma caused by *Madurella mycetomatis*: a neglected infectious burden. *Lancet Infect Dis* 2004; 4(9): 566-574.
37. Badali H, Najafzadeh MJ, Van Esbroeck M, van den Enden E, Tarazooie B, Meis JF, et al. The clinical spectrum of *Exophiala jeanselmei*, with a case report and in vitro antifungal susceptibility of the species. *Med Mycol* 2010; 48(2): 318-327.
38. Badali HU, Bonifaz A, Barrón-Tapia T, Vázquez-González D, Estrada-Aguilar L, Cavalcante Oliveira NM, et al. *Rhinocladiella aquaspersa*, proven agent of verrucous skin infection and a novel type of chromoblastomycosis. *Med Mycol* 2010; 48(5): 696-703.
39. Queiroz-Telles F, Esterre P, Perez-Blanco M, Vitale RG, Salgado CG, Bonifaz A. Chromoblastomycosis: an overview of clinical manifestations, diagnosis and treatment. *Med Mycol* 2009; 47(1): 3-15.
40. Burns KE, Ohori NP, Iacono AT. Dactylaria gallopava infection presenting as a pulmonary nodule in a single-lung transplant recipient. *J Heart Lung Transplant* 2000; 19(9): 900-902.
41. Lin RY, Williams KD. Hypersensitivity to molds in New York City in adults who have asthma. *Allergy Asthma Proc* 2003; 24(1): 13-18.
42. O'Driscoll BR, Hopkinson LC, Denning DW. Mold sensitization is common amongst patients with severe asthma requiring multiple hospital admissions. *BMC Pulm Med* 2005; 18(5): 4.
43. Neukirch C, Henry C, Leynaert B, Liard R, Bousquet J, Neukirch F. Is sensitization to *Alternaria alternata* a risk factor for severe asthma? A population-based study. *J Allergy Clin Immunol* 1999; 103(4): 709-711.
44. Schubert MS. Allergic fungal sinusitis: pathophysiology, diagnosis and management. *Med Mycol* 2009; 47(Suppl. 1): S324-S330.
45. Ferguson BJ. Definitions of fungal rhinosinusitis. *Otolaryngol Clin N Am* 2000; 33(2): 227-235.
46. Bartynski JM, McCaffrey TV, Frigas E. Allergic fungal sinusitis secondary to dermatiaceous fungi—*Curvularia lunata* and *Alternaria*. *Otolaryngol. Head Neck Surg* 1990; 103(1): 32-39.
47. Noble JA, Crow SA, Ahearn DG, Kuhn FA. Allergic fungal sinusitis in the southeastern U.S.A.: involvement of a new agent *Epicoccum nigrum* Ehrenb. ex Schlecht. 1824. *J Med Vet Mycol* 1997; 35(6): 405-409.
48. Sasama J, Sherris DA, Shin SH, Kephart GM, Kern EB, Ponikau JU. New paradigm for the roles of fungi and eosinophils in chronic rhinosinusitis. *Curr Opin Otolaryngo. Head Neck Surg* 2005; 13(1): 2-8.
49. Houser SM, Corey JP. Allergic fungal rhinosinusitis: pathophysiology, epidemiology, and diagnosis. *Otolaryngol Clin N Am* 2000; 33(2): 399-409.
50. McAleer R, Kroenert DB, Elder JL, Froudust JH. Allergic bronchopulmonary disease caused by *Curvularia lunata* and *Drechslera hawaiiensis*. *Thorax* 1981; 36(5): 338-344.
51. Rinaldi MG, Phillips P, Schwartz JG, Winn RE, Holt GR, Shagets FW, et al. Human *Curvularia* infections. Report of five cases and review of the literature. *Diagn Microbiol Infect Dis* 1987; 6(1): 27-39.
52. Taj-Aldeen SJ, Hilal AA, Schell WA. Allergic fungal rhinosinusitis: a report of 8 cases. *Am J Otolaryngol* 2004; 25(3): 213-218.

53. Kuhn FA, Javer AR. Allergic fungal rhinosinusitis: perioperative management, prevention of recurrence, and role of steroids and antifungal agents. *Otolaryngol Clin N Am* 2000; 33(2): 419-433.
54. Rupa V, Jacob M, Mathews MS, Job A, Kurien M, Chandi SM. Clinicopathological and mycological spectrum of allergic fungal sinusitis in South India. *Mycoses* 2002; 45(9-10): 364-367.
55. Chan KO, Genoway KA, Javer AR. Effectiveness of itraconazole in the management of refractory allergic fungal rhinosinusitis. *J Otolaryngol Head Neck Surg* 2008; 37(6): 870-874.
56. Seiberling K, Wormald PJ. The role of itraconazole in recalcitrant fungal sinusitis. *Am J Rhinol Allergy* 2009; 23(3): 303-306.
57. Erwin GE, Fitzgerald JE. Case report: allergic bronchopulmonary aspergillosis and allergic fungal sinusitis successfully treated with voriconazole. *J Asthma* 2007; 44(10): 891-895.
58. Brummund W, Kurup VP, Harris GJ, Duncavage JA, Arkins JA. Allergic sino-orbital mycosis. A clinical and immunologic study. *JAMA* 1986; 256(23): 3249-3253.
59. Colton R, Zeharia A, Karmazyn B, Buller N, Levy Y, Inbal R, et al. *Exserohilum* sinusitis presenting as proptosis in a healthy adolescent male. *J Adolesc Health* 2002; 30(1): 73-75.
60. Agarwal R. Allergic bronchopulmonary aspergillosis. *Chest* 2009; 135(3): 805-826.
61. Venarske DL, deShazo RD. Sinobronchial allergic mycosis: the SAM syndrome. *Chest* 2002; 121(5): 1670-1676.
62. Halwig JM, Brueske DA, Greenberger PA, Dreisin RB, Sommers HM. Allergic bronchopulmonary curvulariosis. *Am Rev Resp Dis* 1985; 132(1): 186-188.
63. Lake FR, Froudust JH, McAleer R, Gillon RL, Tribe AE, Thompson PJ. Allergic bronchopulmonary fungal disease caused by *Bipolaris* and *Curvularia*. *Aust N Z J Med* 1991; 21(6): 871-874.
64. Revankar SG. Dematiaceous fungi. *Semin Resp Crit Care Med* 2004; 25(2): 183-189.
65. Gupta AK, Ryder JE, Baran R, Summerbell RC. Non-dermatophyte onychomycosis. *Dermatol Clin* 2003; 21(2): 257-268.
66. Tosti A, Piraccini BM, Lorenzi S, Iorizzo M. Treatment of non-dermatophyte mold and *Candida* onychomycosis. *Dermatol Clin* 2003; 21(3): 491-497.
67. Larangeira de Almeida H.Jr, Dallazem RN, Dossantos LS, Hallal SA. Bilateral tinea nigra in a temperate climate. *Dermatol Online J* 2007; 13(3): 25.
68. Bonifaz A, Badali H, de Hoog GS, Cruz M, Araiza J, Cruz MA, et al. Tinea nigra by *Hortaea werneckii*, a report of 22 cases from Mexico. *Stud Mycol* 2008; 61: 77-82.
69. Perez C, Colella MT, Olaizola C, Hartung de Capriles C, Magaldi S, Mata-Essayag S. Tinea nigra: report of twelve cases in Venezuela. *Mycopathologia* 2005; 160(3): 235-238.
70. Bakerspiegel A. The isolation of *Phoma hibernica* from a lesion on a leg. *Sabouraudia* 1970; 7(4): 261-264.
71. Costa AR, Porto E, Lacaz Cd, de Melo NT, Calux MD, Valente NY. Cutaneous and ungual phaeohyphomycosis caused by species of *Chaetomium* Kunze (1817) ex Fresenius, 1829. *J. Med Vet Mycol* 1988; 26(5): 261-268.
72. Ginarte M, Pereiro M.Jr, Fernandez-Redondo V, Toribio J. Plantar infection by

- Scopulariopsis brevicaulis*. *Dermatology* 1996; 193(2): 149-151.
73. Gupta G, Burden AD, Shankland GS, Fallowfield ME, Richardson MD. Tinea nigra secondary to *Exophiala werneckii* responding to itraconazole. *Br J Dermatol* 1997; 137(3): 483-484.
74. Pastor FJ, Guarro J. *Alternaria* infections: laboratory diagnosis and relevant clinical features. *Clin Microbiol Infect* 2008; 14(8): 734-746.
75. Agger WA, Andes D, Burgess JW. *Exophiala jeanselmei* infection in a heart transplant recipient successfully treated with oral terbinafine. *Clin Infect Dis* 2004; 38(11): e112-115.
76. Chen YT, Lin HC, Huang CC, Lo YH. Cutaneous phaeohyphomycosis caused by an itraconazole and amphotericin B resistant strain of *Veronaea botryosa*. *Int J Dermatol* 2006; 45(4): 429-432.
77. De Monbrison F, Piens MA, Ample B, Euvrard S, Cochat P, Picot S. Two cases of subcutaneous phaeohyphomycosis due to *Exophiala jeanselmei*, in cardiac transplant and renal transplant patients. *Br J Dermatol* 2004; 150(3): 597-598.
78. Fernandez M, Noyola DE, Rossmann SN, Edwards MS. Cutaneous phaeohyphomycosis caused by *Curvularia lunata* and a review of *Curvularia* infections in pediatrics. *Pediatr Infect Dis J* 1999; 18(8): 727-731.
79. Foulet F, Duvoux C, de Bievre C, Hezode C, Bretagne S. Cutaneous phaeohyphomycosis caused by *Veronaea bothryosa* in a liver transplant recipient successfully treated with itraconazole. *Clin Infect Dis* 1999; 29(3): 689-690.
80. Fukushiro R, Udagawa S, Kawashima Y, Kawamura Y. Subcutaneous abscesses caused by *Ochroconis gallopavum*. *J Med Vet Mycol* 1986; 24(3): 175-182.
81. Gugnani HC, Ramesh V, Sood N, Guarro J, Moin Ul H, Paliwal-Joshi A, Singh B. Cutaneous phaeohyphomycosis caused by *Cladosporium oxysporum* and its treatment with potassium iodide. *Med Mycol* 2006; 44(3): 285-288.
82. Hurley MA, Saffran B. Subcutaneous phaeohyphomycosis: overview and case report. *J Foot Ankle Surg* 1997; 36(3): 230-235.
83. Martinez-Gonzalez MC, Vereza MM, Velasco D, Sacristan F, Del Pozo J, Garcia-Silva J, Fonseca E. Three cases of cutaneous phaeohyphomycosis by *Exophiala jeanselmei*. *Eur J Dermatol* 2008; 18(3): 313-316.
84. Matsushita A, Jilong L, Hiruma M, Kobayashi M, Matsumoto T, Ogawa H, et al. Subcutaneous phaeohyphomycosis caused by *Veronaea botryosa* in the People's Republic of China. *J Clin Microbiol* 2003; 41(5): 2219-2222.
85. O'Quinn RP, Hoffmann JL, Boyd AS. Colletotrichum species as emerging opportunistic fungal pathogens: a report of 3 cases of phaeohyphomycosis and review. *J Am Acad Dermatol* 2001; 45(1): 56-61.
86. Ogawa MM, Galante NZ, Godoy P, Fischman-Gompertz O, Martelli F, Colombo AL, et al. Treatment of subcutaneous phaeohyphomycosis and prospective follow-up of 17 kidney transplant recipients. *J Am Acad Dermatol* 2009; 61(6): 977-985.
87. McCown HF, Sahn EE. Subcutaneous phaeohyphomycosis and nocardiosis in a kidney transplant patient. *J Am Acad Dermatol* 1997; 36(5 pt 2): 863-866.
88. Flynn BJ, Bourbeau PP, Cera PJ, Scicchitano LM, Jordan RL, Yap WT. Phaeohyphomycosis

- of the epididymis caused by *Exophiala jeanselmei*. J Urol 1999; 162(2): 492-493.
89. Ara M, Aspiroz C, Zaballos P, Alcalde V, Alvarez R, Rezusta A, et al. Relapse of cutaneous *Alternaria infectoria* in a renal transplant recipient after 2 years. Acta Derm Venereol 2006; 86(2): 154-155.
  90. Feldman DL, Fitzpatrick E, Schaening O, Lutwick LI. Nosocomial phaeomycotic cyst of the hand. Ann Plastic Surg 1995; 35(1): 113-115.
  91. Diaz M, Puente R, Trevino MA. Response of long-running *Alternaria alternata* infection to fluconazole. Lancet 1990; 336: 513.
  92. Farina C, Gotti E, Mouniee D, Boiron P, Goglio A. *Phaeoacremonium parasiticum* subcutaneous infection in a kidney-transplanted patient successfully treated by surgery. Transpl Infect Dis 2007; 9(3): 253-255.
  93. Bogle MA, Rabkin MS, Joseph AK. Mohs micrographic surgery for the eradication of phaeohyphomycosis of the hand. Dermatol Surg 2004; 30(2): 231-233.
  94. Miele PS, Levy CS, Smith MA, Dugan EM, Cooke RH, Light JA, et al. Primary cutaneous fungal infections in solid organ transplantation: a case series. Am J Transplant 2002; 2(7): 678-683.
  95. Gilmour TK, Rytina E, O'Connell PB, Sterling JC. Cutaneous alternariosis in a cardiac transplant recipient. Australas J Dermatol 2001; 42(1): 46-49.
  96. Gopinathan U, Garg P, Fernandes M, Sharma S, Athmanathan S, Rao GN. The epidemiological features and laboratory results of fungal keratitis: a 10-year review at a referral eye care center in South India. Cornea 2002; 21(6): 555-559.
  97. Srinivasan M. Fungal keratitis. Curr Opin Ophthalmol 2004; 15(4): 321-327.
  98. Durkin SR, Henderson T, Raju R, Ellis D. Successful treatment of phaeohyphomycotic keratitis caused by *Bipolaris australiensis*. Clin Exp Ophthalmol 2008; 36(7): 697-699.
  99. Bharathi MJ, Ramakrishnan R, Vasu S, Meenakshi R, Palaniappan R. Epidemiological characteristics and laboratory diagnosis of fungal keratitis. A three-year study. Indian J Ophthalmol 2003; 51(4): 315-321.
  100. Peerapur BV, Rao SD, Patil S, Mantur BG. Keratomycosis due to *Exserohilum rostratum*—a case report. Indian J Med Microbiol 2004; 22(2): 126-127.
  101. Wilhelmus KR, Jones DB. Curvularia keratitis. Trans Am Ophthalmol Soc 2001; 99: 111-130.
  102. Iyer SA, Tuli SS, Wagoner RC. Fungal keratitis: emerging trends and treatment outcomes. Eye Contact Lens 2006; 32(6): 267-271.
  103. Jurkunas U, Behlau I, Colby K. Fungal keratitis: changing pathogens and risk factors. Cornea 2009; 28(6): 638-643.
  104. Dupuis A, Tournier N, Le Moal G, Venisse N. Preparation and stability of voriconazole eye drop solution. Antimicrob. Agents Chemother 2009; 53(2): 798-799.
  105. Harkness B, Andresen D, Kesson A, Isaacs D. Infections following lawnmower and farm machinery-related injuries in children. J Paediatr Child Health 2009; 45(9): 525-528.
  106. Kesson AM, Bellemore MC, O'Mara TJ, Ellis DH, Sorrell TC. *Scedosporium prolificans* osteomyelitis in an immunocompetent child treated with a novel agent, hexadecylphosphocholine (miltefosine), in combination with terbinafine and voriconazole: a case report. Clin Infect Dis 2009; 48(9): 1257-1261.
  107. Malekzadeh M, Overturf GD, Auerbach SB, Wong L, Hirsch M. Chronic, recurrent

- osteomyelitis caused by *Scedosporium inflatum*. *Pediatr Infect Dis J* 1990; 9(5): 357-359.
108. Karuppall R, Kumaran CM, Marthya A, Manoj Kumar CV, Narayanan MP, Raman RV, et al. Tibial osteomyelitis due to *Fonsecaea pedrosoi* in an immunocompetent patient: case report. *J Foot Ankle Surg* 2009; 48(5): 569-572.
109. Menon S, Edwards JC. Mycotic arthritis of the knee due to *Madurella grisea*. *Br J Rheumatol* 1994; 33(3): 292-295.
110. Bava AJ, Fayad A, Cespedes C, Sandoval M. Fungal peritonitis caused by *Bipolaris spicifera*. *Med Mycol* 2003; 41(6): 529-531.
111. Buchanan WE, Quinn MJ, Hasbargen JA. Peritoneal catheter colonization with *Alternaria*: successful treatment with catheter preservation. *Perit Dial Int* 1994; 14(1): 91-92.
112. Canon HL, Buckingham SC, Wyatt RJ, Jones DP. Fungal peritonitis caused by *Curvularia* species in a child undergoing peritoneal dialysis. *Pediatr Nephrol* 2001; 16(1): 35-37.
113. Caporale NE, Calegari L, Perez D, Gezuele E. Peritoneal catheter colonization and peritonitis with *Aureobasidium pullulans*. *Perit Dial Int* 1996; 16(1): 97-98.
114. Greig J, Harkness M, Taylor P, Hashmi C, Liang S, Kwan J. Peritonitis due to the dermatiaceous mold *Exophiala dermatitidis* complicating continuous ambulatory peritoneal dialysis. *Clin Microbiol Infect* 2003; 9(7): 713-715.
115. Robson AM, Craver RD. *Curvularia* urinary tract infection: a case report. *Pediatr Nephrol* 1994; 8(1): 83-84.
116. Kerkmann ML, Piontek K, Mitze H, Haase G. Isolation of *Exophiala* (*Wangiella*) *dermatitidis* in a case of otitis externa. *Clin Infect Dis* 1999; 29(4): 939-940.
117. Lasala PR, Smith MB, McGinnis MR, Sackey K, Patel JA, Qiu S. Invasive *Exserohilum* sinusitis in a patient with aplastic anemia. *Pediatr Infect Dis J* 2005; 24(10): 939-941.
118. Al-Aidaros A, Bin-Hussain I, El Solh H, Kofide A, Thawadi S, Belgaumi A, et al. 2007. Invasive *Chaetomium* infection in two immunocompromised pediatric patients. *Pediatr Infect Dis J* 26(5): 456-458.
119. Diemert D, Kunimoto D, Sand C, Rennie R. Sputum isolation of *Wangiella dermatitidis* in patients with cystic fibrosis. *Scand J Infect Dis* 2001; 33(10): 777-779.
120. Elinav H, Izhar U, Benenson S, Admon D, Hidalgo-Grass C, Polacheck I, Korem M. Invasive *Scytalidium dimidiatum* infection in an immunocompetent adult. *J Clin Microbiol* 2009; 47(4): 1259-1263.
121. Hollingsworth JW, Shofer S, Zaas A. Successful treatment of *Ochroconis gallopavum* infection in an immunocompetent host. *Infection* 2007; 35(5): 367-369.
122. Garcia-Ruiz JC, Amutio E, Hernandez I, Alvarez C, Floristan F, Zuazua I, et al. Clinical resolution of *Scedosporium prolificans* pneumonia associated with treatment with liposomal amphotericin B in a patient with acute leukemia. *Rev Iberoam Micol* 1998; 15(3): 158-159.
123. Lastoria C, Cascina A, Bini F, Di Matteo A, Cavanna C, Farina C, et al. Pulmonary *Cladophialophora boppii* infection in a lung transplant recipient: case report and literature review. *J Heart Lung Transplant* 2009; 28(6): 635-637.
124. Mullane K, Toor AA, Kalnicky C, Rodriguez T, Klein J, Stiff P. Posaconazole salvage therapy allows successful allogeneic

- hematopoietic stem cell transplantation in patients with refractory invasive mold infections. *Transpl Infect Dis* 2007; 9(2): 89-96.
125. Singh N, Agarwal R, Gupta D, Shivaprakash MR, Chakrabarti A. An unusual case of mediastinal mass due to *Fonsecaea pedrosoi*. *Eur Respir J* 2006; 28(3): 662-664.
126. Ajanee N, Alam M, Holmberg K, Khan J. Brain abscess caused by *Wangiella dermatitidis*: case report. *Clin Infect Dis* 1996; 23(1): 197-198.
127. Arunkumar MJ, Rajshekhar V, Chandy MJ, Thomas PP, Jacob CK. Management and outcome of brain abscess in renal transplant recipients. *Postgrad Med J* 2000; 76(894): 207-211.
128. Bhatia R, Tandon P, Misra NK. Inflammatory lesions of the basal ganglia and thalamus: review of twenty-one cases. *Neurosurgery* 1986; 19(6): 983-988.
129. Dastur HM, Chaukar AP, Rebello MD. Cerebral chromoblastomycosis due to *Cladosporium trichoides* (bantuanum). I. A review and case report. *Neurol. India* 1966; 14(1): 1-5.
130. Guppy KH, Thomas C, Thomas K, Anderson D. Cerebral fungal infections in the immunocompromised host: a literature review and a new pathogen—*Chaetomium atrobrunneum*: case report. *Neurosurgery* 1998; 43(6): 1463-1469.
131. Harrison DK, Moser S, Palmer CA. Central nervous system infections in transplant recipients by *Cladophialophora bantiana*. *South Med J* 2008; 101(3): 292-296.
132. Hart AP, Sutton DA, McFeeley PJ, Kornfeld M. Cerebral phaeohyphomycosis caused by a dematiaceous *Scopulariopsis* species. *Clin Neuropathol* 2001; 20(5): 224-228.
133. Horre' R, De Hoog GS. Primary cerebral infections by melanized fungi: a review. *Stud Mycol* 1999; 43: 176-193.
134. Kanj SS, Amr SS, Roberts GD. *Ramichloridium mackenziei* brain abscess: report of two cases and review of the literature. *Med Mycol* 2001; 39(1): 97-102.
135. Lirng JF, Tien RD, Osumi AK, Madden JF, McLendon RP, Sexton D. Cerebral phaeohyphomycosis complicated with brain abscess: a case report. *Chin Med J* 1995; 55(6): 491-495.
136. Osiyemi OO, Dowdy LM, Mallon SM, Cleary T. Cerebral phaeohyphomycosis due to a novel species: report of a case and review of the literature. *Transplantation* 2001; 71(9): 1343-1346.
137. Dong Ming Li, Sybren de Hoog G. Cerebral phaeohyphomycosis—a cure at what lengths? *Lancet Infect Dis* 2009; 9(6): 376-383.
138. Garg N, Devi IB, Vajramani GV, Nagarathna S, Sampath S, Chandramouli BA, Chandramuki A, Shankar SK. Central nervous system cladosporiosis: an account of ten culture-proven cases. *Neurol India* 2007; 55(3): 282-288.
139. Huttova M, Kralinsky K, Horn J, Marinova I, Iligova K, Fric J, et al. Prospective study of nosocomial fungal meningitis in children—report of 10 cases. *Scand J Infect Dis* 1998; 30(5): 485-487.
140. Al Abdely HM, Alkhunaizi AM, Al Tawfiq JA, Hassounah M, Rinaldi MG, Sutton DA. Successful therapy of cerebral phaeohyphomycosis due to *Ramichloridium mackenziei* with the new triazole posaconazole. *Med Mycol* 2005; 43(1): 91-95.
141. Alabaz D, Kibar F, Arikan S, Sancak B, Celik U, Aksaray N, et al. Systemic

- phaeohyphomycosis due to *Exophiala* (*Wangiella*) in an immunocompetent child. *Med Mycol* 2009; 47(6): 653-657.
142. Badali H, De Hoog GS, Curfs-Breuker I, Andersen B, Meis JF. In vitro activities of eight antifungal drugs against 70 clinical and environmental isolates of *Alternaria* species. *J Antimicrob Chemother* 2009; 63(6): 1295-1297.
143. Brandt ME, Warnock DW. Epidemiology, clinical manifestations, and therapy of infections caused by dematiaceous fungi. *J Chemother* 2003; 15(Suppl 2): 36-47.
144. Fader RC, McGinnis MR. Infections caused by dematiaceous fungi: chromoblastomycosis and phaeohyphomycosis. *Infect Dis Clin North Am* 1988; 2(4): 925-938.
145. Hiruma M, Kawada A, Ohata H, Ohnishi Y, Takahashi H, Yamazaki M, et al. Systemic phaeohyphomycosis caused by *Exophiala dermatitidis*. *Mycoses* 1993; 36(1-2): 1-7.
146. Cooley L, Spelman D, Thursky K, Slavin M. Infection with *Scedosporium apiospermum* and *S. prolificans*, Australia. *Emerg Infect Dis* 2007; 13(8): 1170-1177.
147. Grenouillet F, Botterel F, Crouzet J, Larosa F, Hicheri Y, Forel JM, et al. *Scedosporium prolificans*: an emerging pathogen in France? *Med Mycol* 2009; 47(4): 343-350.
148. Howden BP, Slavin MA, Schwarzer AP, Mijch AM. Successful control of disseminated *Scedosporium prolificans* infection with a combination of voriconazole and terbinafine. *Eur J Clin Microbiol Infect Dis* 2003; 22(2): 111-113.
149. Idigoras P, Perez-Trallero E, Pineiro L, Larruskain J, Lopez-Lopategui MC, Rodriguez N, et al. Disseminated infection and colonization by *Scedosporium prolificans*: a review of 18 cases, 1990–1999. *Clin Infect Dis* 2001; 32(11): e158–e165.
150. Tong SY, Peleg AY, Yoong J, Handke R, Szer J, Slavin M. Breakthrough *Scedosporium prolificans* infection while receiving voriconazole prophylaxis in an allogeneic stem cell transplant recipient. *Transpl Infect Dis* 2007; 9(3): 241-243.
151. Whyte M, Irving H, O'Regan P, Nissen M, Siebert D, Labrom R. Disseminated *Scedosporium prolificans* infection and survival of a child with acute lymphoblastic leukemia. *Pediatr Infect Dis J* 2005; 24(4): 375-377.
152. Hong KH, Kim JW, Jang SJ, Yu E, Kim EC. Liver cirrhosis caused by *Exophiala dermatitidis*. *J Med Microbiol* 2009; 58(pt 5): 674-677.
153. Al-Obaid I, Ahmad S, Khan ZU, Dinesh B, Hejab HM. Catheter-associated fungemia due to *Exophiala oligosperma* in a leukemic child and review of fungemia cases caused by *Exophiala* species. *Eur J Clin Microbiol Infect Dis* 2006; 25(11): 729-732.
154. Boggild AK, Poutanen SM, Mohan S, Ostrowski MA. Disseminated phaeohyphomycosis due to *Ochroconis gallopavum* in the setting of advanced HIV infection. *Med Mycol* 2006; 44(8): 777-782.
155. Heath CH, Lendrum JL, Wetherall BL, Wesselingh SL, Gordon DL. *Phaeoacremonium parasiticum* infective endocarditis following liver transplantation. *Clin Infect Dis* 1997; 25(5): 1251-1252.
156. Negroni R, Helou SH, Petri N, Robles AM, Arechavala A, Bianchi MH. Case study: posaconazole treatment of disseminated phaeohyphomycosis due to *Exophiala spinifera*. *Clin Infect Dis* 2004; 38(3): e15–20.



157. Bouza E, Munoz P, Vega L, Rodriguez-Creixems M, Berenguer J, Escudero A. Clinical resolution of *Scedosporium prolificans* fungemia associated with reversal of neutropenia following administration of granulocyte colony-stimulating factor. *Clin Infect Dis* 1996; 23(1): 192-193.
158. McGinnis MR, Padhye AA. Fungi causing eumycotic mycetoma. In Murray PR, Baron EJ, Jorgensen JH, Pfaller MA, Tenover FC, Tenover FC, (ed.). *Manual of clinical microbiology*. 8<sup>th</sup> ed. Washington, DC: ASM Press; 2003. p. 1848-1856.
159. Centers for Disease Control and Prevention. Biosafety in microbiological and biomedical laboratories, 5<sup>th</sup> ed. Atlanta, GA: Centers for Disease Control and Prevention; 2009. p. 170-177.
160. European Economic Community. Directive 2000/54/EC. In Official journal of the European Communities. Luxembourg: Office for Official Publications of the European Communities; 2000. p. 19.
161. Ruchel R, Schaffrinski M, Seshan KR, Cole GT. Vital staining of fungal elements in deep-seated mycotic lesions during experimental murine mycoses using the parenterally applied optical brightener Blankophor. *Med Mycol* 2000; 38(3): 231-237.
162. Harrington BJ, Hageage GJ. Calcofluor white: a review of its uses and applications in clinical mycology and parasitology. *Lab Med* 2003; 34: 361-367.
163. LaRocco MT. Reagents, stains, and media: mycology. In: Murray PR, Baron EJ, Jorgensen JH, Landry ML, Pfaller MA, (ed.). *Manual of clinical microbiology*. 9<sup>th</sup> ed. Washington, DC: ASM Press; 2007. p. 1737-1744.
164. Crous PW, Gams W, Wingfield MJ, van Wyk PS. *Phaeoacremonium* gen. Nov. Associated with wilts and decline disease of woody hosts and human infections. *Mycologia* 1996; 88: 786-796.
165. Schnadig VJ, Woods GL. Histology of fungal infections. In: Anaissie EJ, McGinnis MR, Pfaller MA, (ed.). *Clinical mycology*. 2<sup>nd</sup> ed. Philadelphia PA.: Churchill Livingstone; 2009. p.79-108.
166. Kimura M, McGinnis MR. Fontana-Masson-stained tissue from culture-proven mycoses. *Arch Pathol Lab Med* 1998; 122(12): 1107-1111.
167. Labarca JA, Wagar EA, Grasmick AE, Kokkinos HM, Bruckner DA. Critical evaluation of 4-week incubation for fungal cultures: is the fourth week useful? *J Clin Microbiol* 1998; 36(12): 3683-3685.
168. Cuetara MS, Alhambra A, Moragues MD, Gonzalez-Elorza E, Ponton J, Del Palacio A. Detection of (1,3)-beta-D-glucan as an adjunct to diagnosis in a mixed population with uncommon proven invasive fungal diseases or with an unusual clinical presentation. *Clin Vaccine Immunol* 2009; 16(3): 423-426.
169. Koo S, Bryar JM, Page JH, Baden LR, Marty FM. Diagnostic performance of the (1,3)-beta-D-glucan assay for invasive fungal disease. *Clin Infect Dis* 2009; 49(11): 1650-1659.
170. Lau A, Chen S, Sorrell T, Carter D, Malik R, Martin P, Halliday C. Development and clinical application of a panfungal PCR assay to detect and identify fungal DNA in tissue specimens. *J Clin Microbiol* 2007; 45(2): 380-385.
171. Vollmer T, Stormer M, Kleesiek K, Dreier J. Evaluation of novel broad-range real-time PCR assay for rapid detection of human

- pathogenic fungi in various clinical specimens. *J Clin Microbiol* 2008; 46(6): 1919-1926.
172. Badali H, de Hoog GS, Curfs-Breuker I, Klaassen CH, Meis JF. Use of Amplified Fragment Length Polymorphism To Identify 42 *Cladophialophora* Strains Related to Cerebral Phaeohyphomycosis with In Vitro Antifungal Susceptibility. *J Clin Microbiol* 2010 48(7): 2350-2356.
173. National Committee for Clinical Laboratory Standards. Reference method for broth dilution antifungal susceptibility testing of yeasts. Approved standard M27-A. Wayne, PA.: National Committee for Clinical Laboratory Standards; 1997.
174. Clinical Laboratory Standards Institute. Reference method for broth dilution antifungal susceptibility testing of conidium-forming filamentous fungi. Revised M38-A2. Wayne, PA.: Clinical Laboratory Standards Institute, 2008.
175. Clinical Laboratory Standards Institute. Reference method for broth dilution antifungal susceptibility testing of yeasts. Approved standard M27-A3, 3rd ed. Wayne, PA.: Clinical Laboratory Standards Institute, 2008.
176. Badali H, de Hoog GS, Curfs-Breuker I, Meis JF. In vitro activities of antifungal drugs against *Rhinocladiella mackenziei*, an agent of fatal brain infection. *J Antimicrob Chemother* 2010; 65(1): 175-177.
177. Cuenca-Estrella M, Gomez-Lopez A, Mellado E, Garcia-Effron G, Monzon A, Rodriguez-Tudela JL. In vitro activity of ravuconazole against 923 clinical isolates of nondermatophyte filamentous fungi. *Antimicrob. Agents Chemother* 2005; 49(12): 5136-5138.
178. Cuenca-Estrella M, Gomez-Lopez A, Mellado E, Buitrago MJ, Monzon A, Rodriguez-Tudela JL. Head-to-head comparison of the activities of currently available antifungal agents against 3,378 Spanish clinical isolates of yeasts and filamentous fungi. *Antimicrob. Agents Chemother.* 2006; 50(3): 917-921.
179. Cuenca-Estrella M, Ruiz-Diez B, Martinez-Suarez JV, Monzon A, Rodriguez-Tudela JL. Comparative in-vitro activity of voriconazole (UK-109,496) and six other antifungal agents against clinical isolates of *Scedosporium prolificans* and *Scedosporium apiospermum*. *J Antimicrob Chemother* 1999; 43(1): 149-151.
180. Espinel-Ingroff A. Comparison of In vitro activities of the new triazole SCH56592 and the echinocandins MK-0991 (L-743,872) and LY303366 against opportunistic filamentous and dimorphic fungi and yeasts. *J Clin Microbiol* 1998; 36(10): 2950-2956.
181. Espinel-Ingroff A. In vitro fungicidal activities of voriconazole, itraconazole, and amphotericin B against opportunistic moniliaceous and dematiaceous fungi. *J Clin Microbiol* 2001; 39(3): 954-958.
182. Espinel-Ingroff A. In vitro antifungal activities of anidulafungin and micafungin, licensed agents and the investigational triazole posaconazole as determined by NCCLS methods for 12,052 fungal isolates: review of the literature. *Rev Iberoam Micol* 2003; 20(4): 121-136.
183. Espinel-Ingroff A, Boyle K, Sheehan DJ. In vitro antifungal activities of voriconazole and reference agents as determined by NCCLS methods: review of the literature. *Mycopathologia* 2001; 150(3): 101-115.
184. Fothergill AW, Rinaldi MG, Sutton DA. Antifungal susceptibility testing of *Exophiala*

- spp.: a head-to-head comparison of amphotericin B, itraconazole, posaconazole and voriconazole. *Med Mycol* 2009; 47(1): 41-43.
185. Garcia-Effron G, Gomez-Lopez A, Mellado E, Monzon A, Rodriguez-Tudela JL, Cuenca-Estrella M. In vitro activity of terbinafine against medically important non-dermatophyte species of filamentous fungi. *J Antimicrob Chemother* 2004; 53(6): 1086-1089.
186. Gonzalez GM. In vitro activities of isavuconazole against opportunistic filamentous and dimorphic fungi. *Med Mycol* 2009; 47(1): 71-76.
187. Gupta AK, Kohli Y. In vitro susceptibility testing of ciclopirox, terbinafine, ketoconazole and itraconazole against dermatophytes and nondermatophytes, and in vitro evaluation of combination antifungal activity. *Br J Dermatol* 2003; 149(2): 296-305.
188. Jessup CJ, Ryder NS, Ghannoum MA. An evaluation of the in vitro activity of terbinafine. *Med Mycol* 2000; 38(2): 155-159.
189. Johnson EM, Szekely A, Warnock DW. In vitro activity of voriconazole, itraconazole and amphotericin B against filamentous fungi. *J Antimicrob Chemother* 1998; 42(6): 741-745.
190. Johnson EM, Szekely A, Warnock DW. In vitro activity of Syn-2869, a novel triazole agent, against emerging and less common mold pathogens. *Antimicrob. Agents Chemother* 1999; 43(5): 1260-1263.
191. Kahn JN, Hsu MJ, Racine F, Giacobbe R, Motyl M. Caspofungin susceptibility in *Aspergillus* and non-*Aspergillus* molds: inhibition of glucan synthase and reduction of beta-D-1, 3 glucan levels in culture. *Antimicrob. Agents Chemother* 2006; 50(6): 2214-2216.
192. Li RK, Rinaldi MG. In vitro antifungal activity of nikkomycin Z in combination with fluconazole or itraconazole. *Antimicrob. Agents Chemother* 1999; 43(6): 1401-1405.
193. McGinnis MR, Pasarell L. In vitro evaluation of terbinafine and itraconazole against dematiaceous fungi. *Med Mycol* 1998; 36(4): 243-246.
194. McGinnis MR, Pasarell L. In vitro testing of susceptibilities of filamentous ascomycetes to voriconazole, itraconazole, and amphotericin B, with consideration of phylogenetic implications. *J Clin Microbiol* 1998; 36(8): 2353-2355.
195. Meletiadis J, Meis JF, Mouton JW, Rodriguez-Tudela JL, Donnelly JP, Verweij PE. In vitro activities of new and conventional antifungal agents against clinical *Scedosporium* isolates. *Antimicrob Agents Chemother* 2002; 46(1): 62-68.
196. Najafzadeh MJ, Badali H, Illnait-Zaragozi MT, De Hoog GS, Meis JF. In vitro activities of eight antifungal drugs against 55 clinical isolates of *Fonsecaea* spp. *Antimicrob. Agents Chemother* 2010; 54(4): 1636-1638.
197. Odabasi Z, Paetznick VL, Rodriguez JR, Chen E, Ostrosky-Zeichner L. In vitro activity of anidulafungin against selected clinically important mold isolates. *Antimicrob. Agents Chemother.* 2004; 48(5): 1912-1915.
198. Revankar SG. Therapy of infections caused by dematiaceous fungi. *Expert Rev Anti Infect Ther* 2005; 3(4): 601-612.
199. Vitale RG, Perez-Blanco M, De Hoog GS. In vitro activity of antifungal drugs against *Cladophialophora* species associated with human chromoblastomycosis. *Med Mycol* 2009; 47(1): 35-40.
200. Corrado ML, Kramer M, Cummings M, Eng RH. Susceptibility of dematiaceous fungi to

- amphotericin B, miconazole, ketoconazole, flucytosine and rifampin alone and in combination. *Sabouraudia* 1982; 20(2): 109-113.
201. Cuenca-Estrella M, Alastruey-Izquierdo A, Alcazar-Fuoli L, Bernal-Martinez L, Gomez-Lopez A, Buitrago MJ, Mellado E, Rodriguez-Tudela JL. In vitro activities of 35 double combinations of antifungal agents against *Scedosporium apiospermum* and *Scedosporium prolificans*. *Antimicrob Agents Chemother* 2008; 52(3): 1136-1139.
202. Gil-Lamagnere C, Roilides E, Mosquera J, Maloukou A, Walsh TJ. Antifungal triazoles and polymorphonuclear leukocytes synergize to cause increased hyphal damage to *Scedosporium prolificans* and *Scedosporium apiospermum*. *Antimicrob. Agents Chemother* 2002; 46(7): 2234-2237.
203. Marine M, Pastor FJ, Guarro J. Combined antifungal therapy in a murine model of disseminated infection by *Cladophialophora bantiana*. *Med Mycol* 2009; 47(1): 45-49.
204. Meletiadis J, Mouton JW, Meis JF, Verweij PE. In vitro drug interaction modeling of combinations of azoles with terbinafine against clinical *Scedosporium prolificans* isolates. *Antimicrob Agents Chemother* 2003; 47(1): 106-117.
205. Meletiadis J, Mouton JW, Rodriguez-Tudela JL, Meis JF, Verweij PE. In vitro interaction of terbinafine with itraconazole against clinical isolates of *Scedosporium prolificans*. *Antimicrob. Agents Chemother* 2000; 44(2): 470-472.
206. Rodriguez MM, Calvo E, Serena C, Marine M, Pastor FJ, Guarro J. Effects of double and triple combinations of antifungal drugs in a murine model of disseminated infection by *Scedosporium prolificans*. *Antimicrob. Agents Chemother* 2009; 53(5): 2153-2155.
207. Rasoolinejad M, Haji-Abolbaghi M, Emami M, Zarchi M, Geramishoar M. Phaeohyphomycosis: cutaneous, subcutaneous, nasopharyngeal lesions. *Acta Med Iranica* 1999; 37: 30-33.
208. Djahromi SB, Kliksar A, Irvani K. Phaeohyphomycosis of the sinuses and thorax by *cladosporium bantianum*. *Mycoses* 2002; 45(Suppl. 2): 3-72.
209. Saberi H, Kashfi A, Hamidi S, Tabatabai SA, Mansouri P. Cerebral phaeohyphomycosis masquerading as a parafalcian mass: case report. *Surg Neurol* 2003; 60(4): 354-359.
210. Geramishoar M, Zomorodian K, Zaini F, Saadat F, Tarazooie B, Norouzi M et al. First Case of Cerebral Phaeohyphomycosis Caused by *Nattractasia mangiferae* in Iran. *Jpn J Infect Dis* 2004; 57(6): 285-286.
211. Vitale RG, De Hoog GS, Verweij PE. In vitro activity of amphotericin B, itraconazole, terbinafine and 5-fluocytosine against *Exophiala spinifera* and evaluation of post-antifungal effects. *Med Mycol* 2003; 41(4): 301-307.