

A Case Report of Progressive Dysphagia and Pigmented Oral and Skin Lesions: Esophageal Lichen Planus

Mahboubeh Afifian¹,
Ahmad Hormati^{2,3},
Roghayeh Ebadizadeh⁴

¹ MSc in Health Information Technology, Tehran University of Medical Sciences, Tehran, Iran

² Assistant Professor, Gastroenterology and Hepatology Disease Research Center, Qom University of Medical Sciences, Qom, Iran

³ Gastrointestinal and Liver Disease Research Center, Iran University of Medical Sciences, Tehran, Iran

⁴ General Practitioner, Gastroenterology and Hepatology Disease Research Center, Qom University of Medical Sciences, Qom, Iran

(Received May 14, 2019 ; Accepted February 8, 2020)

Abstract

Lichen planus (LP) is a relatively uncommon, chronic inflammatory disease with idiopathic pathogenesis that usually involves skin, nails, and mucous membranes. Esophageal involvement in LP is rarely seen, despite the classification of the esophagus as a mucous membrane. Esophageal lichen planus is common in middle aged women, with symptoms such as dysphagia and odynophagia. This paper presents the case of a middle aged woman with dysphagia to solid foods. She underwent diagnostic measures including upper esophagogastroduodenoscopy which showed severe stenosis in upper and middle third of the esophagus. In multiple times, the patient underwent endoscopic dilation due to recurrence of stenosis but the effect was slight and transient. Fibrosis was reported in repeated biopsies taken from esophagus. According to clinical and endoscopic findings and a high suspicion of LP, biopsy of the lip was done which confirmed lichen planus. Due to frequent recurrence of stenosis in this area, along steroid therapy, removable fully covered stent was placed for four weeks. The patient was under follow-up for two years and the stenosis did not recur.

Keywords: lichen planus, esophageal stricture, dysphagia

J Mazandaran Univ Med Sci 2019; 30 (184): 161-168 (Persian).

* **Corresponding Author: Roghayeh Ebadizadeh** - Gastroenterology and Hepatology Disease Research Center, Qom University of Medical Sciences, Qom, Iran (E-mail: hormatia@yahoo.com)

گزارش یک مورد دیسفاژی پیش رونده و ضایعات پیگمانته دهانی و پوستی: لیکن پلان مری

محبوبه عقیفیان¹

احمد حرمتی^{2,3}

رقیه عبادی زاده⁴

چکیده

لیکن پلان یک بیماری التهابی مزمن و نسبتاً ناشایع با پاتوژنز ناشناخته است که معمولاً باعث درگیری پوست، ناخن‌ها و سطوح مخاطی می‌شود. علی‌رغم طبقه‌بندی مری به عنوان یک سطح مخاطی، درگیری مری در این بیماری به صورت نادر گزارش شده است. لیکن پلان مری (esophageal lichen planus) به صورت شایع در زنان میانسال و با علائمی همچون دیسفاژی و اדיنوفاژی تظاهر می‌یابد. در این مقاله به معرفی خانم میانسالی پرداخته می‌شود که با شکایت دیسفاژی پیش رونده نسبت به غذای جامد به کلینیک گوارش مراجعه کرد. بیمار تحت اقدامات تشخیصی از جمله آندوسکوپی فوقانی قرار گرفت که بیانگر وجود تنگی شدید در محل یک سوم فوقانی و میانی مری بود. بیمار به علت تنگی‌های مکرر چندین نوبت تحت دیلاتاسیون قرار گرفت که هر بار تاثیر آن خفیف و گذرا بود و در بیوپسی‌های مکرر مری فقط فیبروز گزارش می‌شد. با توجه به یافته‌های بالینی و آندوسکوپی و با شک به لیکن پلان، بیمار تحت بیوپسی داخل لب قرار گرفت که تشخیص لیکن پلان تایید شد. با توجه به عود مکرر تنگی در این ناحیه، همراه با آغاز استروئیدتراپی، استنت فولی کاورد removable به مدت 4 هفته برای بیمار تعبیه شد. بیمار به مدت 2 سال تحت فالوآپ قرار داشت و تنگی عود نکرد.

واژه های کلیدی: لیکن پلان، تنگی مری، دیسفاژی

مقدمه

به صورت دوطرفه و قرینه از مشخصات ضایعات لیکن پلان دهانی است. به‌طور کلی پاتوژنز این بیماری ناشناخته است اما عواملی مانند ازدیاد حساسیت به داروها، هپاتیت C یا سایر عفونت‌های ویروسی و باکتری‌هایی مانند H.pylori می‌توانند از عوامل مشارکت کننده در ایجاد آن باشند.

لیکن پلان یک بیماری التهابی پوستی مخاطی مزمن است که باعث درگیری پوست، سطوح مخاطی و بطور کم‌تر شایع مو و ناخن‌ها می‌شود. مخاط دهان شایع‌ترین جایی است که در جریان بیماری درگیر می‌شود. ضایعات شبکه‌ای با خطوط خاکستری - سفید و اشکال بولوز، آتروفیک، اروزیو و پلاک مانند

مؤلف مسئول: رقیه عبادی زاده - قم: بیمارستان شهید بهشتی، مرکز تحقیقات بیماری‌های گوارش و کبد دانشگاه علوم پزشکی قم E-mail:hormatia@yahoo.com

1. فوق لیسانس فناوری اطلاعات سلامت، دانشگاه علوم پزشکی تهران، تهران، ایران

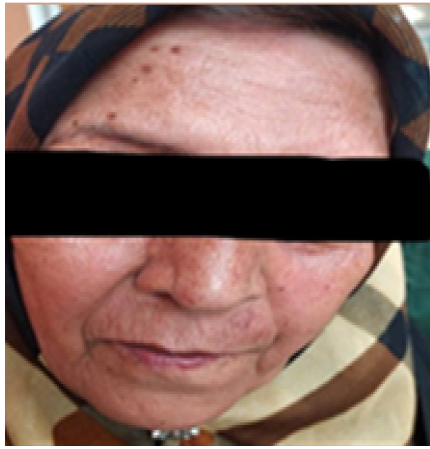2. استادیار، مرکز تحقیقات بیماری‌های گوارش و کبد دانشگاه علوم پزشکی قم، قم، ایران

3. مرکز تحقیقات بیماری‌های گوارش و کبد دانشگاه علوم پزشکی ایران، تهران، ایران

4. پزشک عمومی، مرکز تحقیقات بیماری‌های گوارش و کبد دانشگاه علوم پزشکی قم، قم، ایران

تاریخ دریافت: 1398/2/24 تاریخ ارجاع جهت اصلاحات: 1398/4/2 تاریخ تصویب: 1398/11/19

نسبت به غذای جامد از 6 ماه قبل به کلینیک گوارش مراجعه کرد. بیمار هر گونه علائم ریفلاکس، کاهش وزن و ادیونفاژی را انکار می کرد. همچنین بیمار سابقه بیماری زمینه ای خاصی را ذکر نمی کرد. تنها یافته مثبت در معاینات بالینی وجود ضایعات هایپرکراتوز در پیشانی و همچنین پلاک های پیگمانته دهانی و پوستی بود (تصویر شماره 1).



تصویر شماره 1: ضایعات هایپرپیگمانته در پیشانی بیمار

بررسی های آزمایشگاهی نشان دهنده یک آنمی خفیف نرموکروم نرمو سیتیک بودند و سایر یافته ها نرمال گزارش شد. یافته های آزمایشگاهی بیمار در جدول شماره 1 خلاصه شده است.

جدول شماره 1: آزمایشات بیمار در زمان بروز علائم بالینی

واحد اندازه گیری	مقادیر اندازه گیری شده	پارامتر آزمایشگاهی
g/dl	11/8	Hemoglobin
μ	6800	White Blood Cell
μ	308000	Platelet
fL	87/4	Mean corpuscular volume (MCV)
seconds	14	Prothrombin time
seconds	25	Partial Prothrombin time
IU/L	21	Aspartate transaminase (AST)
IU/L	25	Alanine aminotransferase (ALT)
U/L	48	Amylase
mg/dl	0/4	Total Bilirubin
mg/dl	0/3	Direct Bilirubin
mmol/l	139	sodium
mmol/l	3/7	potassium
mg/dl	0/9	creatinine
mg/dl	17	urea

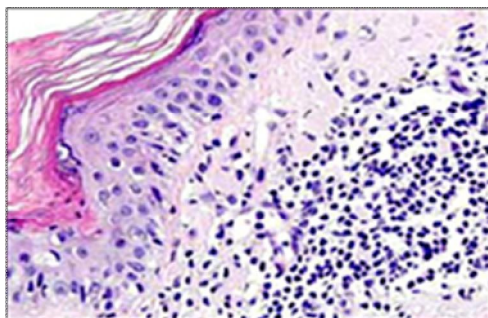
همچنین شواهدی مبنی بر بروز واکنش های ایمنونولوژیک پیچیده در این بیماری با واسطه سلول های سیتوتوکسیک در برابر کراتینوسیت های لایه بازال وجود دارد (1). شیوع لیکن پلان در جمعیت عمومی کم تر از 1 درصد گزارش شده است و بیش تر تمایل به درگیری زنان در دهه های 4 و 5 زندگی دارد (2،3). تظاهرات بالینی و طول دوره بیماری متغیر بوده و به عواملی از قبیل شدت ضایعات و ناحیه درگیر بستگی دارد (4). 30-70 درصد از بیماران از درگیری سطوح مخاطی رنج می برند. درگیری سطوح مخاطی ممکن است بدون شواهد درگیری پوستی رخ بدهد. این ضایعات در مخاط باکال، زبان، لب ها، لثه، کام و لوزه ها، فارنکس و همچنین سیستم گوارشی از مری تا روده و مخاط آنال و ژنیتال (شایع ترین مخاط خارج دهانی درگیر) یافت شده اند (5). با این وجود درگیری مری در این بیماری به صورت نادر گزارش شده است بطوریکه از سال 1982 تا کنون حدود 80 مورد از این بیماری در سراسر جهان گزارش شده است (6). بیش تر مبتلایان خانم های میانسالی هستند که با شکایت دیسفاژی ثانویه به ضایعات و تنگی مری به مراکز درمانی مراجعه می کنند (7،8).

Esophageal Lichen Planus (ELP) یا لیکن پلان مری یک اختلال نادر و ناشناخته است و به همین دلیل تشخیص آن به تاخیر می افتد. ضمن این که هیچ گزینه درمانی استاندارد برای آن وجود ندارد. به همین دلیل تشخیص یا رد به موقع آن خصوصاً در بیمارانی که با دیسفاژی مراجعه می کنند از اهمیت خاصی برخوردار است (6). این مقاله به معرفی بیماری می پردازد که با شکایت دیسفاژی ثانویه به استنوز مری تحت بررسی های تشخیصی قرار گرفته و با تشخیص بیماری لیکن پلان تحت درمان آندوسکوپی با استنت در کنار استروئید تراپی قرار گرفت.

معرفی مورد

خانم 56 ساله ای با شکایت دیسفاژی پیش رونده


باتوجه به این که تنگی مقاوم به درمان بود از فواید اتوزینوفیلی، ضایعات بولوزا و پمفیگوس و تنگی های ناشی از ریفلاکس بررسی شد و در بیوپسی ها فقط فیروز گزارش شد. سپس باتوجه به ضایعات پوستی و با شک به لیکن پلان، بیوپسی داخل لب انجام شد که بررسی های پاتولوژیک نشان دهنده هایپرکراتوز برخی از سلول های پایه و نکروز بود. همچنین ارتشاح لنفوسیتیک به صورت band-like در نواحی سطحی درم رویت شد که تمام این تغییرات موید لیکن پلان می باشد (تصویر شماره 4).



تصویر شماره 4: لیکن پلان لب: آتروفی و فقدان الگوی طبیعی شبکه ای، تخریب سلول های پایه همراه با لنفوسیت های داخل اپی تلیال و ارتشاح نوار مانند در لامینا پروپریای فوقانی

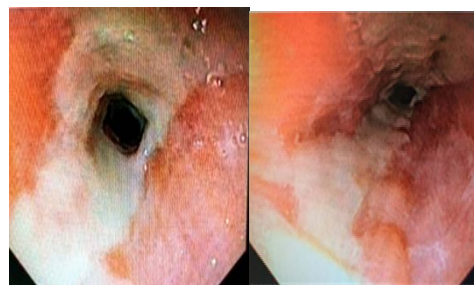بررسی ویروس ها و بدخیمی ها با سی تی اسکن و آزمایشات انجام شد که نکته مثبتی نداشت و لیکن پلان به صورت اولیه بود. به منظور جلوگیری از عود مکرر تنگی، همزمان با آغاز درمان با پردنیزولون با دوز 20 میلی گرم روزانه، استنت فولی کاورد removable به مدت 4 هفته برای بیمار تعبیه شد. همچنین با تایید تشخیص لیکن پلان بیمار جهت دریافت درمان های مربوطه به یک درماتولوژیست ارجاع داده شد. بیمار به مدت 2 سال تحت فالوآپ قرار داشت که در این مدت علائم بالینی بیمار کاملاً برطرف گردید و عود مجدد تنگی رخ نداد.

در رادیوگرافی مری بیمار، تصویر تنگی با حدود صاف و در حد متوسط در محدوده دنده های 3 و 5 خلفی در دو سطح به شکل ثابت مشاهده شد که مطرح کننده تنگی ناشی از مواد سوزان یا پپتیک و علل مشابه بود. همچنین در مطالعه بلع باریوم که از بیمار به عمل آمد تصویر دو تنگی کوتاه و خوش خیم در یک سوم فوقانی و میانی مری رویت شد، در حالی که محل اتصال مری به معده طبیعی گزارش شد (تصویر شماره 2).



تصویر شماره 2: باریوم سوالو: وجود تنگی در ثلث فوقانی و میانی مری

در آندوسکوپی فوقانی دستگاه گوارش، رینگ و استنوز منتشر مری مشاهده شد و مخاط معده و دئودنوم طبیعی بود. بیمار تحت دیلاتاسیون آندوسکوپی قرار گرفت اما تاثیر آن خفیف و گذرا بود و بیمار با عود مجدد تنگی مراجعه کرد. تکرار آندوسکوپی بیانگر وجود تنگی در ثلث فوقانی و میانی مری بود (تصویر شماره 3).



تصویر شماره 3: وجود استنوز شدید در مری

بحث

لیکن پلان مری (Esophageal Lichen Planus) یک تظاهر نادر و کم تر شناخته شده از بیماری لیکن پلان است. تعیین شیوع واقعی این اختلال در جمعیت عمومی به دلایلی از جمله کمبود اطلاعات بالینی و پاتولوژیک در این زمینه، بروز بیماری به صورت فرم های خفیف و حتی بی علامت و وجود درگیری مری به عنوان تنها تظاهر بیماری غیرممکن است (7،9).

با این حال طبق مطالعه اندوسکوپی Dickens و همکاران، درگیری مری در حدود 1/4 بیماران مبتلا به لیکن پلان اتفاق می افتد (10). این بیماری به طور معمول در سنین 79-44 سالگی بروز می کند و تمام موارد گزارش شده مربوط به زنان میانسال است (11،12) که از این حیث یافته های بیمار مورد بحث در گزارش مورد حاضر با نتایج سایر مطالعات از جهت سن و جنس بروز بیماری تطابق داشت. اگر چه لیکن پلان مری غالباً همستگی زیادی با بروز لیکن پلان در سایر قسمت ها دارد به طوریکه در بیش از نیمی از موارد همراه با ضایعات دهانی و ژنیتال اتفاق می افتد اما درگیری مری می تواند تنها تظاهر بیماری در غیاب سایر تظاهرات پوستی یا دهانی - حلقی باشد (7،13).

در مطالعه Fox و همکاران در سال 2011 روی 72 بیمار لیکن پلان مری، در 89 درصد موارد همراهی لیکن پلان دهانی گزارش شد (7). این در حالی است که طبق مطالعات مختلف از جمله مطالعه ای که روی 2 بیمار در سال 2004 صورت گرفت درگیری مری می تواند تنها تظاهر بیماری بدون درگیری خارج مری باشد (14). تظاهرات بالینی این بیماری طیف گسترده ای را شامل می شود. شایع ترین علائم بالینی به ترتیب دیسفاژی (81 درصد)، ادینوفاژی (24 درصد) و کاهش وزن خصوصاً متعاقب ادینوفاژی (14 درصد) می باشند (7).

در مطالعه Sanli Hastice و همکاران درد گرسنگی شایع ترین شکایت گزارش شده در بیماران مورد مطالعه بود در حالی که طبق مطالعه Nelson دیسفاژی و

ادینوفاژی شایع ترین یافته بالینی بین نمونه ها بود (5،15). تظاهر بالینی لیکن پلان مری در بیمار مورد بحث در این گزارش مورد نیز دیسفاژی پیشرونده نسبت به جامدات بود که از این نظر با یافته های مطالعه Nelson مطابقت دارد. اختلاف بین مطالعات مذکور می تواند در راستای تفاوت جوامع مورد بررسی از جهت نژادی، گستره جغرافیایی و نیز چگونگی روش جست و جوی علائم گوارشی باشد.

علائم ریفلاکس در این بیماران غیرمعمول است. خشونت صدا، احساس خفگی و احساس درد در ناحیه اپیگاستر از دیگر علائمی هستند که می توانند نشان دهنده درگیری مری باشند (7).

لیکن پلان مری یک اختلال نادر و ناشناخته است از این رو ممکن است تشخیص صحیح آن ماه ها تا سال ها زمان ببرد (16،17).

در مطالعه Harewood و همکاران در سال 1999 روی بیماران لیکن پلان مری یک تاخیر 10 ساله بین شروع علائم و تشخیص آن گزارش شد (18). نتایج مطالعات جدیدتر در همین زمینه از جمله مطالعه صورت گرفته توسط Katzka و همکارانش در سال 2010 روی 27 بیمار لیکن پلان مری بر این چالش و تاخیر در تشخیص تاکید دارند (1). همچنین تشخیص لیکن پلان مری در بیمار مورد نظر در گزارش مورد حاضر با تأخیر صورت گرفت. تأخیر در تشخیص موارد مذکور می تواند به علت ندرت موارد گزارش شده از این بیماری و ناکافی بودن نمونه های اولیه گرفته شده از مری بیماران طی آندوسکوپی باشد. از جمله یافته های اندوسکوپی که ممکن می توان به وجود غشای کاذب، مخاط ملتهب و شکننده، پاپول های زیرمخاطی، پلاک های توری سفید، اروژن، تنگی و ... اشاره کرد. در صورت درگیری مری و بروز ضایعات مشابه لیکن، تشخیص های دیگری از جمله ازوفازیت ریفلاکسی، ازوفازیت ائوزینوفیلی، ازوفازیت های ویروسی و کاندیدیایی و بیماری های تاول زا مانند پمفیگوس ولگاریس، پارائوپلاستیک

پمفیگوس، بولوس پمفیگوئید و واکنش لیکنوئیدی پیوند علیه میزبان (lichenoid graft versus host disease) باید مورد شک قرار بگیرند.

لیکن پلان مری بر خلاف ازوفازیت ریفلاکسی باعث درگیری قسمت فوقانی و میانی مری بدون درگیری جانکشن مری - معده می شود. اما برای افتراق آن از سایر بیماری‌ها انجام بیوپسی ضروری است. اختصاصی ترین یافته های بافت شناختی در لیکن پلان ارتشاح لنفوسیتی به صورت نوار مانند (band-like) یا لیکنوئیدی در لایه سطحی لامینا پروپریا و همچنین لایه قاعده ای اپیتلیوم همراه با غلبه سلول های T بالغ است. این یافته ها ممکن است همراه با تخریب کراتینوسیت های قاعده ای (Civatte body) دیده شود (19، 20).

توجه به این نکته حائز اهمیت که ارتشاح لنفوسیتی داخل مخاط پاتوگنومونیک لیکن پلان مری نمی باشد و بعضی داروها مانند طلا، تiazیدها و داروهای ضد مالاریا می توانند ضایعات شبه لیکن پلان ایجاد کنند، در این موارد انطباق ها با شرایط بالینی بیمار می تواند برای رسیدن به تشخیص درست راه گشا باشد (12). به علت ندرت موارد گزارش شده از این بیماری، تشخیص آن غالباً با چالش هایی روبرو بوده به طوری که مستلزم انجام چندین نوبت آندوسکوپی و بیوپسی های مکرر است (16) اما تعدادی clue های تشخیصی وجود دارد که توجه به آنها می تواند شک به بیماری لیکن پلان مری را مطرح کند از جمله :

1) بیمار خانم میانسال یا مسنی باشد، 2) وجود ضایعات مخاطی اروزویو، 3) درگیری قسمت فوقانی مری، 4) شواهد هیستولوژیک مبنی بر ارتشاح لنفوسیتی به صورت band-like و لیکنوئیدی همراه با اجسام civatte، 5) فقدان ضایعات تاوولی در پوست و بررسی های سرولوژیک منفی مربوط به این اختلالات.

لیکن پلان مری یک شرایط بالقوه پیش بدخیمی برای squamous cell carcinoma (SCC) است. میزان خطر تبدیل به بدخیمی در حال حاضر ناشناخته است اما

می تواند معادل ضایعات دهانی باشد (تقریباً 3-1 درصد). به همین دلیل انجام آندوسکوپی های دوره ای در این بیماران توصیه می شود (20، 21). در همین راستا نتایج مطالعه Oliveira و همکارانش حاکی از فاصله مناسب 1-2 ساله برای انجام آندوسکوپی های دوره ای به خصوص در بیماران با درگیری دهانی است (22).

اولین قدم در درمان بیماران مبتلا به لیکن پلان مری استفاده از داروهای موضعی و سیستمیک است. طبق گزارشات کورتیکواستروئیدها، رتینوئیدها، گریزوفولونین، تاکرولیموس و سیکلوسپورین جزء داروهای موثر در این زمینه هستند. در بیماران که علی رغم دریافت دارو همچنان علامت دار باقی می ماند دیلاتاسیون اندوسکوپی می تواند یک گزینه درمانی کارآمد باشد. علاوه بر این زمانی که تنگی مری به سرعت پیشرفت می کند و بهبودی سریع علائم بیمار ضروری است استفاده از این تکنیک می تواند بسیار کمک کننده باشد.

نکته ای که آندوسکوپیست ها باید به آن توجه داشته باشند احتمال بروز پدیده Koebner است. طی این پدیده ضایعات لیکن پلان می توانند به علت ترومای ناشی از آندوسکوپ در هنگام دیلاتاسیون در سایر قسمت های غیر درگیر بروز کنند لذا پزشکان باید از انجام آندوسکوپی های غیر ضروری اجتناب کنند (16، 20).

علی رغم موارد مطرح شده برخی بیماران به دیلاتاسیون های مکرر یا درمان های جراحی نیاز دارند. اخیراً استنت های فلزی مری به طور موفقی در موارد لیکن پلان مری بکار گرفته شده اند و می توانند بعنوان یک گزینه درمانی مناسب در هنگام شکست سایر راه های درمانی مورد استفاده قرار بگیرند. نتایج گزارش Stein و همکارانش حاکی از موفقیت آمیز بودن این روش بوده است (22) بیمار مورد نظر در این گزارش مورد تحت درمان همزمان گلوکوکورتیکوتراپی و تعبیه استنت به مدت 4 هفته قرار گرفت که طی مدت پیگیری بیمار، عود مجدد تنگی رخ نداد و بهبودی و درمان بیمار با موفقیت صورت گرفت.

علائم با بررسی اندوسکوپی و پاتولوژیک به نفع لیکن پلان، می‌توان با درمان به موقع از بروز تنگی و انسداد در دستگاه گوارش و بدخیمی‌های احتمالی متعاقب آن جلوگیری کرد.

بیمار معرفی شده دچار دیسفاژی ثانویه به لیکن پلان مری همراه با درگیری پوستی و دهانی شده بود. از آنجایی که درگیری مری می‌تواند تنها تظاهر این بیماری باشد با شناخت دقیق علائم گوارشی و تایید

References

- Katzka DA, Smyrk TC, Bruce AJ, Romero Y, Alexander JA, Murray JA. Variations in presentations of esophageal involvement in lichen planus. *Clinical Gastroenterology and Hepatology* 2010; 8(9): 777-782.
- Sharma A, Białynicki-Birula R, Schwartz RA, Janniger CK. Lichen planus: an update and review. *Cutis* 2012; 90(1): 17-23.
- Cribier B, Frances C, Chosidow O. Treatment of lichen planus: an evidence-based medicine analysis of efficacy. *Arch Dermatol* 1998; 134(12): 1521-1530.
- Manna R, Garcovich S, Gioviale M, Marinaro A, Manganelli C, Zampetti A, et al. Systemic complications of esophageal lichen planus. *Int J Immunopathol Pharmacol* 2013; 26(2): 575-578.
- Sanli H, Cetinkaya H, Tursen U, Kaya M, Kuzu I, Gürler A. Upper gastrointestinal findings in oral lichen planus. *Turk J Gastroenterol* 2002; 13(1): 31-34.
- Franco DL, Islam SR, Lam-Himlin DM, Fleischer DE, Pasha SF. Presentation, diagnosis, and management of esophageal lichen planus: a series of six cases. *Case Rep Gastroenterol* 2015; 9(2): 253-260.
- Fox LP, Lightdale CJ, Grossman ME. Lichen planus of the esophagus: what dermatologists need to know. *Journal of the American Academy of Dermatology* 2011; 65(1): 175-183.
- Czerninski R, Pikovsky A. Update and review of oral lichen planus (1993). *Refuat Hapeh Vehashinayim* 2013; 30(2): 31-7, 80.
- Menges M, Hohloch K, Pueschel W, Stallmach A. Lichen planus with oesophageal involvement. *Digestion* 2002; 65(3): 184-189.
- Dickens CM, Heseltine D, Walton S, Bennett JR. The oesophagus in lichen planus: an endoscopic study. *Bmj* 1990; 300(6717): 84.
- Williams TR, Haider-Shah H. Diffuse esophageal stricture secondary to esophageal lichen planus. *Abdominal imaging* 2005; 30(3): 356-357.
- Abraham SC, Ravich WJ, Anhalt GJ, Yardley JH, Wu T-T. Esophageal lichen planus: case report and review of the literature. *The American Journal of Surgical Pathology* 2000; 24(12): 1678-1682.
- Shenfine J, Preston SR. Lichen planus in the oesophagus: are we missing something? *European Journal of Gastroenterology & Hepatology* 2006; 18(10): 1043-1045.
- Plentz RR, Müller CCM, Laenger F, Manns MP, Meier PN. Lichen planus esophagitis without skin, genital or oral mucosa involvement. *Zeitschrift Fur Gastroenterologie* 2004; 42(5): 379-382.
- Nelson R. Esophageal lichen planus often asymptomatic (English). [oct 2006]. Available at: URL: <http://www.edermatologynews.com/home/article/esophageal-lichen-planus-often-asymptomatic>. Accessed May 2, 2019.
- Zamani F, Haghghi M, Roshani M, Sohrabi M. Esophageal Lichen Planus Stricture. *Middle East Journal of Digestive Diseases* 2019; 11(1): 52-54.

17. Ukleja A, DeVault KR, Stark ME, Achem SR. CASE REPORT: Lichen Planus Involving the Esophagus. *Digestive Diseases and Sciences* 2001; 46(10): 2292-2297.
18. Harewood GC, Murray JA, Cameron AJ. Esophageal lichen planus: the Mayo Clinic experience. *Diseases of the Esophagus* 1999; 12(4): 309-311.
19. Alungal J, Abdulla MC, Shaheer R, Narayan R. Esophageal stricture in lichen planus. *Journal of Digestive Endoscopy* 2016; 7(1): 15-16.
20. Sato Y, Takenaka R, Matsumi A, Takei K, Okanou S, Yasutomi E, et al. A Japanese Case of Esophageal Lichen Planus that Was Successfully Treated with Systemic Corticosteroids. *Intern Med* 2018; 57(1): 25-29.
21. Oliveira Jpd, Uribe NC, Abulafia LA, Quintella LP. Esophageal lichen planus. *An Bras Dermatol* 2015; 90(3): 394-396.
22. Stein P, Brun A, Zaidi H, Sejpal DV, Trindade AJ. Successful treatment of a persistent esophageal lichen planus stricture with a fully covered metal stent. *ACG Case Rep J* 2016; 3(2): 98-100.