CASE REPORT

Inflammatory Myofibroblastic Tumor of the Parotid Gland: A Rare Case Report

Maryam Ghasemi[1],
Laleh Vahedi Larijani[2],
Mehdi Nikkhah[3],
Somayeh Sheidaei[2]

[1] Associate Professor, Immunogenetics Research Center, Mazandaran University of Medical Sciences, Sari, Iran
[2] Assistant Professor, Department of Pathology, Faculty of Medicine, Mazandaran University of Medical Sciences, Sari, Iran
[3] Assistant Professor, Department of Otorhinolaryngology, Faculty of Medicine, Mazandaran University of Medical Sciences, Sari, Iran

(Received May 21, 2018 ; Accepted November 27, 2019)

Abstract

Inflammatory Myofibroblastic Tumor (IMT) is an uncommon benign neoplasm with unknown etiology that rarely affect parotid gland. Clinical and pathologic diagnosis of this neoplasm is difficult and is occasionally misdiagnosed as malignant. This reports presents the case of a 42 year old woman with IMT in the right parotid gland. Using fine needle aspiration cytology, pleomorphic adenoma and mucoepidermoid carcinoma were suggested as differential diagnosis and right parotidectomy was performed. Histopathologic examination along with immunohistochemical analysis confirmed an IMT. During microscopic examination of parotid mass, especially in presence of myxoid background along with inflammatory cells infiltration, inflammatory myofibroblastic tumor should also be considered.

Keywords: inflammatory myofibroblastic tumor, parotid gland

J Mazandaran Univ Med Sci 2020; 29 (181): 156-161 (Persian).

* **Corresponding Author: Maryam Ghasemi -** Immunogenetics Research Center, Mazandaran University of Medical Sciences, Sari, Iran (E-mail: a.zghasemi@yahoo.com)

[Downloaded from jmums.mazums.ac.ir on 2024-04-20]

گزارش مورد

مجله دانشگاه علوم پزشکی مازندران
دوره بیست و نهم شماره ۱۸۱ بهمن سال ۱۳۹۸ (۱۶۱-۱۵۶)

تومور میوفیبروبلاستیک التهابی غده پاروتید: گزارش یک مورد نادر

مریم قاسمی[۱]
لاله واحدی لاریجانی[۲]
مهدی نیکخواه[۳]
سمیه شیدایی[۲]

چکیده

تومور میوفیبروبلاستیک التهابی(IMT)، یک نئوپلاسم خوش خیم با علت ناشناخته است که به ندرت در غده پاروتید یافت می شود. تشخیص این نئوپلاسم از لحاظ بالینی و پاتولوژیک مشکل بوده و گاهی با تومورهای بدخیم اشتباه می‌شود. در این گزارش، ما یک مورد از تومور میوفیبروبلاستیک التهابی در غده پاروتید خانم ۴۲ ساله معرفی می کنیم که در بالین و حتی سیتولوژی آسپیراسیون سوزنی با تشخیص آدنوم پلئومورف و جهت افتراق آن از نئوپلاسم بدخیم موکواپیدرموئید کارسینوم، کاندیدای جراحی پاراتیدکتومی راست شده بود. در بررسی هیستولوژیک و با آنالیز ایمونوهیستوشیمی، تشخیص یک تومور میوفیبروبلاستیک التهابی مسجل شد. در نتیجه باید به هنگام بررسی میکروسکوپی توده های غده پاروتید در صورت مشاهده زمینه میگزوییدی به همراه ارتشاح سلول های التهابی، تومور میوفیبروبلاستیک التهابی(هرچند نادر است)، در نظر گرفته شود.

واژه های کلیدی: تومورمیوفیبروبلاستیک التهابی، غده پاروتید

مقدمه

تومور میوفیبروبلاستیک التهابی (Inflammatory Myofibroblastic Tumor: IMT)، یک نئوپلاسم خوش خیم ناشایع بوده که از ترکیب سلول‌های میوفیبروبلاست همراه با سلول‌های التهابی تشکیل می‌شود(۱،۲،۳). این تومور عمدتا در نسج ریه بروز می کند اما سایر نواحی بدن از جمله مزانتر، کبد، کلیه و طحال را به‌طور شایع درگیر می کند(۳). این نئوپلاسم بندرت غدد بزاقی و عمدتا پاروتید را درگیر می کند و موارد معدودی از آن در مطالعات گزارش شده است(۴). نظر به ترکیب هتروژن این تومور در نمای پاتولوژی، با عناوین متفاوتی از قبیل: Pseudosarcomatous myofibroblastic proliferation، Inflammatory pseudotumor و Atypical fibromyxoid tumor نامگذاری شده است(۳). اتیولوژی این تومور همچنان ناشناخته و مورد اختلاف نظر است. برخی آن را یک شبه تومور در واکنش به عوامل عفونی مثل ویروس اپشتن بار یا بدنبال تروما دانسته اند و برخی آن را یک پاسخ نامناسب ایمونولوژیک معرفی کرده‌اند(۷-۴). در مقابل برخی مطالعات اختلالات سیتوژنتیک کلونال را در ایجاد این تومور دخیل دانسته‌اند(۱،۲) و معتقدند که این تومور یک نئوپلاسم واقعی می‌باشد(۳-۱،۸). تشخیص قبل از جراحی این تومور نه تنها از دیدگاه بالینی و رادیولوژیک بلکه در سیتولوژی و حتی پاتولوژی مشکل و بحث برانگیز بوده و گاهی بدخیمی‌ها را تقلید

مولف مسئول: مریم قاسمی- ساری: کیلومتر ۱۷ جاده خزرآباد، مجتمع دانشگاهی پیامبر اعظم، دانشکده پزشکی E-mail: a.zghasemi@yahoo.com
۱. دانشیار پاتولوژی، مرکز تحقیقات ایمونوژنتیکس، دانشکده پزشکی، دانشگاه علوم پزشکی مازندران، ساری ایران.
۲. استادیار پاتولوژی، دپارتمان پاتولوژی، دانشکده پزشکی، دانشگاه علوم پزشکی مازندران، ساری ایران.
۳. استادیار گوش و حلق و بینی، بیمارستان بوعلی سینا ساری، دانشکده پزشکی، دانشگاه علوم پزشکی مازندران، ساری ایران
تاریخ دریافت : ۱۳۹۸/۲/۳۱ تاریخ ارجاع جهت اصلاحات :۱۳۹۸/۳/۸ تاریخ تصویب : ۱۳۹۸/۹/۶

[Downloaded from jmums.mazums.ac.ir on 2024-04-20]

می‌کند(۳،۵،۹،۱۰). در این مقاله یک مورد نادر از تومور میوفیبروبلاستیک التهابی غده پاروتید را معرفی می‌کنیم که در بالین و سیتولوژی آسپیراسیون سوزنی به اشتباه آدنوم پلئومورف و حتی مشکوک به بدخیمی موکواپیدرموئید کارسینوم تشخیص داده شد. جای آن دارد پاتولوژیست‌ها در تشخیص افتراقی توده‌های غده پاروتید به‌ویژه در صورت وجود ترکیبی از سلول‌های دوکی، هیستیوسیت و لنفوپلاسماسل در یک استرومای میگزوئید این نئوپلاسم خوش خیم را در نظر بگیرند.

معرفی بیمار

یک خانم ۴۲ ساله به علت تورم موضعی مختصر دردناک و با یک رشد تدریجی طی ۳ سال در ناحیه پاروتید راست به درمانگاه گوش و حلق و بینی بیمارستان بوعلی سینا ساری مراجعه می‌کند. در معاینه، یک توده با قوام سخت و کمی تندر بدون علائم فلج اعصاب صورتی یافت شد. بیمار سابقه‌ای از تروما و رادیاسیون در محل ضایعه و بیماری اتوایمیون ذکر نمی کند. بیمار قبل از مراجعه به بیمارستان ما در یک مرکز دیگر تحت آسپیراسیون سوزنی قرار گرفته و با تشخیص احتمالی آدنوم پلئومورفیک و جهت رد موکواپیدرموئید کارسینوم توصیه به جراحی می‌شود. برای بیمار تحت بیهوشی عمومی عمل جراحی پاروتیدکتومی کامل راست با حفظ عصب صورتی انجام می‌شود. در برش بافت پاروتید، یک توده توپر سفید مایل به زرد با حاشیه مشخص و به اقطار ۳×۲ با سطح مقطع درخشان و صاف یافت شد. در بررسی میکروسکوپی یک تومور مزانشیمی ملتهب با طرح رشد لبولار تشکل از سلول‌های دوکی تا ستاره‌ای شکل پلئومورف همراه با ارتشاح فراوان نوتروفیل، لنفوپلاسماسل، ائوزینوفیل، هیستیوسیت و عروق خونی متعدد در یک استرومای عمدتا میگزوئید تا فیبروتیک (تصویر شماره ۱) با مارکر Vimentin و به‌صورت کانونی با اکتین عضله صاف (SMA) واکنش مثبت نشان داده و با KI67، میزان میتوز ۱ درصد تخمین زده شد. این سلول‌های توموری با مارکرهای MNF 116، S100، CD34 واکنش نشان ندادند (تصویر شماره ۲).

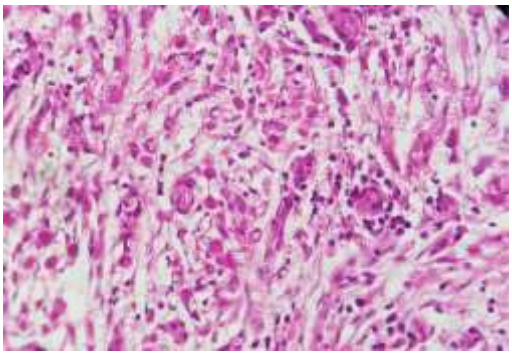

تصویر شماره ۱: فتومیکروگرافی از هیستوپاتولوژی IMT پاروتید بیمار: الف- مناطق میگزوئید و عروق فراوان ب- سلول های میوفیبروبلاست والتهابی. (رنگ آمیزی H&E بزرگنمایی ۴۰۰ برابر)

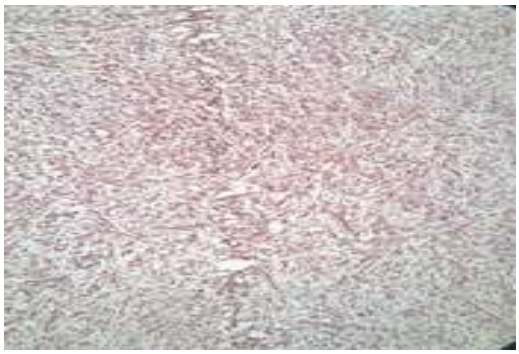

الف

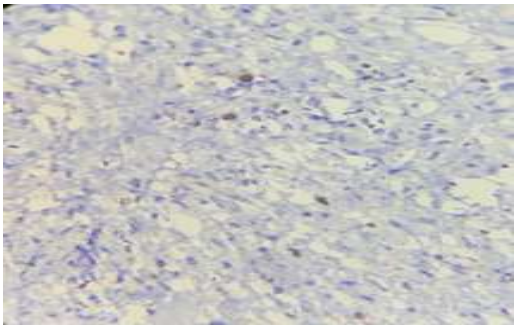

ب

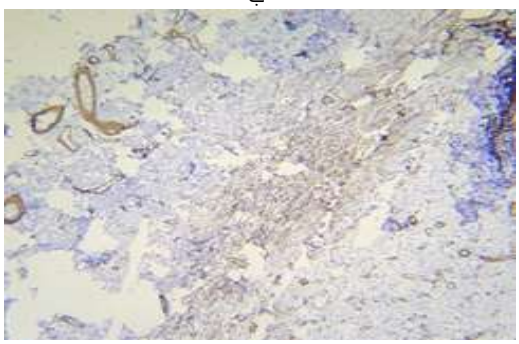

ج

[Downloaded from jmums.mazums.ac.ir on 2024-04-20]

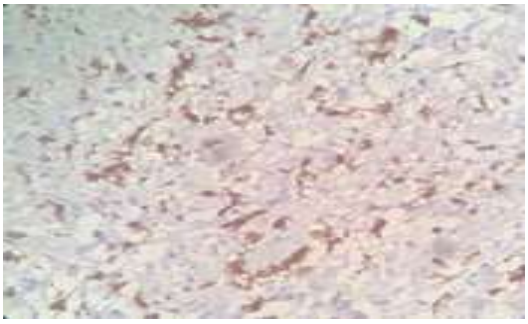

د

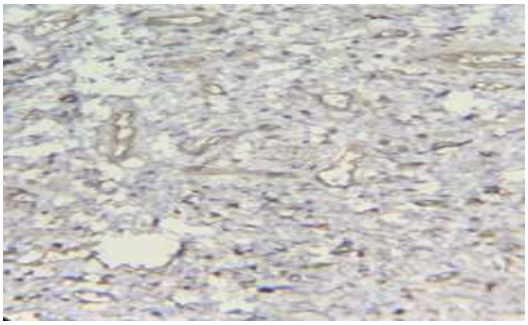

ه



و

تصویر شماره ۲: فتومیکروگرافی از آنالیز ایمونوهیستوشیمی IMT پاروتید بیمار: الف- واکنش قوی و منتشر سلول ها با vimentin، ب- واکنش تنها در ۱ درصد سلول‌ها با Ki67 ، ج- واکنش کانونی سلول های توموری دوکی و دیواره عروق با SMA، د- عدم واکنش سلول های توموری در مقابل واکنش قابل توجه هیستیوسیت ها با S100، ه- عدم واکنش سلول های توموری با CD34، و- عدم واکنش سلول های توموری با MNF116. (رنگ آمیزی IHC، تصاویر با بزرگنمایی ۴۰۰ برابر)

بافت غدد بزاقی مجاور تومور، فاقد تغییر پاتولوژیک بود.حضور سلول‌های ستاره‌ای شکل پلئومورف در یک استرومای عمدتا میگزوییـد و طبیعی بودن نسج غده بزاقی اطراف تومور و فقدان علایم سیستمیک در بیمار، همچنین عدم مشاهده فلبیت و اسکلروز، فقدان لنفوییـد فولیکول و عدم تشکیل راسل بادی در پلاسماسل‌ها، تشخیص IgG4-related sclerosis که از بیماری‌های نادر درگیرکننده پاروتیدمی باشد را کنارگذاشت. با این یافته‌ها، تشخیص تومور میوفیبروبلاستیک التهابی (IMT) تائید شد. از آن‌جایی که برداشت تومور به‌طور کامل انجام شده بود، بدون اقدام اضافی، پیگیری منظم بیمار توصیه شد.

بحث

IMT یک نئوپلاسم خوش‌خیم با علت ناشناخته است که بندرت غدد بزاقی و عمدتا غده پاروتید را درگیر می‌کند. این نئوپلاسم علی‌رغم خوش‌خیم بودن تمایل به تهاجم موضعی دارد(۵،۳). این تومور در هر دو جنس با طیف سنی گسترده در تمام نواحی بدن گزارش شده است(۵)، اما موارد گزارش شده در پاروتید عمدتا مردان را در دهه‌های ۶ و۷ زندگی و بالاتر(۱۰،۶،۴،۲،۱) و زنان را در دهه ۵ زندگی(۵،۳) درگیر نموده است. در موارد معدودی گزارش شده است که این تومور به‌صورت یک تورم موضعی با رشد آهسته و با حاشیه مشخص و کمی تندر و دردناک به‌ویژه در پاروتید سمت راست بروز نموده و بیماران فاقد شکایت یا علامت دیگری بوده‌اند(۴،۳،۱). IMT از لحاظ بالینی و رادیولوژیک عمدتا با پلئومورفیک آدنوما که شایع‌ترین نئوپلاسم اولیه خوش خیم غده پاروتید است اشتباه می‌شود، اما گاهی نیز با پروسه التهابی مثل سیالآدنیت عفونی(۳) و یا بدخیمی(۵) اشتباه گرفته می‌شود. تشخیص این تومور با سیتولوژی در اغلب موارد ناموفق بوده یا با آدنوم پلئومورف افتراق داده نمی‌شود(۱۰،۷،۵،۳). بیماری که ما در این گزارش معرفی نموده‌ایم خانم ۴۲ ساله‌ای است که با شکایت موضعی و مختصر دردناک با یک رشد تدریجی از سه سال قبل از مراجعه در ناحیه پاروتید راست در بیمارستان آموزشی درمانی بوعلی سینا ساری تحت رزکسیون قرار گرفت. بیمار فاقد هر گونه علامت یا شکایت دیگر بوده است. آن‌چه که معرفی این بیمار را حائز اهمیت نمود آن است که، این اولین مورد نادر از تومور میوفیبروبلاستیک التهابی غدد بزاقی می‌باشد که در

[Downloaded from jmums.mazums.ac.ir on 2024-04-20]

دانشگاه علوم پزشکی مازندران گزارش شده است. دلیل دیگر آن که تشخیص آن در بالین، رادیولوژی و سیتولوژی و حتی در پاتولوژی با رنگ آمیزی روتین هماتوکسیلین ائوزین مشکل ساز و مورد اختلاف نظر بوده است. در بررسی پاتولوژیک اولیه از تمام تومور، یک نئوپلاسم مزانشیمی ملتهب با درجاتی از آتیپی سلول با تشخیص Atypical Fibromyxoid Tumor (IMT) و جهت افتراق از Low Grade Fibromyxoid Sarcoma و Atypical monophasic mixed tumor رنگ‌آمیزی ایمونوهیستوشیمی انجام شد و ماهیت میوفیبروبلاستیک سلول‌های توموری همانند نتایج حاصل از آنالیزهای ایونوهیستوشیمیایی قبلی(۸،۳،۲،۱) تائید گردید و با توجه به حضور سلول‌های التهابی، زمینه میگزوئید، حضور میوفیبروبلاست و فعالیت میتوزی اندک، تشخیص IMT که با سایر اسامی هیستوپاتولوژیک از قبیل Inflammatory Myofibroblastic pseudosarcomatous، Inflammatory Pseudotumor و Atypical Fibromyxoid tumor نیز نامیده می‌شود، مسجل شد.

درمان این بیماران برداشت کامل تومور یا پاراتیدکتومی یکطرفه می‌باشد و پروگنوز عالی است.اما پیگیری طولانی مدت بیمار توصیه می‌شود زیرا خطر عود تومور در ریه تا ۲ درصد و در نواحی خارج ریه تا ۲۵ درصد گزارش شده است(۳). برای بیمار گزارش ما نیز پاروتیدکتومی راست انجام شده بود و تنها پیگیری منظم درازمدت توصیه گردید. در نتیجه IMT یک نئوپلاسم خوش خیم بوده که هرچند نادر، می‌تواند پاروتید را درگیر نماید و گاهی با بدخیمی اشتباه شود. در بررسی پاتولوژیک از توده لوکالیزه پاروتید، در صورت وجود سلولهای دوکی ستاره‌ای شکل بعضا پلئومورف همراه با لنفوپلاسموسل و ائوزینوفیل فراوان و عروق زیاد در یک زمینه میگزوئید با شک به IMT و رد سارکوم فیبروبلاستی باید آنالیز ایمونوهیستوشیمی صورت پذیرد تا تشخیص قطعی شود. اگرچه در ۴۵ تا ۵۰ درصد موارد این تومورها نوآرایی کلونال در ژن ALK در جایگاه 2p23 یافت می‌شود(۱۱)، اما به‌دلیل عدم دسترسی به FISH study در مورد بیمار معرفی شده، این بررسی انجام نشد.

References

1. Van Weert S, Manni JJ, Driessen A. Inflammatory myofibroblastic tumor of the parotid gland: case report and review of the literature. Acta Otolaryngol 2005; 125(4): 433-437.
2. Coffin CM, Watterson J, Priest JR, Dehner LP. Extrapulmonary inflammatory myofibroblastic tumor (inflammatory pseudotumor). A clinicopathologic and immunohistochemical study of 84 cases. Am J Surg Pathol 1995; 19(8): 859-872.
3. Kilic E, Ibrahimov M, Aslan M, Yener HM, Karaman E. Inflammatory myofibroblastic tumor of the parotid gland. J Craniofac Surg 2012; 23(6): e557-558.
4. Caranti A, Cimatti A. Inflammatory pseudotumor of the parotid gland: a case report. Frontiera ORL 2016; 7(2).
5. Barrios-Sánchez GM, Dean-Ferrer A, Alamillos-Granados FJ, Ruiz-Masera JJ, Zafra-Camacho FM, García de Marcos JA, et al. Inflammatory pseudotumor of the parotid gland Med Oral Patol Oral Cir Bucal 2005; 10(4): 371-375.
6. Williams SB, Foss RD, Ellis GL. Inflammatory pseudotumors of the major salivary glands. Clinicopathologic and immunohistochemical analysis of six cases. Am J Surg Pathol 1992; 16(9): 896-902.
7. Thirumaran NS, Tripathy SM. Inflammatory pseudotumor of parotid gland–a case report. Journal of Evolution of Medical and Dental Sciences 2013; 2(42): 8115-8118.

[Downloaded from jmums.mazums.ac.ir on 2024-04-20]

8. Coffin CM, Watterson J, Priest JR, Sidransky D. Extrapulmonary inflammatory myofibroblastic tumor (inflammatory pseudotumor). A clinicopathologic and immunohistochemical study of 84 cases. Am J Surg Pathol 1995; 19(8): 859-872.
9. Escobar Sanz-Dranguet P, MárquezDorsch FJ, SanabriaBrassart J, Gutiérrez Fonseca R, VillacampaAubá JM, Pastormerlo G, et al. Inflammatory pseudotumor of paranasal sinuses. Acta Otorrinolaringol Esp 2002; 53(2): 135-138.
10. Rahimi S, Mafera B, Vigili MG. Inflammatory pseudotumor of the parotid gland: report of a case with fine needle aspiration cytology. Acta Cytol 2004; 48(4): 574-576.
11. Goldblum JR, Mckenney JK, Lamps L, Jeffrey L. Myers. Rosai and Ackermans Surgical pathology. 11th ed. Philadelphia: Elsevier; 2019.

[Downloaded from jmums.mazums.ac.ir on 2024-04-20]