

## *Prevalence and Ossification Variation of Stylohyoid Ligament on Digital Panoramic Radiographs*

Hoora Hadian<sup>1</sup>,  
Farhad Sobouti<sup>2,3</sup>,  
Sahar Latifi<sup>4</sup>,  
Sajad Yousefi<sup>5</sup>,  
Fatemeh Yazdanfar<sup>6</sup>

<sup>1</sup> Oral and Maxillofacial Radiologist, Sari, Iran

<sup>2</sup> Associate Professor, Department of Orthodontics, Faculty of Dentistry, Mazandaran University of Medical Sciences, Sari, Iran

<sup>3</sup> Dental Sciences Research Center, Mazandaran University of Medical Sciences, Sari, Iran

<sup>4</sup> Oral and Maxillofacial Radiology Resident, Department of Oral and Maxillofacial Radiology, Faculty of Dentistry, Babol University of Medical Sciences, Babol, Iran

<sup>5</sup> Assistant Professor, Department of Oral and Maxillofacial Radiology, Faculty of Dentistry, Mazandaran University of Medical Sciences, Sari, Iran

<sup>6</sup> Periodontology Resident, Department of Periodontology, Faculty of Dentistry, Isfahan University of Medical Sciences, Isfahan, Iran

(Received September 27, 2020; Accepted February 29, 2021)

### **Abstract**

**Background and purpose:** The elongation of styloid process can result in Eagle syndrome. The purpose of this study was to investigate the prevalence and pattern of ossification of elongated styloid process (ESP) in digital panoramic radiography and their association with gender and age.

**Materials and methods:** In this retrospective study, 400 digital panoramic radiographs of patients attending Oral and Maxillofacial Radiology Department in Mazandaran University of Medical Sciences were examined. The length of the styloid process was measured and classified into elongated, pseudoarticular, and segmental types. Length equal to or greater than 30 mm was considered as an elongated styloid process. Data were analyzed in SPSS using Chi-square, t-test, and correlation test.

**Results:** Radiographs of 400 patients including 167 (42%) males and 233 (58%) females aged 11-79 ( $38.13 \pm 48.43$ ) years were investigated. ESP was observed in 118 (29.5%) patients. The prevalence of ESP was significantly higher in males (50.8%) than females (49.1%) ( $P=0.016$ ). Also, the prevalence of ESP was significantly higher in older adults ( $P<0.001$ ). Among the types of ESP, type I was found to be more prevalent.

**Conclusion:** Elongated styloid process was relatively common in the population studied and was significantly correlated with age and sex (more prevalent in males).

**Keywords:** stylohyoid ligament, Eagle syndrome, panoramic radiography, ossification

J Mazandaran Univ Med Sci 2021; 31 (196): 59-70 (Persian).

\* Corresponding Author: Fatemeh Yazdanfar - Faculty of Dentistry, Isfahan University of Medical Sciences, Isfahan, Iran  
(E-mail: Fatmayz1374@gmail.com)

# فراوانی و الگوی اسیفیکاسیون لیگامان استایلوهایوئید در رادیوگرافی‌های پانورامیک

حورا هادیان<sup>1</sup>

فرهاد ثبوتی<sup>2و3</sup>

سحر لطیفی<sup>4</sup>

سجاد یوسفی<sup>5</sup>

فاطمه یزدانفر<sup>6</sup>

## چکیده

**سابقه و هدف:** طولی شدن زائده استایلوئید ممکن است منجر به ایجاد سندرم ایگل شود. هدف این مطالعه، بررسی فراوانی و الگوی اسیفیکاسیون زائده استایلوئید طولی شده (ESP) در رادیوگرافی پانورامیک دیجیتال و ارزیابی ارتباط آن‌ها با جنسیت و سن بود.

**مواد و روش‌ها:** در این مطالعه گذشته‌نگر، 400 رادیوگرافی پانورامیک دیجیتال بیماران مراجعه کننده به بخش رادیولوژی دهان و فک و صورت دانشکده دندانپزشکی در دانشگاه علوم پزشکی مازندران مورد بررسی قرار گرفت. طول زائده استایلوئید اندازه‌گیری شد و به انواع طولی شده، سودوآرتیکولاتور و قطعه‌ای طبقه‌بندی شد. طول مساوی یا بیش از 30 میلی‌متر به عنوان زائده استایلوئید طولی شده در نظر گرفته شد. داده‌ها توسط SPSS و با استفاده از آزمون‌های T-test، chi-square و correlation تجزیه و تحلیل گردید.

**یافته‌ها:** تصاویر رادیوگرافی 400 بیمار شامل 167 مرد (42 درصد) و 233 زن (58 درصد) از 11 تا 79 سال (38/48±13/43) مورد بررسی قرار گرفت. زائده استایلوئید طولی شده در 118 نفر (29/5 درصد) مشاهده شد. فراوانی ESP در مردان (50/8 درصد) به طور معناداری بیش تر از زنان (49/1 درصد) بود (P=0/016). همچنین شیوع ESP در افراد مسن به صورت معناداری بیش تر بود (P<0/001). از میان انواع ESP، تایپ I فراوانی بیش تری داشت.

**استنتاج:** زائده استایلوئید طولی شده در جمعیت مورد بررسی نسبتاً شایع بود و با جنس و سن ارتباط قابل توجهی داشت (شایع تر در مردان).

**واژه های کلیدی:** لیگامان استایلوهایوئید، سندرم ایگل، رادیوگرافی پانورامیک، اسیفیکاسیون

## مقدمه

زائده استایلوئید یکی از لندها که در رادیوگرافی پانورامیک قابل ارزیابی است. متوسط طول رادیوگرافی زائده استایلوئید در وضعیت نرمال 20-30 میلی‌متر است. هنگامی که طول آن به بیش از 30 میلی‌متر

E-mail: Fatmayz1374@gmail.com

**مؤلف مسئول:** فاطمه یزدان فر - اصفهان: خیابان هزار جریب، دانشکده دندانپزشکی اصفهان

1. متخصص رادیولوژی فک و صورت، ساری، ایران

2. دانشیار، گروه آموزشی ارتودنسی، دانشکده دندانپزشکی، دانشگاه علوم پزشکی مازندران، ساری، ایران

3. مرکز تحقیقات علوم دندان، دانشگاه علوم پزشکی مازندران، ساری، ایران

4. دانشجوی تخصصی رادیولوژی فک و صورت، گروه رادیولوژی فک و صورت، دانشکده دندانپزشکی، دانشگاه علوم پزشکی بابل، بابل، ایران

5. استادیار، گروه آموزشی رادیولوژی فک و صورت، دانشکده دندانپزشکی، دانشگاه علوم پزشکی مازندران، ساری، ایران

6. دانشجوی تخصصی پرودنتولوژی، گروه پرودنتولوژی، دانشکده دندانپزشکی، دانشگاه علوم پزشکی اصفهان، اصفهان، ایران

تاریخ دریافت: 1399/7/6 تاریخ ارجاع جهت اصلاحات: 1399/7/7 تاریخ تصویب: 1399/12/11

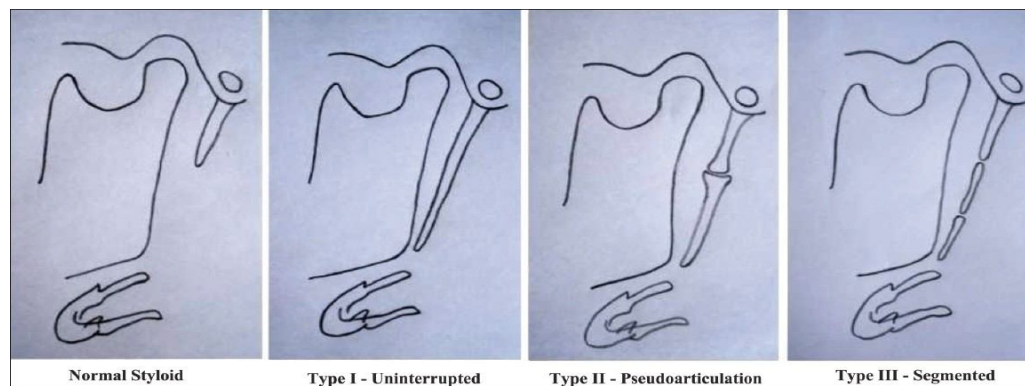
Okabe و همکاران (2006) با بررسی افراد 80 ساله دریافتند که بین غلظت کلسیم سرم و طول زائده استایلوئید ارتباط معناداری وجود داشت. در نمونه مورد بررسی، افراد با زائده طویل تر از سطح کلسیم بالاتر و نیز تراکم بالاتری در استخوان پاشنه پا برخوردار بودند (7). بر پایه چنین شواهدی، Gokce و همکاران (2008) نظریه اکتوپیک کلسیفیکاسیون (رسوب کریستال‌های کلسیم فسفات در بافت‌های غیراستخوانی) و اسیفیکاسیون (تشکیل استخوان در نسوج اسکلتال) را در بروز زائده استایلوئید طویل شده را پیشنهاد کردند (3).

زائده استایلوئید از نظر شکل ساختاری بسیار متنوع است. Eagle طول نرمال زائده استایلوئید را 2/5 تا 3 سانتی‌متر گزارش کرد در حالی که Maffle و همکاران طول نرمال را 1/5 تا 4/8 سانتی‌متر در نظر گرفتند. عموماً چنانچه طول زائده بیش از 30 میلی‌متر باشد، این وضعیت به عنوان "زائده استایلوئید طویل شده" یا به اختصار ESP (Elongated styloid process) نامیده می‌شود که ممکن است در برخی موارد منجر به بروز علائم و مشکلات در فرد می‌شود (8). روش‌های متفاوتی از سوی محققان برای طبقه‌بندی زائده استایلوئید طویل شده پیشنهاد شده است. Langlais و همکاران (1986) زائده استایلوئید طویل شده در نمای رادیوگرافیک را به سه گروه طبقه‌بندی کردند (تصاویر شماره 1 و 2) (10,9).

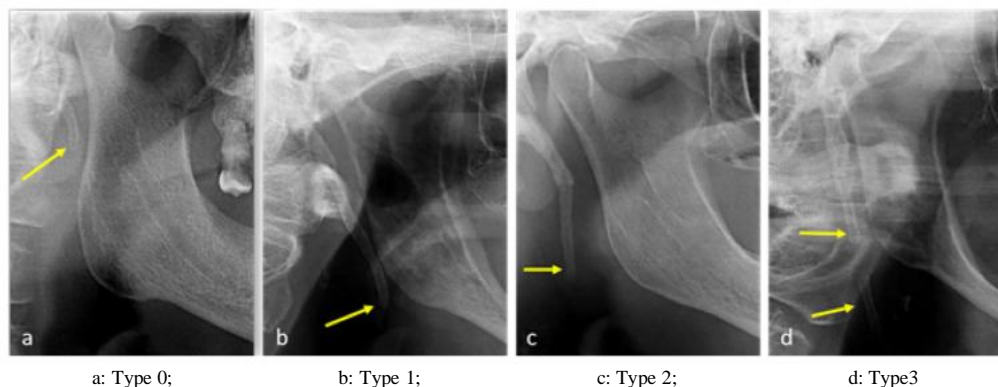
متر می‌رسد، طویل شده (elongated) در نظر گرفته می‌شود (1). از لحاظ جنین‌شناسی زائده استایلوئید، لیگامان استایلوهایوئید و شاخ کوچک استخوان هایوئید از قوس برانشیال دوم/ غضروف ریکتز (Reichert's cartilage) ایجاد می‌شود و پتانسیل معدنی شدن به خاطر این منشا غضروفی است (2).

در افراد بزرگسال، استایلوئید که به طور نرمال از بافت همبند دنس فیروز تشکیل می‌شود، ممکن است درصدی از غضروف جنینی خود را حفظ کند که این ویژگی سبب قابلیت استخوانی شدن در مراحل بعد زندگی می‌شود. علت دقیق طویل شدن زائده استایلوئید در اثر کلسیفیکاسیون یا استخوانی شدن استخوان یا لیگامان ناشناخته است (3). استخوانی شدن می‌تواند در اثر ترومای فارنژیال، افزایش سن و فرایند دژنراتیو در موارد اسپوندیلوز (spondylosis) مهره‌های گردنی ایجاد شود (4). انیبایی و جوادزاده (2011) طویل شدگی زائده استایلوئید را به عنوان یک پدیده فیزیولوژیک پیشنهاد کردند و بروز زائده استایلوئید طویل شده را به افزایش سن مرتبط دانستند (5).

Öztunç و همکاران (2014) نشان دادند که افزایش طول زائده استایلوئید با کاهش زاویه این زائده ارتباط دارد (6).



تصویر شماره 1: نمای شماتیک انواع زائده استایلوئید بر اساس طبقه‌بندی Langlais (30)



تصویر شماره 2: نمای رادیوگرافیک انواع زائده استایلوئید بر اساس طبقه بندی Langlais (30)

آناتومیک پیرامون آن‌ها مورد استفاده قرار می‌گیرد (13). معمولاً استخوانی شدن لیگامان استایلوهایوئید به صورت تصادفی در رادیوگرافی‌های پانورامیک مشاهده می‌شود (14). علائم کلینیکی مرتبط با ESP عموماً مبهم و غیر اختصاصی است و به همین دلیل در تشخیص افتراقی موارد متعدد مطرح است از جمله اختلالات نورولوژیک، مشکلات دهان و دندان، التهاب روماتولوژیک، انواع سردردها و موارد متفرقه مثل تانسیلوفارنژیت مزمن، دیورتیکول مری، تومورهای خوش خیم یا بدخیم (9، 15-17).

ضرورت انجام مطالعه از آنجایی است که تشخیص افتراقی صحیح برای تعیین علامت دار از سایر بیماری‌های سر و گردن با علائم مشابه نظیر اختلالات مفصلی گیجگاهی - فکی، مشکلات گوش داخلی، بیماری‌های غدد بزاقی، تومورهای قاعده زبان و نورآلزای تری جمینال و گلوئوسوفارنژیتال دشوار بوده و تشخیص به موقع و صحیح بسیار در سیر درمان اهمیت دارد و با توجه به تاثیر احتمالی تفاوت‌های نژادی، فرهنگی، اقلیمی، تغذیه‌ای یا فیزیولوژیک در بروز ESP، هدف از این مطالعه بررسی و مقایسه‌ی فراوانی زائده‌ی استایلوئید طولیل شده و الگوی اسیفیکاسیون آن در هر دو جنس و در گروه‌های سنی مختلف بر روی رادیوگرافی پانورامیک در بین مراجع‌کنندگان به کلینیک دندان پزشکی شهر ساری است.

شیوع زائده استایلوئید طولیل شده در مطالعات مختلف بسیار متفاوت گزارش شده است. شیوع این وضعیت در جمعیت نرمال از 2 درصد تا 28 درصد متغیر است. این تنوع به تفاوت‌های جمعیت‌های مورد بررسی و روش‌های ارزیابی بستگی دارد (11). تنها درصد کمی از این افراد (بین 4 درصد تا 10/3 درصد) از خود علائم مرتبط با ESP را بروز می‌دهند. بر این اساس، میزان بروز طولیل شدگی علامت دار زائده استایلوئید در حدود 16 درصد است که از این میان نسبت ابتلا در زن‌ها به مردها برابر با 3 به 1 است (12). علت دیگر تفاوت در شیوع، تکنیک‌های اندازه‌گیری است. در بیش‌تر موارد، برای ارزیابی این زائده از رادیوگرافی پانورامیک استفاده شده است. برخی عوامل مانند تفاوت در بزرگنمایی دستگاه‌های پانورامیک و نیز زاویه بین مجموعه استایلوهایوئید و قاعده جمجمه می‌توانند بر طول قابل رویت زائده استایلوئید در رادیوگرافی‌های پانورامیک تاثیر داشته باشند. تعیین دقیق طول زائده با کاربرد پرتونگاری دو بعدی به دلیل ملاحظات ژئومتری و سوپرایمپوزیشن مندیبل و دندان‌ها بر روی زائده استایلوئید به دشواری امکان‌پذیر است. تکنیک‌های رادیوگرافی پانورامیک ممکن است با خطا در اندازه‌گیری طول و زاویه زائده استایلوئید همراه باشند (6). رادیوگرافی پانورامیک به عنوان یک ابزار تشخیصی، برای بررسی دندان‌ها و ساختارهای

## مواد و روش‌ها

این مطالعه توصیفی - مقطعی به صورت گذشته نگر و به دنبال تصویب طرح در شورای پژوهشی دانشکده دندانپزشکی، بررسی نهایی در کمیته اخلاق دانشگاه علوم پزشکی مازندران، اخذ کد اخلاق (IR.MAZUMS.REC.1398.173) و با رعایت امانت و صداقت در گزارش نتایج تحقیق انجام شد. براساس مطالعه‌ی محتوی پور و همکاران (18) و فرمول محاسبه‌ی حجم نمونه زیر با  $\alpha=0/05$  و  $\beta=0/2$  و  $\alpha=0/14$  حجم نمونه‌ی مناسب برای مطالعه 400 رادیوگرافی محاسبه شد.

$$n = \left[ \frac{Z_{\alpha} + Z_{\beta}}{C} \right]^2$$

$$C = 0.5 * Ln[(1+r)(1-r)]$$

رادیوگرافی پانورامیک 400 بیمار مراجعه کننده به کلینیک دندان پزشکی ساری در سال‌های 1392 تا 1396 که به دلایل مختلفی این رادیوگرافی را تهیه کردند، از آرشيو انتخاب و از طریق مشاهده‌ی آن‌ها اطلاعات جمع‌آوری شد. معیارهای ورود به مطالعه شامل رادیوگرافی‌هایی که از وضوح و کنتراست مطلوب برخوردار بودند، با یک دستگاه پانورامیک و تنظیمات مشابه (exposre time 20s و 6-10 mA ،60-90 kv) بودند و تشخیص زائده استایلوئید در آن‌ها امکان پذیر بود، می‌شد. معیارهای خروج از مطالعه شامل رادیوگرافی‌های بدون اطلاعات مربوط به سن و جنس بیمار و بدون ثبت زمان، همین‌طور رادیوگرافی‌های مربوط به بیماران ترومایی و دارای اختلالات تکاملی فک و صورت و گرافی‌هایی که زائده‌ی استایلوئید در آنها واضح نبود، می‌شد.

کلیشه‌های پانورامیک موجود با دستگاه پانورامیک دیجیتال (cranex D (soredex, finland, helsinkey) با شرایط اکسپوزر استاندارد توصیه شده توسط سازنده تهیه شدند. تصاویر رادیوگرافی به نرم‌افزار اندازه گیری DFW انتقال داده شدند و طول زائده استایلوئید بر روی مانیتور به وسیله خط کش دیجیتال دستگاه، اندازه گیری شد. ابزار گردآوری داده‌ها در این پژوهش چک لیست بود که حاوی مواردی در ارتباط با سن و جنس بیمار،

داشتن و یا نداشتن ESP، الگوی اسیفیکاسیون و همین‌طور طول زائده استایلوئید بود که با استفاده از نرم‌افزار اندازه گیری شد. طول زائده از خط رادیولوسنت بین قاعده زائده با استخوان تمپورال تا نوک استخوانی شدن آن در نظر گرفته شد. در موارد منحنی بودن زائده، اندازه گیری به صورت قطعه قطعه انجام گرفت. طول مساوی یا بیش تر از 30 میلی‌متر به عنوان زائده استایلوئید طولیل شده در نظر گرفته شد. براساس طبقه‌بندی langlais نوع طولیل شدگی زائده در هر طرف ثبت شد.

طبقه بندی langlais:

نوع I (طولیل شده/یکپارچه): زائده استایلوئید و لیگامان استایلوهاوئید به شکل یک ساختار پیوسته طولیل شده دیده می‌شود.

نوع II (قطعه‌ای /سودوآرتیکولاتور): در این حالت به نظر می‌رسد که زائده استایلوئید توسط یک مفصل کاذب به لیگامان استایلوئید یا استایلومندیولار متصل شده است. به طور معمول این مفصل کاذب در بالای انگل مندیبل قرار دارد.

نوع III (کاملاً قطعه‌ای): زائده استایلوئید و لیگامان‌ها از چندین قطعه مینرالیزه تشکیل می‌شوند (9).

### روش آنالیز آماری

داده‌ها توسط نرم‌افزار SPSS نسخه 16 تجزیه و تحلیل شد. برای مقایسه‌ی طول زائده استایلوئید و فراوانی ESP بین دو جنس به ترتیب از آزمون‌های T-test و chi-square و برای ارزیابی طول زائده و فراوانی ESP با سن به ترتیب از ضریب همبستگی Pearson و Spearman استفاده شد. در این مطالعه سطح معنی دار، کم‌تر از 0/05 در نظر گرفته شد. از جداول و نمودارهای مناسب نیز بهره گرفته شد.

### یافته‌ها

تصاویر رادیوگرافی 400 بیمار شامل 167 مرد (42 درصد) و 233 زن (58 درصد) در دامنه سنی 11 تا 79

سال و میانگین سنی  $38/48 \pm 13/43$  سال مورد بررسی قرار گرفت (جدول شماره 1).

جدول شماره 1: متغیرهای تحقیق

نام متغیر	نقش متغیر		مقیاس	ابزار سنجش
	مستقل وابسته	مداخله گر کمی		
سن	*	*	سال	پرونده بیمار
جنس	*	*	مرد/زن	پرونده بیمار
ESP	*	*	دارد/ندارد	تعریف Eagle
طول زائده استایلوئید	*	*	میلی متر	خط کش دیجیتال
الگوی اسپیکاسیون	*	*	تایپ I، II و III	طبقه بندی langkai

میانگین طول زائده‌ی استایلوئید در سمت راست در مردها  $7/01 \pm 24/98$  و در زن‌ها  $23/19 \pm 6/84$  میلی متر بود. در این مورد متوسط طول زائده در مردان به طور معنی داری از زنان بیش تر بود ( $T_{(398)}=2/55$  و  $P<0/001$ ) و در سمت چپ در مردها  $24/84 \pm 6/44$  و در زن‌ها  $23/23 \pm 6/57$  میلی متر بود. در این مورد هم زائده در مردان به طور معناداری طویل تر بود ( $P<0/001$ )،  $T_{(398)}=2/43$  (جدول شماره 3).

جدول شماره 3: میانگین و انحراف معیار در سمت راست و چپ به تفکیک جنسیت

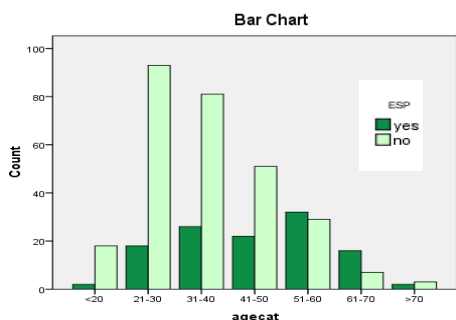
جنس	میانگین و انحراف معیار در سمت راست	میانگین و انحراف معیار در سمت چپ
مرد	$24/98 \pm 7/01$	$24/84 \pm 6/44$
زن	$23/19 \pm 6/84$	$23/23 \pm 6/57$

در کل نمونه مورد بررسی میانگین طول زائده استایلوئید در سمت راست  $23/94 \pm 6/96$  (با دامنه  $9/24$  تا  $47/92$  میلی متر) و در سمت چپ  $23/91 \pm 6/56$  (با دامنه  $10/52$  تا  $44/83$  میلی متر) بود (جدول شماره 2).

جدول شماره 2: حداقل، حداکثر، میانگین و انحراف معیار طول زائده استایلوئید (میلی متر) در کل نمونه

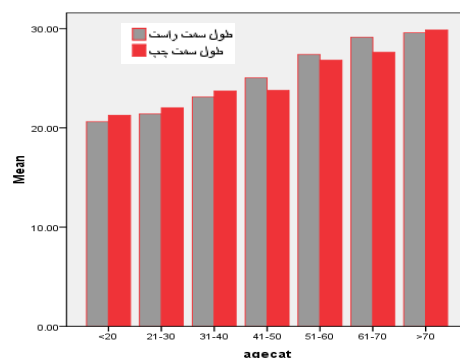
سمت	حداقل	حداکثر	میانگین و انحراف معیار
راست	9/24	47/92	$23/94 \pm 6/96$
چپ	10/52	44/83	$23/23,91 \pm 6/56$

متوسط طول زائده استایلوئید در هر دو سمت در گروه‌های سنی مختلف نیز مورد بررسی قرار گرفت. نمونه‌های مورد بررسی به هفت گروه تقسیم شدند. میانگین و انحراف معیار طول زائده در گروه سنی بالای 70 سال در سمت راست  $29/58 \pm 4/11$  و در سمت چپ  $29/86 \pm 3/08$  میلی متر بود که این میزان در بین گروه‌های سنی، بیش ترین میزان بود (نمودار شماره 1). این ارتباط در هر دو سمت به لحاظ آماری معنادار بود (در سمت راست  $P<0/001$  و در سمت چپ  $P<0/001$ ). طبق نمودار زیر، بیش ترین میزان فراوانی ESP در گروه سنی 60-51 سال و کم ترین میزان در گروه‌های سنی بالای 70 سال و کم تر از 20 سال مشاهده شد و از لحاظ آماری این ارتباط معنی دار بود ( $T_{(398)}=6/91$  و  $P<0/001$ ) (نمودار شماره 2).



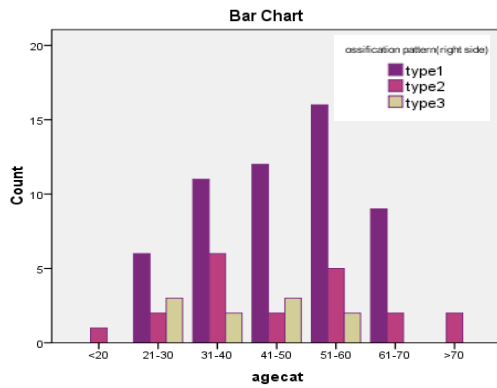
نمودار شماره 2: نمودار ستونی توزیع فراوانی ESP در گروه‌های سنی مختلف

از کل بیماران مورد بررسی، ESP به شکل یک یا دو طرفه در 118 نفر (29/5 درصد) مشاهده شد و 282 مورد (70/5 درصد) بدون ESP بودند. از 118 نفر، 60 نفر مرد (50/8 درصد) و 58 نفر زن (49/1 درصد) بودند و آزمون independent-test نشان داد که فراوانی ESP در مردان به طور معناداری از زنان بیش تر بود ( $X_1=5/69$  و  $P=0/016$ ) (نمودار شماره 1).

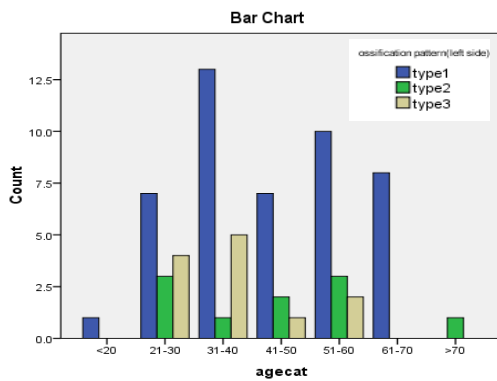


نمودار شماره 1: نمودار ستونی میانگین طول زائده استایلوئید در گروه‌های سنی مختلف در هر دو سمت

گروه سنی 51-60 سال و در سمت چپ در گروه سنی 31-40 سال مشاهده شد (نمودار شماره 5 و 6).



نمودار شماره 5: نمودار ستونی توزیع فراوانی الگوهای اسیفیکاسیون در گروه‌های سنی مختلف (سمت راست)

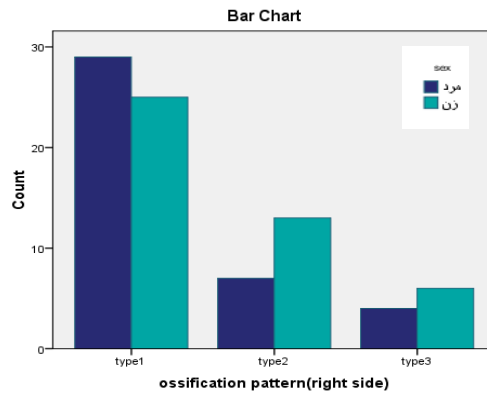


نمودار شماره 6: نمودار ستونی توزیع فراوانی الگوهای اسیفیکاسیون در گروه‌های سنی مختلف (سمت چپ)

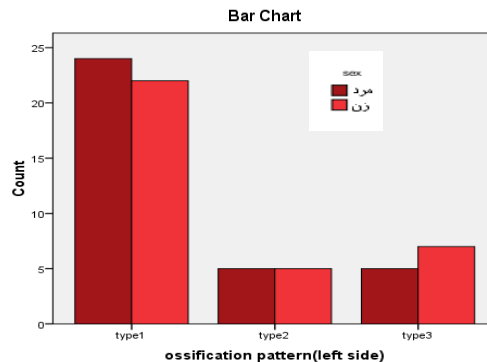
## بحث

شیوع زائده استایلوئید طویل شده در مطالعات مختلف بسیار متغیر و از 1/1 درصد تا 56 درصد گزارش شده است (6,19,20). تفاوت بین مطالعات مختلف را می‌توان به تنوع در تکنیک‌های تشخیص، معیارهای تشخیص و یا 1 تشخیص ESP به روش کلینیکی (لمس زائده) یا تکنیک‌های رادیوگرافی انجام می‌شود. رادیوگرافی پانورامیک، CT و CBCT از تکنیک‌های برتر جهت تشخیص ESP هستند (21-24). در مطالعه حاضر از رادیوگرافی پانورامیک دیجیتال استفاده شد که برتری تشخیصی آن در مقایسه با تکنیک کانون‌نشال نشان داده شده است (25).

از نظر الگوی کلسیفیکاسیون زائده استایلوئید، تایپ I در هر دو جنس و در هر دو سمت بیشترین فراوانی را داشت. اما در هر دو سمت رابطه‌ی آماری معنی‌دار نبود (سمت راست  $X_{(2)}=2/31$  و  $P=0/31$ ) و (سمت چپ  $X_{(2)}=0/42$  و  $P=0/81$ ) (نمودار شماره 3 و 4).



نمودار شماره 3: نمودار ستونی توزیع فراوانی الگوهای کلسیفیکاسیون در جنسیت در سمت راست



نمودار شماره 4: نمودار ستونی توزیع فراوانی الگوهای اسیفیکاسیون در جنسیت در سمت چپ

الگوی اسیفیکاسیون در گروه‌های سنی مختلف در هر دو سمت نیز مورد بررسی قرار گرفت و نتیجه حاصله به این صورت بود که تایپ I اسیفیکاسیون در همه گروه‌های سنی بیشترین فراوانی را داشت و تایپ III از کمترین فراوانی برخوردار بود. بین انواع الگوهای تایپ I، II و III و گروه‌های سنی ارتباط معنی‌دار وجود داشت (سمت راست  $P=0/32$  سمت چپ  $P=0/016$ ). به طوری که بیشترین تعداد در سمت راست، تایپ I و در

یافته‌های Bozkir و همکاران (1999) حاکی از شیوع 4 درصد بود (11). Erol (1996) شیوع ناچیز 1/1 درصد را گزارش کرد (20). شیوع کم‌تر حاصل از این مطالعات به اختلاف نژادی جمعیت‌ها مرتبط می‌باشد (35). در مطالعه Öztunç و همکاران (2014) شیوع ESP 54 درصد گزارش شد (6).

Ekici و همکاران (2013) نیز شیوع 56 درصد را گزارش کردند (19) که در مقایسه با نتایج مطالعه حاضر و سایر مطالعات بالاتر است. بالا بودن شیوع ESP در این دو مطالعه با توجه به بررسی نمونه مورد مطالعه (بیماران با مشکلات در ناحیه صورت) و نیز استفاده از تکنیک‌های دقیق تشخیصی CBCT و MDCT قابل توضیح می‌باشد. با در نظر گرفتن تفاوت‌های قابل توجه شیوع ESP در جمعیت‌های مختلف مورد بررسی، تاثیر عوامل نژادی در بروز آن محتمل است. به نظر می‌رسد تاثیر فاکتورهای محیطی دخالت کمتری در بروز این عارضه داشته باشد زیرا MacDonald-Janowski (2001) نشان داد که افراد با نژاد یکسان در مناطق مختلف از نظر شیوع ESP مشابهت داشتند (35).

در مطالعه حاضر، افراد در دهه ششم زندگی (گروه سنی 51-60) بالاترین شیوع را نشان دادند. مطالعه غفاری و همکاران (2012) و محتوی پور و همکاران (2016) نیز حاکی از شیوع بالاتر طویل شدگی زائده در افراد مسن بود (18:1).

طبق گزارش Ekici و همکاران (2013)، شیوع ESP در گروه سنی 41-50 سال (65/4 درصد) در مقایسه با سایر گروه‌های سنی بالاتر بود (19). همچنین انبیاپی و جوادزاده (2011) بین طول زائده و سن یک همبستگی معنی دار یافتند (5). طبق گزارش Gokce و همکاران (2008) بین دهه‌های پایین و دهه‌های بالای زندگی از نظر شیوع افزایش طول زائده تفاوت قابل توجهی وجود داشت (33). با توجه به نتایج مطالعه حاضر و مطالعات پیشین، در افراد با سنین بالاتر شانس شناسایی ESP بیش‌تر است. در مغایرت با این یافته، مطالعه Gözil

در مطالعه حاضر، شیوع ESP در نمونه مورد بررسی 29/5 درصد (118 نفر) به دست آمد. محتوی پور و همکاران (2016) در مطالعه‌ای، شیوع ESP، 45/5 درصد گزارش کردند (18).

در مطالعه غفاری و همکاران (2012) شیوع این وضعیت، 45/6 درصد به دست آمد (1). مشابهت بسیار زیاد نتایج این دو مطالعه را می‌توان به بررسی جمعیت‌های یکسان (گیلان) نسبت داد. با توجه به این یافته‌ها به نظر می‌رسد که زائده استایلوئید طویل شده در جمعیت ایران شایع است.

Zokaris و همکاران (2019) شیوع ESP را 30/6 درصد در گروهی از جمعیت یونان محاسبه کردند (26). Vieira و همکاران (2015) شیوع این متغیر را در جمعیت برزیل مرکزی 43/89 درصد گزارش کردند (21). Gracco و همکاران (2017) شیوع آن را 33 درصد در جمعیت شمال ایتالیا به دست آوردند (27). مطالعه Roopashri و همکاران (2012) در هند، فراوانی 35/7 درصد را برای طویل شدگی زائده استایلوئید نشان داد (28). در گزارش دیگر از هند، Shah و همکاران (2012) شیوع 15/47 درصد را نشان دادند (29). یافته‌های More و Asrani (2010) زائده استایلوئید طویل شده را در نمونه‌ای از جمعیت هند 19/4 درصد نشان داد (30) که نتایج این مطالعات با نتایج حاصل همسو بود. Sisman و همکاران (2009) شیوع این وضعیت را در جمعیت نرمال ترکیه 7/7 درصد گزارش کرده است (31). سایر مطالعاتی که در ترکیه انجام شده‌اند نیز عموماً شیوع پایین را نشان داده‌اند. در مطالعه Balcioglu و همکاران (2009) شیوع زائده استایلوئید 3/3 درصد به دست آمد (32).

Gokce و همکاران (2008) شیوع 7/7 درصد را نشان دادند (33). İlgity و همکاران (2005) میزان 3/7 درصد را به دست آوردند (34). طبق گزارش Scaf و همکاران (2001) شیوع طویل شدگی زائده استایلوئید 12/6 درصد بود (2).



بر اساس آستانه 30 میلی‌متر، به عنوان ESP در نظر گرفته می‌شوند، فاقد علائم کلینیکی مرتبط با طویل شدن زائده هستند (5). در تایید این یافته، غفاری و همکاران (2012) مشاهده کردند که درصد بسیار کمی از افراد با زائده‌ی طویل تر از 30 میلی‌متر دارای علائم کلینیکی هستند و بین وسعت ناحیه استخوانی شده و شدت علائم همراه با آن ارتباطی وجود نداشت (1). با توجه به شیوع بالای ESP در ایران، انبیاپی و جوادزاده (2011) طویل شدگی زائده استایلوئید را یک پدیده فیزیولوژیک مرتبط با افزایش سن معرفی کردند (5). همچنین Radfar و همکاران (2008) زائده‌های طویل شده را فاقد اهمیت کلینیکی نشان دادند (41). با توجه به این مطالعات، معیار 30 میلی‌متر، بیشتر یک معیار قابل استفاده در سنجش‌های رادیوگرافیک است و از نظر بالینی اهمیت کم‌تری دارد.

محدودیت مطالعه‌ی ما شامل محدودیت‌های اندازه‌گیری زائده استایلوئید بود که ممکن است در مطالعات آینده از نرم‌افزارهای دیجیتال بهتری استفاده گردد و همچنین جامعه آماری وسیع‌تر که شامل گرافی‌های قدیمی‌تر و جدیدتر باشد در تایید یافته‌ها با ارزش‌تر است. با توجه به شیوع نسبتاً بالای ESP حاصل از نتایج مطالعه حاضر، توصیه می‌شود که به نرمال وریشن‌های زائده استایلوئید در گرافی‌های روزانه با هر هدف درمانی، توجه شود و علائم سندروم ایگل نادیده گرفته نشود. به دلیل تشابه برخی علائم با یکسری اختلالات مفصلی گیجگاهی-فکی، مشکلات گوش داخلی، بیماری‌های غدد بزاقی، تومورهای قاعده زبان و نورآلژی تری جمینال و گلوئوسوفارنژیال آگاهی بیشتر در این موضوع حائز اهمیت می‌باشد.

## سپاسگزاری

سپاس بی دریغ از معاونت تحقیقات دانشگاه علوم پزشکی مازندران بابت حمایت مالی و معنوی که مرا یاری داده‌اند.

و همکاران (2001) عدم ارتباط طول زائده و بالارفتن سن را نشان داد (36).

در مطالعه حاضر شیوع ESP در مردان 50/8 درصد و در زنان 49/1 درصد و به لحاظ آماری در مردان به طور معنی‌داری بیش‌تر بود. در مشابهن با نتیجه مطالعه حاضر، More و Asrani (2010) زائده استایلوئید را در مردها نسبت به زن‌ها، طویل‌تر گزارش کردند (30). در مغایرت با این مطالعات، نتایج مطالعه‌ی Aoun و همکاران (2020) در بیروت بر روی 489 پانورامیک انتخاب شده (مرد=218 و زن=271) با میانگین سنی  $47/56 \pm 16/14$  سال نشان‌دهنده عدم اختلاف معنی دار بین دو جنس و کمی شیوع بیش‌تر در زنان بود (10).

Alpoze و همکاران (2014)، Scaf و همکاران (2003) و Aoun و همکاران (2020) نیز شیوع زائده استایلوئید طویل شده در مردان و زنان را مشابه گزارش کردند (2، 10، 37) و یافته‌های Balcioglu و همکاران (2009) شیوع ESP را در زن‌ها بالاتر از مردها نشان داد (32).

در این مطالعه، ارزیابی ESP براساس طبقه بندی Langlais انجام گرفت. برخی شیوه‌های دیگر از جمله روش Reddy (38) و روش Carroll (39) نیز برای طبقه‌بندی تغییرات ساختاری زائده استایلوئید پیشنهاد شده است. اما اغلب مطالعات پیشین بر مبنای طبقه‌بندی Langlais انجام شده‌اند و برای مقایسه بهتر با نتایج سایر مطالعات، در مطالعه حاضر این شیوه مورد استفاده قرار گرفت.

در این مطالعه، ESP تایپ I در مقایسه با انواع تایپ‌های ESP بالاترین فراوانی را داشت. در مشابهن با این یافته، Chabikuli و Noffke (2016)، Roopashr و همکاران (2012)، Shah و همکاران (2012) و More و Asrani (2010) شایع‌ترین ESP را نوع I گزارش کردند (28-30، 40).

در مطالعه حاضر، براساس معیار 30 میلی‌متر، حدود یک سوم افراد مورد بررسی، دچار ESP بودند. انبیاپی و جوادزاده (2011) نیز نشان دادند که اغلب مواردی که

## References

- Ghafari R, Hosseini B, Shirani AM, Manocherifar H, Saghale S. Relationship between the elongated styloid process in panoramic radiographs and some of the general health conditions in patients over 40 years of age in the Iranian population. *Dental Research Journal* 2012; 9(Suppl 1): S52-S56 (Persian).
- Scaf G, Freitas DQd, Loffredo LdCM. Diagnostic reproducibility of the elongated styloid process. *J Appl Oral Sci* 2003; 11(2): 120-124.
- Gokce C, Sisman Y, Sipahioglu M. Styloid process elongation or eagle's syndrome: is there any role for ectopic calcification? *Eur J Dent* 2008; 2(3): 224-228.
- Roy H, Mondal R, Ray K, Kar M, Pandit N. A case of bilaterally elongated styloid process differing in osseo-morphology. *J Clin Diagn Res* 2013; 7(10): 2268-2269.
- Anbiaee N, Javadzadeh A. Elongated styloid process: is it a pathologic condition? *Indian J Dent Res* 2011; 22(5): 673-677.
- Öztunç H, Evlice B, Tatli U, Evlice A. Cone-beam computed tomographic evaluation of styloid process: a retrospective study of 208 patients with orofacial pain. *Head Face Med* 2014; 10(1): 5.
- Okabe S, Morimoto Y, Ansai T, Yamada K, Tanaka T, Awano S, et al. Clinical significance and variation of the advanced calcified stylohyoid complex detected by panoramic radiographs among 80-year-old subjects. *Dentomaxillofacial Radiology* 2006; 35(3): 191-199.
- Natsis K, Repousi E, Noussios G, Papathanasiou E, Apostolidis S, Piagkou M. The styloid process in a Greek population: an anatomical study with clinical implications. *Anatomical Science International* 2015; 90(2): 67-74.
- Permpalung N, Suksaranjit P, Chongnarungsin D, Hyman CL. Unveiling the hidden eagle: acute parotitis-induced eagle syndrome. *North American Journal of Medical Sciences* 2014; 6(2): 102-104.
- Aoun G, Srouf N, El-Outa A, Nasseh I. Styloid process elongation in a sample of Lebanese population: a consideration for the prevention of Eagle syndrome. *Medicine and Pharmacy Reports* 2020; 93(4): 410-415.
- BOZKIR MG, BOĞA H, DERE F. The evaluation of elongated styloid process in panoramic radiographs in edentulous patients. *Tr J Med Sci* 1999; 29(4): 481-486.
- Kar IB, Mishra N, Raut S, Singh AK. Facial pain due to elongated styloid process. *Contemporary Clinical Dentistry* 2013; 4(2): 248.
- Lee G-S, Kim J-S, Seo Y-S, Kim J-D. Effective dose from direct and indirect digital panoramic units. *Imaging Sci Dent* 2013; 43(2): 77-84.
- Chuang W, Short J, McKinney A, Anker L, Knoll B, McKinney Z. Reversible left hemispheric ischemia secondary to carotid compression in Eagle syndrome: surgical and CT angiographic correlation. *Am J Neuroradiol* 2007; 28(1): 143-145.
- Prasad KC, Kamath MP, Reddy KJM, Raju K, Agarwal S. Elongated styloid process (Eagle's syndrome): a clinical study. *J Oral and Maxillofac Surg* 2002; 60(2): 171-175.
- Lee S, Hillel A. Three-dimensional computed tomography imaging of Eagle's syndrome. *Am J Otolaryngol* 2004; 2(25): 109.

17. Khandelwal S, Hada YS, Harsh A. Eagle's syndrome—A case report and review of the literature. *Saudi Dent J* 2011; 23(4): 211-215.
18. Mohtavipour ST, Nemati S, Haghighat ASJ, Mohtavipour SS, Mirkhani MS. Evaluation of anatomic and calcification variation of elongated styloid process on digital panoramic radiographs of patients at the dental faculty of Rasht (Iran). *Journal of Dental Medicine* 2016; 28(4): 307-314 (Persian).
19. Ekici F, Tekbas G, Hamidi C, Onder H, Goya C, Cetincakmak MG, et al. The distribution of stylohyoid chain anatomic variations by age groups and gender: an analysis using MDCT. *Eur Arch OtoRhino Laryngol* 2013; 270(5): 1715-1720.
20. Erol B. Radiological assessment of elongated styloid process and ossified stylohyoid ligament. *J Marmara Univ Dent Fac* 1996; 2(2-3): 554-556.
21. Vieira EMM, Guedes OA, De Morais S, De Musis CR, De Albuquerque PAA, Borges ÁH. Prevalence of elongated styloid process in a central brazilian population. *J Clin Diagn Res* 2015; 9(9): ZC90-ZC92.
22. Başekim CÇ, Mutlu H, Güngör A, Şilit E, Pekkaşali Z, Kutlay M, et al. Evaluation of styloid process by three-dimensional computed tomography. *Eur Radiol* 2005; 15(1): 134-139.
23. Cullu N, Deveer M, Sahan M, Tetiker H, Yilmaz M. Radiological evaluation of the styloid process length in the normal population. *Folia Morphol* 2013; 72(4): 318-321.
24. Andrei F, Motoc AGM, Didilescu AC, Rusu MC. A 3D cone beam computed tomography study of the styloid process of the temporal bone. *Folia Morphol* 2013; 72(1): 29-35.
25. Karimi A, Sobouti F, Torabi S, Bakhshandehfard A, Amirian A, Shariati M, et al. Comparison of carbon dioxide laser with surgical blade for removal of epulis fissuratum. A randomized clinical trial. *Journal of Lasers in Medical Sciences* 2016; 7(3): 201-204 (Persian).
26. Zokaris N, Siska I, Natsis K, Piagkou M, Lazaridis N, Skolka A, et al. Investigation of the styloid process length in a Greek population. *Folia Morphol* 2019; 78(2): 378-388.
27. Gracco A, De Stefani A, Bruno G, Balasso P, Alessandri-Bonetti G, Stellini E. Elongated styloid process evaluation on digital panoramic radiograph in a North Italian population. *J Clin Exp Dent* 2017; 9(3): e400-E404.
28. Roopashri G, Vaishali M, David MP, Baig M, Shankar U. Evaluation of elongated styloid process on digital panoramic radiographs. *J Contemp Dent Pract* 2012; 13(5): 618-622.
29. Shah SP, Praveen N, Syed V, Subhashini A. Elongated styloid process: A retrospective panoramic radiographic study. *World J Dent* 2012; 3(4): 316-319.
30. More CB, Asrani MK. Evaluation of the styloid process on digital panoramic radiographs. *Indian J Radiol Imaging* 2010; 20(4): 261-265.
31. Sisman Y, Gokce C, Ertas ET, Sipahioğlu M, Akgunlu F. Investigation of elongated styloid process prevalence in patients with torus palatinus. *Clin oral Investig* 2009; 13(3): 269-272.
32. Balcioglu H, Kilic C, Akyol M, Ozan H, Kokten G. Length of the styloid process and anatomical implications for Eagle's syndrome. *Folia Morphol* 2009; 68(4): 265-270.

33. Gokce C, Sisman Y, Ertas ET, Akgunlu F, Ozturk A. Prevalence of styloid process elongation on panoramic radiography in the Turkey population from cappadocia region. *European Journal of Dentistry* 2008; 2(1): 18-22.
34. İlgüy M, İlgüy D, Güler N, Bayirli G. Incidence of the type and calcification patterns in patients with elongated styloid process. *J Int Med Res* 2005; 33(1): 96-102.
35. MacDonald D. Calcification of the stylohyoid complex in Londoners and Hong Kong Chinese. *Dentomaxillofacial Radiology* 2001; 30(1): 35-39.
36. Gözil R, Yener N, Calgüner E, Arac M, Tunc E, Bahcelioğlu M. Morphological characteristics of styloid process evaluated by computerized axial tomography. *Annals of anatomy= Anatomischer Anzeiger: official organ of the Anatomische Gesellschaft* 2001; 183(6): 527-535.
37. Alpoz E, Akar GC, Celik S, Govsa F, Lomcali G. Prevalence and pattern of stylohyoid chain complex patterns detected by panoramic radiographs among Turkish population. *Surgical and Radiologic Anatomy* 2014; 36(1): 39-46.
38. Reddy RS, Kiran CS, Madhavi NS, Raghavendra MN, Satish A. Prevalence of elongation and calcification patterns of elongated styloid process in south India. *Journal of Clinical and Experimental Dentistry* 2013; 5(1): e30.
39. Carroll MKO. Calcification in the stylohyoid ligament. *Oral Surgery, Oral Medicine, Oral Pathology* 1984; 58(5): 617-621.
40. Chabikuli N, Noffke C. Styloid process elongation according to age and gender: a radiological study. *South African Dental Journal* 2016; 71(10): 470-473.
41. Radfar L, Amjadi N, Aslani N, Suresh L. Prevalence and clinical significance of elongated calcified styloid processes in panoramic radiographs. *General Dentistry* 2008; 56(6): e29-e32.