

Effect of Ultrasound-guided Transversus Abdominis Plane Block for Analgesia after Laparoscopic Cholecystectomy

Saeed Jalili¹,
Mehdi Ghaemi²,
Seyede Fatemeh Gheiasi³,
Mohammad Deilami⁴

¹ Assistant Professor, Department of Anaesthesiology, School of Medicine, Zanjan University of Medical Sciences, Zanjan, Iran

² Associate Professor, Department of Anaesthesiology, School of Medicine, Zanjan University of Medical Sciences, Zanjan, Iran

³ PhD Candidate in Nursing, School of Nursing and Midwifery, Zanjan University of Medical Sciences, Zanjan, Iran

⁴ Anesthesiologist, Zanjan University of Medical Sciences, Zanjan, Iran

(Received December 26, 2021 ; Accepted August 2, 2021)

Abstract

Background and purpose: Transversus abdominal plane block is used in management of pain in patients undergoing abdominal surgery. This study aimed at investigating the effect of ultrasound-guided transversus abdominis plane block on postoperative pain control in patients undergoing laparoscopic cholecystectomy.

Materials and methods: This double-blind randomized clinical trial was performed in 60 patients undergoing laparoscopic cholecystectomy. General anesthesia was induced in all patients. At the end of the operation, a subcostal transverse abdominis plane (SCTAP) block was performed in the intervention group, while the control group received no intervention. In all samples, pain intensity based on Visual Analogue Scale (VAS) and the dose of opioid and anti-emetics drugs were assessed at recovery, 2, 4, 8, 12, and 24 hours after the surgery. Data analysis was performed in SPSS 24 applying independent t-test and chi-square.

Results: The number of patients with VAS<4 was significantly higher in intervention group compared with the control group at recovery (96.4%), 2 (96.4%), 4 (89.2%), and 8 (57.1%) hours after the surgery ($P<0.05$), but, data showed no significant difference between the intervention group and control group at 12 and 24 hours after surgery ($P>0.05$). Findings showed significant differences in mean opioid administration during 8 (4.4 ± 11.9) and 24 hours (38.3 ± 21) after surgery between the intervention group and the control group ($P<0.001$). The mean use of metoclopramide was not found to be significantly different between the two groups at 8 and 24 hours after surgery ($P> 0.05$).

Conclusion: Current study showed that ultrasound-guided SCTAP block could reduce postoperative pain and opioid administration after laparoscopic cholecystectomy.

(Clinical Trials Registry Number: IRCT20180325039148N1)

Keywords: laparoscopic cholecystectomy, transversus abdominis plane block, ultrasonography, analgesia

J Mazandaran Univ Med Sci 2021; 31 (201): 142-149 (Persian).

* Corresponding Author: Seyede Fatemeh Gheiasi - School of Nursing and Midwifery, Zanjan University of Medical Sciences, Zanjan, Iran (E-mail: fatemeh.gheiasi@gmail.com)

اثر استفاده از بلوک جدار عرضی شکمی تحت هدایت سونوگرافی جهت بی‌دردی پس از جراحی کوله سیستکتومی لاپاراسکوپیک

سعید جلیلی^۱
مهدی قائمی^۲
سیده فاطمه غیائی^۳
محمد دیلمی^۴

چکیده

سابقه و هدف: از بلوک جدار عرضی شکم در مدیریت درد بیماران تحت جراحی‌های شکمی استفاده می‌شود. مطالعه حاضر با هدف بررسی تأثیر بلوک جدار عرضی شکمی تحت هدایت سونوگرافی بر روی کنترل درد پس از عمل در بیماران تحت جراحی کوله سیستکتومی لاپاراسکوپیک انجام شد.

مواد و روش‌ها: این کارآزمایی بالینی تصادفی دوسوکور روی ۶۰ بیمار کاندید جراحی کوله سیستکتومی لاپاراسکوپیک انجام شد. نمونه‌ها به روش مشابه تحت بیهوشی عمومی قرار گرفتند. در پایان عمل در گروه مداخله، بلوک ساب کوستال جدار عرضی شکم (TAP) انجام شد و در گروه کنترل مداخله‌ای انجام نشد. در همه نمونه‌ها، شدت درد بر اساس مقیاس آنالوگ دیداری (VAS)، میزان دریافت مخدر و داروی ضد تهوع پس از عمل در ریکاوری ۲، ۴، ۸، ۱۲ و ۲۴ ساعت بعد از جراحی بررسی شد. داده‌ها با نرم‌افزار SPSS 24 و آزمون‌های تی مستقل و مجذور کا تحلیل شدند.

یافته‌ها: تعداد بیماران با $VAS < 4$ در ریکاوری (۹۶/۴ درصد)، ۲ (۹۶/۴ درصد)، ۴ (۸۹/۲ درصد) و ۸ (۵۷/۱ درصد) ساعت بعد از عمل در گروه مداخله به‌طور معنی‌داری بیش‌تر از گروه کنترل بود ($P < 0/05$). اما در زمان‌های ۱۲ و ۲۴ ساعت پس از عمل این اختلاف معنی‌دار نبود ($P > 0/05$). میانگین مصرف مخدر پس از عمل در گروه مداخله طی ۸ (۴/۴±۱۱/۹) و ۲۴ ساعت (۳۸/۳±۲۱) پس از عمل نسبت به گروه کنترل اختلاف آماری معنی‌داری داشت ($P < 0/001$). میانگین مصرف متوکلوپرامید در ۸ و ۲۴ ساعت پس از عمل بین دو گروه معنی‌دار نبود ($P > 0/05$).

استنتاج: نتایج مطالعه نشان داد که بلوک ساب کوستال TAP تحت هدایت سونوگرافی، شدت درد و مصرف مخدر پس از جراحی کوله سیستکتومی لاپاراسکوپیک را کاهش می‌دهد.

شماره ثبت کارآزمایی بالینی: IRCT۲۰۱۸۰۳۲۵۰۳۹۱۴۸۸۱

واژه‌های کلیدی: کوله سیستکتومی لاپاراسکوپیک، بلوک جدار عرضی شکم، اولتراسونوگرافی، بی‌دردی

مقدمه

بلوک جدار عرضی شکمی تحت هدایت سونوگرافی بیمار حین و پس از عمل، در انواع جراحی‌های شکمی یک تکنیک بی‌حسی ناحیه‌ای است که برای کنترل درد محبوبیت بسیاری به‌دست آورده است (۱). بلوک جدار

E-mail: fatemeh.gheiasi@gmail.com

مؤلف مسئول: سیده فاطمه غیائی - زنجان: گاوآزنگ، دانشگاه علوم پزشکی زنجان، دانشکده پرستاری و مامایی

۱. استادیار، گروه بیهوشی، دانشکده پزشکی، دانشگاه علوم پزشکی زنجان، زنجان، ایران

۲. دانشیار، گروه بیهوشی، دانشکده پزشکی، دانشگاه علوم پزشکی زنجان، زنجان، ایران

۳. دانشجوی دکتری پرستاری، دانشکده پرستاری و مامایی، دانشگاه علوم پزشکی زنجان، زنجان، ایران

۴. متخصص بیهوشی، دانشگاه علوم پزشکی زنجان، زنجان، ایران

تاریخ دریافت: ۱۳۹۹/۱۰/۰۶ تاریخ ارجاع جهت اصلاحات: ۱۳۹۹/۱۰/۲۹ تاریخ تصویب: ۱۴۰۰/۵/۱۱

عرضی شکمی، جهت بی‌حسی اعصاب جدار شکم به کار می‌رود. در این روش، ماده بی‌حسی بر حسب نوع بلوک TAP (Transverse Abdominis Plane) در غلاف فاشیال حاوی اعصاب جدار شکم تزریق می‌گردد و به نظر می‌رسد که روش ساب کوستال، بی‌حسی وسیع‌تری را ایجاد می‌کند (۲). الگوی گسترش بلوک بر حسب محل تزریق متفاوت است؛ به طوری که، بلوک لترال برای جراحی‌های زیر ناف و روش ساب کوستال برای جراحی قسمت فوقانی شکم مناسب توصیف شده‌اند (۱). در برخی مطالعات، کارآیی بلوک TAP در تسکین درد بعد از عمل در انواع جراحی‌های شکم بسیار امیدوارکننده بوده است (۷-۳).

نتایج مطالعه‌ای نشان داد که استفاده از بلوک جدار عرضی شکم میزان درد و مصرف مخدر بعد از جراحی کله سیستکتومی لاپاراسکوپی را کاهش می‌دهد (۸). اگرچه در برخی مطالعات اخیر، استفاده از این بلوک در کاهش درد و مصرف مخدر بعد از عمل چندان موثر نبوده یا حداکثر اثربخشی برابر با انفیلتراسیون ماده بی‌حس کننده موضعی بوده است، بنابراین ارزش وقت‌گذاری برای انجام آن مورد سؤال است (۹-۱۲). این نتایج متفاوت و متناقض می‌تواند تا حدودی به دلیل روش‌های مختلف تکنیک بلوک و نوع جراحی باشد. مطالعه حاضر با هدف ارزیابی اثرات بلوک ساب کوستال TAP تحت هدایت سونوگرافی بر میزان شدت درد، مصرف مخدر و داروی ضد تهوع و استفراغ بعد از جراحی کله سیستکتومی لاپاراسکوپی انجام شد.

مواد و روش‌ها

این کارآزمایی بالینی تصادفی دوسوکور با گروه‌های موازی در بیمارستان آیت‌الله موسوی زنجان بر روی ۶۰ بیمار کاندید جراحی کوله سیستکتومی الکیتیو و در دو گروه مداخله و کنترل انجام شد. این مطالعه توسط کمیته اخلاق در پژوهش دانشگاه علوم پزشکی زنجان (IR.ZUMS.REC.1396.322) تأیید و

با کد (IRCT20180325039148N1) در مرکز کارآزمایی‌های بالینی ایران به ثبت رسیده است. جهت تعیین حجم نمونه، طبق مطالعات گذشته (۱۳) و با فرض این که ۸۰ درصد گروه شاهد پس از عمل جراحی نیاز به مخدر و مسکن داشته‌اند و این که بلوک TAP این نیاز را به ۴۰ درصد کاهش دهد، با در نظر گرفتن $\alpha=0/05$ و توان آماری ۸۰ درصد و با استفاده از نرم‌افزار Open Epi در هر گروه، ۲۵ نفر محاسبه گردید. با احتساب ریزش احتمالی نمونه‌ها در حین مطالعه و برای افزایش توان آماری، در هر گروه ۳۰ نفر در نظر گرفته شد. جهت تخصیص تصادفی نمونه‌ها از بلوک‌های چهار تایی استفاده شد. هر بلوک شامل ۴ نمونه (بیمار) است که شامل دو مورد بلوک جدار عرضی شکم و دو مورد کنترل با ترتیب‌های متفاوت هستند. معیارهای ورود بیماران به مطالعه شامل: محدوده سنی ۲۰ تا ۶۰ سال، <30 شاخص توده بدنی، کلاس I ASA و II، و معیارهای خروج شامل: وجود حاملگی، وجود حساسیت به داروهای مورد استفاده در مطالعه، وجود سپسیس، تشخیص کوله سیستکتومی حاد، سابقه سوء مصرف مواد مخدر، مصرف مزمن داروهای مسکن، تبدیل عمل جراحی لاپاراسکوپی به جراحی باز و بروز عوارض حین جراحی بود. در گروه مداخله Subcostal TAP block به طور دو طرفه و در گروه کنترل، پروتکل آنالژژیک استاندارد بیمارستان انجام شد. روش بلوک، مزایا و عوارض احتمالی برای کلیه بیماران توضیح داده شد و از کلیه بیماران رضایت‌نامه آگاهانه و کتبی اخذ گردید. جراح، بیماران و رزیدنت بیهوشی مسئول پیگیری و جمع‌آوری داده‌ها از انجام بلوک یا عدم انجام آن بی‌اطلاع بودند. معیار اندازه‌گیری درد VAS: Visual Analogue Scale قبل از عمل به بیماران آموزش داده شد. کل بیماران تحت بیهوشی عمومی قرار گرفتند. در پایان جراحی، در بیماران گروه مداخله Subcostal TAP block تحت هدایت سونوگرافی (EZONO 3000) با ۲۰ میلی‌لیتر محلول بویواکاین ۰/۲ درصد (در دو طرف) توسط

جنس و کلاس ASA همگن بوده و توزیع یکسانی داشتند. تعداد بیماران با $VAS < 4$ در گروه مداخله به طور معنی داری بیش تر از گروه کنترل بود که از زمان ریکاوری تا ۲۴ ساعت بعد از عمل بررسی شدند اما در زمان های ۱۲ و ۲۴ ساعت پس از عمل این اختلاف معنی دار نبود (جدول شماره ۱).

جدول شماره ۱: توزیع فراوانی میزان درد بر اساس VAS و مقایسه آن در دو گروه

زمان (ساعت)	VAS	گروه مداخله N=28 تعداد (درصد)	گروه کنترل N=27 تعداد (درصد)	سطح معنی داری
ریکاوری	< 4 ≥ 4	27 (96.4) 1 (3.5)	15 (55.5) 12 (44.4)	< 0.001
2	< 4 ≥ 4	27 (96.4) 1 (3.5)	16 (59.2) 11 (40.8)	< 0.001
4	< 4 ≥ 4	25 (89.2) 3 (10.7)	17 (62.9) 10 (37)	0.005
8	< 4 ≥ 4	16 (57.1) 12 (42.8)	9 (33.3) 18 (66.6)	0.046
12	< 4 ≥ 4	19 (67.9) 9 (32.1)	15 (55.5) 12 (44.4)	0.700
24	< 4 ≥ 4	26 (92.8) 2 (7.2)	24 (88.8) 3 (11.2)	0.802

طبق نتایج مطالعه حاضر، میانگین مصرف مخدر (مپریدین) در گروه مداخله، در ۸ ساعت اول ($P < 0.001$) و ۲۴ ساعت بعد از عمل ($P < 0.001$) نسبت به گروه کنترل کم تر بود که این تفاوت از نظر آماری نیز معنی دار بود (جدول شماره ۲).

جدول شماره ۲: میانگین دریافت مخدر بیماران طی ۸ ساعت اول و ۲۴ ساعت اول پس از جراحی در دو گروه

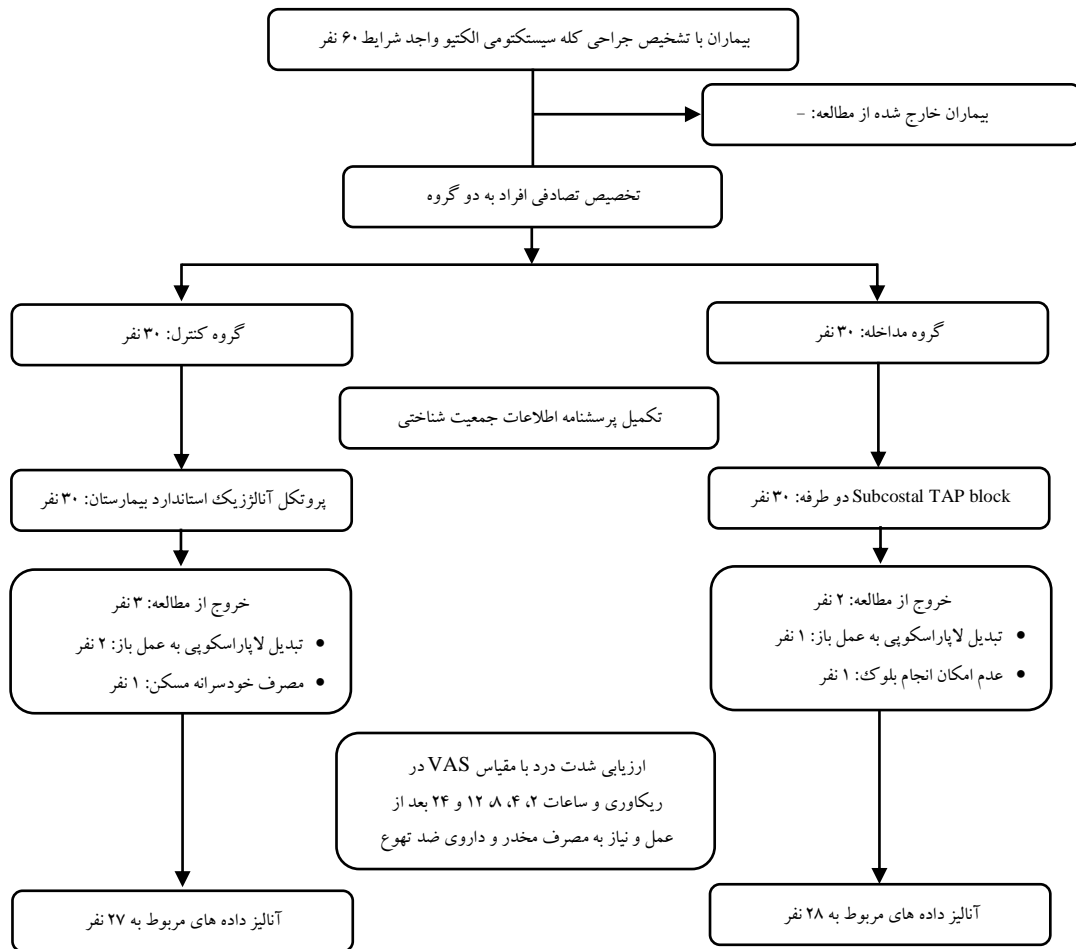
دریافت مخدر	گروه مداخله انحراف معیار میانگین	گروه کنترل انحراف معیار میانگین	سطح معنی داری
مصرف مپریدین در ۸ تا ۸ ساعت (میلی گرم)	11.9 ± 6.4	15.7 ± 3.2	< 0.001
مصرف مپریدین در کل ۲۴ ساعت (میلی گرم)	21 ± 38.3	13.8 ± 32.1	< 0.001

مقایسه میانگین دریافت داروی ضد تهوع در بیماران در ۸ ساعت اول ($P < 0.309$) و طی ۲۴ ساعت بعد از عمل ($P < 0.056$) در گروه مداخله و کنترل اختلاف آماری معنی داری را نشان نداد (جدول شماره ۳). عارضه خاصی در دو گروه مشاهده نشد.

یک نفر متخصص بیهوشی ثابت انجام شد. در گروه کنترل، مداخله ای انجام نشد. شدت درد با مقیاس VAS ثبت شد که صفر مساوی نبود درد و ۱۰ معادل بدترین درد است (۱۴)؛ که در هر دو گروه در ریکاوری و به ترتیب ۲، ۴، ۸، ۱۲ و ۲۴ ساعت بعد از عمل اندازه گیری شد. هم چنین، میانگین کل مخدر دریافتی و میزان نیاز به داروی متوکلوپرامید در هر دو گروه در زمان های ۸ و ۲۴ ساعت پس از عمل بررسی و ثبت شد (فلوچارت شماره ۱). پس از جراحی برای همه بیماران در صورت وجود درد متوسط تا شدید ($VAS \geq 4$). آمپول مپریدین ۵۰-۲۵ میلی گرم تزریق گردید. شدت تهوع و استفراغ در ریکاوری، ۶، ۱۲ و ۲۴ ساعت بعد از عمل با استفاده از سیستم نمره دهی قیاسی ارزیابی شد که نمره دهی آن عبارت است از: ۰=هیچ، ۱=خفیف، ۲=متوسط و ۳=شدید. آمپول متوکلوپرامید ۱۰ میلی گرم در صورت بروز نمره تهوع ۲ یا بالاتر و یا وجود استفراغ تجویز شد. در هر دو گروه ارزیابی و تکمیل پرسشنامه ها توسط رزیدنت بیهوشی انجام شد. تجزیه و تحلیل داده ها با استفاده از نرم افزار SPSS 24 و آزمون های تی مستقل و مجذور کا انجام شد.

یافته ها و بحث

در گروه مداخله یک بیمار به علت عدم امکان بلوک مناسب (با توجه به تصاویر نامناسب آناتومی در سونوگرافی) و یک بیمار به علت تبدیل عمل لاپاراسکوپی به باز و در گروه کنترل یک بیمار به علت مصرف خودسرانه مسکن در بخش و دو بیمار به علت تبدیل عمل لاپاراسکوپی به باز در حین عمل از مطالعه خارج شدند. نهایتاً ۵۵ بیمار مورد بررسی قرار گرفتند. ۱۱ مرد (۲۰ درصد) و ۴۴ زن (۸۰ درصد) در این مطالعه شرکت داشتند ($P = 0.787$). میانگین سنی در گروه مداخله 41.5 ± 10.6 سال و در گروه کنترل 43.3 ± 9.12 سال بود ($P = 0.755$). ۷۶/۴ درصد نمونه ها در کلاس ASA I بودند ($P = 0.695$). نمونه ها در دو گروه از نظر سن،



فلوجارت شماره ۱: فلوجارت کانسورت

در فاصله زمانی ۴ تا ۸ ساعت بعد از عمل شروع به افزایش یافت که با طول اثر بویواکاین مطابقت دارد. استفاده از بلوک TAP به منظور بهبود کیفیت بی‌دردی بعد از عمل و کاهش مصرف مخدر و ترخیص سریع‌تر بیمار در جراحی‌های مختلف استفاده شده است؛ اما در مورد اثربخشی آن در مطالعات اختلاف نظر جدی وجود دارد.

به عنوان مثال در مطالعه Røjskjaer و همکاران، در بیمارانی که به دلیل هیستریکتومی توتال تحت بلوک TAP با رویواکاین ۰/۷۵ درصد قرار گرفتند، میزان مصرف مورفین بین گروه کنترل و بلوک TAP در ۲۴ ساعت بعد از عمل تفاوت نداشت؛ اگرچه، گروه

جدول شماره ۳: میانگین دریافت متوکلوپرامید بیمارانی طی ۸ ساعت اول و ۲۴ ساعت اول پس از جراحی در دو گروه

دریافت متوکلوپرامید	گروه مداخله		گروه کنترل	
	انحراف معیار	میانگین	انحراف معیار	میانگین
مصرف متوکلوپرامید در ۰ تا ۸ ساعت (میلی‌گرم)	۳/۴ ± ۱/۷	۲/۹ ± ۴/۸	۰/۳۰۹	۰/۳۰۹
مصرف متوکلوپرامید در کل ۲۴ ساعت (میلی‌گرم)	۷/۳ ± ۳/۶	۱۰/۶ ± ۸/۵	۰/۱۰۵۶	۰/۱۰۵۶

مطالعه حاضر نشان داد که در بیماران تحت بلوک TAP میزان شدت درد تا ۸ ساعت و میزان مصرف مخدر تا ۲۴ ساعت بعد از عمل به‌طور معنی‌داری در مقایسه با گروه کنترل کاهش داشته است. میزان مصرف متوکلوپرامید در گروه مداخله کم‌تر بود که می‌تواند به دلیل مصرف کم‌تر مخدر باشد، هر چند تفاوت بین دو گروه معنی‌دار نبود. میزان درد در بیماران گروه مداخله

ریکاوری و طی ۲۴ ساعت بعد از جراحی در هر دو گروه یکسان بود (۲۰).

این مطالعه نتایجی کاملاً متفاوت با مطالعه ما داشت. اگرچه، نوع لوکال آنستتیک و غلظت آن با مطالعه ما متفاوت بود. نتایج مطالعه حاضر با تعداد قابل توجهی از مطالعات فوق سازگار است. هر چند غلظت بوپرواکاین در مطالعه حاضر کم تر (۰/۲ درصد) بود و بلوک در انتهای عمل انجام شد. لذا به نظر می رسد در این مطالعه انجام بلوک ساب کوستال با غلظت حتی کم تر بوپرواکاین نیز تکنیکی مؤثر در کنترل درد و کاهش قابل توجه مصرف مخدر در طول ۲۴ ساعت بعد از عمل بوده و همچنین موجب کاهش تهوع بعد از عمل می شود و توجه منطقی دارد که بخشی از روش های مولتی مدالیته اداره درد باشد.

محدودیت مطالعه حاضر انجام بلوک در انتهای عمل بود که باعث شد اثر بلوک بر میزان مصرف مخدر و داروهای بیهوشی مشخص نباشد. بر اساس یافته های به دست آمده از این مطالعه پیشنهاد می گردد بلوک TAP بلافاصله قبل از شروع جراحی انجام گردد تا مصرف مخدر حین عمل نیز کاهش یابد.

سپاسگزاری

نویسندگان از معاونت پژوهش دانشگاه علوم پزشکی زنجان به عنوان حامی مالی، مسئولین بیمارستان آیت الله موسوی و بیماران عزیز قدردانی و تشکر می نمایند.

References

1. Tsai H-C, Yoshida T, Chuang T-Y, Yang S-F, Chang C-C, Yao H-Y, et al. Transversus abdominis plane block: an updated review of anatomy and techniques. *BioMed Research International* 2017; 2017: 8284363.
2. Breazu CM, Ciobanu L, Bartos A, Bodea R, Mircea PA, Ionescu D. Pethidine efficacy in achieving the ultrasound-guided oblique subcostal

روپرواکاین میزان درد کمتری در اوایل دوره بعد از عمل داشتند (۹).

طبق نتایج مطالعه Mckeen و همکاران، انجام بلوک TAP در بیماران تحت سزارین سبب بهبود درد بعد از عمل، کیفیت ریکاوری یا مصرف مخدر در طول ۲۴ ساعت بعد از جراحی نگردید و اثری روی کاهش تهوع و استفراغ بعد از عمل نداشت (۱۰). این در حالی است که در مطالعات دیگر نتایج مثبت استفاده از این بلوک در کنترل درد بعد از جراحی، کاهش مصرف مخدر و عوارض ناشی از آن مانند تهوع و استفراغ بیان شده است (۷،۵،۳). بلوک ساب کوستال موجب بی حسی در ناحیه اعصاب T₇ تا T₁₂ می شود در حالی که بلوک پوسترئور مرسوم اعصاب T₁₀ تا L₁ را پوشش می دهد (۱۵،۱۶)؛ که این مسئله می تواند ایجاد بی دردی بهتر با بلوک ساب کوستال در جراحی های ناحیه فوقانی شکم را تأیید نماید. نتایج مطالعه Oksar (۱۷) و Bhatia (۱۸) نشان داد که بلوک ساب کوستال به طور معنی داری درد بیماران مورد مطالعه را کاهش داد. هم چنین، در مطالعه Vrsajkov (۸) و Breazu (۱۹) که بلوک با بوپرواکاین با غلظت های ۰/۳۳ درصد و ۰/۲۵ درصد انجام شد، نتایج مشابه ارائه گردید. در مطالعه Houben و همکاران که بر روی ۶۰ بیمار تحت کوله سیستکتومی لاپاراسکوپی تحت بلوک Subcostal TAP، مصرف مخدر در

- transversus abdominis plane block in laparoscopic cholecystectomy: A prospective study. *Bosnian Journal of Basic Medical Sciences* 2017; 17(1): 67-73.
3. Chen CK, Phui VE. The efficacy of ultrasound-guided oblique subcostal transversus abdominis plane block in patients undergoing open cholecystectomy. *Southern African Journal*

- of Anaesthesia and Analgesia 2011; 17(4): 308-310.
4. Elkarta ESM, Eldegwy MHH, Salama AM, Aymen SA, Ahmed ME, FA. R. postoperative analgesic efficacy of adding dexmedetomidine during ultrasound-guided TAP block: A prospective randomized controlled trial. AAMJ 2012; 10(1): 34-54.
 5. Tihan D, Totoz T, Tokocin M, Ercan G, Calikoglu TK, Vartanoglu T, et al. Efficacy of laparoscopic transversus abdominis plane block for elective laparoscopic cholecystectomy in elderly patients. Bosn J Basic Med Sci 2016; 16(2): 139-144.
 6. Kokulu S, Bakı ED, Kaçar E, Bal A, Şenay H, Üstün KD, et al. Effect of transversus abdominis plane block on cost of laparoscopic cholecystectomy anesthesia. Med Sci Monit 2014; 20: 2783-2787.
 7. Ripollés J, Mezquita SM, Abad A, Calvo J. Analgesic efficacy of the ultrasound-guided blockade of the transversus abdominis plane- a systematic review. Rev Bras Anesthesiol 2015; 65(4): 255-280.
 8. Vrsajkov V, Mančić N, Mihajlović D, Milićević ST, Uvelin A, Vrsajkov JP. Subcostal transversus abdominis plane block can improve analgesia after laparoscopic cholecystectomy. Braz J Anesthesiol 2018; 68(2): 149-153.
 9. Røjskjaer JO, Gade E, Kiel LB, Lind MN, Pedersen LM, Kristensen BB, et al. Analgesic effect of ultrasound guided transversus abdominis plane block after total abdominal hysterectomy: a randomized, double blind, placebo controlled trial. Acta Obstet Gynecol Scand 2015; 94(3): 274-278.
 10. McKeen DM, George RB, Boyd JC, Allen VM, Pink A. Transversus abdominis plane block does not improve early or late pain outcomes after cesarean delivery: a randomized controlled trial. Canadian Journal of Anesthesia/Journal Canadien D'anesthésie 2014; 61(7): 631-640.
 11. Bava EP, Ramachandran R, Rewari V. Analgesic efficacy of ultrasound guided transversus abdominis plane block versus local anesthetic infiltration in adult patients undergoing single incision laparoscopic cholecystectomy: a randomized controlled trial. Anesth Essays Res 2016; 10(3): 561-567.
 12. Rashid A, Gorissen K, Ris F, Gosselink M, Shorthouse J, Smith A, et al. No benefit of ultrasound guided transversus abdominis plane blocks over wound infiltration with local anaesthetic in elective laparoscopic colonic surgery: results of a double blind randomized controlled trial. Colorectal Dis 2017; 19(7): 681-689.
 13. Siriwardana RC, Kumarage SK, Gunathilake BM, Thilakarathne SB, Wijesinghe JS. Local infiltration versus laparoscopic-guided transverse abdominis plane block in laparoscopic cholecystectomy: double-blinded randomized control trial. Surg Endosc 2019; 33(1): 179-183.
 14. Vindal A, Sarda H, Lal P. Laparoscopically guided transversus abdominis plane block offers better pain relief after laparoscopic cholecystectomy: Results of a triple blind randomized controlled trial. Surg Endosc 2021; 35(4): 1713-1721.
 15. Tran T, Ivanusic J, Hebbard P, Barrington M. Determination of spread of injectate after ultrasound-guided transversus abdominis plane block: a cadaveric study. Br J Anaesth 2009; 102(1): 123-127.
 16. Barrington M, Ivanusic J, Rozen W, Hebbard P. Spread of injectate after ultrasound guided subcostal transversus abdominis plane block:

- a cadaveric study. *Anaesthesia* 2009; 64(7): 745-750.
17. sar M, Koyuncu O, Turhanoglu S, Temiz M, Oran MC. Transversus abdominis plane block as a component of multimodal analgesia for laparoscopic cholecystectomy. *J Clin Anesth* 2016; 34: 72-78.
18. Bhatia N, Arora S, Jyotsna W, Kaur G. Comparison of posterior and subcostal approaches to ultrasound-guided transverse abdominis plane block for postoperative analgesia in laparoscopic cholecystectomy. *J Clin Anesth* 2014; 26(4): 294-299.
19. Breazu CM, Ciobanu L, Hadade A, Bartos A, Mitre C, Mircea PA, et al. The efficacy of oblique subcostal transversus abdominis plane block in laparoscopic cholecystectomy—a prospective, placebo controlled study. *Rom J Anaesth Intensiv Care* 2016; 23(1): 12-18.
20. Houben AM, Moreau A-SJ, Detry OM, Kaba A, Joris JL. Bilateral subcostal transversus abdominis plane block does not improve the postoperative analgesia provided by multimodal analgesia after laparoscopic cholecystectomy: A randomised placebo-controlled trial. *Eur J Anaesthesiol* 2019; 36(10): 772-777.