

## *Mucormycosis: A Lethal Phenomenon in COVID-19 Patients: A Review of Diagnostic and Therapeutic Approaches*

Iman Haghani<sup>1</sup>,  
Firoozeh Kermani<sup>2</sup>,  
Tahereh Shokohi<sup>3,6</sup>,  
Mahdi Abastabar<sup>4</sup>,  
Mahtab Ashrafi Khozani<sup>5</sup>  
Mohammad Taghi Hedayati<sup>3,6</sup>

<sup>1</sup> Assistant Professor, Invasive Fungi Research Center, Communicable Diseases Institute, Mazandaran University of Medical Sciences, Sari, Iran

<sup>2</sup> PhD in Medical Mycology, Department of Medical Mycology, Faculty of Medicine, Mazandaran University of Medical Sciences, Sari, Iran

<sup>3</sup> Professor, Invasive Fungi Research Center, Communicable Diseases Institute, Mazandaran University of Medical Sciences, Sari, Iran

<sup>4</sup> Associate Professor, Department of Medical Mycology, Invasive Fungi Research Center, Mazandaran University of Medical Sciences, Sari, Iran

<sup>5</sup> PhD Student in Medical Mycology, Faculty of Medicine, Mazandaran University of Medical Sciences, Sari, Iran

<sup>6</sup> Professor, Department of Medical Mycology, Faculty of Medicine, Mazandaran University of Medical Sciences, Sari, Iran

(Received November 1, 2021 ; Accepted January 29, 2022)

### **Abstract**

Coronavirus disease 2019 (COVID-19) has seriously spread worldwide. One of the problems of COVID-19 patients is co-infection with other microbial infections such as fungal infections that are severely life-threatening. Mucormycosis, one of these opportunistic fungal diseases that is mistakenly known as black fungal disease, has been reported in Iran and the world. This non-systematic review is intended to review the latest studies in the world and Iran about the incidence of mucormycosis in COVID-19 patients to better understand the disease and its predisposing factors. In general, patients with COVID-19 with underlying diseases, diabetic patients, those treated with immunosuppressive drugs, ICU patients, and patients under invasive mechanical ventilation are at higher risk for mucormycosis. Therefore, early diagnosis, treatment, and prevention methods can be effective in reducing the risk of mucormycosis in COVID-19 patients.

**Keywords:** fungal infection, COVID-19, mucormycosis

**J Mazandaran Univ Med Sci 2022; 31 (205): 115-132 (Persian).**

\* **Corresponding Author: Mohammad Taghi Hedayati**- Invasive Fungi Research Center, Communicable Diseases Institute, Mazandaran University of Medical Sciences, Sari, Iran (E-mail: hedayatimt@gmail.com)

## موکورمایکوزیس، پدیده ای مرگبار در بیماران کووید-19: مروری بر رویکرد های تشخیصی و درمانی

ایمان حقانی<sup>1</sup>فیروزه کرمانی<sup>2</sup>طاهره شکوهی<sup>3</sup> و<sup>6</sup>مهدی عباس تبار<sup>4</sup>مهتاب اشرفی خوزانی<sup>5</sup>محمدتقی هدایتی<sup>3</sup> و<sup>6</sup>

### چکیده

بیماری کووید-19، به طور ویرانگری در سراسر جهان در حال گسترش بوده، و تبدیل به یک بیماری همه گیر شده است. یکی از معضلات بیماران کووید-19 ابتلای همزمان به سایر عفونت های میکروبی نظیر عفونت های قارچی است که به طور جدی تهدید کننده زندگی بیماران می باشند. موکورمایکوزیس یکی از این بیماری های قارچی فرصت طلب می باشد که به اشتباه به بیماری قارچ سیاه نیز معروف گشته است که موارد متعددی از آن در ایران و جهان گزارش شده است. در این مطالعه مروری غیر نظام مند قصد بر آن است که با مرور بر آخرین مطالعات دنیا و ایران در خصوص بروز بیماری موکورمایکوزیس در بیماران کووید-19 به شناخت بیش تر بیماری و عوامل مستعد کننده آن پرداخته شود. به طور کلی، بیماران مبتلا به کووید-19 با بیماری های زمینه ای نظیر دیابت و یا تحت درمان با داروهای سرکوب کننده سیستم ایمنی، بستری در ICU، و یا تحت تهویه مکانیکی تهاجمی در معرض ابتلا بیش تر به موکورمایکوزیس هستند. به این ترتیب، تشخیص زود هنگام و درمان به موقع در این دسته از بیماران مبتلا به کووید-19 می تواند در کاهش خطر ابتلا به موکورمایکوزیس و همچنین نجات جان افراد مبتلا موثر باشد.

واژه های کلیدی: عفونت قارچی، کووید-19، موکورمایکوزیس

### مقدمه

داروهای خاص بهبود می یابند، ولی افراد مسن و افرادی که دارای بیماری های زمینه ای هستند به شکل شدید کووید-19 مبتلا می شوند. از طرفی جهش های جدید ویروس باعث مسری و کشنده تر شدن و بروز پیک های متعددی گشته که تا حدودی سبب ایجاد وحشت در بسیاری

پاندمی کووید-19 تا به امروز (سپتامبر 2021)، منجر به ابتلای بیش از 230 میلیون مورد، تایید شد که منجر به مرگ حدود 4/7 میلیون نفر در سراسر دنیا گردیده است. اگرچه در اکثر موارد، بیماران از نوع خفیف تا متوسط بیماری تنفسی رنج می برند و بدون مصرف

مؤلف مسئول: محمدتقی هدایتی - ساری: 17 کیلومتری جاده فرح آباد، مجتمع دانشگاهی پیامبر اعظم، مرکز تحقیقات قارچ های تهاجمی E-mail: hedayatimt@gmail.com

1. استاد یار، مرکز تحقیقات قارچ های تهاجمی، دانشگاه علوم پزشکی مازندران، ساری، ایران
2. دکتری تخصصی قارچ شناسی پزشکی، گروه قارچ شناسی پزشکی، دانشکده پزشکی، دانشگاه علوم پزشکی مازندران، ساری، ایران
3. استاد، مرکز تحقیقات قارچ های تهاجمی، پژوهشکده بیماری های واگیر، دانشگاه علوم پزشکی مازندران، ساری، ایران
4. دانشیار، گروه قارچ شناسی، دانشکده پزشکی، دانشگاه علوم پزشکی مازندران، ساری، ایران
5. دانشجوی دکتری تخصصی قارچ شناسی پزشکی، دانشکده پزشکی، دانشگاه علوم پزشکی مازندران، ساری، ایران
6. استاد، گروه قارچ شناسی پزشکی، دانشکده پزشکی، دانشگاه علوم پزشکی مازندران، ساری، ایران

تاریخ دریافت: 1400/8/10 تاریخ ارجاع جهت اصلاحات: 1400/9/15 تاریخ تصویب: 1400/10/29

## مواد و روش ها

در این مطالعه مروری غیر نظام مند، مقالات مورد بررسی، از پایگاه های اطلاعاتی قابل دسترس نظیر "Web of science"، "Google scholar"، "Pubmed" با کلید واژه های "COVID-19"، "Fungal infection"، "Black fungus mucormycosis" گردآوری شدند.

### موکورمایکوزیس

موکورمایکوزیس عفونت قارچی فرصت طلب، نادر و تهاجمی ناشی از راسته مورالها (Mucorales) به ویژه جنس های *Rhizopus*، *Lichtheimia* و *Mucor* می باشد که در این بین جنس *Rhizopus* به عنوان شایع ترین عامل مسبب بیماری معرفی می گردد. این بیماری به اشکال مختلف شامل موکورمایکوزیس رینوسربرال (شایع ترین شکل بیماری به خصوص در بیماران با دیابت کنترل نشده)، اشکال ریوی، جلدی، گوارشی (فرم نادری است که بیش تر در نوزادان گزارش می شود) و موکورمایکوزیس منتشره دیده می شود. مورتالیتی این بیماری بسته به ناحیه درگیر و شرایط زمینه ای بین 40 تا 80 درصد می باشد (17). به طور کلی شیوع جهانی موکورمایکوزیس بین 0/005 تا 1/7 در میلیون متغیر است، در حالی که شیوع آن در هند در حدود 0/14 در 1000 می باشد (18).

### فاکتورهای زمینه ای ایجاد موکورمایکوزیس

دیابت میلتوس، استفاده از کورتیکواستروئیدها، بدخیمی های خونی، نوتروپنی، پیوند عضو، افزایش بیش از حد آهن، تروما، استعمال مواد مخدر داخل وریدی، نقص سیستم ایمنی اولیه و درمان با داروهای سرکوب کننده سیستم ایمنی از جمله فاکتورهای زمینه ای و شرایط مستعد کننده ابتلا به این بیماری می باشند. با این وجود این بیماری در موارد نادر در افرادی که سیستم ایمنی سالمی دارند و فاقد شرایط زمینه ای فوق الذکر می باشند نیز اتفاق می افتد (19). بعد از رویداد کووید-19، گزارشات از هند نشان داده است که بیماران مبتلا به کووید-19 و

از کشورها از جمله ایران گردیده است.

در این بین، یکی از معضلات بیماران کووید-19 ابتلای همزمان به سایر عفونت های میکروبی نظیر عفونت های قارچی می باشد که بطور جدی تهدید کننده زندگی این افراد می باشند (3-1). براساس مطالعه ای مروری، میزان بروز عفونت های قارچی به خصوص آسپرژیلوزیس ریوی تهاجمی در بیماران مبتلا به کووید-19 در اروپا و کشورهایی نظیر بلژیک، هلند و فرانسه بین 6/3-19/33 درصد گزارش شده است (4). در ایران براساس مطالعات انجام شده مواردی از آسپرژیلوزیس تایید شده<sup>1</sup> و هم احتمالی<sup>2</sup> و کاندیدیمیا گزارش شده است (5-10). تصور می شود که دلیل اصلی عفونت های قارچی تهاجمی در این بیماران، اختلال در مکانیسم های دفاعی ذاتی و عدم پاسخ ایمنی لفاوی مناسب در برابر تهاجم قارچ ها در طی تشدید مکانیسم های ایمنی تنظیم کننده دیسترس تنفسی حاد ناشی از کووید-19 است (11). بیماران مبتلا به کووید به دلیل درمان نامشخص دارویی، بستری شدن در بخش مراقبت های ویژه (ICU)، نیاز به ونتیلیشن تهاجمی یا غیرتهاجمی، تجویز آنتی بیوتیک های وسیع الطیف، استفاده از کورتیکواستروئیدها و ابتلا به سایر بیماری های زمینه ای (به خصوص دیابت) مستعد ابتلا به عفونت های قارچی فرصت طلب می باشند. یکی از این بیماری های قارچی فرصت طلب، موکورمایکوزیس می باشد که به اشتباه به بیماری قارچ سیاه نیز معروف گشته است که موارد متعددی از آن در ایران و جهان گزارش شده است (1، 2، 12-16). لذا با توجه به اهمیت موضوع مطالعه حاضر با هدف، مرور بر آخرین مطالعات دنیا و ایران در خصوص بروز بیماری موکورمایکوزیس در بیماران کووید-19، شناخت بیشتر بیماری و عوامل مستعد کننده آن و ارائه راهکار مناسب جهت پایان دادن به این چالش فزاینده، انجام پذیرفت.

1. Proven Aspergillosis  
2. Probable Aspergillosis

برخی بیماری‌ها، عفونت‌ها و همچنین عارضه جانبی دارویی برخی از پادتن‌های مونوکلونال و درمان‌های اختصاصی با لنفوسیت T نیز باشد. طوفان سیتوکین می‌تواند با علایمی مانند تب، خستگی، بی‌اشتهایی، درد مفاصل، تهوع، استفراغ، اسهال، عوارض پوستی، تنفس سریع، تپش قلب، افت فشارخون، تشنج، سردرد، توهم و لرزش همراه باشد و در نهایت می‌تواند به التهاب، آسیب به عضو و حتی مرگ نیز منجر گردد (28,27). همان‌طور که ذکر شد یکی از فاکتورهای اصلی زمینه ساز ابتلا به موکورمایکوزیس به‌خصوص در بیماران کووید-19، استفاده از داروهای سرکوب‌کننده سیستم ایمنی می‌باشد و از آنجایی که این ریسک فاکتور به‌عنوان یکی از روندهای درمانی جهت درمان طوفان سایتوکاینی که در موارد شدید بیماری کووید-19 اتفاق می‌افتد، می‌باشد، لذا در جدول شماره 1 به عوامل سرکوب‌کننده سیستم ایمنی که در موارد شدید کووید-19 جهت درمان طوفان سایتوکاینی مورد استفاده قرار می‌گیرد اشاره گردید (1,3,29).

**جدول شماره 1:** عوامل سرکوب‌کننده سیستم ایمنی مورد استفاده در موارد شدید کووید-19 زمینه ساز ابتلا به عفونت‌های قارچی به‌ویژه موکورمایکوزیس (1,29).

عوامل سرکوب‌کننده سیستم ایمنی	نام دارو	عفونت‌های قارچی
کوریکتواستروئید	دگزامتازون	کریپتوکوکوزیس، آسپرژیلوزیس، موکورمایکوزیس، کاندیدیازیس، پنوموسیستوزیس
مهارکننده های JAKs	رکسولینیب بارسینیب توفاسینیب	کریپتوکوکوزیس، آسپرژیلوزیس، موکورمایکوزیس
بلوک‌کننده های IL-6	توفاسینیب	کریپتوکوکوزیس، آسپرژیلوزیس، موکورمایکوزیس
بلوک‌کننده های IL-1	آناکیرا کاناکامپ	آسپرژیلوزیس

### تشخیص موکورمایکوزیس

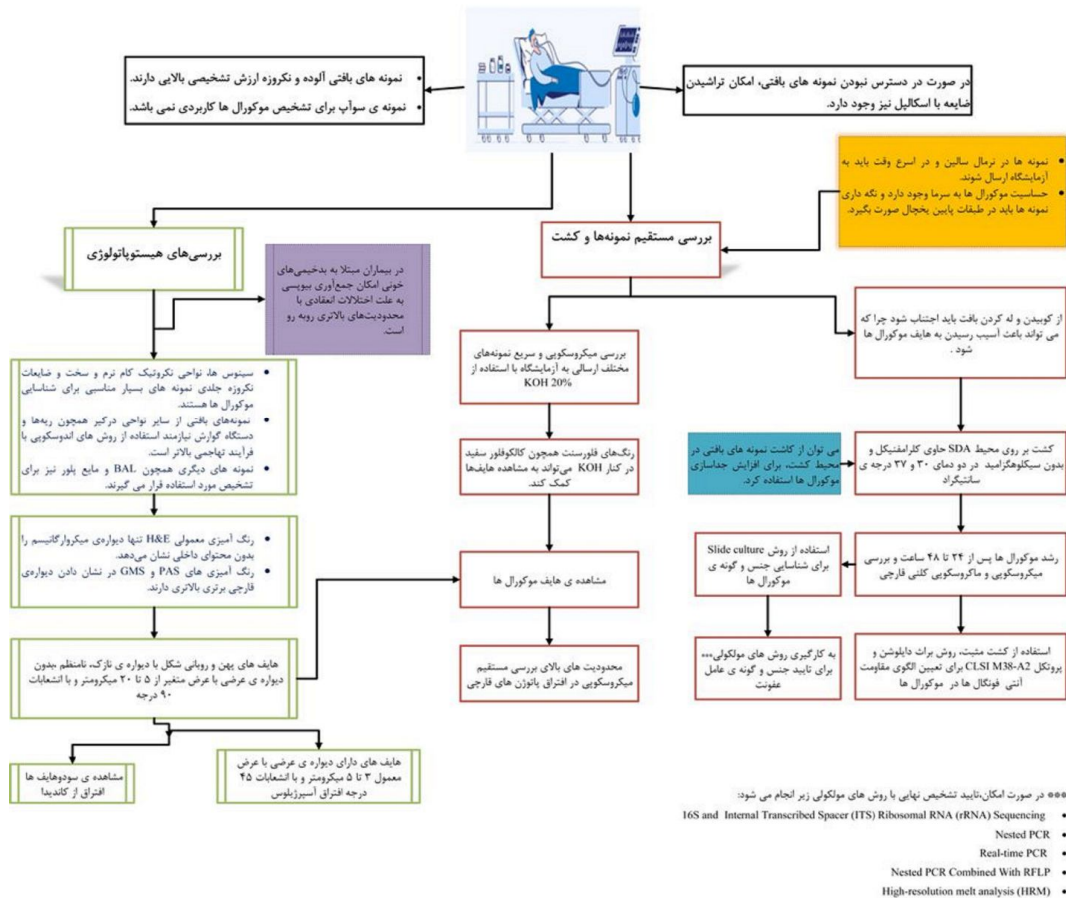
تشخیص زودرس موکورمایکوزیس از اهمیت بالایی برخوردار است، زیرا شانس بقا و زنده ماندن بیمار را افزایش، نیاز به جراحی را کاهش داده و باعث رنج کمتر بیمار می‌شود (18). چارت تشخیص بیماری موکورمایکوزیس در آزمایشگاه قارچ شناسی در فلوچارت شماره 1 آورده شده است.

به‌ویژه افراد دیابتی، استعداد بالایی در ابتلا به موکورمایکوزیس داشته‌اند. مرور مطالعات گذشته نشان داد که از 68 مورد موکورمایکوز در بیماران کووید-19، حدود 91/1 درصد دارای بیماری زمینه‌ای دیابت ملیتوس بوده که این آمار در کشور ایران 81/25 درصد، ترکیه 66/66 درصد و آمریکا حدود 55/55 درصد برآورد گردید (2,13,15,16,20-25). علاوه بر این براساس مطالعات انجام شده، فاکتور بالاتر بودن قند خون و Glycosylated haemoglobin (HbA1c) در بیماران مبتلا به فرم شدید کووید-19 در مقایسه با بیمارانی که دچار فرم خفیف آن شده‌اند، نیز می‌تواند در افزایش ابتلا به موکورمایکوزیس نقش عمده‌ای داشته باشد. این امر ضرورت نظارت و مانیتورینگ قندخون برای بهبود پیش‌آگهی در بیماران مبتلا به کووید-19 را برجسته می‌کند (26). در مطالعات گذشته، بیماری فشارخون، نارسایی کلیوی نیز از بیماری‌های زمینه‌ای بودند که در کشورهای مختلف نقش مهمی داشتند. شیوع بیماری فشارخون در کشور هند در بیماران کووید-19 که مبتلا به موکورمایکوز بودند 29/4 درصد، در آمریکا 33/3 درصد، در ترکیه 58/32 درصد و در ایران 58/32 درصد بوده است و همچنین، بیماری کلیوی در مرتبه بعدی با درصد شیوع 41/66 درصد در ترکیه، 11/11 درصد در آمریکا و 2/94 درصد در هند گزارش گردید.

### طوفان سیتوکین

طوفان سیتوکین یک واکنش غیر طبیعی ایمنی است. این واکنش نوعی سندرم پاسخ التهابی سیستمیک است و زمانی رخ می‌دهد که تعداد زیادی از گلبول‌های سفید از جمله لنفوسیت‌های B، لنفوسیت‌های T، سلول‌های کشنده طبیعی، ماکروفاژها، سلول‌های دندریتیک و مونوسیت‌ها در پاسخ به عامل خارجی فعال شده و همگی سیتوکین‌های التهابی رها می‌کنند که به نوبه خود، تعداد بیش‌تری از گلبول‌های سفید را تحریک و فعال می‌کنند. بعلاوه طوفان سیتوکینی می‌تواند عارضه جانبی

## بیمار مشکوک به موکومایکوزیس



**فلوجارت شماره 1:** فرایند تشخیص بیماری موکومایکوزیس در آزمایشگاه قارچ شناسی اقتباس گرفته شده از انجمن علمی قارچ شناسی پزشکی ایران

## انواع نمونه بالینی و آماده سازی آن‌ها

انواع نمونه‌های بالینی شامل نمونه‌های بافتی مانند بیوپسی بافت بینی، سینوس و بیوپسی از زخم‌های کام، با استفاده از تکنیک‌های معمول (میکروسکوپ و کشت) و تکنیک‌های مولکولی مورد بررسی قرار می‌گیرد، باید به این نکته توجه نمود که نمونه‌برداری با سواپ که گاهاً به اشتباه انجام می‌پذیرد، روش مناسبی نمی‌باشد و امکان بررسی صحیح ضایعه را فراهم نمی‌سازد. نمونه‌های بافتی بر روی دو محیط سابورو دکستروز آگار (SDA) حاوی کلرامفنیکل و بدون سیکلوهگزیماید تلقیح، و در دمای 25 و 37 درجه سانتی‌گراد به مدت 3-5 روز انکوبه می‌شوند (33). از آنجایی که زیگومیسیت‌ها بیش

## تشخیص کلینیکی، رویکرد بالینی برای تشخیص

دارای حساسیت و ویژگی پایینی می‌باشد. مشخصه بارز موکومایکوزیس نکروز بافت ناشی از تهاجم عروقی (angioinvasion) و ترومبوز است، اما عدم وجود اسکار نکروتیک مانع تشخیص نمی‌شود (30، 31). ضایعات پوستی نکروتیک در بیماران مبتلا به نقص ایمنی ممکن است به دلیل موکومایکوزیس باشد، اما این ضایعات توسط سایر عوامل قارچی نظیر *Fusarium*، *Aspergillus* و *Scedosporium* هم ایجاد می‌گردد (31، 32). روش‌های معمول آزمایشگاهی، تشخیص آزمایشگاهی موکومایکوزیس به‌طور معمول شامل روش هیستوپاتولوژی، بررسی میکروسکوپی مستقیم و کشت می‌باشد.

بررسی میکروسکوپی بر روی تمام مواد ارسال شده به آزمایشگاه بالینی انجام می‌شود. نمونه‌های ارسالی به آزمایشگاه می‌تواند شامل مایع برونکوالوئولار و مایعات استریل دیگر باشد. جهت جداسازی موفقیت آمیز موکورال‌ها، نمونه‌های بافت یا بیوپسی نباید هموزن یا آسیاب شوند، بلکه باید قبل از تلقیح در محیط کشت، با استفاده از قیچی به قطعات کوچک بریده شده و سپس کشت داده شوند. همونیزاسیون به دیواره سلولی شکننده موکورال‌ها آسیب می‌زند و در نتیجه قارچ قابلیت رشد خود را از دست می‌دهد.

جهت مشاهده مستقیم، بررسی سیتوپاتولوژیک و بافت‌شناسی، نمونه‌برداری از طریق سوزن‌های آسپیراسیون Guide scan و بیوپسی مستقیم صورت می‌گیرد. اگرچه مشاهدات هیستوپاتولوژیک اختصاصی است و به‌طور موثری تشخیص موکورمایکوزیس را در اغلب مواردی که در آن تظاهرات بالینی مشاهده می‌شود، تأیید می‌کند، اما در بیماران مبتلا به ترومبوسیتوپنی یا کوکواگلوپاتی به دلیل مشکلات انعقادی، تهیه بیوپسی از بافت‌های عمیق اغلب مشکل است.

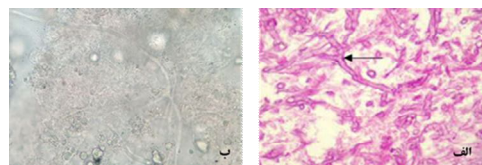
مشاهده هیف‌ها بر روی گسترش مرطوب با هیدروکسید پتاسیم دشوار بوده و ممکن است به خوبی با رنگ معمولی گرم رنگ آمیزی نشود. لذا استفاده از رنگ‌های متصل شونده به کیتین مانند کالکوفلور سفید یا بلانکوفلور ممکن است با میکروسکوپ فلورسنت برای شناسایی عناصر رشته‌ای مورد استفاده قرار گیرد (35). McDermott و همکاران، اخیراً استفاده از بافت آغشته به کالکوفلور سفید را به‌عنوان تکنیکی سریع برای تشخیص حین عمل و ارزیابی موکورمایکوزیس گزارش کرده‌اند (36). روش هیستوپاتولوژی، تشخیص قطعی بیماری موکورمایکوزیس ریوی مبتنی بر مشاهده هایف تیپیک قارچی در نمونه بیوپسی بافت آلوده می‌باشد. روش هیستوپاتولوژی ابزار تشخیصی بسیار مهمی بوده، زیرا باعث تأیید حضور قارچ به عنوان عامل پاتوژن و نه به عنوان آلوده‌کننده محیطی در نمونه بالینی شده و از

از چند ساعت در یخچال زنده نمی‌مانند، بنابراین اگر کشت به تعویق افتاد نگهداری در محیط حمل و نقل باکتریولوژیک Stuart در دمای اتاق توصیه می‌شود. از نمونه‌های دیگر جهت تشخیص می‌توان بلوک‌های پارافینی از بافت‌های ثابت شده با فرمالین را نام برد که از بیماران مبتلا به بیماری قارچی تهاجمی به دست می‌آید و اغلب برای تشخیص علت قارچ‌های مهاجم مورد استفاده قرار می‌گیرد. جهت تشخیص عوامل قارچی در بافت‌های پارافینه و پردازش بافت برای استخراج DNA، ابتدا بایستی برش‌های بسیار نازک از بلوک‌ها تهیه و رنگ آمیزی با H&E از وجود عناصر قارچی مطمئن شد و سپس اقدام به استخراج DNA نمود. مقاطع بافتی بافت‌های پارافین با پروتئیناز K هضم شده و برش‌هایی به ضخامت 4 تا 5 میکرومتر برای استخراج DNA استفاده می‌شود (34).

#### روش تشخیص

##### روش‌های تشخیصی سنتی (Conventional)

آزمایش میکروسکوپی مستقیم، به عنوان روشی ارزان و ارزشمند جهت تشخیص سریع بیماری، انجام می‌گردد و انجام آن توسط (ECMM/MSG ERC)<sup>1</sup> توصیه شده است. با این حال، این روش‌ها قادر به شناسایی قارچ در سطح جنس یا گونه نمی‌باشد. در این روش نمونه‌هایی نظیر ترشحات سینوسی یا ریوی و حتی نمونه‌های بیوپسی پس از آماده‌سازی اولیه با استفاده از 10-20 KOH درصد مستقیماً زیر میکروسکوپ برای یافتن هایف‌های پهن، بدون دیواره عرضی پهن (قطر، 16-6 میکرومتر) و با انشعابات با زاویه 90 درجه بوسیله افراد مجرب مورد مشاهده قرار می‌گیرند (تصویر شماره 1).



تصویر شماره 1: هایف‌های پهن، بدون دیواره عرضی و با انشعابات با زاویه 90 درجه، روش هیستوپاتولوژی (الف)، روش مستقیم (ب)

1. European Confederation of Medical Mycology/Mycoses Study Group Education and Research Consortium

طرفی جهت مشخص نمودن تهاجم عروقی استفاده از این روش ضروری است. علاوه بر این، روش هستیوپاتولوژی میتواند در جهت افتراق عفونت‌های همزمان موکورمایکوزیس با سایر عوامل ساپروفیتی رشته‌ای نظیر آسپرژیلوزیس کمک کننده باشد، این روش شامل رنگ آمیزی‌های (GMS) Grocott methenamine-silver، Hematoxylin و Periodic acid-Schiff stains (PAS) and Eosin (H&E) می‌باشد. آسپرژیلوس‌ها در مشاهده هستیوپاتولوژی دارای هیف‌های منشعب، باریک، با زوایای حاد منشعب (اصطلاحاً دیکوتوموس) با دیواره‌های صاف و موازی می‌باشند در حالی که هایف موکورال‌ها به صورت رشته‌های فاقد تیغه میانی، پهن و روبانی شکل، دارای دیواره نازک، غیر پیگمنته و دارای انشعابات با زاویه 90 درجه دیده می‌شوند (18، 37) (تصویر شماره 2). کشت، کشت نمونه‌ها برای تشخیص قطعی موکورمایکوزیس و جداسازی آن از عفونت ناشی از سایر عوامل ساپروفیتی رشته‌ای نظیر آسپرژیلوس، سدوسپوریوم یا فوزاریوم ضروری است. علاوه بر آن امکان شناسایی جنس و گونه و در نهایت آزمایش حساسیت ضد قارچی را فراهم می‌آورد. اغلب موکورال‌های پزشکی ترموتولرانت هستند و قادرند در دمای 37 درجه سانتی‌گراد به سرعت رشد کنند. کشت مثبت از نمونه‌های برداشت شده از نواحی در شرایط معمول استریل، تشخیص را تأیید می‌کند. در حالی که کشت مثبت از نمونه‌های تهیه شده از نواحی غیر استریل نظیر دستگاه تنفسی فوقانی می‌تواند به دلیل آلودگی باشد و باید با اطلاعات بالینی و رادیولوژیکی بیمار مورد ارزیابی قرار گیرد تا تشخیص احتمالی داده شود. لذا در مواردی که نتایج هستیوپاتولوژی در دسترس نمی‌باشد و کشت مثبت است باید جهت تشخیص قطعی شرط احتیاط را قایل شد.

پایین بودن حساسیت روش کشت و منفی شدن آن در بیش از 50 درصد موارد موکورمایکوزیس نگرانی و محدودیت مهم این روش می‌باشد. از دلایل این امر می‌تواند تخریب شدید نمونه بافتی در هنگام آماده

سازی بافت‌های بیوسی شده و هموزن نمودن آن می‌باشد که منجر به آسیب به هایف‌های قارچ در بافت می‌شود، یا وجود جنس‌هایی از قارچ که نیاز به شرایط ویژه کشت دارند، درمان‌های اخیر یا مداوم با داروهای ضدقارچی و همچنین نداشتن تخصص لازم جهت انجام کشت باشد. نمونه برداری مناسب نیز برای مثبت شدن کشت بسیار حایز اهمیت می‌باشد. بنابراین در صورت شک به موکورمایکوزیس، ارتباط خوب و همکاری نزدیک بین پزشکان و آزمایشگاه امری ضروری است تا اطمینان حاصل شود که تمام مراحل روش تشخیص به درستی انجام شده است (18). یکی از مهم‌ترین محدودیت روش کشت، زمانبر بودن آن می‌باشد که با توجه به اهمیت تشخیص زودرس و فوری با عنایت به ماهیت به شدت حاد بودن بیماری، باید به وسیله آزمایشگاه و پزشک مورد توجه قرار گیرد. لذا در موارد کشت مثبت در مورد موکورال‌ها تست حساسیت دارویی در محیط *In vitro* با استفاده از آنتی‌فانگال‌هایی نظیر آمفوتریسین B، پوساکونازول، ایتراکونازول و ایساووکونازول براساس پروتکل CLSI M38-A2 انجام می‌گردد (38). تکنیک جذب و یونش لیزری با ماتریکس (MALDI-TOF) نیز روشی امیدوارکننده برای تشخیص عوامل جدا شده از کشت در سطح جنس و گونه در آزمایشگاه‌هایی است که بر این اساس مجهز شده‌اند، اما با توجه به محدودیت داده‌ها در پایگاه‌های اطلاعاتی، می‌توان گفت شناسایی مولکولی همچنان به عنوان روش استاندارد در این موضوع محسوب می‌شود (17، 39). لازم به ذکر می‌باشد که ایمونوهیستوشیمی با استفاده از آنتی‌بادی‌های مونوکلونال علیه رایزوپوس آریزوس (اخیراً در دسترس تجاری قرار گرفته است) می‌تواند در صورت منفی بودن کشت‌ها به تشخیص کمک کند، همچنین برای تمایز آسپرژیلوزیس از موکورمایکوزیس نیز مفید می‌باشد (40، 41). روش‌های مولکولی، مطالعات بالینی برای تأیید تشخیص به همه این روش‌ها نیازمند بوده و در نمونه‌ها با مشاهده هیف‌های موکورال‌ها علاوه

برای شناسایی موکورمایست ها در بافت از چندین تکنیک مولکولی مبتنی بر PCR نظیر nested PCR، nested PCR، real-time PCR (qPCR) و Sequencing در ترکیب با RFLP، PCR/ESI-MS و HRMA استفاده می شود. براساس مطالعات صورت گرفته گزارش شده است که بسیاری از این روش ها با موفقیت مورد استفاده قرار گرفته اند و در نمونه های تازه یا deep-frozen بهتر از بافت های پارافینه عمل می کنند (46,45). اکثر آزمایشات مولکولی ژن های rRNA ریوزومی 18S را هدف قرار می دهند، اما سایر نواحی ژنی، از جمله ناحیه ژنی 28S rDNA، ژن میتوکندری rnl، ژن سیتوکروم b یا ژن اختصاصی موکورالها Coth، مورد استفاده قرار می گیرند (47,48). مطالعات گذشته نشان داد که با روش های مختلف مولکولی از جمله qPCR اختصاصی موکورالها که ناحیه ژنی 28S rDNA را مورد هدف قرار می داد و همچنین طراحی پروب های اختصاصی برای رازوپوس میکروسپروس، رازوپوس اوریزا و گونه های موکور و انجام qPCR multiplex real-time طیف وسیعی از گونه های Mucorales از نظر بالینی قابل شناسایی هستند (50,49).

#### روش های تشخیصی غیر وابسته به کشت<sup>2</sup>

روش های سرولوژی، برخلاف اسپرژیلوس، هیچ مارکر آنتی ژن تجاری برای تشخیص Mucorales وجود ندارد. با این حال، آزمایش گالاکتامانان (GM) بر روی نمونه های خون و BAL بیماران دچار اختلالات خونی و یا بیماران با نتایج تصویربرداری مشکوک قفسه سینه ممکن است برای کاهش احتمال تشخیص موکورمایکوزیس مورد استفاده قرار گیرد (17).

در جستجوی نشانگرهای جدید برای آزمایش های سرولوژی Burnha-Maurish و همکاران آنتی بادی مونوکلونال (2DA6) را با استفاده از ELISA ساندویچی مورد ارزیابی قرار دادند و دریافتند که با فوکومنان خالص شده گونه های موکور بسیار واکنش پذیر است (51).

بر بررسی بافت شناسی، استفاده از روش های مولکولی بسیار توصیه می شود (17). روش های مولکولی به عنوان ابزاری مفید برای تأیید عفونت و شناسایی سویه های درگیر دارای اهمیت به سزایی می باشند. تعیین توالی ناحیه ITS یک روش قابل اعتماد بوده و به طور معمول برای تشخیص مولکولی در سطح گونه و حتی درون گونه ایی مفیدترین تکنیک مولکولی محسوب می شود و به عنوان خط اول تشخیص مولکولی برای شناسایی گونه های موکورالها توصیه می شود (17). در اکثر روش های فوق الذکر، نمونه برداری تهاجمی است که ممکن است برای برخی از بیماران (بدخیمی های خونی همراه با ترومبوسیتونی، بیماران ICU و غیره) قابل استفاده نباشد. از طرفی علی رغم میل تهاجمی قارچ به دیواره عروق خونی، کشت خون منفی است و در حقیقت تاکنون تعداد انگشت شماری از موارد موکورمایکوزیس دارای کشت خون مثبت بوده اند. از آنجایی که DNA قارچ در جریان خون حضور دارد بسیاری از مطالعات بر روی روش های غیر تهاجمی نظیر quantitative polymerase chain reaction (qPCR) جهت شناسایی DNA قارچ در جریان خون (سرم یا پلاسما) و ادرار پرداخته اند (42-44). نشان داده شده است که PCR سرم بیماران ابزاری بسیار قابل اعتماد برای تشخیص موکورمایکوزیس تهاجمی در بیماران دارای نقص ایمنی است.

روش های qPCR بر روی نمونه های خون بیماران روشی سریع محسوب می شود (حدود 3 ساعت زمان) اگر چه حساسیت آن ها نسبت به qPCR بر روی نمونه های بافتی کم تر است، اما روش هایی بسیار ویژه هستند. علاوه بر این، آن ها زودتر از روش های معمولی قارچ شناسی (8 روز) یا تصویربرداری (3 روز) قبل از بروز علامت بالینی حاد قادر به تشخیص موکورمایکوزیس در بیماران دارای نقص ایمنی هستند، بنابراین برای غربالگری و نظارت بر بیماران در معرض خطر مناسب هستند و می توانند شانس بقا را افزایش دهند (18).

1. Non culture base methods



می تواند در مدیریت بیماری نقش مهمی ایفا کند (34). مدیریت موفق و درمان موکورمایکوزیس براساس چند عملکرد می باشد که شامل، قطع یا تعدیل عوامل مستعد کننده زمینه ای، درمان سریع با عوامل ضد قارچی در دوز موثر، برداشت کامل بافت های آلوده و استفاده از انواع درمان های کمکی می باشد.

در بیماران مبتلا به کتواسیدوز دیابتی (DKA) مستعد موکورمایکوز قارچ عامل بیماری از طریق اتصال پروتئین های CotH قارچی به گیرنده GRP78 میزبان به اندوتلیوم حمله می کند. بیان سطحی GRP78 در سلول های اندوتلیال در معرض غلظت های فیزیولوژیکی  $\beta$ -hydroxy butyrate (BHB)، گلوکز و آهن در بیماران DKA افزایش می یابد. لذا اهمیت کنترل دقیق متابولیک اسیدوز برای جلوگیری و مدیریت این عفونت بسیار کاربردی است. مطالعات نشان داده که به منظور کاهش کتواسیدوز، استفاده از بی کربنات سدیم ( $\text{NaHCO}_3$ ) و یا انسولین اثر BHB و گلوکز را معکوس کرده و سلول های اندوتلیال را از موکورمایکوز محافظت می کند و از اهمیت بالینی برخوردار است (18، 54). بر حسب خفیف یا شدید بودن هیپرگلیسمی از درمان با بی کربنات سدیم (با انسولین) استفاده می شود. اکثر موکورال ها به جز دو گونه *Cunninghamella* و *Apophysomyces* در شرایط آزمایشگاهی به بیش تر عوامل ضد قارچی از جمله وریکونازول مقاوم می باشند، آمفو تریسین B موثرترین دارو علیه این گروه قارچی می باشد، بعلاوه دو داروی آزولی پوساکونازول و ایساوکونازول نیز موثرند (18). در ایران نیز جهت درمان بیماران مبتلا به کووید 19 که به موکورمایکوزیس گرفتار شده اند از آمفو تریسین B لیپوزومال همراه با تخلیه سینوس ها و برداشت بافت های آلوده و سپس تجویز پوساکونازول استفاده نموده اند. در موارد دیگری علاوه بر این ها با کسپوفانژین تزریقی نیز درمان انجام پذیرفته است که البته جزو پروتکل درمانی محسوب نمی شود (13، 15، 20، 23). الگوی ذکر شده در بیش تر موارد قادر به بهبود وضعیت

آن ها متعاقباً برای تشخیص فوکومانان دیواره سلولی موکورال ها از روش ایمونواسی جریان جانبی LFIA<sup>3</sup> استفاده کردند و نشان دادند که استفاده از LFIA مناسب تر از ELISA بوده و این پتانسیل را دارد که به عنوان یک آزمایش تایید کننده در مایعات برونکوآلئولار، سرم، ادرار و بافت مورد استفاده قرار گیرد. این آزمایش توانست سریعاً و با دقت *Rhizopus delemar*، *Mucor circinelloides*، *Lichtheimia corymbifera* و *Cunninghamella bertholletiae* را در اوایل عفونت (طی 3-4 روز از عفونت) در مدل های موش شناسایی کند (52).

روش Metabolomics-Breath Test، روشی غیر تهاجمی برای تشخیص موکورمایکوزیس می باشد. در این روش متابولیت های تنفسی فرار نظیر متابولیت sesquiterpene بیماران مبتلا به موکورمایکوزیس با استفاده از (GC-MS) مورد ارزیابی قرار می گیرد. در این روش می توان موکورمایکوزیس را از اسپریلوزیس افتراق داد. با این روش می توان عفونت قارچی را به صورت غیر تهاجمی تشخیص داده و ممکن است بتوان پاسخ به درمان را نیز تحت نظر داشت. علاوه بر این، می توان آن را در جمعیت های پرخطر مانند بیماران مبتلا به نوتروپنی به دلیل درمان سرطان خون یا افرادی که تحت پیوند سلول های خون ساز قرار دارند، جهت غربالگری عفونت های ناشی از قارچ های ساپروفیتی رشته ای، علاوه بر تست گالاکتومانان اسپریلوس مورد استفاده قرار داد. به نظر می رسد که این روش بسیار جذاب و امیدوار کننده باشد ولی نیاز به ارزیابی های پیش تری دارد (53).

#### درمان موکورمایکوزیس

جلوگیری از گسترش عفونت، تشخیص زود هنگام و درمان فوری موکورمایکوزیس بسیار ضروری بوده و آشنایی جراحان و پزشکان با عوامل ایجاد کننده بیماری

1. Lateral flow immunoassay

بیماران مبتلا بوده است. در جدول شماره 2، نحوه درمان موکورمایکوزیس براساس راهنمای درمانی ECIL-6 guidelines قابل مشاهده می‌باشد (17).

### ایده‌میولوژی عفونت همزمان کووید-19 و موکورمایکوزیس در جهان

در سال 2020 سانگ و همکاران دریافتند که بیماران بدحال بستری در ICUها که تحت تهویه مکانیکی هستند همانند بیماری SARS، مستعد ابتلا به عفونت‌های قارچی مختلف هستند، اما هیچ گزارش تأییدی در مورد موکورمایکوزیس وجود نداشت (4).

### جدول شماره 2: خط اول درمان موکورمایکوزیس طبق توصیه های ECIL-6

توصیه های ECIL-6 جهت درمان موکورمایکوزیس	
درجه	توضیحات
A II	مدیریت شامل درمان ضد قارچی، جراحی و کنترل شرایط زمینه ای
A II	رویکرد چند رشته ای شامل درمان، جراحی و کنترل شرایط زمینه ای
C II	دوران ضد قارچی
C II	آمفوتریسین ب دی اکسی کولات
B II	دوز روزانه 5 میلی گرم/کیلو گرم. آمفوتریسین B لیوزومی
B II	باید در عفونت CNS و/یا نارمایی کلیه ترجیح داده شود
B II	هیچ ماده ای جهت استفاده از پوساکوتازول به عنوان خط اول
C II	درمان وجود ندارد. جایگزین زمانی که فرمولاسیون B مطلقاً
C III	مع مصرف دارد.
C III	شامل کنترل دیابت، فاکتور رشد غوناساز در صورت وجود
A II	نوتروپنی، قطع کاهش استروئیدها، کاهش درمان های سرکوب کننده سیستم ایمنی
A II	جراحی
A II	عفونت رینو-اوربیتوسربرال
A II	جراحی بایستی به صورت مودی و با استفاده از رویکرد چند رشته ای مورد بررسی قرار گیرد
B III	عفونت های بافت نرم
C III	ضایعات ریوی موضعی
C III	عفونتهای منتشر
C III	اکتیزین هیپریاتیک
A II	توصیه مع مصرف ترکیب با ففازسپروکس
توصیه های ECIL-6 جهت نجات و درمان نگهدارنده موکورمایکوزیس	
نجات درماتی	
A II	مدیریت بیماری شامل درمان ضد قارچی،
B II	کنترل بیماری زمینه ای و جراحی
B II	پوساکوتازول
B III	ترکیب آمفوتریسین ب لیپیدی و کاسپوفازین
B III	ترکیب آمفوتریسین ب لیپیدی و پوساکوتازول
درمان نگهدارنده	
B III	پوساکوتازول
B III	هیپوشی چند روزه با درمان خط اول جهت دست یابی به سطح سرمی مناسب (نظارت بر سطوح سرمی دارو)

یافته‌های پاتولوژیک پس از مرگ یک بیمار مبتلا به کووید-19 بین مارس 2020 تا آوریل 2020 در انگلستان، وجود موکورمایکوز منتشره را پس از بیوپسی، PCR و استخراج تایید کرد (55). از آن زمان، موارد

متعددی از عفونت همزمان موکورمایکوزیس در جریان یا پس از کووید-19 ظاهر شد. براساس بررسی مطالعات منتشر شده و منتشر نشده، موکورمایکوز مرتبط با کووید-19 در 18 کشور از جمله هند، پاکستان، فرانسه، ایران، مکزیک، روسیه، بنگلادش، برزیل، شیلی، جمهوری چک، آلمان، ایتالیا، کویت، لبنان و ترکیه گزارش گردید (56). در هفته اول ژوئن 2021، هند با بیش از 20000 مورد همچنان بیشترین موارد ثبت شده موکورمایکوز مرتبط با کووید-19 را در جهان دارد (57). براساس مطالعات انجام شده در جهان اکثر بیماران کووید-19 مبتلا به موکورمایکوزیس، کورتیکواستروئید دریافت کرده و یا این که مبتلا به دیابت بوده اند. براساس مطالعات و موارد گزارش شده اکثر بیماران از هند گزارش شد (68 درصد)، که اکثراً مرد بودند (76 درصد). شایعترین ریسک فاکتورها، مصرف کورتیکواستروئیدها (90/5 درصد)، دیابت (79 درصد) و فشارخون بالا (34 درصد) بوده است. همچنین، استفاده بیش از حد از آنتی بیوتیک‌های وسیع الطیف در مواردی ذکر گردید. بیشترین اشکال درگیری‌ها به ترتیب شامل Rhino-orbital (50 درصد موارد)، به دنبال آن درگیری Rhino-sinusal (17 درصد) و Rhino-cerebral (15 درصد) بوده است. مرگ و میر هم در 33/3 درصد بیماران مشاهده گردید. مطالعه مروری اخیر نشان داد که شایعترین گونه‌های جدا شده مربوط به جنس رازینوپوس بوده (42/5 درصد) و در 70 درصد موارد رازینوپوس آریزوس در رینواوربیتوسربرال تشخیص داده شد و رازینوپوس میکروسپوروس در 6 بیمار مبتلا به موکورمایکوز ریوی گزارش گردید. گونه‌های موکور تنها در نوع رینواوربیتوسربرال مشاهده شد (58). 9 بیمار نیز دارای عفونت مخلوط با گونه‌های آسپرژیلوس بوده که شش نفر از این نه نفر بیماری ریوی داشتند و دو بیمار دارای درگیری مغزی تایید شده بودند (56). جدول شماره 3، موارد موکورمایکوزیس گزارش شده در بیماران کووید-19، در جهان را نشان می‌دهد.

جدول شماره 3: مشخصات کلینیکی و دموگرافیک بیماران مبتلا به موکورمایکوزیس مرتبط با کووید-19 در جهان

کشور (رفرنس)	تعداد بیمار	سن	جنس	بیماری سیستمیک (تعداد)	نوع موکورمایکوزیس (تعداد)	روش تشخیص، نوع نمونه، گونه جدا سازی شده	تعداد موارد احتمالی یا اثبات شده Proven/Probable	مصرف استروئید (تعداد)	مصرف توپسیزوماب (تعداد)	درمان دارویی	پیامد
هند (59-69)	68	23-73	مرد=49 زن=19	دیابت ملیتوس (62) فشارخون (20)	رینواتیتال (32) رینوسینوسال (16) رینواریتوسریال (14) رینوسریال (3) ماکیلا فاسیال (2) روی (1)	یوپیسی بافت و کشت، هیستوپاتولوژی، رادیولوژی	موارد احتمالی (27) موارد اثبات شده (41)	دارد (60) ندارد (6)	دارد (1) ندارد (62)	آمفوتریسین ب (66) ایتراکانازول (1) پوساکونازول (1)	مرگ (13) حیات (54) نامشخص (1)
آمریکا (22-24) (70-73)	9	33-79	مرد=8 زن=1	دیابت ملیتوس (5) بیماری سرخرگ کرونری (1)، فشارخون (3) آسم (2)	رینواتیتال (1) رینواریتوسریال (3) رینوسریال (1) روی (4)	کشت (6) رادیولوژی (2) میکروبیولوژی (1) گونه های رازیروپوس (4)	موارد احتمالی (2) موارد اثبات شده (7)	دارد (7) ندارد (2)	دارد (2) ندارد (6) نامشخص (1)	آمفوتریسین ب (4)، آمفوتریسین ب + پوساکونازول (1)، آمفوتریسین ب + وریکونازول (1)، آمفوتریسین ب + کسپوفالنجین + پوساکونازول (1)، آمفوتریسین ب + ایساوونازول + میکالنجین (2)	مرگ (5) حیات (4) نامشخص (1)
ترکیه (21)	12	54-88	مرد=10 زن=2	دیابت ملیتوس (8) فشارخون (7) بیماری کلیوی (5)	رینواتیتال (8) رینواریتوسریال (3) ماکیلا فاسیال (1)	هیستوپاتولوژی رادیولوژی (1) کشت (11)	موارد اثبات شده (12)	دارد (12) ندارد (10)	دارد (2) ندارد (10)	آمفوتریسین ب (11) ندارد (1)	مرگ (8) حیات (4)
مکزیک (74)	1	24	زن	چاقی	رینواتیتال (8)	کشت گونه های لکیمیا/اسلید	اثبات شده	نامشخص	ندارد	آمفوتریسین ب	مرگ
اتریش (75)	1	53	مرد	چاقی افسردگی	روی	اتوپسی رازیروپوس میکروسپوروس	اثبات شده	دارد	دارد	وریکونازول (تزریق داخل رگی)	مرگ
فرقه (76)	1	55	مرد	لنفوما	روی	آسپرژیلوس فومیگاتوس رازیروپوس میکروسپوروس	اثبات شده	نامشخص	ندارد	آمفوتریسین ب	مرگ
اسپانیا (77)	2	62.48	مرد	دیابت ملیتوس (1) فشارخون (2) پیوند کلیه (1) بیماری مزمن کلیوی (1)	رینوسینوسال (1) اسکنی عضلانی (1)	کشت	موارد اثبات شده (2)	دارد (2) ندارد (1)	دارد (1) ندارد (1)	آمفوتریسین ب (2) ایساوونازول، پوساکونازول (1)	حیات (2)
بریتانیا (55)	1	22	مرد	ندارد	منتشره	پس از مرگ	اثبات شده	نامشخص	نامشخص	نامشخص	مرگ
ایتالیا (78)	1	66	مرد	فشارخون	روی	لاولاز پروتکو آگوتولاز گونه های رازیروپوس	اثبات شده	ندارد	ندارد	آمفوتریسین ب ایساوونازول	مرگ
برزیل (79)	1	86	مرد	فشارخون	گوارشی	پاتولوژی	اثبات شده	دارد	نامشخص	ندارد	مرگ

مشاهده شد. شایع ترین اشکال بالینی بیماری به ترتیب شامل Rhinocerebral (48/9 درصد)، ریوی (9/2 درصد) و جلدی (9/2 درصد) بودند. در 8 مورد هم بیماری به فرم منتشره دیده شده بود. میزان مورتالیتی 40/8 درصد گزارش گردید. بیشترین میزان مورتالیتی در بیماران مبتلا به فرم منتشره بیماری دیده شد. شایعترین تظاهرات بالینی در بیماران دیابتیک فرم Rhinocerebral (72/9 درصد) بوده است. شناسایی بیماری نیز در اکثر موارد براساس روش هیستوپاتولوژی (85/7 درصد) بوده است و شایعترین عامل مسبب بیماری نیز *Rhizopus spp* گزارش

اپیدمیولوژی عفونت همزمان کووید-19 و موکورمایکوزیس در ایران

موکورمایکوزیس همواره به عنوان بیماری قارچی فرصت طلب که در شرایط خاص دارای مورتالیتی بالایی می باشد حائز اهمیت بوده است. براساس مطالعه مروری که به میزان انسیدانس این بیماری در ایران پرداخته است در یک بازه زمانی 25 ساله (1990-2015) 98 مورد موکورمایکوزیس گزارش گردید. سن بیماران در زمان تشخیص از 6 ماه تا 76 سال متغیر بود. اصلی ترین فاکتور زمینه ای دیابت بود که در (47/9 درصد) بیماران

گردید (80). امروزه نیز به دلیل پاندمی کووید-19 در ایران و ایجاد بستر مناسب جهت بروز موکورمایکوزیس، شاهد موارد متعددی از این بیماری در کشور هستیم. جدول شماره 4، مشخصات کلینیکی و دموگرافیک بیماران مبتلا به موکورمایکوزیس مرتبط با کووید-19 در ایران را نشان می‌دهد. نکته قابل توجه این است که مقایسه موارد موکورمایکوزیس پس از رخداد کووید-19 در ایران نشان می‌دهد که طی مدت یک سال بیش از 40 مورد تایید شده از بیماری گزارش شده است. در حالی که در مطالعه مروری انجام شده قبلی طی 25 سال 98 مورد گزارش شده است (80). این موضوع اهمیت کووید-19 را به عنوان یکی از مهم ترین عوامل مستعد کننده این بیماری قارچی تهدید کننده جان انسان بیش از پیش آشکار می‌سازد.

به طور کلی، بیماران مبتلا به کووید-19 با بیماری‌های زمینه‌ای، بیماران دیابتیک و یا بیماران تحت درمان با داروهای سرکوب کننده سیستم ایمنی، در معرض ابتلا به موکورمایکوزیس هستند. از آنجایی که موکورمایکوزیس

پیش آگهی ضعیفی را نشان می‌دهد و تشخیص و درمان زود هنگام را می‌طلبد، لذا استراتژی‌های غربالگری و تشخیص زودهنگام، درمان و پیشگیری می‌تواند خطر ابتلا به موکورمایکوزیس را در بیماران کووید-19 کاهش دهد.

تحقیقات آینده برای ایجاد الگوریتم های قابل اعتماد و استانداردسازی روش های تشخیصی برای تشخیص زودهنگام و افتراقی موکورمایکوزیس در بیماران کووید-19 امری بسیار ضروری است. به این ترتیب، در بیماران مبتلا به کووید-19 با ریسک بالا، مانند افرادی که تحت درمان با سرکوب کننده‌های سیستم ایمنی، بیماران مبتلا به بیماری‌های زمینه‌ای، بیماران بستری در ICU و کسانی که تحت تهویه مکانیکی تهاجمی قرار گرفته اند، مورد نیاز است. در نهایت این اقدامات نیاز به همکاری پزشکان و متخصصین قارچ شناسی پزشکی دارد تا بتوان به کاهش میزان ابتلا و همچنین مرگ و میر در این دسته از بیماران کمک نمود (82).

جدول شماره 4: مشخصات کلینیکی و دموگرافیک بیماران مبتلا به موکورمایکوزیس مرتبط با کووید-19 در ایران

نویسنده‌گان	تعداد موارد	سن	جنس	بیماری سیستمیک (تعداد)	نوع موکورمایکوزیس (تعداد)	روش تشخیص (تعداد)	تعداد موارد احتمالی یا اثبات شده Proven/ Probable	مصرف استروئید (تعداد)	درمان دارویی (تعداد)	یامد
وسی و همکاران (15)	2	54-40	مرد=1 زن=1	دیابت ملیتوس (1)	رینوریتال (1) رینوریتوسیرال (1)	هیستوپاتولوژی رادیولوژی (2)	اثبات شده (2)	دارد (2)	آمفوتریسین ب (2)	مرگ (1) حیات (1)
کریمی گلوگاهی و همکاران (16)	1	61	زن=1	دیابت ملیتوس (1)	رینوریتال (1)	هیستوپاتولوژی (1)	اثبات شده (1)	دارد (1)	سیستیک آنتی فانگال (1)	حیات (1)
عواطف قاضی و همکاران (14)	12	87-46	مرد=5 زن=7	دیابت ملیتوس (10) فشارخون بیماری کلیوی مزمن بیماری ایسکمیک قلب	رینوسیتوریتال (10)	هیستوپاتولوژی (12)	اثبات شده (12)	دارد (9) ندارد (3)	آمفوتریسین ب لیوزومال جراحی	مرگ (8) حیات (4)
پاکدل و همکاران (13)	15	71-14	مرد=10 زن=5	دیابت ملیتوس (13) فشارخون (7) سرطان خون (2) آسم (2) قلبی عروقی (2)	رینوریتال (8) سینوریتال (6) سینوتازال (1)	تصویربرداری آندوسکوپی هیستوپاتولوژی	اثبات شده (15)	دارد (7) ندارد (8)	آمفوتریسین ب لیوزومال (9) آمفوتریسین ب + پوساکونازول (3) آمفوتریسین ب داخل رگی (3) کسیوفلجین + آمفوتریسین ب (2) آمفوتریسین ب + کسیوفلجین + پوساکونازول (1)	مرگ (7) حیات (8)
وحید رضا استوان و همکاران (2)	1	60	زن (1)	دیابت ملیتوس (1)	رینوریتوسیرال (1)	هیستوپاتولوژی	اثبات شده	دارد (1)	آمفوتریسین ب لیوزومال	مرگ
فائزه محمدی و همکاران (81)	1	59	مرد (1)	سالم	رینوریتال	هیستوپاتولوژی آزمایش مستقیم	اثبات شده	ندارد	آمفوتریسین ب لیوزومال	مرگ
گزارش از دانشگاه علوم پزشکی مازندران و بیل (منتشر نشده)	10	70-50	مرد (3) زن (7)	دیابت ملیتوس فشارخون	رینوریتال	آزمایش مستقیم هیستوپاتولوژی رادیولوژی	اثبات شده (8)	دارد (5) ندارد (5)	آمفوتریسین ب	مرگ (2) حیات (8)

## References

1. Abdoli A, Falahi S, Kenarkoochi A. COVID-19-associated opportunistic infections: a snapshot on the current reports. *Clin Exp Med* 2021;1-20.
2. Ostovan VR, Rezapanah S, Behzadi Z, Hosseini L, Jahangiri R, Anbardar MH, et al. Coronavirus disease (COVID-19) complicated by rhino-orbital-cerebral mucormycosis presenting with neurovascular thrombosis: a case report and review of literature. *J Neurovirol* 2021; 27(4): 644-649.
3. Rodriguez-Morales AJ, Mamani-García CS, Nuñez-Lupaca JN, León-Figueroa DA, Olarte-Durand M, Cubas RAY, et al. COVID-19 and mucormycosis in Latin America—An emerging concern. *Travel Medicine and Infectious Disease* 2021; 44(102156).
4. Song G, Liang G, Liu W. Fungal co-infections associated with global COVID-19 pandemic: a clinical and diagnostic perspective from China. *Mycopathologia* 2020; 185(4): 599-606.
5. Ghazanfari M, Arastehfar A, Davoodi L, Charati JY, Moazeni M, Abastabar M, et al. Pervasive but Neglected: A Perspective on COVID-19-Associated Pulmonary Mold Infections Among Mechanically Ventilated COVID-19 Patients. *Front Med* 2021; 8: 649675.
6. Nasri E, Shoaee P, Vakili B, Mirhendi H, Sadeghi S, Hajiahmadi S, et al. Fatal invasive pulmonary Aspergillosis in COVID-19 patient with acute myeloid leukemia in Iran. *Mycopathologia* 2020; 185(6): 1077-1084.
7. Salehi M, Khajavirad N, Seifi A, Salahshour F, Jahanbin B, Kazemizadeh H, et al. Proven *Aspergillus flavus* pulmonary aspergillosis in a COVID-19 patient: A case report and review of the literature. *Mycoses* 2021; 64(8): 809-816.
8. Davoodi L, Faeli L, Mirzakhani R, Jalalian R, Shokohi T, Kermani F. Catastrophic *Candida* prosthetic valve endocarditis and COVID-19 comorbidity: A rare case. *Curr Med Mycol* 2021; 7(2): 43-47 (Persian).
9. Salehi M, Ahmadikia K, Mahmoudi S, Kalantari S, Jamalimoghadamsiahkali S, Izadi A, et al. Oropharyngeal candidiasis in hospitalised COVID-19 patients from Iran: Species identification and antifungal susceptibility pattern. *Mycoses* 2020; 63(8): 771-778.
10. Arastehfar A, Shaban T, Zarrinfar H, Roudbary M, Ghazanfari M, Hedayati MT, et al. Candidemia among Iranian Patients with Severe COVID-19 Admitted to ICUs. *J Fungi* 2021; 7(4): 280.
11. Mitaka H, Kuno T, Takagi H, Patrawalla P. Incidence and mortality of COVID-19-associated pulmonary aspergillosis: A systematic review and meta-analysis. *Mycoses* 2021; 64(9): 993.
12. Tabarsi P, Khalili N, Pourabdollah M, Sharifynia S, Naeini AS, Ghorbani J, et al. Case Report: COVID-19-associated Rhinosinusitis Mucormycosis Caused by *Rhizopus arrhizus*: A Rare but Potentially Fatal Infection Occurring After Treatment with Corticosteroids. *Am J Trop Med Hyg* 2021; 105(2): 449-453.
13. Pakdel F, Ahmadikia K, Salehi M, Tabari A, Jafari R, Mehrparvar G, et al. Mucormycosis in patients with COVID-19: A cross-sectional descriptive multicentre study from Iran. *Mycoses* 2021; 64(10):1238-1252.
14. Avatef Fazeli M, Rezaei L, Javadirad E, Iranfar K, Khosravi A, Amini Saman J,

- et al. Increased incidence of rhino-orbital mucormycosis in an educational therapeutic hospital during the COVID-19 pandemic in western Iran: An observational study. *Mycoses* 2021; 64(11): 1366-1377.
15. Veisi A, Bagheri A, Eshaghi M, Rikhtehgar MH, Rezaei Kanavi M, Farjad R. Rhino-orbital mucormycosis during steroid therapy in COVID-19 patients: a case report. *Eur J Ophthalmol* 2021; 11206721211009450.
  16. Karimi-Galougahi M, Arastou S, Haseli S. Fulminant mucormycosis complicating coronavirus disease 2019 (COVID-19). *Int Forum Allergy Rhinol* 2021; 11(6): 1029-1030.
  17. Tissot F, Agrawal S, Pagano L, Petrikos G, Groll AH, et al. ECIL-6 guidelines for the treatment of invasive candidiasis, aspergillosis and mucormycosis in leukemia and hematopoietic stem cell transplant patients. *Haematologica* 2017; 102(3): 433-444.
  18. Skiada A, Pavleas I, Drogari-Apiranthitou M. Epidemiology and diagnosis of mucormycosis: an update. *J Fungi* 2020; 6(4): 265.
  19. Xia ZK, Wang WL, Yang RY. Slowly progressive cutaneous, rhinofacial, and pulmonary mucormycosis caused by *Mucor irregularis* in an immunocompetent woman. *Clinical Infectious Diseases* 2013; 56(7): 993-995.
  20. Ahmadikia K, Hashemi SJ, Khodavaisy S, Getso MI, Alijani N, Badali H, et al. The double-edged sword of systemic corticosteroid therapy in viral pneumonia: A case report and comparative review of influenza-associated mucormycosis versus COVID-19 associated mucormycosis. *Mycoses* 2021; 64(8): 798-808.
  21. Bayram N, Ozsaygılı C, Sav H, Tekin Y, Gundogan M, Pangal E, et al. Susceptibility of severe COVID-19 patients to rhino-orbital mucormycosis fungal infection in different clinical manifestations. *Japanese Journal of Ophthalmology* 2021; 65: 515-525.
  22. Khatri A, Chang K-M, Berlinrut I, Wallach F. Mucormycosis after Coronavirus disease 2019 infection in a heart transplant recipient—case report and review of literature. *Journal of Medical Mycology* 2021; 31(2): 101125.
  23. Mekonnen ZK, Ashraf DC, Jankowski T, Grob SR, Vagefi MR, Kersten RC, et al. Acute invasive rhino-orbital mucormycosis in a patient with COVID-19-associated acute respiratory distress syndrome. *Ophthalmic Plast Reconstr Surg* 2021; 37(2): e40-e80.
  24. Placik DA, Taylor WL, Wnuk NM. Bronchopleural fistula development in the setting of novel therapies for acute respiratory distress syndrome in SARS-CoV-2 pneumonia. *Radiol Case Rep* 2020; 15(11): 2378-2381.
  25. Kanwar A, Jordan A, Olewiler S, Wehberg K, Cortes M, Jackson BR. A fatal case of *Rhizopus azygosporus* pneumonia following COVID-19. *J Fungi* 2021; 7(3): 174.
  26. Chen J, Wu C, Wang X, Yu J, Sun Z. The impact of COVID-19 on blood glucose: a systematic review and meta-analysis. *Front Endocrinol* 2020; 11: 574541.
  27. Kroschinsky F, Stölzel F, von Bonin S, Beutel G, Kochanek M, Kiehl M, et al. New drugs, new toxicities: severe side effects of modern targeted and immunotherapy of cancer and their management. *Crit Care* 2017; 21(1): 89.
  28. Lee DW, Gardner R, Porter DL, Louis CU, Ahmed N, Jensen M, et al. Current concepts in the diagnosis and management of cytokine release syndrome. *Blood* 2014; 124(2): 188-195.

29. Al-Tawfiq JA, Alhumaid S, Alshukairi AN, Temsah M-H, Barry M, Al Mutair A, et al. COVID-19 and mucormycosis superinfection: the perfect storm. *Infection* 2021; 1-21.
30. Ben-Ami R, Luna M, Lewis RE, Walsh TJ, Kontoyiannis DP. A clinicopathological study of pulmonary mucormycosis in cancer patients: extensive angioinvasion but limited inflammatory response. *J Infect* 2009; 59(2): 134-138.
31. Spellberg B, Edwards Jr J, Ibrahim A. Novel perspectives on mucormycosis: pathophysiology, presentation, and management. *Clin Microbiol Rev* 2005; 18(3): 556-569.
32. Walsh TJ, Gamaletsou MN, McGinnis MR, Hayden RT, Kontoyiannis DP. Early clinical and laboratory diagnosis of invasive pulmonary, extrapulmonary, and disseminated mucormycosis (zygomycosis). *Clin Infect Dis* 2012; 54(suppl\_1): S55-S60.
33. Zaman K, Rudramurthy SM, Das A, Panda N, Honnavar P, Kaur H, et al. Molecular diagnosis of rhino-orbito-cerebral mucormycosis from fresh tissue samples. *J Med Microbiol* 2017; 66(8): 1124-1129.
34. Salehi E, Hedayati MT, Zoll J, Rafati H, Ghasemi M, Doroudinia A, et al. Discrimination of aspergillosis, mucormycosis, fusariosis, and scedosporiosis in formalin-fixed paraffin-embedded tissue specimens by use of multiple real-time quantitative PCR assays. *J Clin Microbiol* 2016; 54(11): 2798-2803.
35. Monheit J, Cowan D, Moore D. Rapid detection of fungi in tissues using calcofluor white and fluorescence microscopy. *Arch Pathol Lab Med* 1984; 108(8): 616-618.
36. McDermott NE, Barrett J, Hipp J, Merino MJ, Lee C-CR, Waterman P, et al. Successful treatment of periodontal mucormycosis: report of a case and literature review. *Oral Surg Oral Med Oral Pathol Oral Radiol Endod* 2010; 109(3): e64-e69.
37. Abdollahi A, Shokohi T, Amirrajab N, Poormosa R, Kasiri A, Motahari S, et al. Clinical features, diagnosis, and outcomes of rhino-orbito-cerebral mucormycosis-A retrospective analysis. *Curr Med Mycol* 2016; 2(4): 15-23 (Persian).
38. Wayne P. Clinical and Laboratory Standards Institute. Reference method for broth dilution antifungal susceptibility testing of filamentous fungi. CLSI Document M38-A2. Clinical and Laboratory Standards Institute, 2008. 2008.
39. Cassagne C, Ranque S, Normand A-C, Fourquet P, Thiebault S, Planard C, et al. Mould routine identification in the clinical laboratory by matrix-assisted laser desorption ionization time-of-flight mass spectrometry. *PLoS One* 2011; 6(12): e28425.
40. Challa S, Uppin SG, Uppin MS, Pamidimukkala U, Vemu L. Diagnosis of filamentous fungi on tissue sections by immunohistochemistry using anti-aspergillus antibody. *Med Mycol* 2015; 53(5): 470-476.
41. Shibata W, Niki M, Sato K, Fujimoto H, Yamada K, Watanabe T, et al. Detection of *Rhizopus*-specific antigen in human and murine serum and bronchoalveolar lavage. *Med Mycol* 2020; 58(7): 958-964.
42. Millon L, Herbrecht R, Grenouillet F, Morio F, Alanio A, Letscher-Bru V, et al. Early diagnosis and monitoring of mucormycosis by detection of circulating DNA in serum: retrospective analysis of 44 cases collected through the French Surveillance Network of Invasive Fungal Infections (RESSIF). *Clin Microbiol Infect* 2016; 22(9): 810. e1-810. e8.
43. Legrand M, Gits-Muselli M, Boutin L,

- Garcia-Hermoso D, Maurel V, Soussi S, et al. Detection of circulating Mucorales DNA in critically ill burn patients: preliminary report of a screening strategy for early diagnosis and treatment. *Clin Infect Dis* 2016; 63(10): 1312-1317.
44. Springer J, Lackner M, Ensinger C, Risslegger B, Morton CO, Nachbaur D, et al. Clinical evaluation of a Mucorales-specific real-time PCR assay in tissue and serum samples. *J Med Microb* 2016; 65(12): 1414-1421.
45. Najafi N, Kermani F, Ghadi NG, Aghili SR, Seifi Z, Roilides E, et al. Fatal rhinocerebral mucormycosis in a patient with ulcerative colitis receiving azathioprine and corticosteroid. *Curr Med Mycol* 2019; 5(1): 37-41 (Persian).
46. Gholinejad-Ghadi N, Shokohi T, Seifi Z, Aghili SR, Roilides E, Nikkhah M, et al. Identification of Mucorales in patients with proven invasive mucormycosis by polymerase chain reaction in tissue samples. *Mycoses* 2018; 61(12): 909-915.
47. Springer J, Goldenberger D, Schmidt F, Weisser M, Wehrle-Wieland E, Einsele H, et al. Development and application of two independent real-time PCR assays to detect clinically relevant Mucorales species. *J Med Microbiol* 2016; 65(3): 227-234.
48. Baldin C, Soliman SS, Jeon HH, Alkhazraji S, Gebremariam T, Gu Y, et al. PCR-based approach targeting Mucorales-specific gene family for diagnosis of mucormycosis. *J Clin Microbiol* 2018; 56(10): e00746-18.
49. Kasai M, Harrington SM, Francesconi A, Petraitis V, Petraitiene R, Beveridge MG, et al. Detection of a molecular biomarker for zygomycetes by quantitative PCR assays of plasma, bronchoalveolar lavage, and lung tissue in a rabbit model of experimental pulmonary zygomycosis. *J Clin Microbiol* 2008; 46(11): 3690-3702.
50. Bernal-Martinez L, Buitrago M, Castelli M, Rodriguez-Tudela J, Cuenca-Estrella M. Development of a single tube multiplex real-time PCR to detect the most clinically relevant Mucormycetes species. *Clin Microbiol Infect* 2013; 19(1): E1-E7.
51. Burnham-Marusich AR, Hubbard B, Kvam AJ, Gates-Hollingsworth M, Green HR, Soukup E, et al. Conservation of mannan synthesis in fungi of the Zygomycota and Ascomycota reveals a broad diagnostic target. *Mosphere* 2018; 3(3): e00094-18.
52. Orne C, Burnham-Marusich A, Baldin C, Gebremariam T, Ibrahim A, Kvam A, et al. Cell wall fucomannan is a biomarker for diagnosis of invasive murine mucormycosis. *Proceedings of the 28th ECCMID, Madrid, Spain*. 2018:21-24.
53. Koshy S, Ismail N, Astudillo CL, Haeger CM, Aloum O, Acharige MT, et al. Breath-based diagnosis of invasive mucormycosis (IM). *Open Forum Infectious Diseases*; 2017: Oxford University Press US.
54. Pilmis B, Alanio A, Lortholary O, Lanternier F. Recent advances in the understanding and management of mucormycosis. *F1000 Research* 2018; 7: 1429.
55. Hanley B, Naresh KN, Roufousse C, Nicholson AG, Weir J, Cooke GS, et al. Histopathological findings and viral tropism in UK patients with severe fatal COVID-19: a post-mortem study. *The Lancet Microbe* 2020; 1(6): e245-e253.
56. Hoenigl M, Seidel D, Carvalho A, Rudramurthy SM, Arastehfar A, Gangneux JP, et al. The Emergence of COVID-19 Associated Mucormycosis: Analysis of Cases From 18 Countries. 2021.



57. Raut A, Huy NT. Rising incidence of mucormycosis in patients with COVID-19: another challenge for India amidst the second wave? *Lancet Respir Med* 2021; 9(8): e77.
58. Poignon C, Blaize M, Vezinet C, Lampros A, Monsel A, Fekkar A. Invasive pulmonary fusariosis in an immunocompetent critically ill patient with severe COVID-19. *Clin Microbiol Infect* 2020; 26(11): 1582-1584.
59. Mehta S, Pandey A. Rhino-orbital mucormycosis associated with COVID-19. *Cureus* 2020; 12(9): e10726.
60. Maini A, Tomar G, Khanna D, Kini Y, Mehta H, Bhagyasree V. Sino-orbital mucormycosis in a COVID-19 patient: A case report. *International Journal of Surgery Case Reports* 2021; 82: 105957.
61. Moorthy A, Gaikwad R, Krishna S, Hegde R, Tripathi K, Kale PG, et al. SARS-CoV-2, Uncontrolled Diabetes and Corticosteroids—An Unholy Trinity in Invasive Fungal Infections of the Maxillofacial Region? A Retrospective, Multi-centric Analysis. *J Maxillofac Oral Surg* 2021; 20(3): 1-8.
62. Nehara HR, Puri I, Singhal V, Sunil I, Bishnoi BR, Sirohi P. Rhinocerebral mucormycosis in COVID-19 patient with diabetes a deadly trio: Case series from the north-western part of India. *Indian J Med Microbiol* 2021; 39(3): 380-383.
63. Rao R, Shetty AP, Nagesh CP. Orbital infarction syndrome secondary to rhino-orbital mucormycosis in a case of COVID-19: Clinico-radiological features. *Indian J Ophthalmol* 2021; 69(6): 1627-1630.
64. Revannavar SM, Supriya P, Samaga L, Vineeth V. COVID-19 triggering mucormycosis in a susceptible patient: a new phenomenon in the developing world? *BMJ Case Rep* 2021; 14(4): e241663.
65. Krishna DS, Raj H, Kurup P, Juneja M. Maxillofacial Infections in Covid-19 Era—Actuality or the Unforeseen: 2 Case Reports. *Indian J Otolaryngol Head Neck Surg* 2021; 1-4.
66. Saldanha M, Reddy R, Vincent MJ. of the article: paranasal mucormycosis in COVID-19 patient. *Indian J Otolaryngol Head Neck Surg* 2021; 1-4.
67. Sarkar S, Gokhale T, Choudhury SS, Deb AK. COVID-19 and orbital mucormycosis. *Indian J Ophthalmol* 2021; 69(4): 1002-1004.
68. Sen M, Lahane S, Lahane TP, Parekh R, Honavar SG. Mucor in a viral land: a tale of two pathogens. *Indian J Ophthalmol* 2021; 69(2): 244-252.
69. Sharma S, Grover M, Bhargava S, Samdani S, Kataria T. Post coronavirus disease mucormycosis: a deadly addition to the pandemic spectrum. *J Laryngol Otol* 2021; 135(5): 442-447.
70. Werthman-Ehrenreich A. Mucormycosis with orbital compartment syndrome in a patient with COVID-19. *Am J Emerg Med* 2021; 42: 264. e5-. e8.
71. Alekseyev K, Didenko L, Chaudhry B. Rhinocerebral mucormycosis and COVID-19 pneumonia. *J Med Cases* 2021; 12(3): 85-89.
72. Dallalzadeh LO, Ozzello DJ, Liu CY, Kikkawa DO, Korn BS. Secondary infection with rhino-orbital cerebral mucormycosis associated with COVID-19. *Orbit* 2021; 1-4.
73. Johnson AK, Ghazarian Z, Cendrowski KD, Persichino JG. Pulmonary aspergillosis and mucormycosis in a patient with COVID-19. *Med Mycol Case Rep* 2021; 32: 64-67.
74. Waizel-Haiat S, Guerrero-Paz JA, Sanchez-Hurtado L, Calleja-Alarcon S, Romero-Gutierrez L. A case of fatal rhino-orbital mucormycosis associated with new onset

- diabetic ketoacidosis and COVID-19. *Cureus* 2021; 13(2): e13163.
75. Zurl C, Hoenigl M, Schulz E, Hatzl S, Gorkiewicz G, Krause R, et al. Autopsy proven pulmonary mucormycosis due to *Rhizopus microsporus* in a critically ill COVID-19 patient with underlying hematological malignancy. *J Fungi (Basel)* 2021; 7(2): 88.
76. Bellanger A-P, Navellou J-C, Lepiller Q, Brion A, Brunel A-S, Millon L, et al. Mixed mold infection with *Aspergillus fumigatus* and *Rhizopus microsporus* in a severe acute respiratory syndrome Coronavirus 2 (SARS-CoV-2) patient. *Infect Dis Now* 2021; 51(7): 633-635.
77. Arana C, Cuevas Ramírez RE, Xipell M, Casals J, Moreno A, Herrera S, et al. Mucormycosis associated with covid19 in two kidney transplant patients. *Transpl Infect Dis* 2021; 23(4): e13652.
78. Pasero D, Sanna S, Liperi C, Piredda D, Branca GP, Casadio L, et al. A challenging complication following SARS-CoV-2 infection: a case of pulmonary mucormycosis. *Infection* 2021; 49(5): 1055-1060.
79. do Monte Junior ES, Dos Santos MEL, Ribeiro IB, de Oliveira Luz G, Baba ER, Hirsch BS, et al. Rare and fatal gastrointestinal mucormycosis (*Zygomycosis*) in a COVID-19 patient: a case report. *Clin Endosc* 2020; 53(6): 746-749.
80. Vaezi A, Moazeni M, Rahimi MT, de Hoog S, Badali H. Mucormycosis in Iran: a systematic review. *Mycoses* 2016; 59(7): 402-415.
81. Mohammadi F, Badri M, Safari S, Hemmat N. A case report of rhino-facial mucormycosis in a non-diabetic patient with COVID-19: a systematic review of literature and current update. *BMC Infectious Diseases* 2021; 21(1): 906.
82. Kuki Á, Nagy L, Zsuga M, Kéki S. Fast identification of phthalic acid esters in poly (vinyl chloride) samples by direct analysis in real time (DART) tandem mass spectrometry. *Int J Mass Spectrometry*. 2011; 303(2): 225-228.