

Study of CD117 Expression and Its Relationship with Benign Prostatic Hyperplasia and Gleason Score in Prostatic Adenocarcinoma

Mehdi Rahmanpour¹,
Mohammadreza Jalali Nadoushan²

¹ Medical Student, Faculty of Medicine, Shahed University, Tehran, Iran

² Professor, Department of Pathology, Mostafa Khomeini Hospital, Faculty of Medicine, Shahed University, Tehran, Iran

(Received December 6, 2022 ; Accepted August 19, 2023)

Abstract

Background and purpose: Prostate cancer is the second cause of cancer-related death in men. Early diagnosis and identification of prognostic factors help to predict clinical outcome and select the most effective treatment protocol in each patient. The relationship between CD117 expression and various tumor prognoses has been identified and there is evidence for the role of this marker in prostate cancer pathogenesis. So, the aim of this study was to evaluate CD117 marker expression in prostate benign hyperplasia and adenocarcinoma, and to find its association with Gleason grade.

Materials and methods: In this cross-sectional study, paraffin blocks of tissue samples obtained from 85 patients with prostatic benign hyperplasia and 78 patients with prostatic adenocarcinoma, who referred to Shahid Mostafa Khomeini hospital during 2018 to 2021, were immunohistochemically stained by anti-CD117 antibody. Membranous and cytoplasmic staining in more than 10% of epithelial tumor cells was considered as positive result.

Results: Positive CD117 expression was found in 27.1% of prostatic benign hyperplasia and 50% of prostatic adenocarcinoma samples showed a statistically significant difference ($P=0.003$). There was no significant relationship between CD117 status expression and primary Gleason grade in prostatic adenocarcinoma samples ($P=0.166$); however, secondary Gleason grade and total Gleason score had a significant relationship with CD117 expression status ($P=0.002$ and $P=0.017$, respectively).

Conclusion: CD117 expression was higher in prostatic carcinoma compared to benign prostatic hyperplasia and its higher expression was associated with higher Gleason grade as one of the most important prognostic factors in prostatic carcinoma.

Keywords: prostate carcinoma, Gleason grade, benign prostatic hyperplasia, CD117

J Mazandaran Univ Med Sci 2023; 33 (226): 172-178 (Persian).

Corresponding Author: Mohammadreza Jalali Nadoushan - Mostafa Khomeini Hospital, Shahed University, Tehran, Iran.
(E-mail: Jalali@shahed.ac.ir)

بررسی بیان مارکر CD117 و ارتباط آن با بزرگی خوش خیم پروستات و درجه بدخیمی گلیسون در آدنوکارسینوم پروستات

مهدی رحمن پور¹
محمدرضا جلالی ندوشن²

چکیده

سابقه و هدف: سرطان پروستات دومین علت مرگ ناشی از بدخیمی‌ها در مردان است. تشخیص زودرس و شناسایی فاکتورهای موثر بر پیش‌آگهی بیماران به پیش‌بینی پیامد بالینی و انتخاب نوع درمان برای هر بیمار کمک می‌کند. ارتباط بیان CD117 با پیش‌آگهی تومورهای مختلف نشان داده شده است و شواهدی از نقش این مارکر در بیماری‌زایی کارسینوم پروستات وجود دارد. لذا هدف از مطالعه حاضر، بررسی بیان مارکر CD117 در هایپرپلازی خوش خیم و آدنوکارسینوم پروستات و ارتباط آن با درجه گلیسون بود.

مواد و روش‌ها: در این مطالعه مقطعی، بلوک‌های پارافینی از 85 نمونه هایپرپلازی خوش خیم و 78 نمونه آدنوکارسینوم پروستات که طی سال‌های 1397 تا 1400 به بیمارستان شهید مصطفی خمینی (ره) تهران مراجعه کرده بودند، مورد رنگ‌آمیزی ایمونوهیستوشیمی با استفاده از آنتی‌بادی ضد CD117 قرار گرفتند. رنگ‌آمیزی غشایی و سیتوپلاسمی در بیش از 10 درصد سلول‌های اپی‌تلیال توموری به‌عنوان نتیجه مثبت در نظر گرفته شد.

یافته‌ها: در مطالعه حاضر، بیان مثبت CD117 در 27/1 درصد نمونه‌های هایپرپلازی خوش خیم و 50 درصد نمونه‌های آدنوکارسینوم پروستات مشاهده شد که تفاوت آماری معنی‌داری را نشان می‌دهد ($P=0/003$). ارتباط آماری معنی‌داری بین وضعیت بیان CD117 با درجه گلیسون اولیه وجود نداشت ($P=0/166$)، اما درجه گلیسون ثانویه و نمره گلیسون مجموع، ارتباط آماری معنی‌داری را با وضعیت بیان CD117 نشان دادند (به ترتیب $P=0/002$ و $P=0/017$).

استنتاج: براساس یافته‌های این مطالعه، بیان مارکر CD117 در نمونه‌های کارسینوم پروستات بالاتر از نمونه‌های هایپرپلازی خوش خیم پروستات می‌باشد و افزایش میزان بیان آن با افزایش درجه گلیسون تومور به‌عنوان یکی از معیارهای تعیین پیش‌آگهی کارسینوم پروستات ارتباط دارد.

واژه‌های کلیدی: کارسینوم پروستات، درجه گلیسون، هایپرپلازی خوش خیم پروستات، CD117

مقدمه

است. این سیستم بر پایه الگوی تمایز غددی تومور در بزرگنمایی نسبتاً پایین بوده و خصوصیات سلول‌ها نقشی در آن ندارند. آنتی‌ژن اختصاصی پروستات (PSA)

آدنوکارسینوم پروستات شایع‌ترین سرطان در مردان بعد از سرطان ریه به حساب می‌آید (1). از جمله روش‌های بافت‌شناسی درجه‌بندی تومور، سیستم درجه‌بندی گلیسون

E-mail: jalali@shahed.ac.ir

مؤلف مسئول: محمدرضا جلالی ندوشن - تهران: میدان فلسطین، خیابان ایالتی، بیمارستان شهید مصطفی خمینی

1. دانشجوی پزشکی، دانشکده پزشکی، دانشگاه شاهد، تهران، ایران

2. استاد، گروه پاتولوژی، بیمارستان شهید مصطفی خمینی، دانشکده پزشکی، دانشگاه شاهد، تهران، ایران

تاریخ دریافت: 1401/9/15 تاریخ ارجاع جهت اصلاحات: 1401/11/1 تاریخ تصویب: 1402/5/24

مهم‌ترین و مفیدترین مارکر بیوشیمیایی در تشخیص آدنوکارسینوم پروستات است، اما به هر حال سطوح آن در شرایطی مانند پروستاتیت، انفارکتوس، هایپرپلازی و پس از بیوپسی و کولونوسکوپی نیز افزایش می‌یابد که حساسیت و اختصاصیت این تست را کاهش می‌دهد (2). بنابراین مطالعات برای شناسایی مارکرها اختصاصی‌تر برای تشخیص زودرس و پیش‌آگهی سرطان پروستات می‌تواند بر محدودیت‌های PSA غلبه کند (3). از جمله ابزارهایی که امروزه در تشخیص و بررسی پیش‌آگهی در سرطان‌های مختلف مورد استفاده قرار می‌گیرد، مارکرها مولکولی می‌باشد. CD117، پروتئینی است غشایی با وزن 145 کیلو دالتون و از خانواده گیرنده تیروزین کیناز تایپ 3 که در انسان توسط ژن KIT کد می‌شود. ارتباط بیان CD117 با برخی سرطان‌ها مشخص شده است؛ به طور مثال سلول‌های تومور استرومایی روده‌ای-معدی (GIST)، در 95 درصد موارد CD117 را بروز می‌دهند و همچنین بیان آن با بدتر شدن پیش‌آگهی سرطان پستان و بهتر شدن پیش‌آگهی سرطان کولورکتال همراه است (4-6). مطالعات محدودی جهت بررسی ارتباط میزان بیان CD117 و پیش‌آگهی آدنوکارسینوم پروستات انجام شده است. لذا هدف از مطالعه حاضر، بررسی بیان مارکر CD117 در هایپرپلازی خوش‌خیم و آدنوکارسینوم پروستات و ارتباط آن با درجه گلیسون بود.

مواد و روش‌ها

این مطالعه مقطعی بعد از تایید کمیته اخلاق در پژوهش دانشگاه شاهد (کد اخلاق: IR.SHAHED.REC.1400.153) انجام گرفت. ابتدا با جست‌وجو در بانک اطلاعاتی بخش پاتولوژی بیمارستان شهید مصطفی خمینی (ره) تهران، تمامی نمونه‌های پروستاتکتومی باز یا رزکسیون از طریق پیش‌ابراه پروستات که طی سال‌های 1397 تا 1400 با تشخیص پاتولوژیک نهایی هایپرپلازی خوش‌خیم یا آدنوکارسینوم پروستات مراجعه کرده بودند، جمع‌آوری شدند. سپس

بلوک‌های پارافینی فیکس شده در فرمالین و لام‌های رنگ‌آمیزی شده با روش H&E مربوط به نمونه‌های مذکور و همچنین پرونده حاوی اطلاعات بالینی این بیماران از بایگانی بخش پاتولوژی بیمارستان استخراج شد. لام‌های H&E استخراج شده، توسط یک پاتولوژیست مورد بازبینی قرار گرفت و علاوه بر تایید تشخیص مطرح شده، نمرات گلیسون اولیه، ثانویه و مجموع نیز برای هر یک از نمونه‌های آدنوکارسینوم پروستات بر اساس سیستم نمره‌دهی انجمن بین‌المللی پاتولوژی ارولوژی (ISUP) تعیین شد (3). سپس بلوک‌هایی که دارای حداقل نکروز و خونریزی و هم‌چنین تعداد سلول‌های توموری کافی بودند، برای انجام رنگ‌آمیزی ایمونوهیستوشیمی انتخاب شدند. نمونه‌هایی که دارای بافت کافی برای انجام رنگ‌آمیزی نبودند یا پرونده آن‌ها ناقص بود، از مطالعه خارج شدند. در نهایت برای ارزیابی بیان یا عدم بیان CD117 از رنگ‌آمیزی ایمونوهیستوشیمی استفاده شد. به این منظور، ابتدا از هر بلوک پارافینی فیکس شده در فرمالین، یک برش 4 میکرونی با استفاده از دستگاه میکروتوم تهیه شد. رنگ‌آمیزی به روش ایمونوهیستوشیمی بر پایه دستورالعمل رنگ‌آمیزی کیت آزمایشگاهی Biogenex USA انجام شد. نمونه GIST به‌عنوان کنترل مثبت و حذف آنتی‌بادی اولیه به‌عنوان کنترل منفی در نظر گرفته شدند. رنگ‌پذیری غشا و سیتوپلاسم سلول‌های اپی‌تلیال تومور به‌عنوان مثبت در نظر گرفته شد. لام‌های رنگ‌آمیزی شده توسط یک پاتولوژیست با استفاده از میکروسکوپ نوری مورد مشاهده قرار گرفت. مثبت بودن بالای 10 درصد سلول‌های توموری به‌عنوان بیان مثبت و رنگ‌پذیری کم‌تر یا مساوی 10 درصد آن‌ها به‌عنوان بیان منفی CD117 در نظر گرفته شد (7). در نهایت وضعیت بیان CD117 به تفکیک هر یک از درجات گلیسون در تومورهای مختلف تعیین شد و ارتباط آن با درجه گلیسون مورد تجزیه و تحلیل آماری قرار گرفت. در اسکور 2 گلیسون سلول‌ها با

حدود نسبتاً مشخص، سازماندهی سست و یکدستی کم غدد، مشخص می‌باشند.

یافته‌ها و بحث

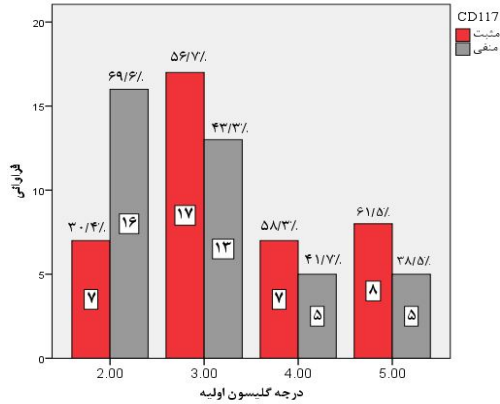
در مطالعه حاضر در مجموع 163 نمونه شامل 78 نمونه آدنو کارسینوم (47/9 درصد) و 85 نمونه هایپرپلازی خوش خیم پروستات (52/1 درصد) مورد بررسی قرار گرفتند. میانگین سنی بیماران مبتلا به آدنو کارسینوم و هایپرپلازی خوش خیم پروستات به ترتیب $70/58 \pm 8/91$ و $70/67 \pm 9/23$ سال بود که تفاوت آماری معنی داری را نشان نمی‌دهد ($P=0/995$). میانگین درصد بیان مارکر CD117 در نمونه‌های آدنو کارسینوم پروستات مورد بررسی $12/3 \pm 6/94$ درصد با میانه 10 درصد و در محدوده بیان 2 تا 32 درصد بود. در مجموع 39 نمونه (50 درصد) بیان منفی و 39 نمونه (50 درصد) بیان مثبت مارکر CD117 را در سلول‌های توموری نشان دادند. میانگین درصد بیان مارکر CD117 در نمونه‌های هایپرپلازی خوش خیم پروستات نیز $6/32 \pm 8/48$ درصد با میانه 7 درصد و در محدوده 0 تا 29 درصد بود. در مجموع 23 نمونه (27/1 درصد) بیان منفی و 62 نمونه (72/9 درصد) بیان مثبت CD117 را نشان دادند. بر این اساس مشخص شد میانگین درصد بیان CD117 در نمونه‌های آدنو کارسینوم به طور معنی داری بیش تر از نمونه‌های هایپرپلازی خوش خیم پروستات می‌باشد ($P<0/001$). ارتباط آماری معنی داری بین وضعیت بیان CD117 با درجه گلیسون اولیه در نمونه‌های آدنو کارسینوم پروستات وجود نداشت ($P=0/166$). اما درجه گلیسون ثانویه و نمره گلیسون مجموع، ارتباط آماری معنی داری را با وضعیت بیان CD117 نشان دادند (به ترتیب $P=0/002$ و $P=0/017$), به طوری که فراوانی موارد مثبت CD117 در درجات گلیسون ثانویه و مجموع بالاتر نمونه‌های کارسینوم پروستات به طور معنی داری بیش تر بود. هم چنین ارتباط آماری معنی داری بین وضعیت بیان CD117 با سن

بیماران در هیچ یک از دو گروه آدنو کارسینوم و هایپرپلازی خوش خیم پروستات وجود نداشت (به ترتیب $P=0/156$ و $P=0/686$).

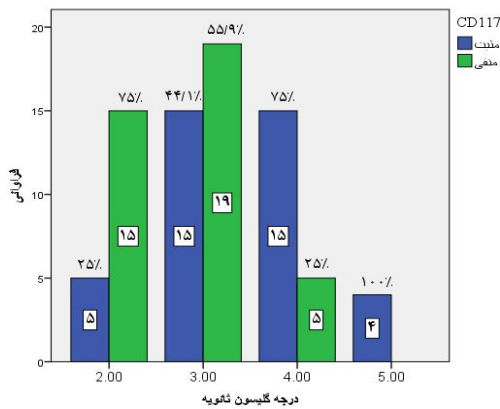
یافته‌های مطالعه ما نشان داد که میانگین درصد بیان CD117 در نمونه‌های آدنو کارسینوم پروستات به طور معنی داری بیش تر از نمونه‌های هایپرپلازی خوش خیم پروستات می‌باشد و موارد دارای بیان مثبت CD117 در گروه آدنو کارسینوم پروستات به طور معنی داری بیش تر از گروه هایپرپلازی پروستات بود. در مطالعه Wiesner و همکاران نیز متوسط بیان CD117 در نمونه‌های هایپرپلازی خوش خیم و آدنو کارسینوم پروستات به ترتیب 5 و 14 درصد بود (16).

در مطالعه Di Lorenzo و همکاران، بیان مثبت CD117 در سلول‌های بدخیم در کارسینوم پروستات در 28 درصد نمونه‌ها مشاهده شد (7). در مطالعه فروزان و همکاران نیز تفاوت معنی داری در بیان CD117 بین نمونه‌های هایپرپلازی خوش خیم و آدنو کارسینوم پروستات وجود نداشت (8). پیشنهاد شده است که CD117، ارتشاح سلولی را در پروستات تنظیم می‌کند و یک نقش اساسی را در پاتوفیزیولوژی هایپرپلازی خوش خیم پروستات از طریق تغییر بیان JAK2 و STAT1 بازی می‌کند (9). این یافته‌ها نشان می‌دهد الگوی تغییر یافته بیان CD117 با ایجاد هایپرپلازی خوش خیم و کارسینوم پروستات مرتبط است و بیان افزایش یافته این مارکر می‌تواند در شکل‌گیری و پیشرفت تومورهای خوش خیم و بدخیم پروستات موثر باشد، که مطرح کننده نقش سلول‌های بنیادی سرطان در بیماری‌زایی و پیشرفت تومورهای پروستات است. به هر حال تفاوت مشاهده شده در نتایج مطالعات مختلف می‌تواند به دلیل تفاوت‌های تکنیکی شامل تفاوت در روش‌های فیکساسیون بافتی، استفاده از آنتی‌بادی‌های مختلف، روش‌های نمره‌دهی مختلف و تفاوت در انتخاب بیماران و جامعه مورد بررسی باشد. براساس یافته‌های مطالعه حاضر، ارتباط آماری معنی داری بین وضعیت بیان CD117 با درجه

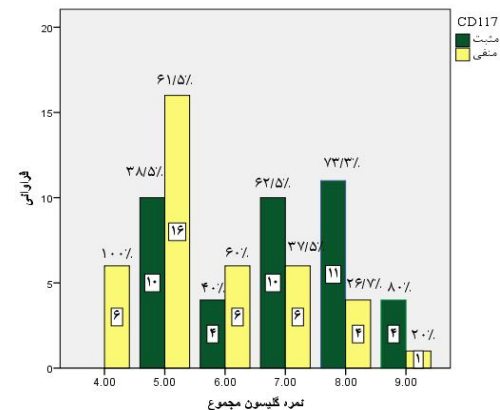
با ماهیت گذشته‌نگر مطالعه حاضر، انجام مطالعات بیش‌تری برای بررسی ارتباط بیان CD117 با پیامد بالینی و نتیجه‌گیری قطعی در این زمینه مورد نیاز است.



نمودار شماره 1: وضعیت بیان CD117 بر حسب درجه گلیسون اولیه تومور



نمودار شماره 2: وضعیت بیان CD117 بر حسب درجه گلیسون ثانویه تومور



نمودار شماره 3: وضعیت بیان CD117 بر حسب نمره گلیسون مجموع تومور

گلیسون اولیه در نمونه‌های آدنوکارسینوم پروستات وجود نداشت (نمودار شماره 1)، اما درجه گلیسون ثانویه (نمودار شماره 2) و نمره گلیسون مجموع (نمودار شماره 3)، ارتباط آماری معنی‌داری را با وضعیت بیان CD117 و درجه بیان آن نشان دادند، به طوری که تومورهای دارای درجات گلیسون ثانویه و مجموع بالاتر دارای درجات بالاتر و فراوانی بیش‌تر بیان CD117 بودند. به عبارت دیگر یک افزایش در بیان پروتئین CD117 با افزایش نمره گلیسون تومورهای پروستات، مشاهده شد. بیان CD117 و افزایش فعالیت آن در چندین سرطان شامل تومورهای استرومال دستگاه گوارش (GIST)، لوسمی میلوئیدی حاد و ملانوم گزارش شده است (14-10). بیان CD117 در تومورهای GIST به خوبی مطالعه شده و جهش‌های فعال‌کننده این ژن در این بیماران شناسایی شده است. در این بیماران، بیان CD117 و فعال‌سازی آن با پیش‌آگهی ضعیف و متاستاز استخوانی مرتبط بوده است (15). براساس مطالعات قبلی در بافت پروستات نیز بیان CD117 در بافت خوش‌خیم پروستات، پایین است و با پیشرفت سرطان بیان آن افزایش می‌یابد و بالاترین سطح رنگ‌آمیزی آن در متاستازهای استخوانی مشاهده می‌شود (16, 17, 18). در یک مطالعه دیگر نیز بیان CD117 در تومورهای دارای درجه گلیسون بالاتر به‌طور معنی‌داری بیش‌تر از تومورهای دارای درجات گلیسون ابتدایی بود (18). Harris و همکارانش نشان دادند که بیان و فعال‌سازی CD117، تهاجم سرطان پروستات را از طریق فنوتیپ سلول‌های بنیادی سرطان و مقاومت به مهارکننده‌های تیروزین کیناز اعمال می‌کند (19). در مجموع، مطالعه ما نیز مانند اغلب مطالعات انجام شده در بیماران مبتلا به سرطان پروستات نشان‌دهنده ارتباط بیان CD117 با درجه گلیسون به عنوان یک فاکتور مهم تعیین‌کننده پیش‌آگهی تومور است و افزایش بیان این مارکر می‌تواند مطرح‌کننده پیش‌آگهی ضعیف‌تر و افزایش احتمال عود و متاستاز در این بیماران باشد. البته با توجه

مسیرهای مختلف انتقال پیام سلولی و افزایش بقا و ارتشاح سلول‌های سرطانی در ایجاد و پیشرفت کارسینوم پروستات و در نتیجه رفتار تهاجمی تومور نقش دارد. بنابراین ممکن است داروهای مهارکننده تیروزین کیناز با مهار عملکرد CD117 بتواند در درمان و جلوگیری از پیشرفت بیماری در بیماران مبتلا به کارسینوم پروستات موثر باشد. به هر حال انجام مطالعات بیشتر برای نتیجه‌گیری قطعی در این زمینه ضروری است.

نتایج مطالعه حاضر نشان می‌دهد که مارکر CD117 در نمونه‌های کارسینوم پروستات دارای بیان بالاتری نسبت به نمونه‌های هایپرپلازی خوش خیم پروستات می‌باشد و افزایش میزان بیان آن با افزایش درجه گلیسون تومور به‌عنوان یکی از مهم‌ترین معیارهای تعیین پیش‌آگهی کارسینوم پروستات ارتباط دارد. بر این اساس به نظر می‌رسد افزایش بیان CD117 به‌عنوان یک مارکر سلول بنیادی سرطان احتمالاً از طریق فعال‌سازی

References

1. Siegel RL, Miller KD, Jemal A. Cancer statistics, 2017. *CA Cancer J Clin* 2017; 67(1): 7-30.
2. Sirousbakt S, Rezakhaniha B. Effect of colonoscopy on prostate specific antigen; New words about an old subject. *Int J Cancer Manag* 2018; 11(7): e68919.
3. Cheetan PJ. Markers in prostate cancer. In *Prostate cancer: Diagnosis and clinical management*: Tiwari AK, Whelan P, Graham JD, editors. 1st ed. Wiley-Blackwell; 2014: 49-71.
4. Medinger M, Kleinschmidt M, Mross K, Wehmeyer B, Unger C, Schaefer H, et al. c-kit (CD117) expression in human tumors and its prognostic value: An immunohistochemical analysis. *Pathol Oncol Res* 2010; 16(3): 295-301.
5. Hornick M, Fletcher CD. Immunohistochemical staining for C-KIT (CD117) in soft tissue sarcomas is very limited in distribution. *Am J Clin Pathol* 2002; 117(2): 188-193.
6. De silva CM, Reid R. Gastrointestinal stromal tumors (GIST): C-kit mutations, CD117 expression, differential diagnosis and targeted cancer therapy with Imatinib. *Pathol Oncol Res* 2003; 9(1): 13-19.
7. Di Lorenzo G, Autorino R, D'Armiento FP, Mignogna C, De Laurentiis M, De Sio M, et al. Expression of proto-oncogene c-kit in high risk prostate cancer. *Eur J Surg Oncol* 2004; 30(9): 987-992.
8. Foroozan M, Roudi R, Abolhasani M, Gheytanchi E, Mehrazma M. Clinical significance of endothelial cell marker CD34 and mast cell marker CD117 in prostate adenocarcinoma. *Pathol Res Pract* 2017; 213(6): 612-618.
9. Imura M, Kojima Y, Kubota Y, Hamakawa T, Yasui T, Sasaki S, et al. Regulation of cell proliferation through a KIT-mediated mechanism in benign prostatic hyperplasia. *Prostate* 2012; 72(14): 1506-1513.
10. Stankov K, Popovic S, Mikov, M. C-KIT signaling in cancer treatment. *Curr Pharm Des* 2014; 20(17): 2849-2880.
11. Foster B, Zaidi D, Young T, Mobley M, Kerr B. CD117/c-kit in cancer stem cell-mediated progression and therapeutic resistance. *Biomedicine* 2018; 6(1): 31.
12. Liang J, Wu YL, Chen BJ, Zhang W, Tanaka Y, Sugiyama H. The C-Kit receptor-mediated

- signaltransduction and tumor-related diseases. *Int J Biol Sci* 2013; 9(5): 435-443.
13. Ke H, Kazi JU, Zhao H, Sun J. Germline mutations of KIT in gastrointestinal stromal tumor (GIST) and mastocytosis. *Cell Biosci* 2016; 6: 55.
 14. Longley BJ, Reguera MJ, Ma Y. Classes of c-KIT activating mutations: Proposed mechanisms of action and implications for disease classification and therapy. *Leuk Res* 2001; 25(7): 571-576.
 15. Hou YY, Grabellus F, Weber F, Zhou Y, Tan YS, Li J, et al. Impact of KIT and PDGFRA gene mutations on prognosis of patients with gastrointestinal stromal tumors after complete primary tumor resection. *J Gastrointest Surg* 2009; 13(9): 1583-1592.
 16. Wiesner C, Nabha SM, Dos Santos EB, Yamamoto H, Meng H, Melchior SW, et al. C-kit and its ligand stem cell factor: Potential contribution to prostate cancer bone metastasis. *Neoplasia* 2008; 10(9): 996-1003.
 17. Mainetti LE, Zhe X, Diedrich J, Saliganan AD, Cho WJ, Cher ML, et al. Bone-induced c-kit expression in prostate cancer: A driver of intraosseous tumor growth. *Int J Cancer* 2015; 136: 11-20.
 18. Vatansever HS, Gumus B, Aydogdu O, Sivrikoz ON, Turkoz-Uluer E, Kivanc YZ, et al. The role of stem/progenitor cells and Wnt/ β -catenin signaling pathway in the patients with prostate cancer. *Minerva Urol Nephrol* 2014; 66(4): 249-255.
 19. Harris KS, Shi L, Foster BM, Mobley ME, Elliot PL, Song CJ, et al. CD117/C-kit defines a prostate CSC-like subpopulation driving progression and TKI resistance. *Sci Rep* 2021; 11(1): 1465.