

Capillary Leakage Syndrome Following the Administration of AstraZeneca Vaccine; Case report

Sepideh Safanavaie¹
Parastoo Karimi Aliabadi¹
Narges Mirzaei Ilali²
Mehrnoush Sohrab²

¹ Assistant Professor, Department of Internal Medicine, School of Medicine, Mazandaran University of Medical Sciences, Sari, Iran
² Assistant Professor, Diabetes Research Center, Mazandaran University of Medical Sciences, Sari, Iran

(Received November 5, 2023; Accepted January 28, 2024)

Abstract

Vaccination is a highly effective medical intervention in the COVID-19 pandemic. Systemic Capillary Leakage Syndrome (SCLS) is a severe and rare condition that can occur following COVID-19 vaccination, leading to recurrent shock episodes in patients. This report highlights a case where a patient experienced leakage syndrome after receiving the AstraZeneca vaccine. The 31-year-old female patient experienced shortness of breath, blood pressure drops, edema, and limb coldness 48 hours after receiving the COVID-19 vaccine. The clinical assessments identified low blood pressure, rapid heart rate, and reduced breath sounds at the bases of the lungs. Bilateral pleural effusion was observed in a chest CT scan, and pericardial effusion of moderate severity was seen in echocardiography. Laboratory tests showed leukocytosis, hyponatremia, hypoalbuminemia, hypocalcemia, and transudative pleural fluid. The remaining observations fell within standard parameters. Measures such as fluid restriction, correction of electrolyte imbalances, prescription of corticosteroids, and antibiotic therapy were applied. These interventions resulted in an improvement in the patient's overall condition, leading to the resolution of her symptoms. Since the symptoms of leakage syndrome are non-specific, and its diagnosis is based on excluding other causes, and considering that no paraneoplastic evidence was found in the studied patient, the diagnosis of leakage syndrome was attributed to the individual.

For individuals exhibiting hypovolemic shock and edema linked to pleural effusion or ascites, and upon excluding conditions such as nephrotic syndrome, hypercoagulability syndromes, sepsis, and connective tissue vascular diseases, attention should be directed towards the possibility of leakage syndrome. Supportive care is the mainstay of treatment in these patients, and fluid restriction is a key component of management. Awareness of the symptoms and signs of this syndrome, as well as factors that may trigger its recurrence, is essential for physicians to make appropriate decisions for timely diagnosis and treatment in similar cases.

Keywords: Systemic capillary leak syndrome, Vaccination, COVID-19, AstraZeneca vaccine, polyserositis, pleural effusion

J Mazandaran Univ Med Sci 2024; 33 (229): 87-92 (Persian).

Corresponding Author: Mehrnoush Sohrab - Diabetes Research Center, Mazandaran University of Medical Sciences, Sari, Iran. (E-mail: mehnoushsohrab@yahoo.com)

سندرم نشت مویرگی متعاقب تجویز واکسن آسترانکا، گزارش مورد

سپیده صفانویبی^۱
پرستو کریمی علی آبادی^۱
نرگس میرزائی ایلالی^۲
مهرنوش سهراب^۲

چکیده

واکسیناسیون از مداخلات پزشکی بسیار موثر در پاندمی کووید-۱۹ است. سندروم نشت مویرگی سیستمیک یک بیماری شدید و نادر است که متعاقب واکسیناسیون کووید-۱۹ می‌تواند رخ دهد و باعث اپیزودهای مکرر شوک در بیمار گردد. در این گزارش به معرفی یک بیمار مبتلا به سندروم نشت مویرگی به دنبال تزریق واکسن آسترانکا پرداخته شد. بیمار خانم ۳۱ ساله‌ای است که ۴۸ ساعت پس از تزریق واکسن کووید ۱۹ دچار تنگی نفس، افت فشارخون، ادم و سردی اندام شد. در معاینه هایپوتانسیون، تاکی کاردی و کاهش صدا در قواعد ریه‌ها داشت. در سی تی اسکن ریه، پلورال افیوژن دو طرفه و در اکوکاردیوگرافی پریکاردیال افیوژن در حد متوسط رویت گردید. در آزمایشات لکوسیتوز، هایپوناترمی، هایپوآلبومینمی، هایپوکلسمی و مایه پلورال ترانسوداتیو داشت. سایر یافته‌ها طبیعی بود. محدودیت مایعات، اصلاح اختلالات الکترولیتی، تجویز کورتیکواستروئید و آنتی بیوتیک انجام شد. با انجام اقدامات فوق حال عمومی بیمار بهبود یافت و علائم وی برطرف گردید. از آنجایی که علائم و نشانه‌های سندروم نشت مویرگی اختصاصی نبوده و تشخیص آن با رد سایر علل می‌باشد و با توجه به این که در بیمار مورد مطالعه شواهد پاراکلینیکی بیماری‌های مسبب علائم مشابه یافت نگردید، تشخیص سندروم نشت مویرگی برای نامبرده داده شد.

اگر بیماران با شوک هایپوولمیک و ادم که با پلورال افیوژن یا آسیت مراجعه نمایند و سندروم نفروتیک، سندروم هایپرویسکوزیتی، سپسیس و بیماری‌های کلاژن واسکولار رد شود؛ باید سندروم نشت مویرگی را مد نظر قرار داد. درمان در این بیماران حمایتی است و محدودیت مایعات جزء اصلی درمان می‌باشد. آگاهی از علائم و نشانه‌های این سندروم و مواردی که منجر به شعله‌ور شدن مجدد آن می‌شود، برای پزشکان الزامی است؛ تا در صورت مواجهه با موارد مشابه، تصمیم مناسبی جهت تشخیص و درمان به موقع انجام دهند.

واژه‌های کلیدی: سندرم نشت مویرگی سیستمیک، واکسیناسیون، کووید-۱۹، واکسن آسترانکا، پلی سروزیت، افیوژن پلورال

مقدمه

همه‌گیری کووید-۱۹ مرگبارترین همه‌گیری ویروس کرونا در قرن ۲۱ بوده است (۱). واکسیناسیون یکی از مداخلات پزشکی بسیار موثر است که می‌تواند در پاندمی کووید-۱۹ مورد استفاده قرار گیرد (۲).

مؤلف مسئول: مهرنوش سهراب - ساری: بلوار امیرمازندرانی، مرکز آموزشی درمانی امام خمینی، مرکز تحقیقات دیابت E-mail: mehrnushsohrab@yahoo.com

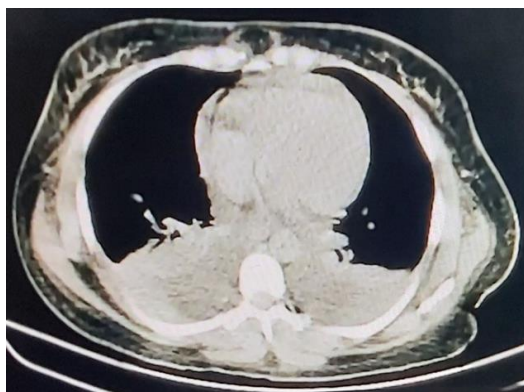
۱. استادیار، گروه داخلی، دانشکده پزشکی، دانشگاه علوم پزشکی مازندران، ساری، ایران

۲. استادیار، مرکز تحقیقات دیابت، دانشگاه علوم پزشکی مازندران، ساری، ایران

تاریخ دریافت: ۱۴۰۲/۸/۱۴ تاریخ ارجاع جهت اصلاحات: ۱۴۰۲/۸/۲۰ تاریخ تصویب: ۱۴۰۲/۱۱/۸

قلب بیمار نرمال گزارش شد. کلشی سین ۰/۵ میلی گرم روزانه، آسپیرین ۳۰۰ میلی گرم روز اول و سپس ۸۰ میلی گرم روزانه و توصیه شروع کورتیکواستروئید با نظر سرویس معالج شد.

مشاوره نفرولوژی انجام شد که توصیه به محدودیت دریافت مایعات و وریدی گردید و آزمایشات مانند آنتی فسفولیپید آنتی-بادی، کمپلمان‌ها، ANA، Anti dsDNA درخواست شد. در آزمایشات انجام شده لوکوسیتوز (۱۸۰۰۰) گزارش شد که در آزمایشات بعدی سطحی بین ۱۰۰۰۰ تا ۱۳۰۰۰۰ داشته است، هم‌چنین هایپوناترمی (۱۲۰ meq/l)، هایپو آلبومینمی (۳g/dl)، هایپوکلسمی (۶/۸ mg/dl) و افزایش سطح کراتین فسفوکیناز (۲۴۷۱) گزارش شد. سایر آزمایشات انجام شده مثل کشت خون، جمع‌آوری ادرار ۲۴ ساعته، وزن مخصوص ادرار نرمال بود. نمونه COVID-19 PCR و H1N1 منفی گزارش شد. جهت بیمار آنتی‌بیوتیک (مروپنم و ونکوماسین) شروع شد. کورتیکواستروئید برای بیمار تجویز گردید و محدودیت مایعات طبق نظر سرویس نفرولوژی دستور داده شد. بیمار با اقدامات حمایتی انجام شده به مرور بهبود یافت و یافته‌های آزمایشگاهی بیمار نیز نرمال گردید (جدول شماره ۱).



تصویر شماره ۱: نمای مדיاستن سی تی اسکن بیمار که نشان‌دهنده پلورال افیوژن دو طرفه می‌باشد.

یکی از واکسن‌هایی که در ابتدا در مقابله با ویروس کووید-۱۹ موثر شناخته شد واکسن آسترانکا بود که پس از مدتی در چند کشور اروپایی به علت وقوع حوادث ترومبوآمبولیک کشنده متوقف شد (۳).

معرفی بیمار

بیمار خانم ۳۱ ساله ای است که بدون بیماری زمینه‌ای و سابقه ابتلا به عفونت کووید-۱۹، ۴۸ ساعت بعد از تزریق واکسن آسترانکا به تدریج دچار ضعف و بیحالی و تنگی نفس گردید و به طور سرپایی در مراکز درمانگاهی، تحت درمان‌های حمایتی (سرم تراپی، تزریق نورویون و آنتی‌بیوتیک) قرار گرفت. علائم بیمار بهبود نسبی داشته و پس از گذشت شش روز از تزریق واکسن با تشدید ناگهانی تنگی نفس، ضعف و بیحالی، افت فشار خون و سردی اندام‌ها به مرکز دیگری مراجعه نمود و تحت درمان با انوکساپارین و اقدامات حمایتی (اکسیژن تراپی و سرم وریدی) قرار گرفت. پس از گذشت ۲۴ ساعت با رضایت شخصی مرخص شد و به بیمارستان امام خمینی (ره) ساری مراجعه کرد و در سرویس داخلی بستری گردید. در بدو مراجعه علائم حیاتی بیمار، BP:95/60 mmHg، PR:110/min RR:22/min Temp:36.5° axillary در معاینه اندام‌ها سرد، نبض‌ها ضعیف و تاکی کارد بود. بیمار هوشیار ولی ill و توکسیک بود. در سمع ریه‌ها کاهش صداهای ریوی در قاعده هر دو ریه وجود داشت. سایر معاینات طبیعی بود. در تصویربرداری از ریه بیمار پلورال افیوژن دو طرفه رویت شد (تصویر شماره ۱).

آسپیراسیون مایع پلورال انجام شد که ترنسودا گزارش شد. در اکوکاردیوگرافی شواهد پریکاردیال افیوژن در حد متوسط داشته است. شواهد تامپوناد دیده نشد و سایر یافته‌های اکوکاردیوگرافی و هم‌چنین نوار

جدول شماره ۱: آزمایشات بیمار در جدول فوق آورده شده است

مقادیر طبیعی	آزمایش بلو مراجعه	PH	ABG
۷۳۵-۷۴۵	۷۴۳	HCO ₃	
۳۳-۳۹	۲۴/۶	PCO ₂	
۳۵-۴۵	۳۷	Troponin Q(ng/dl)	
< ۱۹ neg	۲۰/۴		
۹۰-۱۰۰ borderline			
> ۱۰۰ pos			
۱۳۵-۱۴۵	۱۲۰	Na(mEq/L)	
۳/۵-۵/۵	۳/۶	K(mEq/L)	
۱۳-۲۳	۲۳	Urea(mg/dl)	
۰/۶-۱/۳	۰/۷	Cr (mg/dl)	
۸/۵-۱۰/۵	۵/۶	Ca(mg/dl)	
۲/۶-۴/۵	۳/۷	P(mg/dl)	
۳۵<	۹۵	AST(U/L)	
۳۵<	۱۶۹	ALT(U/L)	
۶۴-۳۰۶	۹۵	ALP(U/L)	
۷۰-۹۹	۹۸	FPG(mg/dl)	
Up to ۶	۴۷	CRP(mg/dl)	
۱/۵-۲/۶	۲	Mg(mg/dl)	
۱/۲<	۰/۵	Bili.T(mg/dl)	
۰/۳<	۰/۲	Bili.D(mg/dl)	
۵-۱۱/۴	۱۸۰۰	WBC(*10 ³ /μL)	CBC
۳۷-۷۲	۵/۸۰	PMN(%)	
۲۰-۵۰	۹/۱۱	Lym(%)	
-	۶/۷	Mix(%)	
۰/۳۹-۵/۳	۲۳/۳	RBC(*10 ⁶ /μL)	
۷-۱۶/۱۱	۱۱	Hg(gr/dl)	
۵/۹-۴۴/۳۴	۳۸/۳	HCT(%)	
۸۰-۹۹	۸۶	MCV(fL)	
۲۷-۳۵	۳۱	MCH(pg)	
۱۳۰-۴۰۰	۲۴۳	PLT(*10 ³ /μL)	
	Neg	Urine culture	
	Neg	Culture(after 48hr)	Pleural fluid analysis
	۶۷۵۰	Volume(cc)	Urine 24 hr
۸/۶-۱/۰	۱/۳	Cr (gr/24hr)	
۲۴-۱۴۱	۱۳۸	Protein (mg/24hr)	
۱۱-۱۳	۱۲	PT(sec)	
	۱۲	Control	
۲۴-۳۵	۲۵	PTT(sec)	
	۱	INR	
۲۴-۱۷۰	۶۵۴	CPK(U/L)	
۲/۵-۵/۳	۳	Albumin(g/dl)	
۶/۴-۸/۳	۵	Total protein(g/dl)	

متعاقب بیماری‌های دیگر و یا مصرف برخی داروها ایجاد شود(۱۲،۷). تشخیص این سندروم معمولاً با رد علل دیگر است. عللی که می‌تواند علائم مشابه با این سندروم را ایجاد کند شامل، سپسیس، بیماری‌های کلاژن واسکولار، سندروم نفروتیک و سندروم‌های هایپرویسکوزیتی می‌باشد. در افرادی که سابقه ابتلا به این سندروم را داشتند می‌توانند تحت درمان با ایمونوگلوبولین وریدی به‌عنوان درمان پیشگیری کننده قرار بگیرند. در بسیاری از مواردی که این سندروم گزارش گردید فرد بیمار، پیش از این سابقه ابتلا به تظاهرات سندروم نشت مویرگی را داشته و برخی بیماران چند اپیزود از این تظاهرات را ذکر کردند و درمان با ایمونوگلوبولین وریدی در برخی موارد کمک‌کننده بود. بیمار مطالعه حاضر پیش از این سابقه ابتلا به عفونت کووید-۱۹ و تظاهرات سندروم نشت مویرگی نداشته است(۱۴،۱۳،۴). از جمله مواردی که می‌تواند منجر به این سندروم و علائم مربوط به آن شود ابتلا به عفونت کووید-۱۹ و واکسیناسیون مربوط به آن است. سندروم نشت مویرگی می‌تواند با ادم و هایپوآلبومینمی خود را نشان دهد. معمولاً نارسایی حاد کلیوی در بیماران مبتلا به این سندروم می‌تواند دیده شود. مدیریت آب و الکترولیت جزء بسیار مهم در درمان این بیماری است. هایپوولمی و هایپوتانسیون باید به دقت در این بیماران درمان شود تا منجر به آسیب ارگان در آن‌ها نشود(۱۳،۹). در این بیمار با توجه به پلی‌سروزیت و ادم جمع‌آوری ادرار ۲۴ ساعته انجام شد که نرمال گزارش شد. در آزمایشات هایپوآلبومینمی و هایپوکلسمی گزارش شد. جهت بیمار درمان با کلسیم گذاشته شد که بیمار پاسخ مناسبی داشت. جهت درمان هایپوناترمی نیز ویال سدیم هایپرتونیک به بیمار داده شد. تست‌های کلاژن واسکولار بیمار نرمال گزارش شد. لوکوسیتوز بیمار در آزمایشات مجدد ایشان کاهش یافت و شواهدی دال بر وجود عفونت نیز در معاینات و یافته‌های پاراکلینیک ایشان رویت نشد. می‌دانیم که علائم و نشانه‌های سندروم نشت مویرگی

بحث

عفونت کووید-۱۹ چالش بی‌سابقه‌ای برای سلامت جامعه داشته است. وجود یک واکسن موثر از عوارض این بیماری می‌کاهد(۱۱). سندروم نشت مویرگی یا بیماری کلارکسون خود را با اپیزودهای متعدد شوک هایپوولمیک ثانویه نشان می‌دهد که به علت نشت پلاسما به بافت‌های محیطی است و منجر به نارسایی ارگان‌های مختلف می‌شود. از علل شایع این سندروم می‌توان سپسیس را نام برد ولی این سندروم می‌تواند

لازم است از علائم و نشانه‌های این سندروم و مواردی که منجر به شعله ور شدن علائم این سندروم در افرادی که پیش از این علائم مشابه داشتند آگاه باشند تا در صورت رخداد علائم یا فاکتورهای مستعد کننده تصمیم مناسبی جهت تشخیص و درمان به موقع انجام دهند.

سپاسگزاری

نویسندگان مقاله مراتب قدردانی خود را از خانم دکتر لیلی صدری که در انجام این تحقیق همکاری فرمودند، اعلام می‌دارند. این مطالعه با کد اخلاق IR.MAZUMS.REC.1402.395 در دانشگاه علوم پزشکی مازندران ثبت گردیده است.

اختصاصی نیستند و در شرایط بالینی دیگری چون سپسیس نیز می‌توان این یافته‌ها را داشت؛ اما در مطالعه حاضر شواهدی از وجود محرک یا بیماری‌هایی که می‌توانند منجر به بروز علائم و نشانه‌های این سندروم شوند در بیمار یافت نشد. در بیماران با شوک هایپوولمیک و ادم که با پلورال افیوژن یا آسیت مراجعه نمایند و دچار افزایش سطح کراتینین سرم شود و مواردی مثل سندروم نفروتیک، سندروم هایپرویسکوزیتی، سپسیس و بیماری‌های کلاژن واسکولار رد شود باید سندروم نشت مویرگی را مد نظر قرار داد. درمان در این بیماران حمایتی است و کنترل هایپوولمی و مدیریت سرم تراپی جزء اصلی درمان این بیماران است (۱۳). پزشکان

References

1. Chen S, Li J, Liu Z, Chen D, Zhou L, Hu D, et al. Comparing the value of cystatin C and serum creatinine for evaluating the renal function and predicting the prognosis of COVID-19 patients. *Front Pharmacol* 2021; 12: 587816.
2. Adeline S, Jin C, Hurt A, Wilburn T, Wood D, Talbot R. Coronavirus maps: How severe is your state's outbreak. NPR. Retrieved from: www.npr.org/sections/health-shots/2020/03/16/816707182/map-tracking-the-spread-of-the-coronavirus-in-the-u-s; 2020.
3. Wise J. Covid-19: European countries suspend use of Oxford-AstraZeneca vaccine after reports of blood clots. *BMJ* 2021; 372: n699.
4. Pineton De Chambrun M, Luyt C-E, Beloncle F, Gousseff M, Mauhin W, Argaud L, et al. The clinical picture of severe systemic capillary-leak syndrome episodes requiring ICU admission. *Crit Care Med* 2017; 45(7): 1216-1223.
5. Ruggiero R, Balzano N, Di Napoli R, Mascolo A, Berrino PM, Rafaniello C, et al. Capillary leak syndrome following COVID-19 vaccination: Data from the European pharmacovigilance database Eudravigilance. *Front Immunol* 2022; 13: 956825.
6. Xie Z, Ghosh CC, Patel R, Iwaki S, Gaskins D, Nelson C, et al. Vascular endothelial hyperpermeability induces the clinical symptoms of Clarkson disease (the systemic capillary leak syndrome). *Blood* 2012; 119(18): 4321-4332.
7. Atkinson JP, Waldmann TA, Stein SF, Gelfand JA, MacDONALD WJ, Heck LW, et al. Systemic capillary leak syndrome and monoclonal IgG gammopathy; studies in a sixth patient and a review of the literature. *Medicine* 1977; 56(3): 225-239.
8. Yang C-Y, Xu P, Yang Y-J, Li B-Y, Sun S-Z, Yang Q-Z, et al. Systemic capillary leak syndrome due to systemic inflammatory response syndrome in infants: a report on 31 patients. *Central European Journal of Medicine* 2014; 9(3): 477-480.

9. Siddall E, Khatri M, Radhakrishnan J. Capillary leak syndrome: etiologies, pathophysiology, and management. *Kidney Int* 2017; 92(1): 37-46.
10. Kapoor P, Greipp PT, Schaefer EW, Mandrekar SJ, Kamal AH, Gonzalez-Paz NC, et al. Idiopathic systemic capillary leak syndrome (Clarkson's disease): the Mayo clinic experience. *Mayo Clinic Proc* 2010; 85(10): 905-912.
11. Tobaiqy M, Qashqary M, Al-Dahery S, Mujallad A, Hershman AA, Kamal MA, et al. Therapeutic management of patients with COVID-19: a systematic review. *Infect Prev Pract* 2020; 2(3): 100061.
12. Clarkson B, Thompson D, Horwith M, Luckey EH. Cyclical edema and shock due to increased capillary permeability. *Am J Med* 1960; 29(2): 193-216.
13. Matheny M, Maleque N, Channell N, Eisch AR, Auld SC, Banerji A, et al. Severe exacerbations of systemic capillary leak syndrome after COVID-19 vaccination: a case series. *Ann Intern Med* 2021; 174(10): 1476-1478.
14. Barnadas MA, Cisteró A, Sitjas D, Pascual E, Puig X, de Moragas J. Systemic capillary leak syndrome. *Journal of the American Academy of Dermatology* 1995; 32(2): 364-366.