

Gastroprotective and Antioxidant Effects of Royal Jelly on Ethanol-Induced Gastric Ulcer in Rats

Chnoor Poorshamohammad¹

Mohammad Hashemnia²

Zahra Nikoosafat³

¹Graduated from the Faculty of Veterinary Medicine, Razi University, Kermanshah, Iran

² Associate Professor, Department of Pathobiology, School of Veterinary Medicine, Razi University, Kermanshah, Iran

³ Assistant Professor, Department of Clinical Sciences, School of Veterinary Medicine, Razi University, Kermanshah, Iran

(Received December 19, 2023; Accepted March 6, 2024)

Abstract

Background and purpose: Gastric ulcer is one of the most common diseases of the digestive system. Among the factors that cause gastric ulcers, excessive alcohol consumption is the main reason for stomach mucosal damage; therefore, the experimental model of gastric ulcer caused by ethanol is often used to screen anti-ulcer compounds. There are a wide range of chemical drugs that can be used to treat Gastric ulcers, however, they can also cause side effects. With an emphasis on the need for new drugs with higher efficacy and fewer side effects in the treatment of gastric ulcers, this study was conducted to evaluate the gastroprotective effects of royal jelly on ethanol-induced gastric ulcers in rats.

Materials and methods: Sixty Sprague-Dawley rats were allocated to six equal groups. The animals were randomly divided into five equal groups. Groups 1 and 2 were considered as normal control (no treatment) and ethanol control. The animals in group 3 were treated with 10 mg/Kg omeprazole, and in groups 4, 5, and 6 received 1, 2.5, and 5 mg/Kg royal jelly, respectively for three days. On the third day, one hour after the administration of drugs, all animals except the control normal group received ethanol. The animals were euthanized at the end of the experiment and appropriate tissue samples were collected from the stomach for macro- and microscopic examinations as well as measurement of biochemical factors.

Results: On macroscopic examination of the glandular tissue of the stomach, the highest amount of hyperemia and bleeding including hemorrhagic longitudinal bands and petechial lesions were observed in the ethanol group, while in the groups pretreated with omeprazole and different doses of royal jelly, the severity and extent of lesions were significantly less. Histopathologically, the most damage was observed in the gastric glandular tissue of rats in the ethanol group, which includes extensive mucosal ulcers, severe hemorrhage in the mucosa, segmental necrosis of the gastric mucosal epithelium, gastric glands disorganization, the loss of chief and parietal cells, severe submucosal edema accompanied by fibrin infiltration in some sections and inflammatory cells infiltration in the submucosa. Although the pattern of lesions in the stomach of rats receiving omeprazole and different doses of royal jelly was similar to the ethanol group, the severity and extent of lesions were less. Omeprazole and royal jelly significantly increased the activity of superoxide dismutase (SOD), glutathione peroxidase (GPx), and total antioxidant capacity (TAC) and also significantly decreased the activity of myeloperoxidase (MPO) and malondialdehyde (MDA) as compared with the ethanol group. In comparison between the treated groups, the best therapeutic and protective effects were related to the high dose of royal jelly.

Conclusion: Based on the results, royal jelly improved the ulcer index and reduced the histopathological lesions caused by the effect of ethanol on the gastric mucosa. Moreover, it caused a significant increase in the activity of GPx and SOD enzymes, as well as TAC, and a decrease in the concentration of MPO and MDA. The protective effects of royal jelly can be related to the antioxidant activities and cellular protection of this substance.

Keywords: gastric ulcer, ethanol, royal jelly, histopathologic lesions, oxidative stress

J Mazandaran Univ Med Sci 2024; 34 (231): 47-53 (Persian).

Corresponding Author: Mohammad Hashemnia - School of Veterinary Medicine, Razi University, Kermanshah, Iran.
(E-mail: m.hashemnia@razi.ac.ir)

بررسی اثر محافظتی و آنتی اکسیدانی ژل رویال [royal jelly] بر زخم معده ناشی از اتانول در موش صحرایی

چنور پور شامحمد^۱

محمد هاشم نیا^۲

زهرا نیکو صفت^۳

چکیده

سابقه و هدف: زخم معده یکی از شایع‌ترین بیماری‌های دستگاه گوارش است. در میان عوامل ایجادکننده زخم معده، مصرف زیاد الکل بزرگ‌ترین عامل آسیب مخاط معده است؛ از این رو مدل تجربی زخم معده ناشی از اتانول اغلب برای غربالگری ترکیبات ضد زخم استفاده می‌شود. داروهای شیمیایی متعددی برای درمان زخم معده در دسترس هستند که ضمن اثر بخشی دارای عوارض جانبی نیز هستند. بنابراین، تلاش برای یافتن داروهای جدید با اثربخشی بیش‌تر و عوارض جانبی کم‌تر همواره در حال انجام است. این مطالعه با هدف ارزیابی اثر محافظت معده‌ای ژل رویال بر زخم معده ناشی از اتانول در موش صحرایی، انجام پذیرفت.

مواد و روش‌ها: در این مطالعه تجربی، ۶۰ سر موش صحرایی نژاد Sprague-Dawley به ۶ گروه مساوی تقسیم شدند. گروه‌های ۱ و ۲ به عنوان کنترل نرمال (بدون درمان) و کنترل اتانول در نظر گرفته شدند. حیوانات در گروه سوم ۱۰ میلی‌گرم/کیلوگرم امپرازول و در گروه‌های ۴، ۵ و ۶ به ترتیب ۱، ۲/۵ و ۵ میلی‌گرم/کیلوگرم ژل رویال را به صورت پیش‌درمان به مدت ۳ روز دریافت کردند. در روز سوم، یک ساعت پس از تجویز داورها، تمام حیوانات به غیر از گروه کنترل نرمال، ۱/۵ میلی‌لیتر اتانول دریافت کردند و پس از گذشت یک ساعت به روش آسان کشتی معدوم شدند. معده حیوانات به منظور ارزیابی‌های بافتی و اندازه‌گیری فاکتورهای بیوشیمیایی جدا گردید.

یافته‌ها: در بررسی ماکروسکوپی قسمت غده‌ای معده، بیش‌ترین میزان پرخونی و خونریزی شامل باندهای طولی هموراژیک و ضایعات پتشی در گروه کنترل اتانول مشاهده شد. در گروه‌های درمان شده با امپرازول و دوزهای مختلف ژل رویال، شدت و وسعت ضایعات به صورت قابل توجهی کم‌تر بود. در بررسی میکروسکوپی، بیش‌ترین آسیب در بافت غده‌ای معده موش‌ها در گروه کنترل اتانول مشاهده شد که شامل زخم‌های وسیع مخاطی، خونریزی شدید در مخاط، نکروز قطعه‌ای اپیتلیوم مخاط معده، بهم خوردن نظم غدد معده، از بین رفتن سلول‌های اصلی و مرز نشین، ادم شدید زیر مخاط همراه با نفوذ فیبرین در برخی از مقاطع و نفوذ سلول‌های التهابی در زیر مخاط بود. هر چند شکل ضایعات در معده موش‌های دریافت‌کننده امپرازول و دوزهای مختلف ژل رویال مشابه گروه کنترل اتانول بود، اما شدت و وسعت ضایعات کم‌تر بود. در بررسی سطح فعالیت‌های اکسیدانی/آنتی‌اکسیدانی، افزایش معنی‌داری در میزان فعالیت آنزیم‌های سوپراکسید دیسموتاز، گلوکاتایون پراکسیداز و میزان ظرفیت تام آنتی‌اکسیدانی و از طرفی کاهش معنی‌داری در میزان فعالیت آنزیم‌های میلوپراکسیداز و مالون دی‌آلدئید در گروه‌های پیش‌درمان با امپرازول و دوزهای مختلف ژل رویال در مقایسه با گروه کنترل اتانول مشاهده شد. در مقایسه با گروه‌های تحت درمان، بهترین اثرات درمانی و محافظتی مربوط به دوز بالای ژل رویال بود.

استنتاج: بر اساس نتایج حاصل از این مطالعه، ژل رویال علاوه بر بهبود بخشیدن اینکس زخم به صورت ماکروسکوپی، ضایعات هیستوپاتولوژیک ناشی از اثر اتانول بر مخاط معده را کاهش داد و باعث افزایش قابل ملاحظه‌ای در فعالیت آنزیم‌های GPx و SOD و هم‌چنین میزان TAC و کاهش غلظت MPO و MDA شد. اثرات محافظتی ژل رویال می‌تواند به فعالیت‌های آنتی‌اکسیدانی و محافظت سلولی این ماده مرتبط باشد.

واژه‌های کلیدی: زخم معده، اتانول، ژل رویال، ضایعات هیستوپاتولوژیک، استرس اکسیداتیو

E-mail: m.hashemnia@razi.ac.ir

مؤلف مسئول: محمد هاشم نیا - کرمانشاه: دانشگاه رازی کرمانشاه، دانشکده دامپزشکی

۱. دکتری دامپزشکی عمومی، دانشکده دامپزشکی، دانشگاه رازی، کرمانشاه، ایران

۲. دانشیار، گروه علوم پایه و پاتوبیولوژی، دانشکده دامپزشکی، دانشگاه رازی، کرمانشاه، ایران

۳. استادیار، گروه علوم درمانگاهی، دانشکده دامپزشکی، دانشگاه رازی، کرمانشاه، ایران

تاریخ دریافت: ۱۴۰۲/۹/۲۸ تاریخ ارجاع جهت اصلاحات: ۱۴۰۲/۱۰/۲۴ تاریخ تصویب: ۱۴۰۲/۱۲/۱۶

مقدمه

زخم معده (Gastric ulcer) یکی از شایع‌ترین بیماری‌های دستگاه گوارش است. در میان عوامل ایجاد کننده زخم معده، مصرف زیاد الکل بزرگ‌ترین عامل آسیب مخاط معده است؛ از این رو مدل تجربی زخم معده ناشی از اتانول اغلب برای غربالگری ترکیبات ضد زخم استفاده می‌شود. علاوه بر استرس اکسیداتیو ناشی از اتانول که باعث آسیب به مخاط معده از طریق تولید رادیکال‌های آزاد سیتوتوکسیک مانند هیدروپروکسی و آنیون‌های سوپراکسید می‌شود، اتانول باعث کاهش فعالیت ترشحی معده، تغییر در نفوذپذیری سلول‌ها، کاهش جریان خون و کاهش تولید موکوس معده و ترشح بی‌کربنات می‌شود (۲،۱). در حال حاضر داروهای متعددی برای درمان زخم در دسترس هستند، اما تلاش برای یافتن داروهای جدید با فعالیت‌های بیولوژیکی گسترده، اثربخشی بهتر و عوارض جانبی کم‌تر برای پیشگیری و درمان زخم معده همچنان ادامه دارد.

ژل رویال (Royal jelly)، یک ماده غنی از فلاونوئیدها، ویتامین‌های E، D، C، B و مواد معدنی به ویژه پتاسیم، دارای ویژگی‌های دارویی بسیاری همچون فعالیت‌های آنتی‌اکسیدانی و ضدالتهابی است (۴،۳). تاکنون، عملکرد حفاظتی و ترمیم‌کنندگی ژل رویال در برخی از مدل‌های تجربی آسیب مخاطی به اثبات رسیده است. به‌طور مثال، در مدل کولیت اولسراتیو ناشی از اسید تری‌نیتروبنزن، اسید استیک و دکستران سولفات سدیم در موش، گزارش شده است که تجویز ژل رویال ضایعات ایجاد شده در مخاط روده بزرگ را به واسطه اثرات ضدالتهابی و آنتی‌اکسیدانی و بهبود سد مخاطی روده به‌طور قابل توجهی کاهش می‌دهد (۷-۵). هم‌چنین، محققین اثرات محافظتی ژل رویال را در درمان زخم معده ناشی از اسید استیک و دیکلوفناک تایید کرده‌اند (۹،۸). لذا، با توجه به اثرات ضدالتهابی و آنتی‌اکسیدانی ژل رویال و هم‌چنین اهمیت و کاربرد فراوان این ماده در طب سنتی ایران، مطالعه حاضر با هدف بررسی اثر محافظتی ژل رویال بر

زخم معده القا شده توسط اتانول در موش صحرایی، طراحی گردید.

مواد و روش‌ها

جهت انجام این مطالعه تجربی، ۶۰ سر موش صحرایی نژاد Sprague-Dawley به صورت تصادفی به ۶ گروه مجزا تقسیم‌بندی شدند. گروه‌های ۱ و ۲ به عنوان کنترل نرمال (بدون درمان) و کنترل اتانول در نظر گرفته شدند. حیوانات در گروه سوم ۱۰ میلی‌گرم/کیلوگرم امپرازول و در گروه‌های ۴، ۵ و ۶ به ترتیب ۱، ۲/۵ و ۵ میلی‌گرم/کیلوگرم ژل رویال را به صورت پیش‌درمان به مدت ۳ روز دریافت کردند. در روز سوم، یک ساعت پس از تجویز داورها، به تمام حیوانات به غیر از گروه کنترل نرمال، ۱/۵ میلی‌لیتر مخلوط اتانول و هیدروکلریک اسید (150 mM of HCl in 70% v/v ethanol) داده شد و پس از گذشت یک ساعت و انجام خونگیری، موش‌ها به روش آسان‌کشی معدوم شدند. نمونه خون جهت آزمایشات بیوشیمیایی اخذ شد و معده حیوانات به منظور ارزیابی‌های بافتی جدا گردید (۱۰).

پس از اندازه‌گیری غلظت یون هیدروژن محتویات معده به وسیله pH متر دیجیتالی، معده‌ها از خمیدگی بزرگ برش داده شدند و به کمک دوربین از هر معده با فاصله معین عکس‌برداری شد. مساحت زخم و مساحت کل برای هر معده با استفاده از نرم‌افزار Image J ورژن ۱/۴۵ اندازه‌گیری شد و ایندکس زخم و میزان بازدارندگی برای هر گروه به روش Dengiz و همکاران (۲۰۰۷) محاسبه شد (۱۱). جهت انجام مطالعات هیستوپاتولوژی، اسلایدهای بافتی به روش روتین تهیه و با هماتوکسیلین-ئوزین رنگ آمیزی شدند و ضایعات بافتی به وسیله میکروسکوپ نوری مورد بررسی قرار گرفتند. جهت محاسبه رتبه زخم، روش Sharma و همکاران (۱۹۹۵) مورد استفاده قرار گرفت (۱۲). اندازه‌گیری گلو‌تاتیون پراکسیداز (GPx)، سوپراکسید دیسموتاز (SOD)،

($P < 0/05$) (تصویر شماره ۱-D). هر چند میزان فعالیت MPO در تمام گروه‌های درمان به صورت قابل ملاحظه‌ای نسبت به گروه کنترل اتانول کاهش یافته بود، اما تفاوت معنی‌دار تنها در گروه ژل رویال ۵ میلی‌گرم/کیلوگرم مشاهده شد ($P = 0/005$) (تصویر شماره ۱-E). نتایج نشان دهنده کاهش معنی‌دار سطح TAC در گروه کنترل اتانول در مقایسه با گروه کنترل نرمال بود ($P = 0/007$). به دنبال تجویز امپرازول و دوزهای متفاوت ژل رویال افزایش مشخصی در سطح TAC مشاهده شد، اما در مقایسه با گروه کنترل اتانول معنی‌دار نبود ($P > 0/05$) (تصویر شماره ۱-F).

میلوپراکسیداز (MDA) و مالون‌دی‌آلدئید (MPO) به روش اسپکتروفتومتری انجام شد.

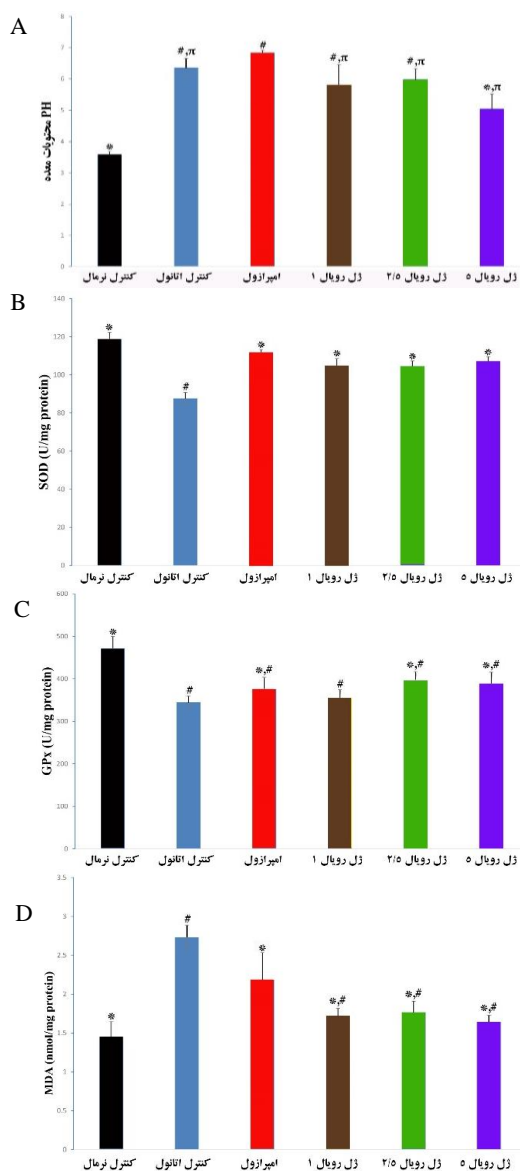
ارزیابی داده‌های کمی با آزمون آنالیز واریانس یک‌طرفه و تست تعقیبی Tukey و داده‌های کیفی از جمله یافته‌های هیستوپاتولوژی با استفاده از تحلیل واریانس رتبه‌ای (کروسکال والیس) با استفاده از نرم‌افزار SPSS (ورژن ۲۲) انجام، و سطح آماری معنی‌دار $P < 0/05$ در نظر گرفته شد.

این مطالعه دارای تائیدیه کمیته اخلاق دانشگاه رازی با کد ۳۹۶-۲-۰۰۱ می‌باشد.

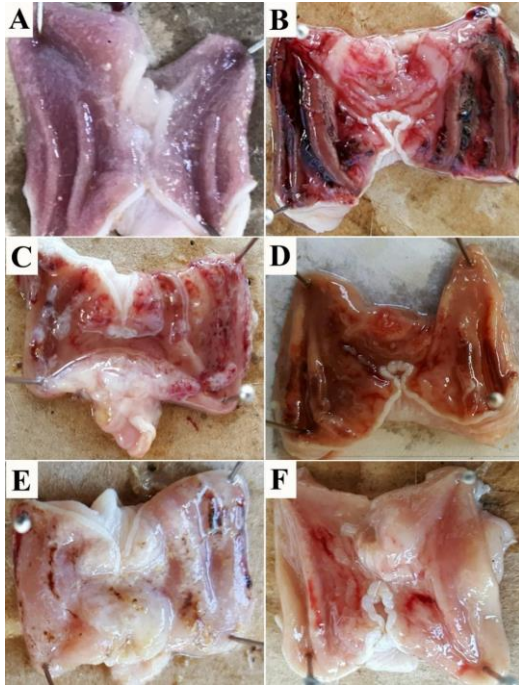
یافته‌ها و بحث

در بررسی اسیدیتته محتوای معده، افزایش pH معده در تمام گروه‌های درمان مشاهده شد که بیش‌ترین میزان افزایش مربوط به گروه درمان با امپرازول و کم‌ترین میزان مربوط به گروه درمان با ژل رویال ۵ میلی‌گرم/کیلوگرم بود ($P < 0/05$) (تصویر شماره ۱-A). تا کنون مطالعه‌ای در مورد اثر ژل رویال بر تغییرات pH در زخم معده صورت نگرفته است، اما عنوان شده است که تجویز عسل به صورت خوراکی قبل از مصرف اتانول باعث محافظت از معده و معکوس شدن تغییرات pH القا شده توسط اتانول می‌شود (۱۳).

در مطالعه حاضر، بیش‌ترین و کم‌ترین میزان فعالیت آنزیم‌های SOD و GPx به ترتیب در دو گروه کنترل نرمال و کنترل اتانول مشاهده شد که این تفاوت از لحاظ آماری معنی‌دار بود ($P < 0/05$). در مقایسه بین گروه کنترل اتانول و گروه‌های درمان، هر چند افزایش فعالیت آنزیم‌های SOD و GPx در تمام گروه‌های درمان مشاهده شد، اما این تفاوت‌ها تنها برای آنزیم SOD معنی‌دار بود ($P < 0/05$) (تصاویر شماره ۱-B و ۱-C). سطح MDA در گروه کنترل اتانول در مقایسه با گروه کنترل نرمال به صورت معنی‌دار افزایش یافته بود ($P = 0/001$). تجویز ژل رویال در هر ۳ دوز، باعث کاهش معنی‌دار سطح MDA در مقایسه با گروه کنترل اتانول گردید



رویال با دوز ۵ میلی گرم/کیلوگرم مشاهده شد (جدول شماره ۱).



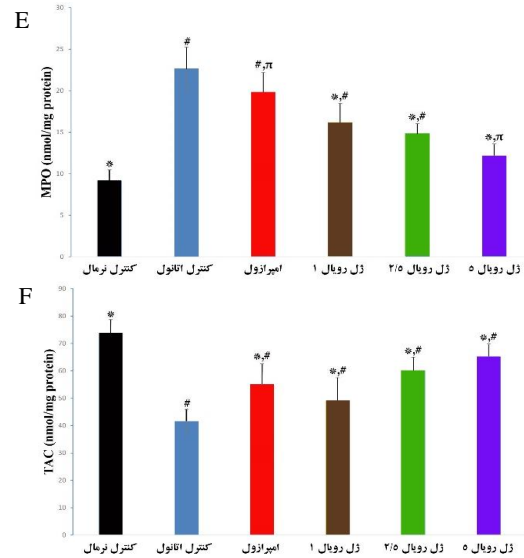
تصویر شماره ۲: اثر دوزهای مختلف ژل رویال و امپرازول بر شدت ضایعات ماکروسکوپیک مخاط معده در مدل زخم معده ناشی از اتانول. (A) گروه کنترل نرمال، (B) گروه کنترل اتانول، (C) گروه پیش درمان با امپرازول، (D) گروه پیش درمان با ژل رویال ۱ درصد میلی گرم/کیلوگرم، (E) گروه پیش درمان با ژل رویال ۲/۵ میلی گرم/کیلوگرم، (F) گروه پیش درمان با ژل رویال ۵ میلی گرم/کیلوگرم

جدول شماره ۱: تاثیر امپرازول و دوزهای مختلف ژل رویال بر ایندکس ماکروسکوپیک و میکروسکوپیک زخم معده القا شده توسط اتانول

گروه	ایندکس زخم (ماکروسکوپیک)	ایندکس زخم (میکروسکوپیک)	میزان یازداری (درصد)
کنترل مثبت	۵۷۷±۰۳۸	۲۷۱۸±۲۲۵	۰/۰±۰/۰
امپرازول	۲۹۸±۰/۳۳	۱۵۷۰±۲۲۴۰	۴۸/۱۹±۴/۷۹
ژل رویال با دوز ۱	۲/۲۸±۰/۱۱	۱۳۸۰±۱/۳۹	۶۰/۱۲±۴/۴۵
ژل رویال با دوز ۲/۵	۲/۱۶±۰/۲۹	۹۳۰±۱/۱۳	۶۲/۴۰±۵/۴۰
ژل رویال با دوز ۵	۱/۴۵±۰/۱۲	۷۲۰±۰/۸۷	۷۷/۶۷±۲/۶۷

میانگین \pm خطای استاندارد با علائم مختلف در یک ستون (*، #، π ، \forall)، دارای تفاوت معنی دار نسبت به یکدیگر می باشند. نتایج با $P < 0/05$ ارائه شده اند.

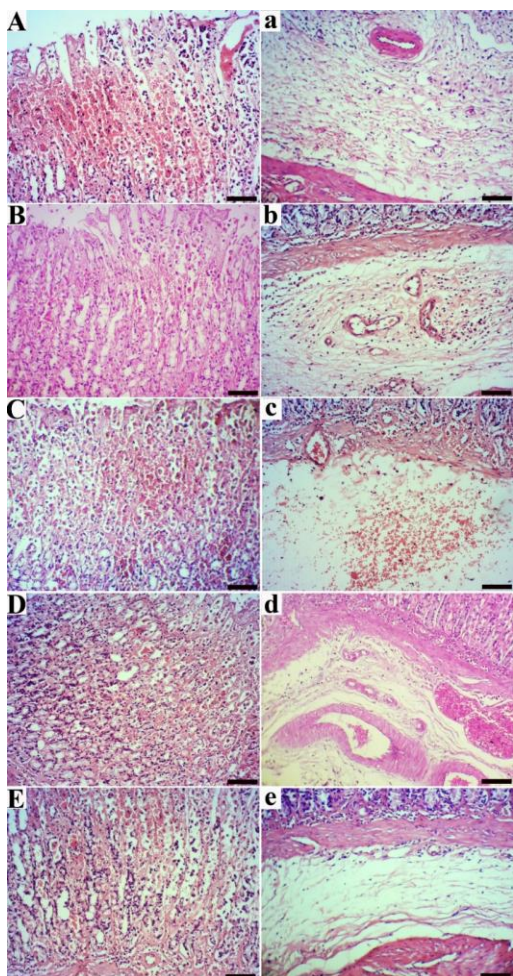
در بررسی میکروسکوپیک، بیشترین آسیب در بافت غده‌ای معده موش‌ها در گروه کنترل اتانول مشاهده شد که شامل زخم‌های وسیع مخاطی، خونریزی شدید در مخاط، نکروز قطعه‌ای اپیتلیوم مخاط معده، بهم خوردن



تصویر شماره ۱: اثر تجویز امپرازول و دوزهای مختلف ژل رویال بر میزان pH محتویات معده (A)، میزان فعالیت SOD (B)، میزان فعالیت GPx (C)، سطح MDA (D)، میزان فعالیت MPO (E) و میزان TAC (F) در بافت معده موش‌های دریافت کننده اتانول. علائم غیر مشابه (*، #، π) روی ستون‌ها نشان دهنده وجود اختلاف معنی دار بین گروه‌های مورد مطالعه می باشد. نتایج با $P < 0/05$ ارائه شده اند.

تحقیقات بسیاری نشان داده‌اند که ژل رویال ظرفیت مهار رادیکال‌های آزاد را دارد و یک آنتی‌اکسیدان بسیار مفید و موثر است. از جمله مهم‌ترین ترکیبات موجود در ژل رویال، فلاونوئیدها هستند که علاوه بر داشتن خواص آنتی‌اکسیدانی، می‌توانند پراکسیداسیون چربی، تجمع پلاکت‌ها، نفوذپذیری و شکنندگی مویرگی و فعالیت سیستم‌های آنزیمی شامل سیکلو اکسیژناز و لیپواکسیژناز را مهار کنند (۱۴). هم‌چنین، ژل رویال منبع غنی از ویتامین‌ها از جمله ویتامین E، پلی‌ساکاریدها و پپتیدها است، که در ترمیم زخم‌های معده موثر هستند (۱۵). در بررسی میکروسکوپیک قسمت غده‌ای معده، بیشترین میزان پرخونی و خونریزی شامل باندهای طولی هموراژیک و ضایعات پتشی در گروه کنترل اتانول مشاهده شد. در گروه‌های درمان شده با امپرازول و ژل رویال، شدت و وسعت ضایعات به صورت قابل توجه‌ای کم‌تر بود (تصویر شماره ۲).

بیشترین و کم‌ترین نمره ایندکس زخم ماکروسکوپیک، به ترتیب در موش‌های گروه کنترل اتانول و گروه ژل



تصویر شماره ۳: اثر دوزهای مختلف ژل رویال و امپرازول بر شدت ضایعات مخاط (تصاویر با حروف بزرگ) و زیر مخاط معده (تصاویر با حروف کوچک) در مدل زخم معده ناشی از اتانول (رنگ آمیزی هماتوکسیلین، انوزین، بار = ۱۵۰ میکرومتر برای تصاویر A-E و ۶۰ میکرومتر برای تصاویر a-e). (A و a) گروه کنترل اتانول، (B و b) گروه پیش درمان با امپرازول، (C و c) گروه پیش درمان با ژل رویال ۱ میلی گرم/کیلوگرم، (D و d) گروه پیش درمان با ژل رویال ۲/۵ میلی گرم/کیلوگرم، (E و e) گروه پیش درمان شده با ژل رویال ۵ میلی گرم/کیلوگرم

سپاسگزاری

این مقاله برگرفته از پایان نامه خانم چنور پور شامحمد در دوره دکتری عمومی دامپزشکی می باشد. نویسندگان مراتب سپاس و قدردانی خود را از مسئولان محترم آزمایشگاه پاتولوژی و خانه حیوانات دانشکده دامپزشکی دانشگاه رازی اعلام می نمایند.

نظم غدد معده، از بین رفتن سلول های اصلی و مرز نشین، ادم شدید زیر مخاط همراه با نفوذ فیبرین در برخی از مقاطع و نفوذ سلول های التهابی با غالبیت نوتروفیل ها و تعداد کم تری لنفوسیت، ماکروفاژ و پلاسماسل در زیر مخاط بود. الگوی ضایعات هیستوپاتولوژیک در گروه کنترل اتانول با یافته های سایر مطالعاتی که از الکل برای ایجاد زخم معده استفاده کرده بودند، شباهت داشت (۱۶).

هر چند شکل ضایعات در معده موش های دریافت کننده امپرازول و دوزهای مختلف ژل رویال مشابه گروه کنترل اتانول بود، اما شدت و وسعت ضایعات کم تر بود؛ به طوری که کاهش سطح زخم، کاهش یا عدم وجود ادم زیر مخاط و کاهش تعداد سلول های التهابی در زیر مخاط کاملاً مشهود بود (تصویر شماره ۳). بیش ترین و کم ترین نمره ایندکس زخم میکروسکوپی، به ترتیب در موش های گروه کنترل اتانول و گروه ژل رویال با دوز ۵ میلی گرم/کیلوگرم مشاهده شد (جدول شماره ۱). در تنها مطالعه انجام شده در خصوص تاثیر ژل رویال بر زخم معده ناشی از اسید استیک، خواص درمانی این ماده با بره موم و عسل مقایسه شده است. هر چند در این مطالعه شدت و وسعت ضایعات هیستوپاتولوژیک در مخاط معده به صورت کمی مورد ارزیابی قرار نگرفته است، محققین ضمن تایید اثر بخشی ژل رویال در درمان زخم معده، گزارش کرده اند که تجویز عسل بیش از ژل رویال و بره موم باعث تسریع بهبود اپیتلیال مخاط می گردد (۱۷).

بر اساس نتایج حاصل از این مطالعه، ژل رویال علاوه بر بهبود بخشیدن اینکس زخم به صورت ماکروسکوپی، ضایعات هیستوپاتولوژیک ناشی از اثر اتانول بر مخاط معده را کاهش داد. ژل رویال، باعث افزایش قابل ملاحظه ای در فعالیت آنزیم های GPx و SOD و همچنین میزان TAC و کاهش غلظت MPO و MDA شد. بنابراین، با توجه به این یافته ها می توان نقش محافظتی ژل رویال را مورد تایید قرار داد و مکانیسم های حفاظتی احتمالی آن را به اثرات آنتی اکسیداتی و افزایش محافظت سلولی مربوط دانست.

References

1. Beiranvand M, Bahramikia S. Ameliorating and protective effects mesalazine on ethanol-induced gastric ulcers in experimental rats. *Eur J Pharmacol* 2020; 888: 173573.
2. Mousa AM, El-Sammad NM, Hassan SK, Madboli AENA, Hashim AN, Moustafa ES, et al. Antiulcerogenic effect of Cupheaignea extract against ethanol-induced gastric ulcer in rats. *BMC Complement Altern Med* 2019; 19(1): 345-358.
3. Ahmad S, Campos MG, Fratini F, Altaye SZ, Li J. New Insights into the Biological and Pharmaceutical Properties of Royal Jelly. *Int J Mol Sci* 2020; 21(2): 382.
4. Khazaei M, Ansarian A, Ghanbari E. New Findings on Biological Actions and Clinical Applications of Royal Jelly: A Review. *J Diet Suppl* 2018; 15(5): 757-775.
5. Karaca T, Uz YH, Demirtas S, Karaboga I, Can G. Protective effect of royal jelly in 2,4,6 trinitrobenzene sulfonic acid-induced colitis in rats. *Iran J Basic Med Sci* 2015; 18(4): 370-379.
6. Ismail DI, Aboulkhair AG. Royal jelly protects against experimentally-induced ulcerative colitis in adult male albino rats: A histological study. *Egypt J Histol* 2018; 41(2):192-203.
7. Guo J, Ma B, Wang Z, Chen Y, Tian W, Dong Y. Royal Jelly Protected against Dextran-Sulfate-Sodium-Induced Colitis by Improving the Colonic Mucosal Barrier and Gut Microbiota. *Nutrients* 2022; 14(10): 2069.
8. Sofiabadi M, Samiee-Rad F. Royal jelly accelerates healing of acetate induced gastric ulcers in male rats. *Gastroenterol Hepatol Bed Bench* 2020; 13(1): 14-22.
9. Mostafa RE, El-Marasy SA, Abdel Jaleel GA, Bakeer RM. Protective effect of royal jelly against diclofenac-induced hepato-renal damage and gastrointestinal ulcerations in rats. *Heliyon* 2020; 6(2): e03330.
10. Pandian RS, Anuradha CV, Viswanathan P. Gastroprotective effect of fenugreek seeds (*Trigonellafoenumgraecum*) on experimental gastric ulcer in rats. *J Ethnopharmacol* 2002; 81(3): 393-397.
11. Dengiz GO, Odabasoglu F, Halici Z, Suleyman H, Cadirci E, Bayir Y. Gastroprotective and antioxidant effects of amiodarone on indomethacin-induced gastric ulcers in rats. *Arch Pharm Res* 2007; 30(11): 1426-1434.
12. Sharma, DNK, Khosa RL, Chausauria JPN, Sahai M. Antiulcer activity of *Tinosporacardifoliamiers* and *Centellaasiatica* Linn. extracts. *Phytother Res* 1995; 9(8): 589-590.
13. El-Soud NHA. Honey between Traditional Uses and Recent Medicine. *Maced J Med Sci* 2012; 5(2): 205-214.
14. Sumbul S, Ahmad MA, Mohd A, Mohd A. Role of phenolic compounds in peptic ulcer: An overview. *J Pharm Bioallied Sci* 2011; 3(3): 361-367.
15. Al-Qarawi AA, Abdel-Rahman H, Ali BH, Mousa HM, El-Mougy SA. The ameliorative effect of dates (*Phoenix dactylifera* L.) on ethanol-induced gastric ulcer in rats. *J Ethnopharmacol* 2005; 98(3): 313-317.
16. Amaral GP, de Carvalho NR, Barcelos RP, Dobrachinski F, PortellaRde L, da Silva MH, et al. Protective action of ethanolic extract of *Rosmarinusofficinalis* L. in gastric ulcer prevention induced by ethanol in rats. *Food Chem Toxicol* 2013; 55: 48-55.
17. Belostotskii N, Kas' ianenko V, Dubtsova E, Lazebnik L. Influence of honey, royal jelly and propolis on accelerating acetate healing of experimental gastric ulcers in rats. *Eksp Klin Gastroenterol* 2009; 6:46-50.