

Assessment of Morphology and Situation Variations of Greater Palatine Foramen and Canal by Cone Beam Computed Tomography Imaging Technique

Yoones Sadabadi¹
Farida Abesi²
Ehsan Moudi²
Soraya Khafri³

¹ Dental Student, Dental Research Center, Student Research Committee, Babol University of Medical Sciences, Babol, Iran

² Associate Professor, Dental Material Research Center, Health Research Institute, Babol University Of Medical Sciences, Babol, Iran

³ Assistant Professor, Research Center for Social Factors Affecting Social Health, Health Research Institute, Babol University of Medical Sciences, Babol, Iran

(Received March 12, 2023; Accepted June 1, 2024)

Abstract

Background and purpose: The anatomy of the great palatine canal is important for dentists and maxillofacial surgeons in terms of performing various surgical procedures such as local anesthesia, dental implant placement, and paranasal sinus surgery. In the axial view, the great palatal foramen (GPF) is usually seen in the alignment of the second molar and is hidden by the thick mucosa, which is important to determine its clinical position according to the anatomical signs. The present study aimed to investigate and evaluate the anatomical variations of the large palatine foramen and canal, the large and small palatine foramen, and the location of the large palatine foramen by CBCT technique.

Materials and methods: In this retrospective cross-sectional study, 316 CBCT images related to the maxilla were analyzed to identify the large and small palatal foramen and the palatal canal and their positions. In this cross-sectional study, CBCT images obtained from patients were evaluated in terms of morphology and diameter of the large palatal foramen and large palatal canal. The anatomical shape of the large palatal canal in the sagittal plane and the position of the large palatal foramen in the axial plane relative to the second molar tooth in the upper jaw were investigated. The required information was collected in the checklist prepared for this purpose. With the help of two observers specializing in maxillofacial radiology, the CBCT images were examined and gave their opinion, and 20% of the data were repeated for the observer's error. In this study, the samples were divided into three age groups for statistical analysis. The relationship between age groups, GPF, and large palatal canal was investigated. After collecting the data and information, it was analyzed by SPSS V.23 software, and the data was described using number and percentage indicators and central and dispersion indicators. The significance level was considered to be $P < 0.05$.

Results: Results showed that large palatal holes are seen in 63.9% of the distal second molar and 36.1% flush with the second molar in CBCT images. In terms of foramen morphology, the most common shape was oval in 107 patients (33.9%). Also, according to the surveys, the most common morphology of the large palatal canal was cascade in 120 people (38%). Additionally, the results showed that there is a significant relationship between the morphology of the large palatal foramen and gender, so that the round and oval shapes are more common in men, and the round, split, and teardrop shapes are more common in women. The number of small palatal foramen was less than 3 in 88.8% of cases. According to statistical tests, there is a significant relationship between the diameter of the small palatal foramen with sex, age, and jaw direction ($P = 0.046$).

Conclusion: Considering that the large palatal foramen is located in the distal second molar in most cases a significant relationship was found between the shape of the GPF and its position. Therefore, to avoid surgical problems, it is necessary to evaluate the anatomical variations of the hole and the large palatal canal, especially before the maxillary wisdom tooth surgery.

Keywords: cone beam computed tomography, maxilla, greater and small palatine foramen, greater palatine canal, diameter of the large and small palatal foramen

J Mazandaran Univ Med Sci 2024; 34 (234): 175-182 (Persian).

Corresponding Author: Farida Abesi - Dental Material Research Center, Health Research Institute, Babol University of Medical Sciences, Babol, Iran (E-mail: faridaabesi@yahoo.fr)

بررسی ارزیابی تنوعات شکلی و موقعیت سوراخ و کانال کامی بزرگ توسط تکنیک تصویربرداری توموگرافی کامپیوتری با اشعه مخروطی

یونس سعدآبادی^۱فریدا عابسی^۲احسان موعودی^۲ثریا خفری^۳

چکیده

سابقه و هدف: آناتومی کانال پالاتین بزرگ برای دندان پزشکان و جراحان فک و صورت از لحاظ انجام فرآیندهای جراحی مختلف از جمله بی حسی موضعی، جای گذاری ایمپلنت دندان، جراحی سینوس های پارانازال حائز اهمیت است. در نمای آگزیال، سوراخ کامی بزرگ (GPF) معمولاً در محاذات مولر دوم مشاهده می گردد و توسط مخاط ضخیم پنهان است که تعیین موقعیت بالینی آن با توجه به علائم آناتومیکی مهم می باشد. لذا هدف از مطالعه حاضر، بررسی و ارزیابی تنوعات آناتومیکی سوراخ و کانال کامی بزرگ، میانگین قطر سوراخ کامی بزرگ و کوچک و موقعیت سوراخ کامی بزرگ توسط تکنیک تصویربرداری توموگرافی کامپیوتری با اشعه مخروطی بود.

مواد و روش ها: در این مطالعه مقطعی گذشته نگر، ۳۱۶ تصویر CBCT مربوط به فک بالا به منظور شناسایی سوراخ کامی بزرگ و کوچک و کانال کامی و موقعیت آن ها مورد بررسی قرار گرفت. تصاویر CBCT تهیه شده از بیماران، از نظر مورفولوژی و قطر GPF و کانال کامی بزرگ، مورد ارزیابی قرار گرفتند. از نظر شکل آناتومیکی کانال کامی بزرگ در پلن ساجیتال و موقعیت فورامن کامی بزرگ در پلن آگزیال نسبت به دندان مولر دوم در فک بالا مورد بررسی قرار گرفتند. اطلاعات مورد نیاز در چک لیستی که بدین منظور تهیه شده بود، جمع آوری شد. به کمک دو مشاهده گر متخصص رادیولوژی فک و صورت، تصاویر CBCT بررسی شدند و سپس نظر خود را اعلام کردند و ۲۰ درصد از داده ها برای خطای مشاهده گر تکرار شد. در این مطالعه، نمونه ها جهت آنالیز آماری به سه دسته سنی تقسیم شدند. رابطه بین گروه های سنی و GPF و کانال کامی بزرگ مورد بررسی قرار گرفت. پس از جمع آوری داده ها، اطلاعات توسط نرم افزار SPSS V.23 مورد تجزیه و تحلیل قرار گرفت و داده ها با استفاده از شاخص های تعداد و درصد و شاخص های مرکزی و پراکنندگی، توصیف شدند. سطح معناداری $P < 0/05$ در نظر گرفته شد.

یافته ها: نتایج این مطالعه نشان داد که سوراخ کامی بزرگ در ۶۳/۹ درصد دیستال مولر دوم و ۳۶/۱ درصد همسطح با مولر دوم در تصاویر CBCT دیده می شوند. از نظر مورفولوژی فورامن، شایع ترین شکل، بیضی در ۱۰۷ نفر (۳۳/۹ درصد) مشاهده شد. هم چنین طبق بررسی های صورت گرفته، شایع ترین مورفولوژی کانال کامی بزرگ، آبشاری در ۱۲۰ نفر (۳۸ درصد) بوده است. هم چنین نتایج نشان داد که رابطه معناداری بین مورفولوژی سوراخ کامی بزرگ و جنسیت وجود دارد به طوری که اشکال گرد و بیضی در مردان بیش تر و اشکال بیضی و شکافی و قطره اشکی در زنان، بیش تر است. تعداد فورامن کامی کوچک در ۸۸/۸ درصد موارد کم تر از ۳ عدد بوده است. طبق آزمون های آماری ارتباط معنی داری بین قطر فورامن کامی کوچک با جنس، سن و جهت فکی وجود داشته است ($P=0/046$).

استنتاج: با توجه به این که سوراخ کامی بزرگ در بیشتر موارد در دیستال مولر دوم قرار می گیرد و ارتباط معنی داری بین شکل GPF و موقعیت آن یافت شد، لذا به منظور جلوگیری از مشکلات جراحی، ارزیابی تنوعات آناتومیکی سوراخ و کانال کامی بزرگ به خصوص قبل از جراحی دندان عقل فک بالا، ضروری است.

واژه های کلیدی: توموگرافی کامپیوتری با اشعه مخروطی، فک بالا، سوراخ کامی بزرگ و کوچک، کانال کامی بزرگ، قطر فورامن کامی بزرگ و کوچک

E-mail: faridaabesi@yahoo.fr

مؤلف مسئول: فریدا عابسی - بابل: دانشگاه علوم پزشکی بابل، مرکز تحقیقات مواد دندان، پژوهشکده سلامت

۱. دانشجوی دندانپزشکی، مرکز تحقیقات دندان، کمیته تحقیقات دانشجویی، دانشگاه علوم پزشکی بابل، بابل، ایران

۲. دانشیار، مرکز تحقیقات مواد دندان، پژوهشکده سلامت، دانشگاه علوم پزشکی بابل، بابل، ایران

۳. استادیار، مرکز تحقیقات عوامل اجتماعی موثر بر سلامت اجتماعی، پژوهشکده سلامت، دانشگاه علوم پزشکی بابل، بابل، ایران

تاریخ دریافت: ۱۴۰۲/۱۲/۲۲ تاریخ ارجاع جهت اصلاحات: ۱۴۰۳/۱/۸ تاریخ تصویب: ۱۴۰۳/۳/۱۲

مقدمه

آناتومیك در صورت عدم توجه به موقعیت، باعث بروز مشکلاتی نظیر خونریزی و اختلالات عصبی می‌شود، که بررسی ناحیه مربوطه را قبل از جراحی ضروری می‌سازد (۱، ۱۰). از آنجایی که تکنولوژی تصویربرداری CBCT امکان رویت تصاویر در سه پلن متعامد به‌طور همزمان را فراهم می‌سازد، هدف از این مطالعه بررسی و ارزیابی تنوعات مورفولوژیک سوراخ و کانال کامی بزرگ و تنوعات آناتومیك آن در تصاویر CBCT بوده است.

مواد و روش‌ها

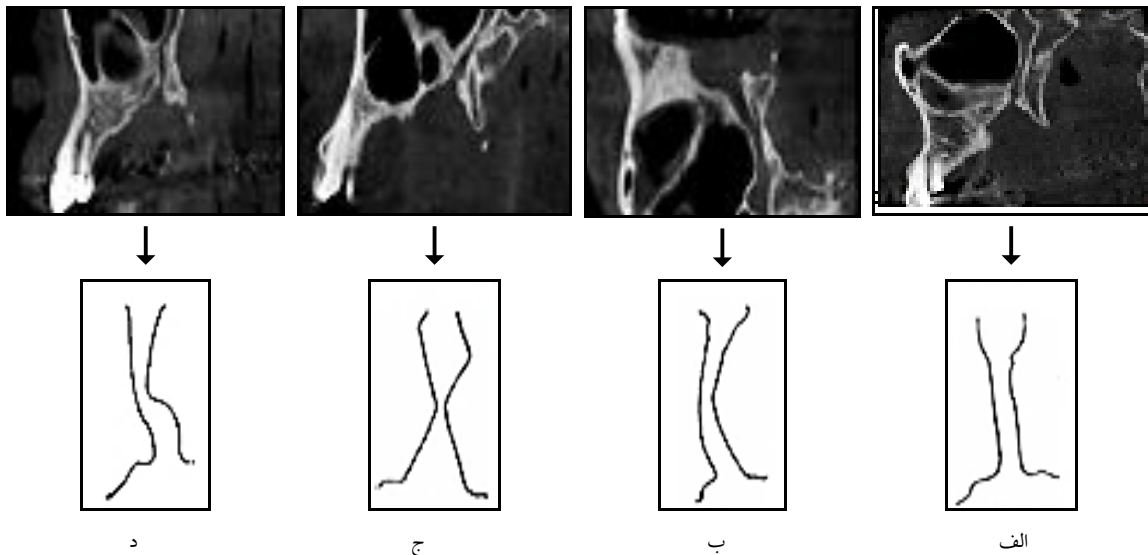
مطالعه حاضر از نوع مقطعی بوده است که با دریافت کد اخلاق (IR.MUBABOL.HRI.REC.1397.217) از کمیته اخلاق در پژوهش دانشگاه علوم پزشکی بابل انجام شد و رضایت آگاهانه کتبی از صاحبان تصاویر جهت استفاده از آن‌ها در این مطالعه اخذ شده بود. در این مطالعه مقطعی و گذشته‌نگر، یافته‌های مربوط به ۳۱۶ تصاویر CBCT تهیه شده از بیماران، از نظر مورفولوژی و قطر GPF و کانال کامی بزرگ، مورد ارزیابی قرار گرفتند. تصاویر CBCT مورد نیاز با استفاده از دستگاه Gianio (Newtom, Verrona, Italy) انجام شد و از بیماران مراجعه کننده به دانشکده دندانپزشکی و کلینیک رادیولوژی تخصصی دهان و فک و صورت شهرستان بابل جمع‌آوری شدند. جهت ثبت سن، جنسیت و سایر موارد مربوط به GPF و کانال کامی بزرگ چک لیستی تهیه گردید. در این بررسی، معیارهای ورود به مطالعه شامل: (۱) بیماران بالاتر از ۱۸ سال، (۲) بیماران دارای تصاویر CBCT از ماگزایلا، که فک بالا و سینوس ماگزایلا به صورت دو طرفه مشاهده می‌شد، (۳) بیماران بدون سابقه جراحی یا تروما در فک بالا و فاقد ایمپلنت‌های دندان‌های دندان‌های در ناحیه مولرها، (۴) بیماران دندان‌های خلفی حداقل مولر اول و دوم. معیارهای خروج از مطالعه شامل: (۱) بی‌دندانی خلف فک بالا، (۲) تصاویر CBCT با متال آرتیفکت که تشخیص یا اندازه‌گیری نقاط مرجع را مختل می‌کند،

آناتومی کانال پالاتین بزرگ برای دندان پزشکان و جراحان فک و صورت از لحاظ انجام فرآیندهای جراحی مختلف از جمله بی‌حسی موضعی، جای‌گذاری ایمپلنت دندان‌ها، جراحی سینوس‌های پاراناژال و استئوتومی‌های لفورت حائز اهمیت است (۱). اعصاب و عروق کامی بزرگ و کوچک از سوراخ کامی بزرگ (GPF) و کوچک (LPF) خارج و وارد کام می‌شوند (۲-۴). GPF توسط مخاط ضخیم پنهان است و تعیین موقعیت بالینی آن با توجه به علائم آناتومیکی مهم است (۵، ۶). مطالعات مختلفی موقعیت GPF جمجمه را تجزیه و تحلیل کرده‌اند (۷-۹)، اما مطالعات مربوط به بررسی کانال‌های دندان‌ها توسط تکنیک تصویربرداری توموگرافی کامپیوتری با پرتو مخروطی (CBCT) کمیاب است. استفاده از تکنیک تصویربرداری CBCT می‌تواند در شرایط مختلف از جمله ارزیابی وضعیت‌های فکین و دندان‌ها بسیار کمک‌کننده باشد. در تصاویر CBCT، GPF در ادامه مسیر کانال کامی بزرگ قرار گرفته است، که در نمای ساجیتال در ناحیه خلف سینوس ماگزایلا قرار دارد، در نمای کروئال در قسمت طرفین حفره بینی قرار گرفته است و در نمای آگزایال معمولاً در محاذات مولر دوم قرار می‌گیرد (۲، ۱۰).

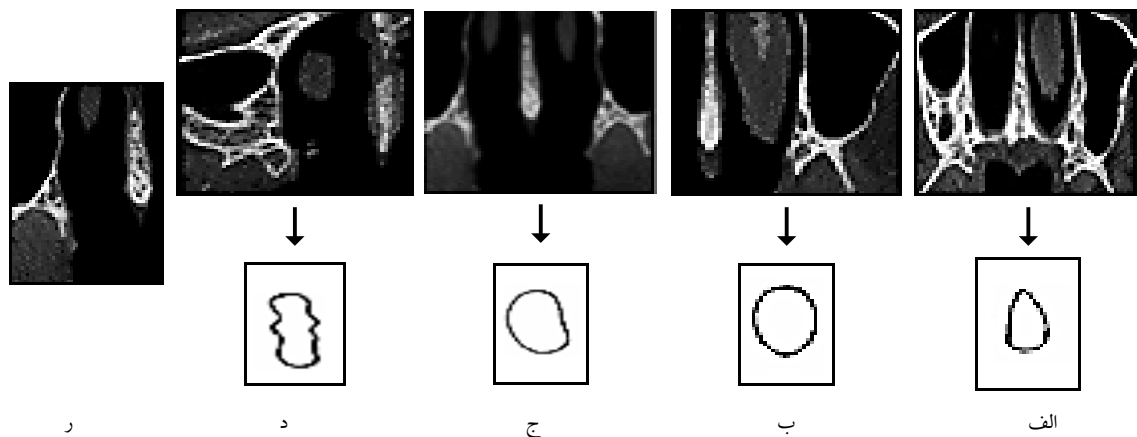
Bahsi و همکاران در سال ۲۰۱۹ در یک بررسی گذشته‌نگر ارزیابی مورفومتريک GPF، LPF و فوسا تریگوپالاتین را در تصاویر CBCT ۷۵ زن و ۷۵ مرد، انجام دادند. ۱۹ پارامتر در این تصاویر اندازه‌گیری شده و مورد ارزیابی آماری قرار گرفتند، که مقایسه این پارامترها توسط گروه جنسیت‌ها، تفاوت‌های معناداری را در فواصل بین کانال کامی بزرگ با کانال کامی (GPC-PC)، کانال کامی با شکاف تحتانی اوربیت (PC-GPF)، کانال کامی کوچک با سوراخ کامی بزرگ (LPC-GPF)، سوراخ کامی بزرگ با صفحه میدساجیتال (GPF-MS) نشان داد (۱۰). بنابراین، با توجه به اهمیت وجود GPF در ناحیه خلف فک بالا و احتمال درگیری این ناحیه

همان‌طور که در تصویر شماره ۳ نشان داده شده است، موقعیت فورامن GPF در پلن آگزیکال نسبت به دندان مولر دوم در فک بالا مورد بررسی قرار گرفت و به سه دسته شامل الف) همسطح مولر دوم، ب) دیستال مولر دوم، ج) مزیکال مولر دوم تقسیم شده است. جهت تعیین موقعیت فورامن با استفاده از پلن پانورامیک لایک (ساجیتال) از گزینه‌های مولتی پلنر برای ناحیه خلفی استفاده شد، سپس در پلن‌های کروئال از خلف به قدام، قدامی‌ترین پلنی را که در آن شکاف فورامن محو می‌گردد، مشخص شد؛ پس از آن در پلن ساجیتال

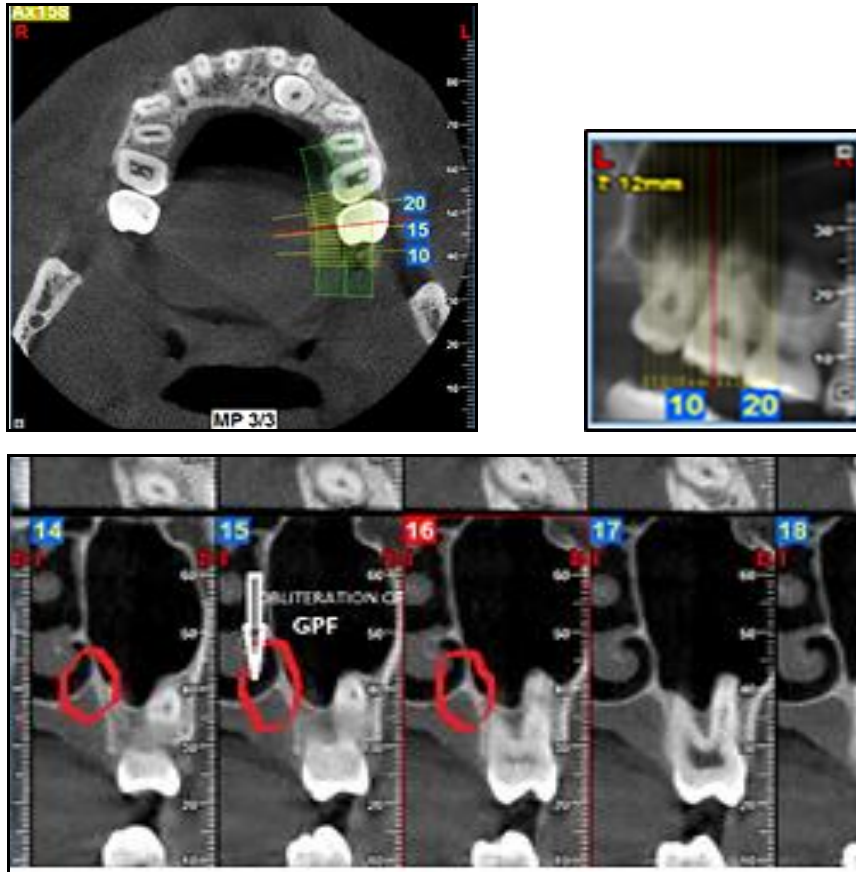
آسیب‌شناسی‌هایی که ممکن است بر اندازه GPF و LPF تأثیر بگذارد، بوده است (۱۰). پس از جمع‌آوری تصاویر CBCT مورد نیاز، ارزیابی تصاویر از نظر شکل آناتومیک کانال کامی بزرگ در پلن ساجیتال به ۴ دسته تقسیم شد، که شامل آبشاری (Waterfall)، منحنی (Curve)، ساعت شنی (Hourglass)، مستقیم (Straight) می‌باشد (تصویر شماره ۱). فورامن GPF که در پلن آگزیکال به ۵ دسته تقسیم شد و شامل گرد (Circle)، بیضی (Oval)، قطره اشکی (Teardrop)، شکاف (Slit)، و بیشکل (Amorphous) می‌باشد (تصویر شماره ۲).



تصویر شماره ۱: مورفولوژی کانال کامی بزرگ، الف) مستقیم (Straight)؛ ب) منحنی (Curve)؛ ج) ساعت شنی (Hourglass)؛ د) آبشاری (Waterfall)



تصویر شماره ۲: مورفولوژی فورامن کامی بزرگ، الف) قطره اشکی (Teardrop)؛ ب) گرد (Circle)؛ ج) بیضی (Oval)؛ د) شکاف (Slit)؛ ر) بی شکل (Amorphous)



تصویر شماره ۳: موقعیت فورامن گریتر پالاتین نسبت به دندان مولر دوم (همسطح)

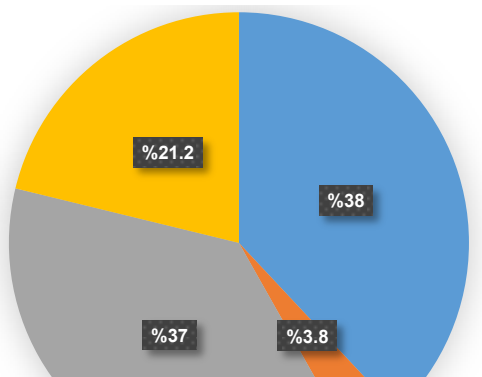
مورد بررسی قرار گرفت و نظر خود را اعلام کردند و ۲۰ درصد از داده‌ها برای خطای مشاهده‌گر تکرار شد. در این مطالعه، نمونه‌ها جهت آنالیز آماری به سه دسته گروه سنی شامل الف) ۱۸ تا ۳۸ سال، ب) ۳۹ تا ۵۸ سال و ج) ۵۹ تا ۷۶ سال تقسیم شدند. رابطه بین این گروه‌های سنی و GPF و کانال کامی بزرگ بررسی شد. اطلاعات با استفاده از نرم‌افزار (IBM, Chicago, USA) SPSS v.23 و آزمون‌های Chi-Square و Mann-Whitney Test در گروه‌های سنی و جنسیتی مختلف مورد تجزیه و تحلیل قرار گرفت و داده‌ها با استفاده از شاخص‌های تعداد و درصد و شاخص‌های مرکزی و پراکندگی، توصیف شدند. سطح معنی‌داری $P < 0.05$ در نظر گرفته شد.

یافته‌ها و بحث

در این مطالعه تعداد ۳۱۶ تصویر CBCT از ماگزیلا

موقعیت آن نسبت به دندان مولر دوم مشخص شد. اگر پلن کروئال موردنظر در محدوده مولر دوم قرار می‌گرفت، همسطح محسوب می‌شد و در مزیال و دیستال آن، مزیالی و دیستالی به آن اطلاق می‌شد، که سه حالت همسطح (Level)، دیستال (Distal) و مزیال (Mesial) نسبت به مولر دوم تعیین گردید. به منظور انجام اندازه‌گیری‌های مورد نظر از نرم‌افزار (Next NewTom (v.10.1, Newtom, Italy) جهت بررسی تصاویر رادیوگرافی تهیه شده توسط دستگاه Newtom Giano (Verona, Italy) استفاده شد.

تصاویر در مقاطع مختلف ساجیتال، آگزیمال و کروئال در فضای کاملاً تاریک بر روی صفحه نمایشگر ۱۹ اینچ (Samsung, South Korea) به نمایش گذاشته شدند. اطلاعات موردنیاز در چک لیستی که بدین منظور تهیه شده بود، جمع‌آوری شد. به کمک دو مشاهده‌گر متخصص رادیولوژی فک و صورت، تصاویر CBCT



تصویر شماره ۴: فراوانی مورفولوژی GPC در نمای ساجیتال CBCT

جدول شماره ۱: ارتباط مورفولوژی GPF و جنسیت

جنس	مورفولوژی GPF	پیشکل (تعداد(درصد))	بیضی (تعداد(درصد))	شکافی (تعداد(درصد))	قطره اشکی (تعداد(درصد))	گرد (تعداد(درصد))	سطح (تعداد(درصد))
مرد	۱۳(۹/۶)	۵۶(۴۱/۵)	۱۵(۱۱/۱)	۳۵(۳۳/۳)	۳(۴/۴)	۰/۰۳	
زن	۳۵(۱۹/۳)	۲۵۱(۲۸/۲)	۳۹(۲۱/۵)	۳۳(۲۹/۳)	۳(۱/۷)		
کل	۴۸(۱۵/۲)	۷۰۷(۳۳/۹)	۵۴(۱۷/۱)	۶۸(۳۱/۰)	۶(۲/۸)		

* $P < 0.05$: معنی دار تلقی می گردد Chi-Square

مورد بررسی و ارزیابی قرار گرفت. از این میان، تعداد ۱۸۱ نفر (۵۷/۳ درصد) مرد و ۱۳۵ نفر (۴۲/۷ درصد) زن و در رنج سنی ۱۸-۷۶ سال بودند. جدول شماره ۱ ارتباط مورفولوژی فورامن GPF و جنسیت را نشان می دهد (P=۰/۰۰۳) که ارتباط معنی داری وجود دارد، به تفکیک جنسیت، بیشترین اختلاف فراوانی بین زنان و مردان در بی شکل و شکافی بود و کمترین اختلاف در مورفولوژی گرد بود که فراوانی کل آن ۹ (۲/۸ درصد) بوده است (جدول شماره ۱). فراوانی مورفولوژی فورامن GPF به ترتیب اشکال بیضی ۱۰۷ مورد (۳۳/۹ درصد) و قطره اشکی ۹۸ مورد (۳۱ درصد) بیشترین فراوانی را داشتند. همانند مطالعه حاضر Rapado-Gonzalez و همکاران در سال ۲۰۱۷ مشخص کردند که شایعترین شکل فورامن GPF در جمعیت برزیلی، شکل بیضی بوده است (۴). ارتباط مورفولوژی کانال کامی بزرگ در پلن ساجیتال و سن معنی دار نمی باشد (P=۰/۳۱۱). فراوانی مورفولوژی کانال کامی بزرگ (GPC) در نمای ساجیتال CBCT در تصویر شماره ۴ نشان داده شده است، که به ترتیب اشکال آبخاری ۱۲۰ مورد (۳۸ درصد) و مستقیم ۱۱۷ مورد (۳۷ درصد) بیشترین فراوانی را داشتند. کمترین فراوانی را مورفولوژی ساعت شنی با میزان ۱۲ مورد (۳/۸ درصد) بود. در این راستا، Howard-Swirzinski و همکاران در سال ۲۰۱۰ بیان داشتند که بیشترین الگوی کروئالی مسیر کانال به صورت نزولی خارجی و سپس نزولی مستقیم بود و در نمای ساجیتال بیشترین الگو به صورت یک زاویه قدامی نزولی بود (۱). هم چنین شیخی و همکاران بیان داشتند که این کانال اکثراً به صورت نزولی و قدامی- نزولی دیده شده است (۱۱).

همان طور که از جدول شماره ۲ مشخص است، براساس فراوانی تعداد فورامن LPF، نتایج نشان داد به ترتیب تعداد LPF در ۵۹ درصد موارد یک فورامن، ۱۷ درصد موارد دو فورامن و ۹ درصد موارد سه فورامن بود.

در این راستا، مطالعه Rapado-Gonzalez و همکاران مشخص کردند که بر خلاف مطالعه حال حاضر به ترتیب تعداد GPF در جمعیت برزیلی در ۴۳ درصد موارد دو فورامن LPF، ۴۷ درصد موارد یک فورامن، ۷ درصد موارد سه فورامن و ۳ درصد موارد چهار فورامن وجود داشت (۴). این تفاوت می تواند بخاطر جمعیت مورد مطالعه و تعداد نمونه های مورد بررسی باشد، که در ارتباط با مورد آخر، مطالعه حال حاضر برتری دارد. جدول شماره ۳ ارتباط قطر فورامن LPF، تعداد فورامن LPF و قطر فورامن GPF با سن را نشان می دهد. براساس یافته ها ارتباط مورفولوژی فورامن GPF و سن ارتباط معنی داری نبود (P=۰/۱۲۴). قطر GPF به طور معنی داری با جنس، سن و جهت فک مرتبط بود (P=۰/۰۴)، اما تعداد LPF و قطر GPF معنی دار نبودند (P=۰/۲) (جدول شماره ۲ و ۳).

جدول شماره ۴ ارتباط مورفولوژی GPF و موقعیت آن نسبت به مولر دوم را نشان می دهد، که مورفولوژی بیضی و بیشکل بیش تر همسطح با مولر دوم و بقیه اشکال

شکل GPF و موقعیت آن یافت شده است. بنابراین، هنگام جراحی دندان عقل نهفته با توجه به موقعیت استراتژیک این فورامن، جراح بایستی ملاحظات خاص را در نظر بگیرد تا از عوارض جراحی و آسیب به این عصب جلوگیری شود.

سپاسگزاری

بدین وسیله از معاونت محترم پژوهشی دانشگاه علوم پزشکی بابل جهت تصویب بودجه طرح و زحمات و همکاری بی دریغ استادان دانشکده دندانپزشکی بابل و پرسنل کلینیک خصوصی رادیولوژی دکتر فریدا عابسی، به دلیل در اختیار گذاشتن اطلاعات کمال قدردانی و تشکر به عمل می آید.

بیش تر در دیستال مولر دوم قرار گرفته اند ($P=0/016$) و هیچ موردی از وجود فورامن در مزیاال مولر دوم دیده نشده است. هم چنین، ارتباط مورفولوژی فورامن GPF و جهت فکی نشان می دهد ($P=0/101$) که ارتباط معناداری وجود ندارد (جدول شماره ۴). این نتایج نتیجه همراستا با مطالعات Ajzmani و همکاران می باشد (۱۲). هم چنین، Rapado-Gonzalez و همکاران در سال ۲۰۱۵، نشان دادند که تمامی موارد بررسی فورامن GPF و LPF همراستا با مولر دوم می باشد (۵)، با این تفاوت که به نحوه تعیین موقعیت نسبت به مولر دوم به صورت کاربردی در مطالعه حاضر پرداخته شد.

در مطالعه حاضر GPF در بیش تر موارد دیستال مولر دوم قرار گرفته بود و ارتباط معناداری بین

جدول شماره ۲: ارتباط قطر فورامن LPF، تعداد فورامن LPF و قطر فورامن GPF با جهت فکی و جنسیت

جنسیت	جهت فکی	راست			چپ			کل					
		MEAN	STD.DEVIATION	MEDIAN	سطح معنی داری	MEAN	STD.DEVIATION	MEDIAN	سطح معنی داری	MEAN	STD.DEVIATION	MEDIAN	سطح معنی داری*
مرد	LPF	۱/۴۰	۰/۸۷	۱/۳۵	۰/۱۵	۱/۳۲	۰/۸۹	۱/۴۰	۰/۱۷	۱/۳۶	۰/۸۳	۱/۴۰	۰/۱۴
	تعداد فورامن LPF	۱/۳۵	۰/۸۹	۱/۱۰	۰/۱۶	۱/۲۴	۰/۹۶	۱/۱۰	۰/۰۸	۱/۳۰	۰/۸۳	۱/۱۰	۰/۱۵
	قطر فورامن GPF	۶/۱۷	۴/۰۷	۵/۷۰	۰/۳۱	۵/۹۵	۳/۸۱	۵/۶۰	۰/۳۱	۶/۰۷	۳/۹۵	۵/۷۰	۰/۲۲
زن	LPF	۱/۳۷	۰/۸۱	۱/۴۰	۰/۱۶	۱/۳۶	۰/۸۵	۱/۳۰	۰/۱۶	۱/۳۶	۰/۸۳	۱/۴۰	۰/۱۴
	تعداد فورامن LPF	۱/۳۲	۰/۸۳	۱/۱۰	۰/۱۸	۱/۲۹	۰/۸۴	۱/۱۰	۰/۱۶	۱/۳۰	۰/۸۳	۱/۱۰	۰/۱۵
	قطر فورامن GPF	۵/۸۳	۱/۳۸	۵/۷۰	۰/۱۱	۶/۲۴	۵/۰۸	۵/۵۰	۰/۳۷	۶/۰۷	۳/۹۵	۵/۷۰	۰/۲۲

*: $P < 0/05$ معنی دار تلقی می گردد Mann-Whitney

جدول شماره ۳: ارتباط قطر فورامن LPF، تعداد فورامن LPF و قطر فورامن GPF با سن

سن	۲۸-۱۸			۵۹-۳۸			۷۶-۵۹					
	MEAN	STD.DEVIATION	MEDIAN	سطح معنی داری	MEAN	STD.DEVIATION	MEDIAN	سطح معنی داری	MEAN	STD.DEVIATION	MEDIAN	سطح معنی داری*
LPF	۱/۴۰	۰/۸۱	۱/۳۰	۰/۱۸	۱/۳۸	۰/۷	۱/۴	۰/۱۶	۱/۲	۰/۸	۱/۲	۰/۱۴
تعداد فورامن LPF	۱/۳۹	۰/۸۳	۱	۰/۱۹	۱/۳	۰/۸	۱	۰/۱۶	۱	۰/۷	۱	۰/۱۵
قطر فورامن GPF	۵/۷۹	۱/۵	۵/۵	۰/۱۴	۶/۴	۵/۲	۵/۷	۰/۴	۵/۵	۱/۸	۵/۳	۰/۲

*: $P < 0/05$ معنی دار تلقی می گردد Mann-Whitney

جدول شماره ۴: ارتباط مورفولوژی GPF و موقعیت نسبت به مولر دوم

مورفولوژی GPF	بیشکل	بیضی	شکافی	قطره اشکی	گرد	سطح معنی داری*
دیستال	۲۳	۶۳	۳۶	۷۳	۷	
همسطح	۲۵	۴۴	۱۸	۲۵	۲	۰/۰۱۶
کل	۴۸	۱۰۷	۵۴	۹۸	۹	

*: $P < 0/05$ معنی دار تلقی می گردد Chi-Square

References

- Howard-Swirzinski K, Edwards PC, Saini TS, Norton NS. Length and geometric patterns of the greater palatine canal observed in cone beam computed tomography. *Int J Dent* 2010; 2010: 292753.
- Aoun G, Nasseh I, Sokhn S. Radio-anatomical study of the greater palatine canal and the pterygopalatine fossa in a Lebanese population: a consideration for maxillary nerve block. *J Clin Imaging Sci* 2016; 6: 35.
- Monsour P, Huang T. Morphology of the greater palatine grooves of the hard palate: a cone beam computed tomography study. *Aust Dent J* 2016; 61(3): 329-332.
- Rapado-González O, Suárez-Quintanilla J, Suárez-Cunqueiro MM. Anatomical variations of the greater palatine canal in cone-beam computed tomography. *Surg Radiol Anat* 2017; 39(7): 717-723.
- Rapado-González O, Suárez-Quintanilla J, Otero-Cepeda X, Fernández-Alonso A, Suárez-Cunqueiro M. Morphometric study of the greater palatine canal: cone-beam computed tomography. *Surg Radiol Anat* 2015; 37(10): 1217-1224.
- Sharma NA, Garud RS. Greater palatine foramen—key to successful hemimaxillary anaesthesia: a morphometric study and report of a rare aberration. *Singapore Med J* 2013; 54(3): 152-159.
- Chrcanovic BR, Custódio AL. Anatomical variation in the position of the greater palatine foramen. *J Oral Sci* 2010; 52(1): 109-113.
- Methathrathip D, Apinhasmit W, Chompoopong S, Lertsirithong A, Ariyawatkul T, Sangvichien S. Anatomy of greater palatine foramen and canal and pterygopalatine fossa in Thais: considerations for maxillary nerve block. *Surg Radiol Anat* 2005; 27: 511-516.
- Piagkou M, Xanthos T, Anagnostopoulou S, Demesticha T, Kotsiomitris E, Piagkos G, et al. Anatomical variation and morphology in the position of the palatine foramina in adult human skulls from Greece. *J Craniomaxillofac Surg* 2012; 40(7): e206-e210.
- Bahşi İ, Orhan M, Kervancıoğlu P, Yalçın ED. Morphometric evaluation and clinical implications of the greater palatine foramen, greater palatine canal and pterygopalatine fossa on CBCT images and review of literature. *Surg Radiol Anat* 2019; 41(5): 551-567.
- Sheikhi M, Zamaninaser A, Jalalian F. Length and anatomic routes of the greater palatine canal as observed by cone beam computed tomography. *Dent Res J (Isfahan)* 2013; 10(2): 155-161.
- Ajmani M. Anatomical variation in position of the greater palatine foramen in the adult human skull. *J Anat* 1994; 184(Pt 3): 635-637.