

## Investigating the Protective Effects of Rutin on Cholemic Nephropathy in Cholestatic Rats

Zeynab Jashni<sup>1</sup>,  
 Mohammad Ghaffari Nasab<sup>2</sup>,  
 Iraj Salimi Kia<sup>3</sup>,  
 Alimohammad Maleki<sup>4</sup>,  
 Soosan Abdollahi<sup>5</sup>,  
 Hamidreza Mohammadi<sup>6</sup>

<sup>1</sup> Pharmacy Student, Student Research Committee, Lorestan University of Medical Sciences, Khorramabad, Iran

<sup>2</sup> MSc in Physiology, School of Medicine, Research Center of Physiology and Pharmacology, Rafsanjan University of Medical Sciences, Kerman, Iran

<sup>3</sup> Associate Professor, Department of Pharmacognosy, Faculty of Pharmacy, Razi Herbal Medicine Research Center, Lorestan University of Medical Sciences, Khorramabad, Iran

<sup>4</sup> Assistant Professor, Department of Pharmacotherapy, Faculty of Pharmacy, Lorestan University of Medical Sciences, Khorramabad, Iran

<sup>5</sup> Assistant Professor, Department of Pharmaceutics, Faculty of Pharmacy, Lorestan University of Medical Sciences, Khorramabad, Iran

<sup>6</sup> Assistant Professor, Department of Toxicology, Faculty of Pharmacy, Razi Herbal Medicine Research Center, Lorestan University of Medical Sciences, Khorramabad, Iran

(Received July 9, 2024; Accepted October 22, 2024)

### Abstract

**Background and purpose:** Hepatic cholestasis is a primary cause of liver failure and can lead to complications in other organs, including the kidneys. Kidney damage resulting from liver dysfunction is known as cholemic nephropathy. Oxidative stress is a key mechanism in causing this damage. Oxidative stress occurs when the ratio of free radicals to antioxidant enzymes is imbalanced, with free radicals prevailing. Medicinal plants are often used to treat and prevent diseases due to their antioxidant properties. Rutin (ROT), a bioflavonoid with antioxidant properties found in certain foods, may offer protective effects. Therefore, this study aimed to investigate the protective effect of rutin on kidney damage following hepatic cholestasis in rats.

**Materials and methods:** This experimental study included 50 Wistar rats, randomly divided into 5 experimental groups (n=10). Cholestasis was induced by ligating the common bile duct. Rutin was administered daily via gavage in different doses (30, 60, and 120 mg/kg) to the affected rats for 14 days. At the end of the intervention, the animals were anesthetized, tissue samples were collected, and serum and urine samples were obtained for further testing. Antioxidant enzyme activities, including catalase (CAT), superoxide dismutase (SOD), and glutathione peroxidase (GPx), were measured in kidney tissue homogenates using an ELISA kit, following the manufacturer's instructions. For assessing reactive oxygen species (ROS) and malondialdehyde (MDA) levels, 500 mg of kidney tissue was homogenized in 5 ml of cooled KCl solution. The protective effects of rutin were evaluated by analyzing serum biochemical factors (BUN and creatinine), urine parameters (glucose and protein), oxidative stress markers (ROS and MDA), and antioxidant enzyme activities (GPx, SOD, and CAT). Statistical analysis was performed using GraphPad software, with one-way ANOVA and Tukey's test.

**Results:** The study results showed that, following cholestasis induction, urinary biochemical factors (glucose and protein) significantly increased. However, rutin treatment significantly reduced urinary glucose and protein excretion ( $P<0.05$ ). Additionally, in cholestatic animals, serum biochemical factors (BUN and creatinine) increased markedly compared to the control group, but following rutin administration, these biomarker levels significantly decreased compared to the cholestatic group ( $P<0.05$ ). Oxidative stress marker analysis revealed that ROS and MDA levels were significantly elevated in the kidney tissues of cholestatic animals compared to controls; rutin treatment significantly reduced these levels in the treated group compared to the cholestatic group ( $P<0.05$ ). Furthermore, GPx, CAT, and SOD enzyme activities were significantly reduced in the cholestatic group, but after rutin administration, these enzyme activities significantly increased compared to the cholestatic group ( $P<0.05$ ).

**Conclusion:** The present study demonstrates that rutin administration, at various doses, had a beneficial effect in reducing serum and urinary factors and oxidative stress markers while enhancing antioxidant enzyme activity in kidney damage resulting from chronic liver failure.

**Keywords:** rutin, oxidative stress indicators, cholestasis, cholemic nephropathy, kidney

J Mazandaran Univ Med Sci 2024; 34 (238): 72-80 (Persian).

**Corresponding Author:** Hamidreza Mohammadi - Razi Herbal Medicine Research Center, Lorestan University of Medical Sciences, Khorramabad, Iran. (E-mail: Hamidrezamohammadi65@yahoo.com)

## بررسی اثرات محافظتی روتین بر عارضه کولمیک نوروباتی در موش‌های صحرایی کلستاتیک

زینب جشنی<sup>۱</sup>  
محمد غفاری نسب<sup>۲</sup>  
ایرج سلیمی کیا<sup>۳</sup>  
علی محمد ملکی<sup>۴</sup>  
سوسن عبدالمهی<sup>۵</sup>  
حمیدرضا محمدی<sup>۶</sup>

### چکیده

**سابقه و هدف:** کلستاز کبدی یکی از علل عمده از کارافتادگی کبد است. کلستاز می‌تواند علاوه بر کبد باعث اختلال در ارگان‌های دیگر بدن از جمله کلیه‌ها گردد. به عارضه کلیوی که در نتیجه آسیب کبدی ایجاد می‌شود کولمیک نوروباتی می‌گویند. به‌طور کلی یکی از مکانیسم‌هایی که در ایجاد این آسیب نقش دارد، استرس اکسیداتیو است. استرس اکسیداتیو به شرایطی اطلاق می‌شود که در آن نسبت رادیکال‌های آزاد در سلول بیش‌تر از مقدار آنزیم‌های آنتی‌اکسیدانی باشد. به‌طور معمول استفاده از گیاهان دارویی برای اهداف درمانی و پیشگیری از بیماری‌ها براساس مواد آنتی‌اکسیدانی موجود در آن‌ها امری رایج است. روتین (ROT) یک بیوفلاونوئید است که در مواد مغذی یافت می‌شود از آن‌جا که روتین یک آنتی‌اکسیدان می‌باشد از این رو پژوهش حاضر با هدف بررسی اثر محافظتی روتین بر آسیب کلیوی متعاقب کلستاز کبدی در موش‌های صحرایی انجام پذیرفت.

**مواد و روش‌ها:** در این مطالعه تجربی، ۵۰ رت نر از نژاد ویستار استفاده شد. رت‌ها در ۵ گروه آزمایشی (n=۱۰) به‌صورت تصادفی تقسیم شدند. کلستاز در رت‌ها با بستن مجاری مشترک صفراوی القا شد. روتین با دوزهای مختلف (30-60-120 mg/kg) روزانه به‌صورت گاوژ به مدت ۱۴ روز به موش‌های بیمار تجویز شد. در پایان دوره‌ی مداخله، پس از بیهوش کردن حیوانات بافت‌های کلیه حیوانات را خارج کرده و نمونه‌های سرم و ادرار نیز جهت انجام سایر تست‌ها جمع‌آوری شدند. فعالیت آنزیم‌های آنتی‌اکسیدانی نظیر کاتالاز (CAT) سوپر اکسید دیسموتاز (SOD) و گلوکاتایون پروکسیداز (GPx) در بافت هموزنه کلیه با استفاده از کیت الایزا و براساس دستورالعمل کیت اندازه‌گیری شد. جهت بررسی میزان گونه‌های فعال اکسیژن (ROS) و سطح مالون دی‌آلدهید (MDA) ۵۰۰ میلی‌گرم از بافت کلیه به ۵ میلی‌لیتر در محلول خنک شده‌ی KCl اضافه، و سپس با دستگاه هموزنایزر هموزن شد. اثرات محافظتی روتین با بررسی فاکتورهای بیوشیمیایی سرم (Creatinine, BUN) و ادرار (Protein, Glucose)، هم‌چنین شاخص‌های استرس اکسیداتیو (ROS, MDA) و فعالیت آنزیم‌های آنتی‌اکسیدانی (GPX, SOD, CAT) مورد سنجش قرار گرفت. تجزیه و تحلیل آماری با استفاده از نرم‌افزار گراف پد انجام شد و از آزمون One way ANOVA و Tukey's استفاده گردید.

**یافته‌ها:** نتایج حاصل از این مطالعه نشان داد که پس از القای کلستاز در رت‌ها، فاکتورهای بیوشیمیایی ادرار (Protein, Glucose) به‌طور معنی‌داری افزایش یافت در حالی که تیمار حیوانات با Rot اثرات کاهش دفع ادراری Glucose و Protein را نشان داد ( $P > 0/05$ ). علاوه بر این در حیوانات کلستاتیک فاکتورهای بیوشیمیایی سرم (Creatinine, BUN) نیز افزایش معنادار نسبت به گروه کنترل مشاهده شد که پس از تجویز Rot سطح این بیومارکرها نسبت به گروه کلستاتیک به‌طور معنی‌داری کاهش یافت ( $P > 0/05$ ). در بررسی مارکرهای استرس اکسیداتیو مشاهده شد که میزان ROS و MDA در نمونه‌ی بافتی در حیوانات کلستاتیک نسبت به گروه کنترل افزایش معنی‌داری یافته بود به‌طوری که Rot توانسته بود میزان این مارکرها را در گروه دریافت‌کننده در مقایسه با گروه کلستاتیک به‌طور معنی‌داری کاهش دهد ( $P > 0/05$ ). در ادامه نیز مشخص شد که میزان فعالیت آنزیم‌های CAT, GPX, SOD بافت کلیه در گروه کلستاتیک نیز نسبت به گروه کنترل به طرز معنی‌داری کاهش یافته بود که پس از تجویز Rot میزان فعالیت این آنزیم‌ها در مقایسه با گروه کلستاتیک افزایش معناداری داشت ( $P > 0/05$ ).

**استنتاج:** بررسی حاضر نشان می‌دهد که پس از تجویز روتین با دوزهای مختلف اثر بهبود دهنده‌ی آن بر کاهش فاکتورهای سرمی، ادراری و شاخص‌های استرس اکسیداتیو و از طرف دیگر افزایش فعالیت آنزیم‌های آنتی‌اکسیدانی در آسیب کلیوی ناشی از نارسایی مزمن کبدی مشهود بود.

**واژه‌های کلیدی:** روتین، شاخص‌های استرس اکسیداتیو، کلستاز، کولمیک نوروباتی، کلیه

E-mail: Hamidrezamohammadi65@yahoo.com

**مؤلف مسئول:** حمیدرضا محمدی - خرم‌آباد: دانشگاه علوم پزشکی لرستان، دانشکده داروسازی

- دانشجوی داروسازی، کمیته تحقیقات دانشجویی، دانشگاه علوم پزشکی لرستان، خرم‌آباد، ایران
  - کارشناس ارشد فیزیولوژی، دانشکده پزشکی، مرکز تحقیقات گروه فیزیولوژی و فارماکولوژی، دانشگاه علوم پزشکی رفسنجان، کرمان، ایران
  - دانشیار، گروه فارماکولوژی، دانشکده داروسازی، مرکز تحقیقات داروهای گیاهی رازی، دانشگاه علوم پزشکی لرستان، خرم‌آباد، ایران
  - استادیار، گروه فارماکوتراپی، دانشکده داروسازی، دانشگاه علوم پزشکی لرستان، خرم‌آباد، ایران
  - استادیار، گروه کنترل دارو، دانشکده داروسازی، دانشگاه علوم پزشکی لرستان، خرم‌آباد، ایران
  - استادیار، گروه فارماکولوژی و سم‌شناسی، دانشکده داروسازی، مرکز تحقیقات داروهای گیاهی رازی، دانشگاه علوم پزشکی لرستان، خرم‌آباد، ایران
- تاریخ دریافت: ۱۴۰۳/۴/۱۹ تاریخ رجوع جهت اصلاحات: ۱۴۰۳/۵/۲۳ تاریخ تصویب: ۱۴۰۳/۸/۱

## مقدمه

دارای اثرات آنتی‌اکسیدان و ضد التهابی قوی است (۱۱). در مطالعه‌ای که در سال ۲۰۲۳ انجام شد به بررسی آسیب کبدی ناشی از آلاینده محیطی اسید پرفلوروئوروکتانوتیک پرداختند و به این نتیجه رسیدند که روتین از طریق تعدیل استرس اکسیداتیو، آپوپتوز و التهاب، آسیب کبدی ناشی از این آلاینده را کاهش می‌دهد (۱۲). هم‌چنین در مطالعه‌ای دیگر به بررسی اثر محافظتی مکمل روتین در برابر سمیت کلیوی ناشی از سیس پلاتین در موش صحرائی در سال ۲۰۱۷ انجام شد مشخص شد که روتین دارای اثر آنتی‌اکسیدانی و ضد التهابی می‌باشد که این قابلیت از طریق کاهش استرس اکسیداتیو و بهبود تغییرات هیستوپاتولوژیک مشاهده شد (۷). و از طرف دیگر مشخص شده است که این فلاونوئید می‌تواند به عنوان دارویی برای تقویت عملکرد رگ‌های خونی، بهبود گردش خون، کاهش کلسترول و کاهش علائم آرتروز نیز استفاده شود (۱۱). از آن‌جا که روتین یک آنتی‌اکسیدان قوی می‌باشد و در مطالعات متعدد اشاره شده است (۱۵-۱۳). بنابراین هدف از این مطالعه بررسی تاثیر Rot بر میزان استرس اکسیداتیو و تغییرات بیوشیمیایی آسیب کلیوی ناشی از بستن مجاری صفراوی در مدل حیوانی رت بود.

## مواد و روش‌ها

در این مطالعه تجربی، پس از تصویب در کمیته اخلاق دانشگاه علوم پزشکی لرستان با کد IR.LUMS.REC.1402.062، ۵۰ موش صحرائی نر از نژاد ویستار در محدوده وزنی (۲۲۰-۲۰۰) گرم در سال ۱۴۰۲ از مرکز تحقیقاتی دانشگاه علوم پزشکی لرستان خریداری شد. این حیوانات از یک هفته قبل از انجام آزمایش جهت تطابق با محیط در آزمایشگاه در قفسه‌های جداگانه در حرارت ۲۲ درجه سانتی‌گراد در حیوان‌خانه نگهداری شدند. هم‌چنین، ۱۲ ساعت در معرض نور و ۱۲ ساعت در تاریکی قرار گرفتند و با غذای استاندارد رت تغذیه شدند.

اسیدهای صفراوی محلول‌های آلی عمده در صفرا می‌باشند که در چندین عملکرد مهم کبد و روده نقش مهمی برعهده دارند. تجمع اسیدهای صفراوی هیدروفوب در شرایط پاتوفیزیولوژیکی مانند بیماری‌های کلستاتیک نقش مهمی در آسیب کبدی و یا نکروزیس هپاتوسیت‌ها برعهده دارند (۱). به‌علاوه افزایش و تجمع اسیدهای صفراوی در گردش خون سیستمیک طی بیماری‌های کلستاتیک کبدی ممکن است موجب سمیت شدید بر ارگان‌های دیگر از جمله آسیب در کلیه، ریه و قلب گردد (۲). آسیب حاد ارگان‌های مختلف می‌تواند متعاقب از کار افتادگی شدید و مزمن کبد (سیروز) به وقوع بپیوندد (۳). آسیب کلیوی در افراد مبتلا به بیماری‌های کبدی، به ویژه بیماران دچار ضایعات مزمن کبدی از قبیل بیماری‌های مزمن کبدی کلستاتیک و سیروز گزارش شده است (۴). تحقیقات متعدد استرس اکسیداتیو، را مکانیسم اصلی در ایجاد آسیب کلیوی ناشی از کلستازیس در نظر گرفته‌اند (۵، ۶). هم‌چنین مشخص شده است که آسیب سلول‌های کلیوی بواسطه تولید رادیکال‌های آزاد اکسیژن و کاهش سیستم آنتی‌اکسیدانی بدن رخ می‌دهد که این امر نشانه‌ای از استرس اکسیداتیو می‌باشد (۷). از این‌رو استفاده از آنتی‌اکسیدان‌های قوی به‌عنوان ترکیبات محافظت‌کننده در این راستا می‌تواند بسیار کمک‌کننده باشد.

به‌طور معمول در جوامع مختلف و در سیستم‌های پزشکی بومی استفاده از گیاهان دارویی برای اهداف درمانی و پیشگیری از بیماری‌ها براساس مواد آنتی‌اکسیدانی موجود در آن‌ها امری رایج است (۸). روتین (Rot) که به نام ویتامین P و rutoside نیز شناخته می‌شود، یک بیوفلاونوئید است که در مواد مغذی از جمله سیب، انجیر، بیش‌تر مرکبات، گندم سیاه و چای سبز یافت می‌شود (۹). از لحاظ شیمیایی، Rot یک گلیکوزید است که حاوی فلاونولیک آگیلکون کورستین همراه با دی‌ساکارید روتینوز است (۱۰). Rot هم‌مانند هر فلاونوئید دیگر،

طراحی آزمایش: جهت ایجاد مدل کلستاز، ابتدا موش‌ها با تزریق  $10 \text{ mg/kg}$  زایلازین و  $70 \text{ mg/kg}$  کتامین به صورت داخل صفاقی بیهوش شده و سپس برش میانی انجام شد و محل مجرای مشترک صفراوی مشخص شد. در نهایت، دو سر مجرای مشترک صفراوی بسته و قسمت میانی دو طرف مجرای بسته شده برش زده شد. جهت جلوگیری از بروز هیپوگلیسمی و مرگ حیوانات در مدل ایجاد شده ناشی از کلستازیس، آب آشامیدنی حیوانات در تمام طول مطالعه حاوی دکستروز ۱ درصد (w/v) بوده است (۱۶). موش‌ها به‌طور تصادفی به ۵ گروه ۱۰ تایی تقسیم شدند. گروه Sham که فقط شکم باز شد ولی مجاری صفراوی بسته نشد. گروه حیوانات که تنها عمل بستن مجاری صفراوی (BDL) بر روی آن‌ها صورت گرفت. گروه سوم، چهارم و پنجم شامل حیوانات BDL که Rot را به ترتیب به میزان ۳۰، ۶۰ و  $120 \text{ mg/kg/day}$  به‌صورت خوراکی یک ساعت پس از انجام BDL، روزانه به مدت ۱۴ روز دریافت کردند.

آنالیز بیوشیمیایی: از حیوانات مورد آزمایش به کمک ظروف مخصوص نمونه‌های ادرار جمع‌آوری کرده و هم‌چنین نمونه خون (از آنورت شکمی) برای اندازه‌گیری شاخص‌های بیوشیمیایی استفاده شد. سپس جهت تهیه سرم، نمونه‌های خون با دور  $3000 \text{ g}$  به مدت ۱۰ دقیقه سانتریفیوژ شد. نمونه‌های سرم و ادرار جمع‌آوری شده جهت اندازه‌گیری فاکتورهای بیوشیمیایی کلیه استفاده شد. کیت‌های استاندارد و دستگاه Auto analyzer جهت اندازه‌گیری اوره (BUN)، کراتینین (Cr)، گلوکز (Glu) و پروتئین (Pro) مورد استفاده قرار گرفت.

اندازه‌گیری سطح مالون دی‌آلدهید (MDA): پس از جداسازی، بافت کلیه در محلول خنک شده  $\text{KCl}$  (۵ میلی‌لیتر)، هموژنیزه می‌شود، سپس نیم میلی‌لیتر از مخلوط هموژن را در یک تیوب قرار داده و به میزان ۳ میلی‌لیتر فسفریک اسید ۱ درصد، یک میلی‌لیتر تیوباربتوریک اسید ۰/۶ درصد به آن اضافه گردید. این مخلوط باید در دمای  $100^\circ\text{C}$  درجه و به مدت ۴۵ دقیقه

حرارت داده شود. سپس به مخلوط خنک شده، به میزان ۴ میلی‌لیتر n-butanol اضافه کرده و خوب هم زده شد. بعد از سانتریفیوژ کردن، میزان جذب فاز n-butanol در  $532 \text{ nm}$  قرائت خواهد شد (۱۷، ۱۸).

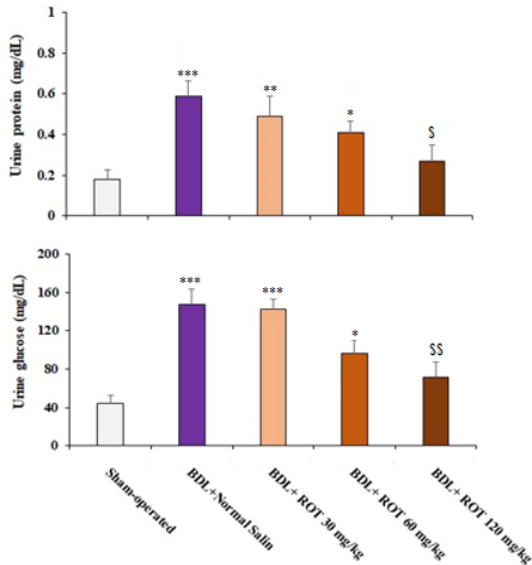
اندازه‌گیری میزان تولید گونه‌های فعال اکسیژن (ROS): ۵۰۰ میلی‌گرم از بافت کلیه به ۵ میلی‌لیتر در محلول خنک شده  $\text{KCl}$  اضافه، و سپس با دستگاه هموژنایزر هموژن شد. ۱۰۰ میکرولیتر از مخلوط هموژن به ۱ میلی‌لیتر بافر خنک تریس-هیدروکلراید (۴۰ میلی‌مولار،  $\text{pH} = 7.4$ ) و  $2, 2'-\text{V}_2$ -دی کلرو فلورسین دی استات (غلظت نهایی ۱ میکرومولار) اضافه شد. نمونه‌ها، به مدت ۱۵ دقیقه در دمای  $37^\circ\text{C}$  درجه و در تاریکی انکوبه شدند. در نهایت شدت فلوروسانس نمونه‌ها در طول موج تحریک  $485 \text{ nm}$  و نشر  $525 \text{ nm}$  با استفاده از دستگاه فلوریمتر اندازه‌گیری شد (۱۹).

آزمایشات اندازه‌گیری فعالیت آنزیم‌های آنتی‌اکسیدانسی در بافت کلیه: فعالیت آنزیم‌های آنتی‌اکسیدانسی GPX، SOD و CAT در بافت هموژنه کلیه با استفاده از کیت الایزا و براساس دستورالعمل کیت اندازه‌گیری شد. تجزیه و تحلیل آماری با استفاده از نرم‌افزار گراف پد انجام شد و از آزمون One way ANOVA و Tukey's استفاده گردید. میزان  $P > 0.05$  به‌عنوان اختلاف قابل ملاحظه در نظر گرفته شد.

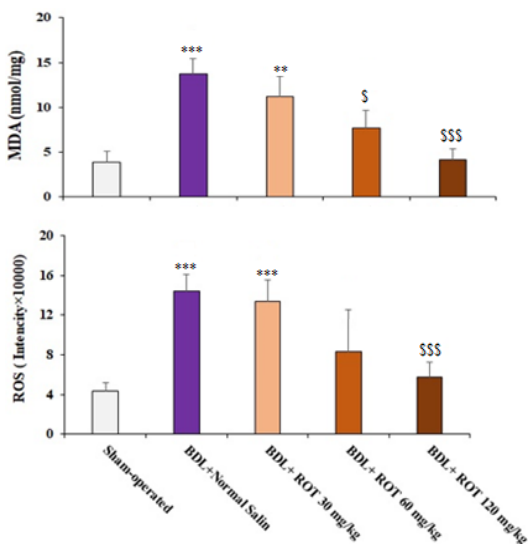
## یافته‌ها و بحث

تاثیر Rot بر میزان پارامترهای بیوشیمیایی سرم: سنجش تغییرات بیوشیمیایی سرم در حیوانات کلستاتیک نشان‌دهنده‌ی افزایش قابل توجه سطح سرمی بیومارکرهای آسیب‌کلیوی در حیوانات بود. سطح BUN و Cr سرمی در گروه کلستاتیک نسبت به گروه کنترل به‌طور معنی‌داری افزایش یافت ( $P < 0.01$ ). Rot در دوزهای ۶۰ و  $120 \text{ mg/kg/day}$  توانست میزان BUN و Cr سرمی را به‌طور چشمگیری کاهش دهد (نمودار شماره ۱).

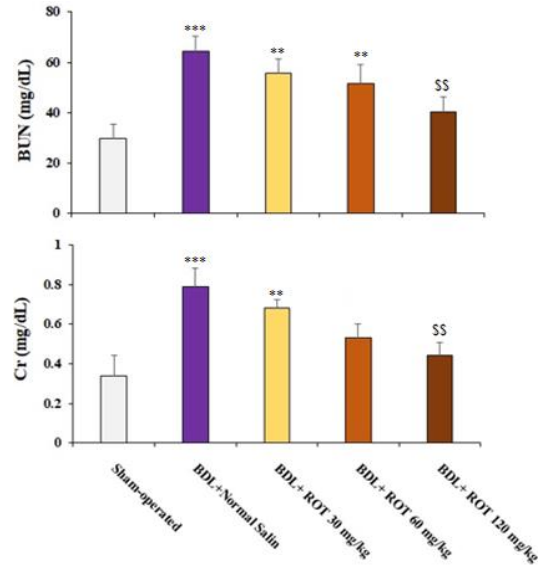
Rot میزان فعالیت آنزیم‌های CAT، GPX و SOD بافت را در گروه دریافت کننده در مقایسه با گروه کلاستاتیک به طور معنی داری بهبود می دهد (نمودار شماره ۴).



نمودار شماره ۲: تغییرات بیوشیمیایی ادرار در حیوانات کلاستاتیک و تاثیر تجویز روتین (ROT). داده ها به صورت Mean±SD برای ده حیوان در هر گروه نمایش داده شده اند. \*\* و \*\*\* نشان دهنده تفاوت معنادار در مقایسه با گروه کنترل شام است. \$\$\$ نمایانگر تفاوت معنادار در مقایسه با گروه BDL است. تفاوت در مقادیر  $P > 0.05$  معنی دار در نظر گرفته شد.



نمودار شماره ۳: بررسی شاخص‌های استرس اکسیداتیو بافت کلیه در گروه‌های مختلف مورد مطالعه و بررسی تاثیر روتین (ROT) بر آن. داده‌ها به عنوان Mean±SD برای ده حیوان در هر گروه نمایش داده شده است.



نمودار شماره ۱: تغییرات بیوشیمیایی سرم در حیوانات کلاستاتیک و تاثیر تجویز روتین (ROT). داده‌ها به صورت Mean±SD برای ده حیوان در هر گروه نمایش داده شده‌اند. \*\* و \*\*\* نشان دهنده تفاوت معنادار در مقایسه با گروه کنترل شام است. \$\$\$ نمایانگر تفاوت معنادار در مقایسه با گروه BDL است. تفاوت در مقادیر  $P > 0.05$  معنی دار در نظر گرفته شد.

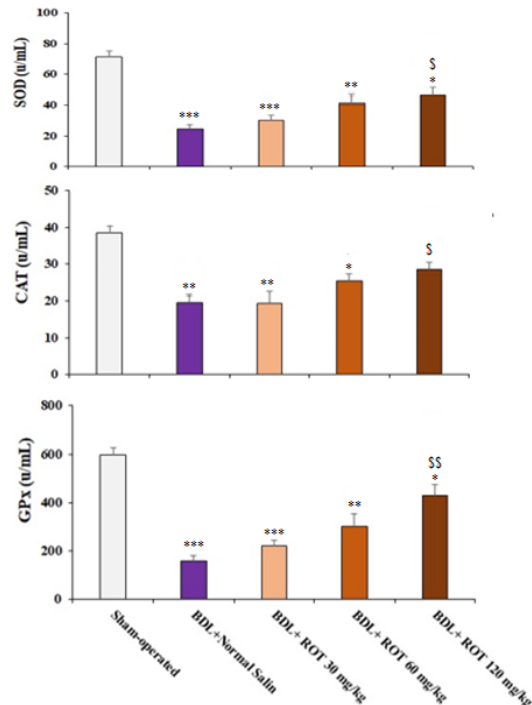
تاثیر Rot بر میزان پارامترهای بیوشیمیایی ادرار با القای کلاستاز در حیوانات میزان Pro و Glu ادراری را به طور معنی داری افزایش داد. از سوی دیگر، تیمار حیوانات با Rot اثرات کاهش دفع ادراری Pro و Glu را خود نشان داد (نمودار شماره ۲).

تاثیر Rot بر میزان پارامترهای استرس اکسیداتیو در گروه کلاستاتیک MDA و گونه‌های فعال اکسیژن نمونه بافتی به طرز معنی داری در مقایسه با گروه کنترل افزایش یافت. Rot توانسته بود میزان MDA و گونه‌های فعال اکسیژن بافت را در گروه دریافت کننده در مقایسه با گروه کلاستاتیک به طور معنی داری کاهش دهد ( $P < 0.05$ ) (نمودار شماره ۳).

تاثیر Rot بر میزان فعالیت آنزیم‌های آنتی اکسیدانی فعالیت آنزیم‌های CAT، GPX و SOD نمونه بافت کلیه در گروه کلاستاتیک به طرز معنی داری در مقایسه با گروه کنترل کاهش یافت. آنالیز آماری نشان می دهد که

موجب افزایش معنی دار سطوح MDA به همراه کاهش قابل توجه در سطوح فعالیت آنزیم SOD می شود (۲۰). هم چنین Awad و همکاران در سال ۲۰۱۰، نشان دادند که در مقایسه با گروه کنترل، فعالیت آنزیم های آنتی اکسیدانی (SOD و CAT) به طور قابل توجهی در موش های BDL کاهش می یابد (۲۱). هم چنین در سال ۲۰۱۵، Fahmy و همکاران یافتند که در رت های نر تحت BDL سطوح Cr و BUN به طور معنی داری افزایش می یابد (۲۲). بررسی حاضر نیز تایید می کند که آسیب کلستاتیک موش های صفرابویی می تواند باعث آسیب اکسیداتیو کلیه شود که با مطالعات فوق هم خوانی دارد. به طور کلی استرس اکسیداتیو، که به عنوان افزایش کنترل نشده در تولید ROS و یا کاهش در حذف آن توصیف می شود، نقش کلیدی در پاتوژنز انواع بیماری های کلیه دارد (۲۳). در این مطالعه نیز مشخص شد که پس از ایجاد مدل کلستاز، میزان ROS به میزان قابل توجهی افزایش یافت. با توجه به نیاز به استراتژی های درمانی کارآمد جهت پیشگیری و یا کاهش اثرات آسیب ناشی از این عارضه، امروزه گرایش زیادی به استفاده از درمان های گیاهی برای بهبود این وضعیت به وجود آمده است (۲۴). نتایج بررسی حاضر نشان دهنده تاثیر غلظت های مختلف Rot بر بهبود نشانگرهای بیوشیمیایی و استرس اکسیداتیو به دنبال مصرف در موش های صحرایی تحت آسیب کلیوی ناشی از کلستاز می باشد. نتایج بررسی Korkmaz و همکاران در سال ۲۰۱۰ نشان داد که Rot می تواند اثر محافظتی بر آسیب کلیوی ناشی از ایسکمی / رپرفیوژن داشته باشد. آن ها تاثیر روتین را در کاهش سطح Cr و BUN سرم و کاهش سطح MDA در بافت کلیه را نشان داده اند (۲۹). در موافقت با نتایج مطالعات فوق، بررسی حاضر نیز نشان داد Rot در دوزهای ۶۰ و ۱۲۰ mg/kg/day توانست میزان BUN و Cr سرمی و MDA در بافت کلیه را به طور چشمگیری کاهش دهد. در مطالعه ای که بررسی اثرات محافظتی Rot در آسیب کبدی و کلیوی ناشی از سدیم والپروات در رت های نر تحت آسیب

\*\* و \*\*\* نشان دهنده تفاوت معنادار در مقایسه با گروه کنترل شم است. \$\$ نمایانگر تفاوت معنادار در مقایسه با گروه BDL است. تفاوت در مقادیر  $P > 0.05$  معنی دار در نظر گرفته شد.



نمودار شماره ۴: فعالیت آنزیم های آنتی اکسیدانی سوپراکسید دسموتاز (SOD)، کاتالاز (CAT) و گلوکوتایون پراکسیداز (GPx) در بافت کلیه مورد سنجش قرار گرفت. بافت کلیه در گروه های مختلف مورد مطالعه و بررسی تاثیر روتین (ROT) بر آن. داده ها به عنوان Mean ± SD برای ده حیوان در هر گروه نمایش داده شده است.

\*\* و \*\*\* نشان دهنده تفاوت معنادار در مقایسه با گروه کنترل شم است. \$\$ نمایانگر تفاوت معنادار در مقایسه با گروه BDL است. تفاوت در مقادیر  $P > 0.05$  معنی دار در نظر گرفته شد.

بر اساس نتایج مطالعه حاضر، میزان BUN و Cr سرم و میزان Pro و Glu در حیوانات کلستاتیک نسبت به گروه کنترل افزایش قابل توجهی یافت. هم چنین القای کلستاز در حیوانات منجر به افزایش معنی دار نشانگرهای استرس اکسیداتیو و کاهش فعالیت آنزیم های آنتی اکسیدان در کلیه می شود.

در موافقت با نتایج بررسی حاضر، مطالعات مشابه نشان داده اند که در آسیب کلیوی ناشی از کلستاز میزان استرس اکسیداتیو زیاد می شود. در سال ۲۰۲۳، Abdelfattah و همکاران نشان دادند که ایجاد کلستاز در رت های نر،

یک عامل محافظتی در برابر آسیب کلیوی ناشی از کلستاز باشد. با این حال، ما پیشنهاد می‌گردد که تحقیقات بیش تری برای تعیین امکان و اثربخشی استفاده از Rot در محیط‌های بالینی انجام شود.

### سپاسگزاری

این پژوهش حاصل از طرح پایان‌نامه دانشجوی دکتری عمومی رشته داروسازی مصوب دانشگاه علوم پزشکی لرستان می‌باشد بدین وسیله از دانشگاه علوم پزشکی لرستان به جهت حمایت مالی از تحقیق تشکر و قدردانی می‌گردد.

کلستاز پرداخته شد به این نتیجه رسیدند که علاوه بر کاهش سطح MDA افزایش یافته توسط والپرویک اسید، موجب بهبود فعالیت آنزیم‌های آنتی‌اکسیدان SOD، CAT، GPx و سطح GSH نیز می‌شود (۲۶). این نتایج حکایت از قابلیت بالای Rot به عنوان یک آنتی‌اکسیدان در کاهش مارکرهای استرس اکسیداتیو و افزایش فعالیت آنزیم‌های آنتی‌اکسیدانی را دارد و همراستا با پژوهش حاضر می‌باشد.

نتایج مطالعه حاضر نشان می‌دهد که استفاده از Rot به طور قابل توجهی آسیب کلیوی ناشی از کلستاز را در موش‌ها بهبود می‌بخشد. در نتیجه، Rot به نظر می‌رسد

### References

- Attili A, Angelico M, Cantafora A, Alvaro D, Capocaccia L. Bile acid-induced liver toxicity: relation to the hydrophobic-hydrophilic balance of bile acids. *Med Hypotheses* 1986; 19(1): 57-69.
- Dold S, Laschke MW, Zhou Y, Schilling M, Menger MD, Jeppsson B, et al. P-selectin glycoprotein ligand-1-mediated leukocyte recruitment regulates hepatocellular damage in acute obstructive cholestasis in mice. *Inflamm Res* 2010; 59(4): 291-298.
- Chayanupatkul M, Liangpunsakul S. Cirrhotic cardiomyopathy: review of pathophysiology and treatment. *Hepatol Int* 2014; 8(3): 308-315.
- Tidwell J, Wu GY. Heritable Chronic Cholestatic Liver Diseases: A Review. *J Clin Transl Hepatol* 2024; 12(8): 726.
- Caglayan C, Kandemir FM, Yildirim S, Kucukler S, Eser G. Rutin protects mercuric chloride-induced nephrotoxicity via targeting of aquaporin 1 level, oxidative stress, apoptosis and inflammation in rats. *J Trace Elem Med Biol* 2019; 54: 69-78.
- Ma JQ, Liu CM, Yang W. Protective effect of rutin against carbon tetrachloride-induced oxidative stress, inflammation and apoptosis in mouse kidney associated with the ceramide, MAPKs, p53 and calpain activities. *Chem Biol Interact* 2018; 286: 26-33.
- Alhoshani AR, Hafez MM, Husain S, Al-Sheikh AM, Alotaibi MR, Al Rejaie SS, et al. Protective effect of rutin supplementation against cisplatin-induced nephrotoxicity in rats. *BMC Nephrol* 2017; 18(1): 1-10.
- Rashedi H, Amiri H, Gharezi A. Assessment of phytochemical and antioxidant properties of the *Capparis spinosa* L. in Khuzestan province. *J Inflamm Dis* 2015; 18(6): 11-17.
- Ganeshpurkar A, Saluja AK. The pharmacological potential of rutin. *Saudi Pharm J* 2017; 25(2): 149-164.
- Yang J, Guo J, Yuan J. In vitro antioxidant properties of rutin. *LWT-Food Sci Technol* 2008; 41(6): 1060-1066.
- Frutos MJ, Rincón-Frutos L, Valero-Cases E. Rutin. *Nonvitamin and Nonmineral Nutritional*

- Supplements. 1<sup>st</sup> ed. Amsterdam: Elsevier; 2019. p 111-117.
12. Naderi M, Seyedabadi M, Amiri FT, Akbari S, Shaki F. Rutin mitigates perfluorooctanoic acid-induced liver injury via modulation of oxidative stress, apoptosis, and inflammation. *Iran J Basic Med Sci* 2023; 26(11): 1291.
  13. Öztürk AA, Başaran E, Şenel B, Demirel M, Sarica Ş. Synthesis, characterization, antioxidant activity of Quercetin, Rutin and Quercetin-Rutin incorporated  $\beta$ -cyclodextrin inclusion complexes and determination of their activity in NIH-3T3, MDA-MB-231 and A549 cell lines. *J Mol Struct* 2023; 1282: 135169.
  14. Liu Y, Wang Q, Liu C, Yang H, Jia L, Zhao L, et al. Improved antioxidant activity of rutin via lipase-mediated esterification with oleic acid. *J Sci Food Agric* 2023; 103(7): 3489-3500. PMID: 36754830.
  15. Pham TL, Nguyen TTH, Nguyen TA, Le-Deygen I, Le TMH, Vu XM, et al. Antioxidant activity of an inclusion complex between rutin and  $\beta$ -cyclodextrin: experimental and quantum chemical studies. *RSC Adv* 2024; 14(26): 18330-18342.
  16. Tag CG, Sauer-Lehnen S, Weiskirchen S, Borkham-Kamphorst E, Tolba RH, Tacke F, et al. Bile duct ligation in mice: induction of inflammatory liver injury and fibrosis by obstructive cholestasis. *J Vis Exp* 2015; (96): e52438. PMID: 25741630.
  17. Ohkawa H, Ohishi N, Yagi K. Assay for lipid peroxides in animal tissues by thiobarbituric acid reaction. *Anal Biochem* 1979; 95(2): 351-358. PMID: 36810.
  18. Valizadeh R, Mohammadi H, Ghaffarian Bahraman A, Mohammadi M, Ghasemian Yadegari J. Protective effects of cinnamon bark hydroalcoholic extract on inhibition of isoniazid-induced liver damage in male Wistar rats. *J Mazandaran Univ Med Sci* 2023; 33(221): 1-11 (Persian).
  19. Heidari R, Mohammadi HR, Goudarzi F, Farjadian F. Repurposing of sevelamer as a novel antidote against aluminum phosphide poisoning: an in vivo evaluation. *Heliyon* 2023; 9(4). PMID: 37123944.
  20. Abdelfattah AM, Mahmoud SS, El-Wafaey DI, Abdelgeleel HM, Abdelhamid AM. Diacerein ameliorates cholestasis-induced liver fibrosis in rat via modulating HMGB1/RAGE/NF- $\kappa$ B/JNK pathway and endoplasmic reticulum stress. *Sci Rep* 2023; 13(1): 11455. PMID: 37454204.
  21. Awad AS, Kamel R. Effect of rosuvastatin on cholestasis-induced hepatic injury in rat livers. *J Biochem Mol Toxicol* 2010; 24(2): 89-94.
  22. Fahmy SR, Mohamed AS. Holoturia arenicola extract modulates bile duct ligation-induced oxidative stress in rat kidney. *Int J Clin Exp Pathol* 2015; 8(2): 1649.
  23. Basile DP, Anderson MD, Sutton TA. Pathophysiology of acute kidney injury. *Compr Physiol* 2012; 2(2): 1303.
  24. Ghaffarian-Bahraman A, Arabnezhad MR, Keshavarzi M, Davani-Davari D, Jamshidzadeh A, Mohammadi-Bardbori A. Influence of cellular redox environment on aryl hydrocarbon receptor ligands induced melanogenesis. *Toxicol In Vitro* 2022; 79: 105282.
  25. Hosseinzadeh H, Nassiri-Asl M. Review of the protective effects of rutin on the metabolic function as an important dietary flavonoid. *J Endocrinol Invest* 2014; 37:783-788.
  26. Korkmaz A, Kolankaya D. Protective effect of rutin on the ischemia/reperfusion induced damage in rat kidney. *J Surg Res* 2010; 164(2): 309-315.



27. Kandemir FM, Ileriturk M, Gur C. Rutin protects rat liver and kidney from sodium valproate-induced damage by attenuating oxidative stress, ER stress, inflammation, apoptosis and autophagy. *Mol Biol Rep* 2022; 49(7): 6063-6074.