

تاثیر هورمون رشد بر کاهش عوارض سمی ناشی از مصرف داروی سیکلو فسفامید در فولیکول های تخمدانی خرگوش

بهرام عمواوغلی تبریزی (M.D.)⁺ بابک حاجی پور (M.ST.)^{**} علی خدادادی (M.ST.)^{***}
محمدرضا همتی (M.D.)^{*} داریوش مهاجری (M.D.)^{*}

چکیده

سابقه و هدف: سیکلو فسفامید یکی از داروهای ضدسرطان می باشد که در درمان بیماری هایی از قبیل لنفوما، لوسمی، نوروبلاستوما، کارسینوما تخمدان، سرطان پستان و بیماری های اتوایمیون مورد استفاده قرار می گیرد. با این وجود، مصرف این دارو به دلیل اثرات سمی در بافت های مختلف، در تخمدان نیز اثر کرده و باعث کاهش تعداد فولیکول های تخمدانی و دژنره شدن آنها می گردد.

هورمون رشد باعث بهبود عملکرد بسیاری از بافت های بدن می شود. تحقیقات نشان داده اند که مصرف این هورمون باعث افزایش تعداد و اندازه فولیکول های تخمدانی می گردد. هدف از این مطالعه، بررسی تاثیر هورمون رشد در کاهش سمیت (Toxicity) حاصل از مصرف سیکلو فسفامید در فولیکول های تخمدانی می باشد.

مواد و روش ها: برای انجام این مطالعه، ۳۰ سر خرگوش ماده، نژاد سفید نیوزلندی، در ۳ گروه ده تایی توزیع گردید. گروه اول به عنوان شاهد فقط سرم نمکی به عنوان دارو دریافت کردند. به گروه ۲ و ۳، سیکلو فسفامید روزانه به مقدار ۱۰۰ میلی گرم به ازای هر کیلوگرم وزن بدن، به صورت خوراکی تجویز شد. به گروه ۳ روزانه ۰/۱۵ میلی گرم به ازای هر کیلوگرم وزن بدن، هورمون رشد به صورت زیر جلدی به مدت ۴۹ روز (۷ روز قبل از مصرف سیکلو فسفامید و ۱۴ روز بعد از آخرین مصرف سیکلو فسفامید) تزریق گردید. بعد از آخرین روز تزریق هورمون رشد، خرگوش ها توسط اتر بیهوش شده و پس از برداشتن تخمدان ها، تخمدان ها از لحاظ تعداد فولیکول ها و اثرات ایجاد شده مورد مطالعه آسیب شناسی بافتی قرار گرفتند.

یافته ها: دژنره شدن فولیکول ها در گروه ۲ و ۳ مشاهده گردید ولی تعداد فولیکول های دژنره در گروه ۲ بیش تر از گروه ۳ بود. نواحی دژنره در بافت تخمدان در گروه ۲ نسبت به دو گروه دیگر بیش تر بود. تفاوت وزن بدن و تخمدان در گروه ۳ و ۱ معنی دار نبود ولی اختلاف معنی داری در کاهش وزن بدن و تخمدان در گروه ۲ نسبت به دو گروه دیگر مشاهده شد. **استنتاج:** تمامی این نتایج نشان دهنده اثر محافظتی هورمون رشد در بافت تخمدان، در مقابل سمیت ایجاد شده توسط سیکلو فسفامید است.

واژه های کلیدی: هورمون رشد، فولیکول تخمدان، سمیت، سیکلو فسفامید

✉ **مؤلف مسئول:** تبریز- خیابان طالقانی، کوی آزادی، بن بست بلوری، پلاک ۱/۴۸
E-mail: Bahram.Tabrizi1353@yahoo.com

* متخصص پاتولوژی، استادیار دانشگاه آزاد اسلامی واحد تبریز

** دانشجوی سال پنجم پزشکی دانشگاه آزاد اسلامی واحد تبریز

*** دانشجوی سال پنجم دامپزشکی دانشگاه آزاد اسلامی واحد تبریز

تاریخ تصویب: ۸۶/۳/۱۶

تاریخ ارجاع جهت اصلاحات: ۸۶/۲/۲۳

تاریخ دریافت: ۸۵/۱۲/۲

مقدمه

سیکلوفسفامید (Cyclophosphamide) به عنوان یک جزء اساسی و مهم در بسیاری از ترکیبات دارویی موثر، ذکر شده است. از این دارو به طور وسیعی به عنوان یک داروی ضدسرطان و تضعیف کننده سیستم ایمنی بدن، به خصوص در کنترل رد عضو پیوندی توسط بدن، استفاده می شود (۱،۲). همچنین از این دارو برای درمان سندرم نفروتیک و مولتیپل میلوما استفاده شده است (۳). در پی استفاده از سیکلوفسفامید برای درمان بیماران و همچنین در آزمایشات انجام شده روی حیوانات آزمایشگاهی، عوارض ناخواسته بیشماری مانند عوارض تناسلی مشاهده شده است.

با وجود نتایج مفید حاصل شده از این دارو در برابر سرطان‌های مختلف، اثرات مضر و عوارض ناشی از استعمال این دارو بر ارگان‌های مختلف نظیر کبد و کلیه و... به اثبات رسیده است، چنانچه بر اساس تحقیقی که در سال ۲۰۰۳ در مرکز بیماری‌های کبد گروه پزشکی آمریکا، صورت گرفته است، اثرات سمی این دارو بر روی هپاتوسیت‌های کبدی را ناشی از تولید سمومی مثل 4-hydroperoxycyclophosphamide و sacrolein در بافت کبد دانسته اند (۴).

سیکلوفسفامید باعث ایجاد اولیگواسپرمی (oligospermia) و آزواسپرمی (azoospermia) (۵) و همچنین تغییرات بیوشیمیایی و بافتی در بیضه‌ها و اپیدیدم موش‌های صحرایی، و انسان‌های درمان شده با این دارو، شده است (۶). کاهش مقادیر خونی هورمون تستوسترون در موش‌های صحرایی که به آنها سیکلوفسفامید تجویز شده است، مشاهده گردیده و در بیماران جنس نر که با این دارو درمان شده‌اند، اختلال در ترشح گنادوتروپین، که حاکی از آسیب بیضه است، به اثبات رسیده است (۷). اخیراً، گزارش شده است که مصرف همزمان اسید آسکوربیک و سیکلوفسفامید،

باعث بهبود عوارض کبدی و کلیوی ناشی از مصرف این دارو، در موش‌های صحرایی شده است. همچنین بیان شده که اثر مهاری حاصل از مصرف کوتاه مدت سیکلوفسفامید، روی فعالیت استروئیدوژنیک تخمدان در موش صحرایی، با استفاده از اسید آسکوربیک قابل جلوگیری است (۸). اختلال در عملکرد تخمدان موش‌های صحرایی متعاقب مصرف سیکلوفسفامید، به دلیل تخریب سلول‌های گرانولوزا می‌باشد (۲). زنانی که با سیکلوفسفامید مورد درمان قرار گرفته‌اند، ممکن است اختلالات باروری (۹)، آمنوره و افزایش تعداد فولیکول‌های آترتیک (Atretic) (آتروفی شده) و کاهش مقادیر پلاسمایی استروژن و پروژسترون را تجربه کنند. شیمی درمانی با سیکلوفسفامیدها، در بیمارانی که به سرطان سینه مبتلا بوده و هنوز قاعدگی را تجربه نکرده‌اند، باعث ایجاد عقیمی شیمیایی می‌شود و همچنین در درمان زنان مبتلا به لوپوس اریتروماتوز سیستمیک، این دارو، باعث ایجاد قاعدگی‌های نابهنگام در آنها می‌شود (۱۰).

اثرات بهبود دهنده هورمون رشد نیز همواره مد نظر محققان مختلف بوده و تحقیقات مختلفی در رابطه با آن انجام گرفته است از آن جمله می‌توان به نقش حفاظتی این هورمون روی قلب (۱۱) و همچنین نتایج رضایت بخش حاصل شده از استعمال این دارو در بیماران لوپوسی (۱۰) و اثرات مفید این هورمون قبل و بعد از پیوند کبد و کلیه (۱۲) اشاره نمود. محافظت از تخمدان‌ها در مقابل عوارض زیان بار داروی سیکلوفسفامید، از لحاظ بالینی مهم بوده و حتی می‌تواند در مورد زنانی که در سنین باروری بوده و با این دارو درمان می‌شوند مفید باشد. تحقیقاتی درباره GnRH¹ و HCG² و اسید

1. Gonadotrophin-releasing hormone
2. Human Chorionic gonadotrophin

روزانه به میزان 100 mg/kg داروی سیکلوفسفامید (از محلول $2/5$ درصد به طور متوسط 6 ml به هر راس خرگوش) توسط لوله گاوآژ به صورت خوراکی تجویز شد (۱۷،۱). دوره درمانی برای تمامی گروه‌ها ۲۸ روز بود. برای همخوانی و مطابقت بیش تر این تحقیق با روش‌های درمانی در انسان، از روش خوراکی و دوزهای درمانی (Median dose) فوق استفاده شد (۱۸). به یک گروه از دو گروهی که به آنها سیکلوفسفامید تجویز می‌شد، روزانه و به مدت ۴۹ روز (از ۷ روز قبل از تجویز سیکلوفسفامید تا ۱۴ روز بعد از آخرین دوز مصرف سیکلوفسفامید) و با دوز $0/15 \text{ mg/kg}$ ، بلافاصله بعد از گذشت ۴ ساعت از تجویز سیکلوفسفامید، هورمون رشد به صورت زیر جلدی (S.C) تزریق و جهت یکسان‌سازی شرایط آزمایش برای تمامی گروه‌ها، به گروه شاهد و گروهی که تنها سیکلوفسفامید دریافت می‌کرد، باحجمی برابر با هورمون رشد تزریق شده، سرم نمکی به صورت زیر جلدی تزریق شد.

بعد از گذشتن ۲۴ ساعت از تزریق آخرین دوز هورمون رشد، تمامی حیوانات ابتدا وزن شده و بعد از یک بیهوشی خفیف توسط اتر نیز، وزن شدند. سپس با انجام عمل لاپاراتومی، تخمدان‌ها از محوطه بطنی بیرون آورده و وزن شدند. تخمدان‌های هر حیوان جهت انجام مطالعات هیستوپاتولوژیکی، در محلول بوین (Bouin) قرار داده شدند. بلوک‌های پارافین مربوط به بافت تخمدان در ضخامت‌های ۵ میکرومتری برش داده شده و با هماتوکسیلین و ائوزین (haematoxylin and eosin) رنگ‌آمیزی شدند. بدین ترتیب، انواع مختلف فولیکول‌های تخمدانی مشخص شدند و با در نظر گرفتن ضخامت و مورفولوژی، به فولیکول‌های کوچک پره‌آنترال (SPAF) (کم‌تر از ۹۰ میکرومتر)، فولیکول‌های بزرگ پره‌آنترال (LPAF) (۹۱ تا ۲۶۰ میکرومتر)، فولیکول‌های کوچک آنترال (SAF) (۲۶۱ تا ۳۵۰ میکرو

آسکوربیک به عنوان عوامل محافظ در برابر عوارض زیان بار داروی سیکلوفسفامید انجام شده است (۱۴،۱۳۸) اما در خصوص تاثیر هورمون رشد در این خصوص هیچ تحقیقی انجام نگرفته است. نظریات مختلفی در مورد اثر هورمون رشد در تخمدان بیان شده است که از آن جمله می‌توان به نقش آن در تشدید عملکرد گونادوتروپین‌ها در رشد فولیکول‌ها و تخمک‌گذاری، تحریک میوز در تخمدان‌هایی که عمل تخمک‌گذاری انجام داده و هم‌چنین در اووسیت‌های فولیکولی، تحریک گیرنده‌های سوماتوتروپیک و RNA پیامبر پذیرنده هورمون در تخمدان (۱۵) و هم‌چنین تشدید پرولیفراسیون سلولی و مهار آپوپتوزیس (apoptosis) (مرگ برنامه ریزی شده) (۱۶) اشاره کرد.

به این منظور از خرگوش‌های ماده بالغ، جهت ارزیابی اثر حفاظتی هورمون رشد (Growth Hormone) بر روی تخمدان‌هایی که در معرض سیکلوفسفامید قرار گرفته اند، استفاده شد.

مواد و روش‌ها

جهت انجام این مطالعه، ۳۰ سر خرگوش آزمایشگاهی از نژاد سفید نیوزلندی با سن تقریبی ۵ ماه و با وزن $1/5 \pm 0/1 \text{ kg}$ که همگی ماده و به ظاهر سالم بوده و هنوز جفت‌گیری انجام نداده بودند تهیه شد و آنها به ۳ گروه ۱۰ تایی تقسیم شدند. شرایط تغذیه و نگهداری برای همه خرگوش‌ها یکسان در نظر گرفته شد. خرگوش‌ها در قفس‌های مخصوص و در بستری از پوشال و در دمای $23^{\circ}\text{C} - 21$ تا ۱۲ ساعت روشنایی و ۱۲ ساعت تاریکی نگهداری شدند. پس از یک هفته عادت به وضعیت جدید، مطالعه بر روی آنها آغاز گردید.

به گروه شاهد روزانه 5 ml/kg سرم نمکی (به طور متوسط $7/5 \text{ ml}$ به هر راس خرگوش) و به ۲ گروه دیگر

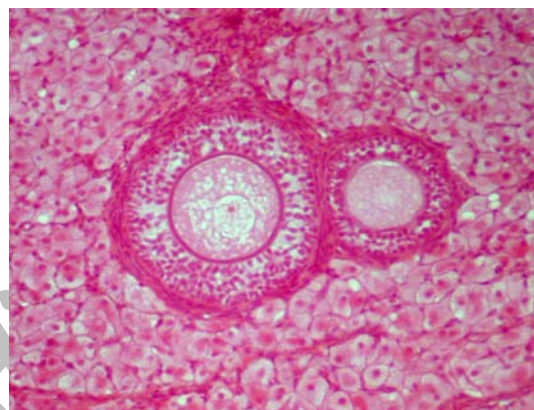
در مرحله ۲-ب) این مرحله با مشاهده اووسیت‌های حاوی تعداد کمی اجسام پیکنوتیک که در آن‌تروم شناور بودند، قابل تشخیص بود (۱۴).

نتایج به دست آمده به روش آماری ANOVA و multiple two-tailed t- test و توسط نرم افزار SPSS مورد تجزیه و تحلیل قرار گرفتند.

یافته ها

نتایج این مطالعه در جداول ۱ تا ۳ ذکر شده است. مطالعه کمی بر روی تمامی مراحل فولیکولوژن نشان داد که تعداد فولیکول‌های تخمدانی در گروه درمان شده با سیکلوفسفامید، به طور معنی داری نسبت به گروه شاهد کاهش و تعداد فولیکول‌های آترتیک افزایش یافته است ($p < 0/05$) (شکل شماره ۲). همچنین بررسی تجویز همزمان هورمون رشد با سیکلوفسفامید، نشان داد که میزان دژنراسیون فولیکول‌های سالم در این گروه به طور معنی داری کاهش یافته ($p < 0/05$) و تعداد فولیکول‌های سالم این گروه و گروه شاهد با هم مطابقت دارد ($p > 0/05$). تعداد فولیکول‌های نارس در گروه درمان شده با سیکلوفسفامید نسبت به گروه شاهد، به طور معنی داری افزایش یافته بود ($p < 0/05$) ولی در گروه دیگر که هورمون رشد و سیکلوفسفامید با هم مصرف شده بود، تعداد فولیکول‌های نارس با گروه شاهد یکسان بود ($p > 0/05$). (شکل شماره ۳) (جدول شماره ۱).

متر)، فولیکول‌های متوسط آنترال (MAF) (۳۵۱ تا ۴۳۰ میکرومتر)، فولیکول‌های بزرگ آنترال (LAF) (۴۳۱ تا ۴۹۰ میکرومتر) و فولیکول‌های گراف (GF) (بیشتر از ۴۹۱ میکرومتر) طبقه‌بندی شدند (۱۴) (شکل شماره ۱) (جدول شماره ۱).



شکل شماره ۱: منظره ریزبینی از تخمدان خرگوش سفید نیوزلندی: فولیکول‌های سالم در این تصویر کاملاً مشخص می باشد. (هماتوکسیلین - اتوزین، درشت نمایی $\times 250$)

فولیکول‌هایی که دستخوش تغییر شده و دژنره شده بودند، بسته به درجه دژنراسیون طبقه‌بندی شدند: در مرحله ۱-الف) هسته‌های پیکنوزه (Pyknosis) در بعضی از سلول‌های گرانولوزا قابل مشاهده بودند. در مرحله ۱-ب) تغییرات دژنراتیو در تمامی سلول‌های لایه گرانولوزا مشاهده می‌شدند. در مرحله ۲-الف) اووسیت دارای هسته پیکنوتیک و توده‌ای از سلول‌های دژنراتیو بود.

جدول شماره ۱: اثر تجویز هورمون رشد و سیکلوفسفامید بر تعداد فولیکول‌های تخمدان (Mean \pm SEM, N=10)

گروه	SPAF	LPAF	SAF	MAF	LAF	GF
شاهد	۳۶/۲ \pm ۱/۳ a	۲۷/۴ \pm ۱/۳ a	۸/۳ \pm ۰/۷ a	۸/۲ \pm ۰/۷ a	۵/۴ \pm ۰/۴ a	۲/۸ \pm ۰/۱ a
سیکلوفسفامید	۲۲/۵ \pm ۱/۹ b	۱۷/۱ \pm ۱/۱ b	۵/۴ \pm ۰/۸ b	۵/۹ \pm ۰/۵ b	۲/۴ \pm ۰/۳ b	۱/۵ \pm ۰/۴ b
سیکلوفسفامید + هورمون رشد	۳۷/۳ \pm ۱/۵ a	۲۸/۵ \pm ۱/۴ a	۱۰/۱ \pm ۰/۷ a	۱۰/۳ \pm ۰/۱ a	۶/۲ \pm ۰/۴ a	۲/۱ \pm ۰/۲ a

حروف غیر مشابه در هر ستون نشان دهنده وجود اختلاف آماری معنی دار در حد ($p < 0/05$)

SPAF= small preantral follicle
MAF= medium antral follicle

LPAF= large preantral follicle
LAF= large antral follicle

SAF= small antral follicle
GF=graft follicle

جدول شماره ۲: تاثیر تجویز همزمان هورمون رشد و سیکلوفسفامید بر وزن بدن (Mean \pm SEM, N=10)

گروه ها	وزن ابتدایی (gF)	وزن نهایی (gF)
شاهد	1430 \pm 5 a	1580 \pm 4 b
سیکلوفسفامید	1510 \pm 3 a	1350 \pm 5 b
سیکلوفسفامید + هورمون رشد	1480 \pm 5 a	1620 \pm 5 b

حروف غیرمشابه در ستون نشان دهنده وجود اختلاف آماری معنی دار در حد ($p < 0.05$)

جدول شماره ۳: تاثیر تجویز همزمان هورمون رشد و سیکلوفسفامید بر وزن تخمدان ها (Mean \pm SEM, N=10)

گروه ها	وزن تخمدان ها (gF)
شاهد	1.09 \pm 0.03 a
سیکلوفسفامید	0.9 \pm 0.06 b
سیکلوفسفامید + هورمون رشد	1.05 \pm 0.04 a

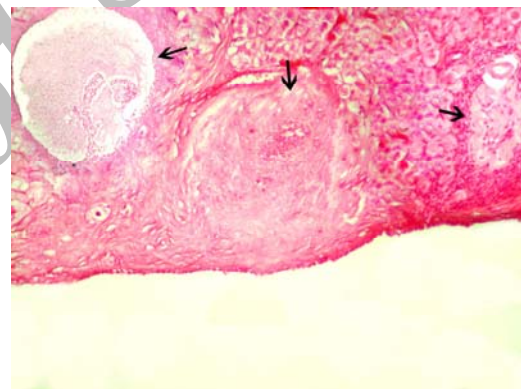
حروف غیرمشابه در ستون نشان دهنده وجود اختلاف آماری معنی دار در حد ($p < 0.05$)

بررسی میانگین وزن ابتدایی و نهایی موش ها در گروه ۱ (شاهد) و ۳ (سیکلوفسفامید + هورمون رشد)، افزایش معنی داری نشان داده ($p < 0.05$)، در حالی که بررسی میانگین وزن ابتدایی و نهایی موش ها در گروه ۲ (سیکلوفسفامید) کاهش معنی داری نشان داد ($p < 0.05$) (جدول شماره ۲).

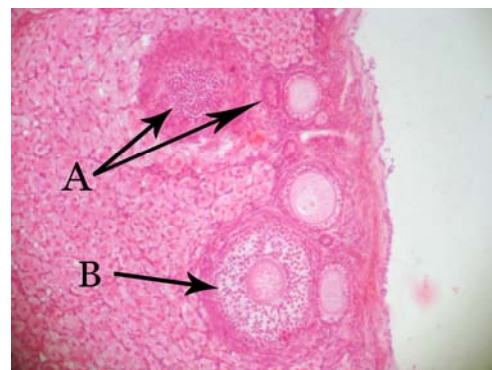
بررسی میانگین وزن تخمدان ها در گروهی که به آنها تنها سیکلوفسفامید تجویز شده بود، در مقایسه با گروه شاهد و همچنین در مقایسه با گروهی که هورمون رشد همراه با سیکلوفسفامید دریافت کرده بودند کاهش معنی داری نشان داد ($p < 0.05$). در حالی که مقایسه وزن تخمدان ها در گروه شاهد و گروهی که هورمون رشد همراه با سیکلوفسفامید دریافت کرده بود اختلاف آماری معنی داری نشان نداد ($p > 0.05$) (جدول شماره ۳).

بحث

در این مطالعه تجویز سیکلوفسفامید به موش های ماده، باعث کاهش تعداد کل فولیکول های تخمدانی و فولیکول های بالغ و افزایش فولیکول های آترتیک در تخمدان گردید. سیکلوفسفامید می تواند باعث افزایش سلول های آپوپتوتیک در تخمدان شده و از طرف دیگر موجب ایجاد اختلال در عملکرد سیستم اکسیداتیو تخمدان ها شود. مهم ترین سیستم اکسیداتیو در تخمدان ها، سیستم گلوکوتیون پراکسیداز است که این دارو می تواند باعث کاهش فعالیت این سیستم شود (۱۹،۱۸،۴). از طرف دیگر سیکلوفسفامید با تاثیر بر سطح پلاسمایی گنادوتروفین که روند فولیکولوژن را تنظیم می کنند، می تواند باعث کاهش فولیکولوژن و استروژن در تخمدان ها شود که این امر نیز می تواند توجه کننده اثرات سمی دارو در تخمدان باشد. یافته های این



شکل شماره ۲: منظره ریزینی از تخمدان خرگوش سفید نیوزلندی تیمار شده با سیکلوفسفامید. حضور فولیکول های آترتیک در این تصویر مشخص می باشد (هماتوکسیلین - اتوزین، درشت نمایی $\times 100$)



شکل شماره ۳: منظره ریزینی از تخمدان خرگوش سفید نیوزلندی تیمار شده با سیکلوفسفامید و هورمون رشد. حضور فولیکول های آترتیک (A) به همراه فولیکول های سالم (B) در این تصویر مشخص می باشد (هماتوکسیلین - اتوزین، درشت نمایی $\times 100$)

1. glutathione Peroxidase

مطالعه با یافته‌های سایر محققین در این زمینه همخوانی دارد (۱۸،۱۷،۱۴).

افزایش وزن در دو گروه شاهد و درمان شده با سیکلوفسفامید توام با هورمون رشد، نشان دهنده سلامت جسمی و کاهش اثرات سمی دارو توسط هورمون رشد بوده و در نتیجه آن، رشد حیوانات به صورت طبیعی انجام گرفته است در حالی که کاهش وزن در گروهی که داروی سیکلوفسفامید به تنهایی استفاده شده، می‌تواند ناشی از اثرات سمی دارو در کبد و کلیه و سایر ارگان‌ها باشد که نتیجه آن به صورت کاهش در وزن ظاهر شده است. نتایج به دست آمده با نتایج سایر محققین همخوانی دارد (۱۹،۱۸). اما در تحقیقی که توسط سامپا گوشا (Sampa G) در سال ۲۰۰۱ انجام گرفته کاهش وزنی در موش‌ها گزارش نشده و با یافته‌های ما همخوانی ندارد (۱۴).

به دلیل تأثیر داروی سیکلوفسفامید در روند فولیکولوژنز و دژنره شدن فولیکول‌های تخمدانی، کاهش تعداد کل فولیکول‌ها ایجاد شده و کاهش وزن تخمدان‌ها را سبب می‌شود. و این خود می‌تواند دلیلی اثرات سمی این دارو در تخمدان‌ها باشد. این نتیجه با یافته‌های سایر محققین همخوانی دارد (۱۸،۱۷).

بررسی میکروسکوپی تخمدان در تجویز توام سیکلوفسفامید با هورمون رشد، کاهش آماری معنی‌داری در عوارض ایجاد شده توسط سیکلوفسفامید به تنهایی را نشان داد. یافته‌های آماری در این گروه، اختلاف آماری معنی‌داری با گروه شاهد نشان نداد.

تجویز هورمون رشد به همراه سیکلوفسفامید اثرات سمی ناشی از این دارو را در تخمدان کاهش داده و عامل حفاظتی مهمی در برابر این دارو بوده است. تصور می‌شود که این امر می‌تواند ناشی از اثر تحریکی این هورمون بر روی تولید گنادوتروفین‌ها و یا ناشی از اثر

تحریکی آن در سلول‌های تخمدانی و همچنین عملکرد سلول‌های گرانولوزا باشد (۶). مشابه همین تحقیق توسط سامپا گوشا (Sampa G) و همکاران در سال ۲۰۰۱ صورت گرفته است اما به جای هورمون رشد از HCG استفاده شده است و نتایج این تحقیق با نتایج آن همخوانی دارد (۱۴). تحقیقی دیگر نیز توسط گوشا (Ghosh) و همکاران در سال ۱۹۹۹ انجام شده و از اسید آسکوربیک به‌عنوان عاملی محافظ در برابر اثرات سمی سیکلوفسفامید استفاده شده است که نتایج آن با یافته‌های ما همخوانی دارد (۸).

Yoshimura و همکارانش در سال ۱۹۹۴ بیان نمودند که هورمون رشد می‌تواند باعث تشدید عملکرد گنادوتروفین‌ها در رشد فولیکول‌های تخمدانی و تخمک‌گذاری شود. رشد فولیکول‌های تخمدانی، بلوغ تخمدانی و تولید IGF-I^۱ در تخمدان‌های خرگوش در شرایط آزمایشگاهی و در نتیجه تزریق هورمون رشد، بیانگر این نکته است که تخمدان محل پذیرش و عمل هورمون رشد می‌باشد (۱۵). Sabine و همکاران در سال ۲۰۰۳ معتقد بودند که تجویز هورمون رشد سبب تشدید پرولیفراسیون سلولی و مهار آپوپتوزیس (مرگ برنامه‌ریزی شده) می‌شود. افزایش پرولیفراسیون سلولی مربوط به اثر مستقیم هورمون بوده در حالیکه اثر مهارى آن ناشی از اثرات تحریکی IGF-I^۱ است که روی بلوغ اووسیت تأثیر می‌گذارد (۱۶). Carlsson و همکاران در سال ۱۹۹۳ اعلام کردند که هورمون رشد، از طریق تحریک گیرنده‌های سوماتوتروپیک در تخمدان و به واسطه حضور RNA پیامبر پذیرنده هورمون رشد، عمل خود را انجام می‌دهد (۲۰). هورمون رشد یک محرک رشد سلولی می‌باشد که می‌تواند با تأثیر در مراحل مختلف متابولیسمی من جمله به‌کار انداختن واکنش‌های لیپولیز، افزایش سرعت انتقال اسیدهای آمینه به داخل

1. Insulin-like growth Factor-I

با این دارو، می‌توان از تخمدان‌ها، در مقابل بسیاری از عوارض فوق محافظت نمود. به‌عبارتی دیگر در مواردی که در سنین باروری، داروی سیکلوفسفامید مصرف می‌شود، با مصرف توام هورمون رشد با این دارو، می‌توان از بروز بسیاری از اثرات مضر و ناخواسته سیکلوفسفامید روی عملکرد تخمدان، جلوگیری کرد. پیشنهاد می‌شود همزمان با تجویز سیکلوفسفامید توام با هورمون رشد مقادیر متغیرهای استروژن، پروژسترون، LH و FSH هم اندازه‌گیری شود تا بتوان در مورد آنها نیز اظهار نظر کرد.

سلول‌های عضلانی، افزایش جذب و نگهداری یون‌های کلسیم، منیزیم و فسفات‌ها در بدن، افزایش ذخیره گلیکوژن، رشد سلولی را باعث شود.

تا به حال مطالعه‌ای در مورد تاثیر هورمون رشد در محافظت از اثرات سمی سیکلوفسفامید در تخمدان‌ها و یا سایر ارگان‌های بدن صورت نگرفته است.

بر اساس نتایج حاصل از این بررسی، تجویز ۲۸ روزه داروی سیکلوفسفامید به خرگوش‌های ماده، باعث کاهش فولیکولوژنز و در نتیجه آن، کاهش تولید استروژن ایجاد می‌شود که با مصرف توام هورمون رشد

فهرست منابع

1. فقیهی سید محمد. مبانی فارماکولوژی دامپزشکی. چاپ دوم. انتشارات جنگل. ۱۳۸۳. فصل دهم. ص ۳۷۸.
2. Bokser L, Szende B, Schally AV. Protective effects of D-Trp6-luteinizing hormone-releasing hormone microcapsules against cyclophosphamide-induced gonadotoxicity in female rats. *Brit. J. Cancer*. 1990; 61: 61-865.
3. Zhang XH, Huang XJ, Liu KY, Xu LP, Liu DH, Chen H. Modified conditioning regimen busulfan- cyclophosphamide followed by allogeneic stem cell transplantation in patients with multiple myeloma. *Chin. Med. J. (Engl)*. 2007; 120 (6): 463-8.
4. DeLeve L D. Cellular target of cyclophosphamide toxicity in the murine liver: Role of glutathione and site of metabolic activation. *Hepatology*. 2003; 24: 830-837.
5. Masala A, Faedda R, Alagna S. Use of testosterone to prevent cyclophosphamide induced azoospermia. *Ann. Intern. Med.* 1997; 126: 292-295.
6. Reichman BS, Green K.B. Breast cancer in young women: effect of chemotherapy on ovarian function, fertility, and birth defects. *J. Natl. Cancer. Inst. Monogr.* 1994; 16: 125-129.
7. Sinhasane SV, Joshi BN. Melatonin and exposure to constant light/darkness affect ovarian follicular kinetics and estrous cycle in Indian desert gerbil *Meriones hurrianae*. *Gen Comp Endocr.* 1997; 108; 352-357.
8. Ghosh S, Ghosh D, Chattopadhyay S, Debnath J. Effect of ascorbic acid supplementation on liver and kidney toxicity in Cyclophosphamide treated female albino rats. *J. Toxicol. Sci.* 1999; 24: 141-144.

9. Wang C.L, Wang F, Bosco J.J. Ovarian failure in oral cyclophosphamide treatment for systemic lupus erythematosus. *Lupus*. 1995; 4: 11-14.
10. McDermott EM, Powell RJ. Incidence of ovarian failure in systemic lupus erythematosus after treatment with pulse cyclophosphamide. *Ann. Rheum. Dis*. 1996; 55: 224-229.
11. Meyers D, Maddicks-Law J, Seaton D, Galbraith A, Cuneo R. The role of growth hormone replacement in a growth hormone deficient patient with underlying cardiomyopathy and severe congestive heart failure. *J. Heart. Lung. Transpl.* 2005; 24: 110-114.
12. Fuqua JS. Growth after organ transplantation. *Semin Pediatr Surg*. 2006; 15(3): 162-9.
13. Dror M, Ghadir A, Jehoshua D, Jaron R. The GnRH antagonist cetrorelix reduces cyclophosphamide- induced ovarian follicular destruction in mice. *Hum Reprod*. 2004; 19(6): 1294-1299.
14. Sampa G, Monomohon M, Ujjal B, Rajkumar M, Debnatha J, Ghosha D. Effect of human chorionic gonadotrophin coadministration on ovarian steroidogenic and folliculogenic activities in cyclophosphamide treated albino rats. *Reprod Toxicol*. 2001; 15: 221-225.
15. Yoshimura Y, Iwashita M, Karube M, Odat T, Akiba M, Shiokawa S, Ando M. Growth hormone stimulates follicular development by stimulating ovarian production of Insulin- Like growth Factor- I. *Endocrinology*. 1994; 135(3): 887-895.
16. Sabine K, Miodrag S, Gudrun B, Eckhard W, Fred S. Growth Hormone-Related Effects on Apoptosis, Mitosis, and Expression of Connexin 43 in Bovine In Vitro Maturation Cumulus- Oocyte Complexes. *Biol. Reprod*. 2003; 5: 68.
17. Khalid M, Ataya F, Valeriote A, Alfida J, Ramahi A. Effect of Cyclophosphamide on the Immature Rat Ovary. *Cancer Res*. 1989; 49: 1660-1664.
18. Lopez SG, Luderer U. Effects of cyclophosphamide and buthionine sulfoximine on ovarian glutathione and apoptosis. *Free Radical Biol Med*. 2004; 1: 36 (11): 1366-77.
19. DeLeve LD. Cellular target of cyclophosphamide toxicity in the murine liver: Role of glutathione and site of metabolic activation. *Hepatology*. 2003; 24: 830-837.
20. Carlsson B, Nilsson A, Isaksson OGP, Billing H. Growth hormone-receptor messenger RNA in the rat ovary: regulation and localization. *Mol. Cell. Endocrinol*. 1993; 95: 59-66.