Archive of SID

Downloaded from jmums.mazums.ac.ir at 15:25 +0330 on Tuesday November 21st 2017

بررسی اثر عصاره مغز جنین بر نرون های هسته عصب هیپوگلوس ضایعه دیده در رت (Rat)

محمدرضا نیکروش (Ph.D.) * مهدي جلالي (Ph.D.) *

چکیده

سابقه و هدف : ضایعات وارد بر الیاف عصبی، پدیده ای است که در اغلب موارد از طریق دژنراسیون رتروگرید منجر به مرگ سلولی نرون های عمل کننده مربوط به آنها می گردد. به منظور نشان دادن تأثیر احتمالی عوامل تروفیک موجود در مغز نابالغ (جنین)، بر حفظ و بقای نرون های حرکتی بالغ، این پژوهش بر روی نمونه حیوانی صورت پذیرفت.

مواد و روش ها : در این مطالعه، عصب هیپوگلوس ۱۲ رت نر ۲ ماهه از نوع Wistar، طی برش پوستی کوتاهی به موازات فک پایین، در زیر عضله دیگاستریک سمت راست قطع گردید. پس از این که رت ها به دو گروه تجربی و کنترل تقسیم شدند، به رت های تجربی، تزریق ۰/۱ میلی لیتر عصاره مغز جنین های ۱۷ روزه رت به صورت روزانه و به مدت دو هفته به محل ضایعه انجام گرفت (در گروه کنترل همین عمل با سرم فیزیولوژی صورت پذیرفت). سپس در پایان هفته دوم تحت بیهوشی و پرفوزیون، ساقه مغز نمونه های هر دو گروه به دقت خارج گردید و پس از فیکساسیون و آماده سازی، از ناحیه هسته هیپوگلوس، برش های بافتی به ضخامت ۵ میکرون و به صورت سریال تهیه گردید. پس از رنگ آمیزی و مطالعات میکروسکوپی، شمارش نرونی و محاسبات آماری انجام پذیرفت.

نتایج : نتایج حاصل از این پژوهش نشان داد که در هسته های هیپوگلوس ضایعه دیده گروه کنترل نسبت به گروه تجربی، به طور چشمگیری از تعداد نرون ها کاسته شده است ($P< ۰/۰۵$).

استنتاج : این نتیجه مؤّید این واقعیت است که علی رغم این که ارتباط آکسونی نرون ها با اندام هدف قطع گردیده است، در گروه تجربی، احتمالاً از طریق انتهای پروگزیمال عصب ضایعه دیده و با استفاده از پدیده حمل آکسونی، عوامل تروفیک موجود در عصاره مغز جنین به جسم سلولی نرون های مربوطه رسیده و به مقدار قابل توجهی از مرگ و میر آنها کاسته است.

واژه هاي كليدي : عوامل تروفیک، عصب هیپوگلوس، مرگ نرونی، رت

مقدمه

پدیده تمایز وتکامل سیستم عصبی در گرو عوامل متعددی است که هرکدام می‌تواند در روند شکل گیری این سیستم نقشی کلیدی از خود نشان دهد. در این رابطه علاوه بر عوامل مختلف، از جمله مسایل وراثتی و میانکنش های سلولی و امثال آن که به شکل گیری این سیستم کمک می کند، نقش عوامل تروفیک نیز

www.SID.ir

Archive of SID

* متخصص فیزیولوژی، استادیار دانشگاه علوم پزشکی مشهد
✉ مشهد، خیابان دانشگاه، دانشکده پزشکی، کدپستی ۹۱۳۷۵

انکارناپذیراست. امروزه این گونه موادکه ازآنها با نام عمومی نروتروفین ها نیز یاد می شود دارای حوزه عمل وسیعی دانسته شده اند تا آنجا که بعضی از آنها از جمله عامل رشد عصب (Nerve growth factor) (۲،۱)، نروتروفین-۳ (Neurotrophin-3) (۳)، عامل نروتروفیک سیلیاری (Ciliary neurotrophic factor) (۴،۵) وعامل نروتروفیک تمایز مغز (Brain-drived neurotrophic factor) (۳،۴) نه تنها به تمایز و تکامل سیستم عصبی نابالغ کمک می کنند بلکه وجود آنها برای حفظ و بقای نرون های ضایعه دیده بالغ ضروری به نظر می‌رسد. مطالعات به عمل آمده در این زمینه نشان می دهد که وجود این گونه عوامل در بافت عصبی، پدیده‌ای الزامی است، زیرا علاوه بر آن که می توانند بر روی سلول های عصبی و غیر عصبی (از قبیل سلول های گلیال)،اثرات تمایزیابندگی داشته باشند، وجودآنها برای حفظ و بقای جمعیت‌های نرونی بالغ نیز ضروری به نظر می‌رسد(۶- ۸). ازسوی دیگر شواهد موجودنشان می‌دهد که این گونه عوامل علاوه بر این که به مقدار قابل توجهی در سیستم عصبی نابالغ وجود دارند، برخی از آنها در مناطقی از سیستم بالغ (مثل سلول‌های شووان) و یا اندام هدف پایانه های اعصاب محیطی نیز همواره در حال ساخته شدن هستند (۹،۵،۲). بنابراین، با علم به این که در هنگام بروز ضایعات عصبی سنتز این گونه عوامل در این سیستم افزایش نشان می دهد، می توان اذعان داشت که نقش آنها در حفظ و بقای نرون‌های ضایعه دیده و جلوگیری از مرگ نرونی واقعیتی انکارناپذیر است (۱۱،۱۰،۱). در تأیید این موضوع، شواهد مربوط به ایجاد ضایعه و ترمیم تجربی عصب، نشان داده است که بافت عصبی جنینی از توانایی بالایی در پدیده ترمیم برخوردار است تا آنجا که اثرات القایی آن می تواند حتی بافت ضایعه دیده بالغ را نیزتحت تأثیر قرارداده ومنجر به ترمیم آن شود. در این رابطه،کاشت بافت عصبی جنینی در سیستم عصبی بالغ (۱۲،۱۳) و همچنین، کاشت سلول های بالغ در بافت نابالغ و بروز شواهد تکثیر در آن (۱٤، ۱۵)، این فرضیه را تقویت می کند.

ازسوی دیگر، هرچندکه تأثیر مستقیم قابلیت ترمیم این گونه عوامل بر روی سلول های ضایعه دیده بالغ سیستم عصبی گزارش شده است (۱٦، ۱۷)، اما در ارتباط با اثرات آنها از طریق الیاف محیطی بر روی این سیستم، هنوز مطالعات چندانی صورت نگرفته است. بنابراین به اعتبار این که بخش عمده ای از ضایعات سیستم عصبی مربوط به اعصاب محیطی است واز این رهگذر صدمات جبران ناپذیری بر سیستم عصبی مرکزی وارد می شود، چنانچه بتوان شرایطی فراهم نمود که از دژنراسیون رتروگرید الیاف محیطی ضایعه دیده جلوگیری شود، به طور مؤثری جسم سلولی متعلق به آنها نیز از مرگ ناشی ازضایعه مصون خواهد ماند.بنابراین در پژوهش حاضر با تکیه براهمیت موضوع،سعی شده است که با بهره گیری از پتانسیل بالقوه ای که به عنوان مجموعه ای از عوامل تروفیک در عصاره مغز جنین وجود دارد، از دژنراسیون بخش پروگزیمال الیاف ضایعه دیده عصب هیپوگلوس (به عنوان یک مدل تجربی مناسب)، جلوگیری به عمل آید، تا به تبع آن بتوان مصونیت بخشیدن به این گونه نرون ها را در برابر کروماتولیز و مرگ نرونی ناشی از ضایعه، مورد ارزیابی قرار داد.

مواد و روش ها

۱- حیوان

برای این منظور ۱۲ رت نر جوان از نوع Wistar (تهیه شده از مؤسسه رازی مشهد) با ۰/۲ میلی لیتر کتامین- رامپون (به نسبت ۲به۱) به طور کامل بیهوش گردیده و به موازات کناره تحتانی سمت راست فک پایین آنان، برش پوستی کوتاهی به طول ۱۵ میلی متر ایجاد شد. سپس عصب هیپوگلوس در مجاورت بطن

Downloaded from jmums.mazums.ac.ir at 15:25 +0330 on Tuesday November 21st 2017

www.SID.ir

Archive of SID

Downloaded from jmums.mazums.ac.ir at 15:25 +0330 on Tuesday November 21st 2017

خلفی عضله دیگاستریک اکسپوز و به طور کامل قطع گردید. پس از ضد عفونی موضع عمل در هر مورد، پوست با استفاده از کلیپس‌های مخصوص، بخیه گردید. آنگاه نمونه های مورد نظر مطابق جدول به دو گروه تجربی و کنترل تقسیم شدند.

۲- تهیه عصاره مغز جنین

برای تهیه عصاره، از جنین های رت استفاده شد که مادرانشان به صورت باکره آمیزش یافته و در روز ۱۷ حاملگی تحت بیهوشی سزارین شدند.سپس مغزهر جنین با سرعت و دقت از جمجمه خارج گردید وبعدازآن که بااستفاده ازهموژنایزر به طور کامل سوسپانسیون گردید، حجم آن با استفاده از سرم فیزیولوژی به ۱ میلی لیتر رسانده شد و با ۵ هزار دور درثانیه به مدت ۱۰ دقیقه مورد سانتریفوژ قرارگرفت. پس از این مرحله، محلول هر کدام از لوله های سانتریفوژ با پیپت استریل برداشت گردید و به لوله های اپندورف منتقل و در فریزر نگهداری شد تا بعداً مورد تجویز قرار گیرد.

۳- تجویز عصاره

ازعصاره‌ای که به‌روش‌فوق تهیه‌ونگهداری گردیده بود، پس از ایجاد ضایعه درعصب هیپوگلوس،به هریک از نمونه های گروه تجربی به مدت دو هفته به صورت روزانه ۰/۱ میلی لیتر به محل ضایعه تزریق گردید. مشابه این عمل در نمونه های کنترل با سرم فیزیولوژی انجام گرفت.

٤- نمونه برداری و آماده سازی بافتی

با گذشت دو هفته از انجام عمل، همه نمونه ها تحت بیهوشی قطع نخاع گردیده و مغز آنان به سرعت از جمجمه خارج و در فرمالین ۱۰درصد فیکس گردید. در مرحله بعد، ناحیه ساقه مغز که محل واقع شدن هسته هیپوگلوس است اختصاصاً جدا گردیده و مراحل قالب-گیری، سریال سکشن (با برش های ۵ میکرونی)، پاساژ بافتی و رنگ آمیزی با دو روش هماتوکسیلین ائوزین و آبی تلوئیدین از آنها به عمل آمد. عملیات فوق برای نمونه های کنترل و تجربی با کدگذاری و به صورت کور انجام شد تا در مطالعات بعدی هیچ گونه سوگرایی صورت نگیرد.

۵- شمارش نرونی

برش های سریال هر نمونه که به صورت اتفاقی و از هرپنج برش یک موردانتخاب گردیده بود با درشت-نمایی های مختلف (۱۰۰ تا ۱۰۰۰) مورد ارزیابی قرار گرفت و نرون های هسته راست و چپ در هر مقطع مقایسه، شمارش و ثبت گردید تا ضمن تعیین تعداد نرون های باقیمانده در هسته ضایعه دیده، وضعیت تغییرات ساختمانی نرون های مزبور نیز مشخص گردد. دراین رابطه، مجموع شمارش‌های سریال تقسیم بر تعداد مقاطع شمارش شده آن شد تا میانگین نسبی نرون های شمارش شده در مقطع، به دست آید (جدول شماره ۱).

٦- محاسبات آماری

محاسبات آماری در ارتباط با تعداد کل نرون های شمارش شده در مقاطع مربوط به نمونه های کنترل و تجربی و مقایسه آنها در هسته های سالم و ضایعه دیده، با استفاده از آنالیز واریانس و t-test انجام گرفت.

نتایج

شمارش نرونی در مقاطع مورد مطالعه مربوط به نمونه‌های گروه کنترل مشخص نمودکه تعداد نرون های باقیمانده در هسته سمت ضایعه دیده نسبت به هسته سالم در هر نمونه بسیار اندک است، به طوری که این نسبت در مجموع نمونه های کنترل در طرف ضایعه دیده نسبت به سمت سالم ۱ به ۷ و برای نمونه های گروه تجربی ۱ به ۳ محاسبه شده است ($P<0/05$).

همچنین علاوه بر تغییرات ظاهری که درساختمان نرون های باقیمانده در هسته ضایعه دیده مشهود است تعداد نرون های کمتری در مقاطع مربوط به هسته ضایعه دیده درگروه کنترل نسبت به مواردمشابه درگروه تجربی دیده می شود (جدول شمارهٔ ا و تصاویر شمارهٔ ۱و۲)

www.SID.ir

Archive of SID

Downloaded from jmums.mazums.ac.ir at 15:25 +0330 on Tuesday November 21st 2017

همچنین سلول های باقیمانده نیز در این هسته ها در گروه کنترل در حال تغییر است که حکایت از روند دژنراسیون سلولی دارد. در این وضعیت، جسم سلولی نرون ها چروکیده با حاشیه نامشخص، سیتوپلاسم تحلیل رفته و هسته های تیره فاقد هستک دیده می شوند (تصاویر سمت چپ از شکل های شماره ۳ و ٤).

جدول شمارهٔ ۱: مقایسه میانگین نرون های شمارش مقطعی در نمونه های تجربی و کنترل

ردیف	میانگین مقطعی نمونه های تجربی		میانگین مقطعی نمونه های کنترل	
	هسته سالم	هسته ضایعه دیده	هسته سالم	هسته ضایعه دیده
۱	۳۲	۱۱	۳۵	۳
۲	۳۷	١٤	۳۳	٥
۳	۳٥	۱۳	۳۹	٤
٤	٤۱	١٤	۳٦	٦
٥	۳۳	۱۳	۳۲	۷
٦	۲۸	۱۲	۳۲	٥

www.SID.ir

Archive of SID

Downloaded from jmums.mazums.ac.ir at 15:25 +0330 on Tuesday November 21st 2017

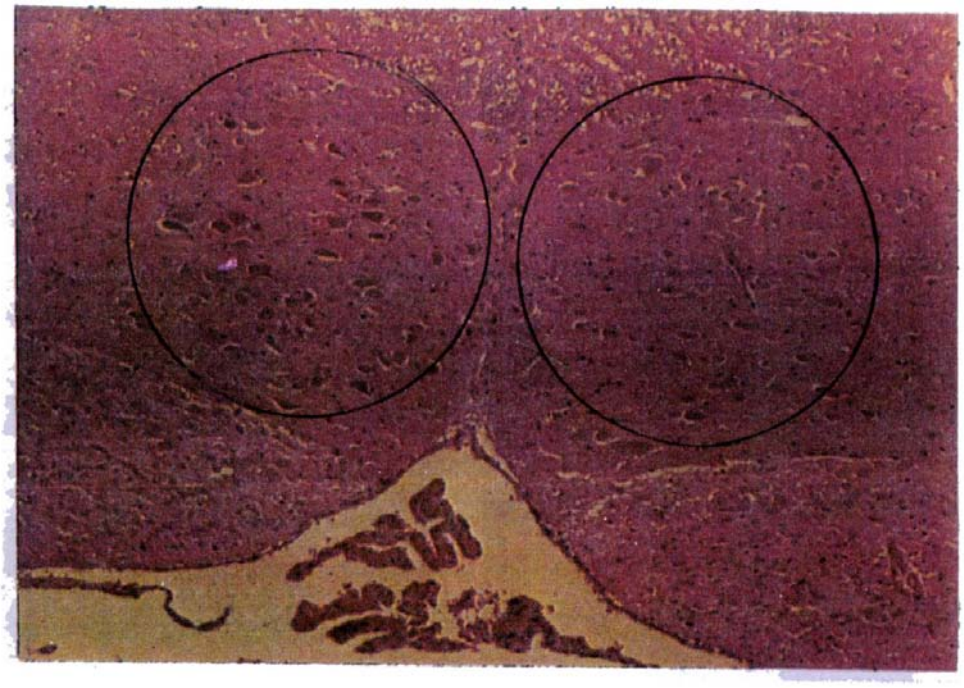

تصویر شمارهٔ ۱: مقایسه نرون های موجود در یک مقطع بافتی از هسته سالم عصب هیپوگلوس (محدوده دایره سمت راست تصویر) با هسته ضایعه دیده (محدوده سمت چپ) دریک نمونه تجربی که عصاره مغز جنین دریافت نموده است (رنگ آمیزی هماتوکسیلین ائوزین و درشت نمایی ۲۰۰).

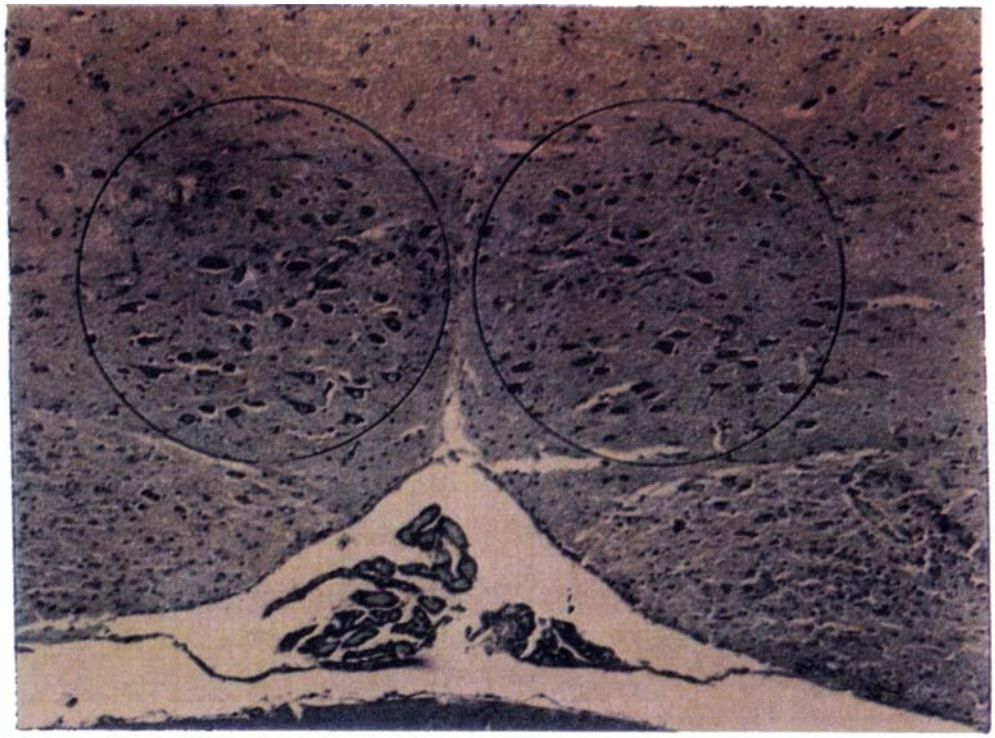

تصویر شمارهٔ ۲: مقایسه نرون های موجود در یک مقطع بافتی از هسته سالم (دایره سمت راست تصویر) با هسته ضایعه دیده (دایره سمت چپ) در یک نمونه تجربی که عصاره مغز جنین دریافت کرده است (رنگ آمیزی آبی تلوئیدین و درشت نمایی ۲۰۰).

www.SID.ir

Archive of SID

Downloaded from jmums.mazums.ac.ir at 15:25 +0330 on Tuesday November 21st 2017

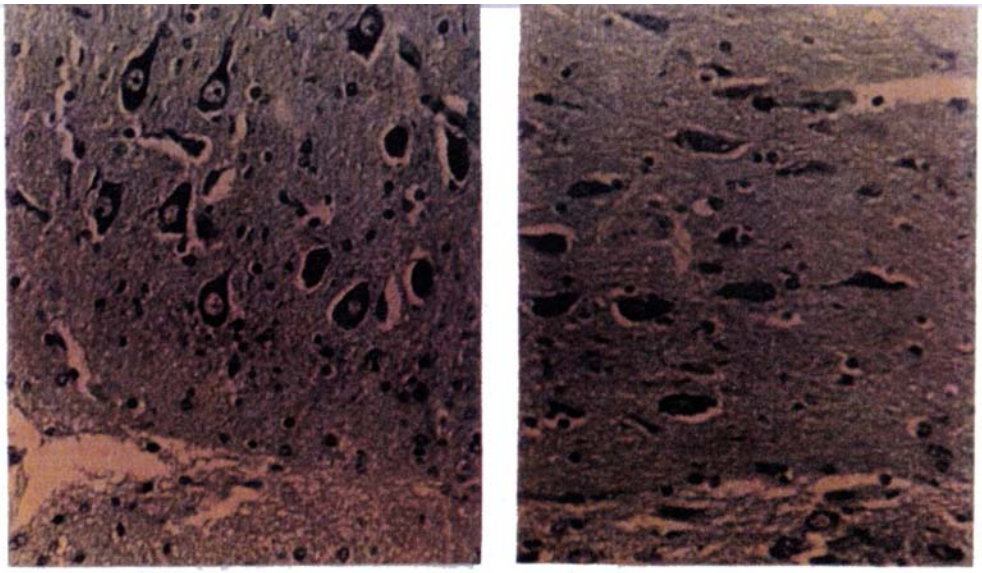

تصویر شمارهٔ ۳: مقایسه نرون های موجود در یک مقطع بافتی از هسته سالم (تصویر سمت راست) با هسته ضایعه دیده (سمت چپ) در یک نمونه کنترل که سرم فیزیولوژی دریافت کرده است. در تصویر سمت چپ به تغییرات دژنراتیو و وضعیت نرون های در حال مرگ توجه شود(رنگ آمیزی آبی تلوئیدین درشت نمایی ۴۰۰).

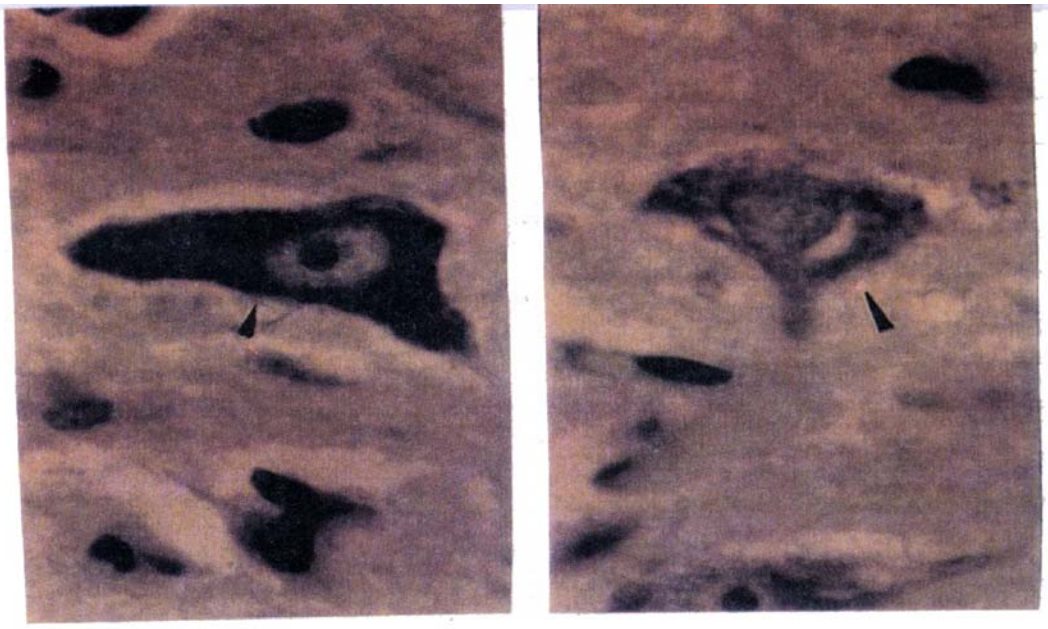

تصویر شمارهٔ ٤: مقایسه وضعیت نرون های درحال مرگ مقطع بافتی هسته ضایعه دیده (تصویر سمت چپ) و نرون های مصون مانده در هسته مشابه از یک نمونه تجربی (سمت راست) در یک نمونه کنترل. در تصویر سمت چپ به تغییرات دژنراتیو در جسم سلولی نرون های ضایعه دیده توجه شود(رنگ آمیزی آبی تلوئیدین درشت نمایی ۱۰۰۰).

www.SID.ir

Archive of SID

Downloaded from jmums.mazums.ac.ir at 15:25 +0330 on Tuesday November 21st 2017

بحث

امروزه از نظر بسیاری از دانشمندان، نقش عوامل رشدعصبی و اهمیت جایگاه آنها در روند تمایز، تکامل، بلوغ سیستم عصبی، و همچنین مکانیزم های حمایتی بعد از آن بر روی این سیستم، واقعیتی انکار ناپذیر است، زیرا به عنوان مثال، در مواجهه با پدیده مرگ از پیش برنامه ریزی شده سلولی (Programmed cell death) که درجریان تکامل سیستم عصبی به وقوع پیوسته وبالغ بر ۵۰درصد نرون های نابالغ از بین می روند، این وظیفه بر عهده عوامل رشد عصبی است که ازمرگ بیش از اندازه آنها جلوگیری نمایند. همچنین سلول های عصبی بالغ نیز در طول حیات خود به دریافت این گونه عوامل وابسته هستند، زیرا درشرایطی که الیاف عصبی محیطی، در اثر بروز ضایعه از دست برود ارتباط این گونه نرون ها با اندام هدف از بین رفته و ترانسپورت آکسونی به سمت جسم سلولی آنها متوقف می شود. در این راستا، حمل روبه عقب وزیکول های حاوی عوامل رشد عصبی که از اندام هدف ترشح گردیده و باید از طریق پایانه های آکسونی به سمت جسم سلولی نرون ها جابه جا شوند، مختل می گردد (۱۸، ۱۹). بنابراین، با ازدست رفتن این ارتباط، سلول های آسیب دیده بدون حمایت چنین عواملی که نقش بیواستیمولاتور را برای آنان بازی می کنند، ممکن است دچارپدیده کروماتولیز و تغییرات دژنراتیو گردیده و در نهایت دچار مرگ سلولی شوند (۲۰). اهمیت این موضوع تا حدی است که برخی از محققین تکامل نرون های حرکتی نخاع را به طور قوی با میانکنش بافت های هدف آن مرتبط می دانند و فعالیت های بیولوژیک حاصل از این عوامل را تضمین کننده رشد و بقای این دسته از سلول های عصبی بر شمرده اند (۱۱). در پدیده حمل آکسونی نه تنها عوامل تروفیک بلکه میانجی های عصبی و مولکول هایی که وجودشان برای فعالیت های حیاتی و پدیده انتقال پیام عصبی ضروری است، از این طریق حمل می شوند (۱۸). در این جریان، وزیکول های پینوسیتوتیک در امتداد آکسون نرون های حرکتی همواره در حال جا به جا شدن هستند که در این رابطه نقش میکروفیلامنت ها و میکروتوبول ها ضروری به نظرمی رسد(۲۰).شواهد مربوط به این موضوع از آنجا ناشی می شود که موادی همچون کلشی سین که میکروتوبول ها را می شکنند می توانند مکانیسم حمل آکسونی رابلوک نموده واین جریان رامتوقف نمایند(۲۱).

بنابراین بدیهی است که به دنبال قطع عصب، تغییرات دژنراتیو در دو جهت پروگزیمال و دیستال از محل ضایعه به وقوع می پیوندد که وقوع این پدیده در بخش دیستال، قطعی و غیرقابل پیشگیری است. اما چنانچه بخش پروگزیمال ضایعه به طریقی حمایت شود، از روند تخریب به سمت جسم سلولی نرون های مربوط به آنها کاسته خواهد شد. برای فراهم نمودن چنین موقعیتی، تاکنون تحقیقات دامنه داری انجام شده و پیشنهادات متفاوتی در زمینه ترمیم بیان گردیده است که هرکدام به سهم خود می تواند دربهبود بخشیدن به پدیده ترمیم مؤثر باشد (۲۲- ۲۸). در عین حال، بهره گیری از موادتروفیک درارتباط باترمیم ضایعات عصبی، موضوعی است که در دهه های اخیربیشتر از هرچیزی نظر محققین را به خود جلب نموده است. بر اساس یک نظریه رایج، چنانچه عوامل تروفیک مغز نابالغ، جایگزین آن دسته از نروتروفین هایی شوند که نرون های ضایعه دیده به علت قطع عصب از آنها محروم مانده اند، زمینه حفظ و بقای این گونه نرون ها و ترمیم مجدد زواید سلولی از دست

www.SID.ir

Archive of SID

Downloaded from jmums.mazums.ac.ir at 15:25 +0330 on Tuesday November 21st 2017

رفته در آنان می تواند فراهم شود (۱۸، ۱۹). در این حالت می توان امید داشت که قبل از این که اندام هدف از عصب محروم مانده، دچار آتروفی گردد، مجدداً بتواند درفاصله زمانی کوتاه‌تری نسبت به وضعیت عادی عصب دار شده و فعالیت های طبیعی خود را به دست آورد.

در این پژوهش که به منظور نشان دادن تأثیر احتمالی عوامل تروفیک مغز جنین از طریق تأثیرگذاری بر الیاف ضایعه دیده عصبی در جلوگیری از مرگ نرونی صورت گرفت،ازعصب هیپوگلوس رت استفاده گردیده است. به اعتبار این که الیاف این عصب از هسته متعلق به آن تا اندام هدف فاصله بسیار کوتاهی را طی می کنند،هرگونه تغییری که ناشی ازقطع زواید آکسونی مربوط به آن باشد بازتاب آن به سرعت می تواند در هسته این عصب (درناحیه ساقه مغز) بروز نماید. از سوی دیگر به اعتبار این که اغلب تغییرات دژنراتیو نرون ها در روز اول پس از ضایعه شروع و بعد از حدود دو هفته کامل می شود، طول این دوره چه از نظر تخریب و چه ازنظرمکانیسم عملی که بتواند ازمرگ سلولی جلوگیری کند دارای اهمیت حیاتی است (۱۸، ۲۰). به همین جهت ارزیابی عمل عواملی که در کوتاه مدت بتوانند مانع از تخریب سلولی نرون های ضایعه دیده شده و یا به ترمیم مجدد زواید سلولی آنها کمک کنند، از نقطه نظر این پژوهش و با بهره گیری از این عصب آسان تر به نظر رسیده است. در این مطالعه، اگر چه در رابطه با مصون سازی نرون های ضایعه دیده، از عوامل تروفیک به صورت انتخابی بهره گرفته نشده است، اما چنان که نتایج حاصل از ارزیابی هسته ها، در مقایسه بین گروه تجربی (دریافت کننده عصاره) وگروه کنترل (دریافت کننده سرم فیزیولوژی) نشان می دهد، اختلاف چشمگیری در تعداد و وضعیت نرون های هسته ضایعه دیده بین این دوگروه به چشم می خورد. تحقیقات نشان داده است که با شروع تغییرات دژنراتیو ناشی از ضایعه در سلول های عصبی، علایمی بروز می کنند که نوعی پیش آگهی در سیر قهقرایی حیات این گونه نرون ها است. در این حالت اجسام نیسل حالت گرانولار پیدا می کنند و در سیتوپلاسم پراکنده می شوند و RNA سیتوپلاسمی از دست می رود که این پدیده را کروماتولیز می گویند (۲۰). پدیده کروماتولیز که از گره آکسونی شروع می شود، به سرعت در سیتوپلاسم انتشار یافته، به تمام جسم سلولی سرایت می کند و متعاقب این تغییرات، هسته‌سلول‌هاکه درحالت‌طبیعی‌نمای واکوئولی روشن و هستک تیره مشخص دارند از حالت مرکزی در جسم سلولی نرون‌ها تغییر محل داده و ضمن این که تیره می شوند، هستک های خود را از دست می دهند و وضعیت محیطی به خود می گیرند. در این حالت، جسم سلولی نرون‌ها کم کم چروکیده می شود و در شرایط حاد به مرگ سلولی می انجامد. سپس آستروسیت‌های محیطی شروع به فاگوسیت کردن و پاکسازی بقایای سلولی نموده و نوعی بافت جوشگاهی جانشین آنها می‌گردد. دراین رابطه، مقاطع بافتی مربوط به نمونه های کنترل، تغییرات یاد شده و کاهش نرونی حاصل از آن را به خوبی نشان می دهند.

در این پژوهش با در نظر گرفتن تعداد بسیار اندک سلول‌هایی‌که درهسته هیپوگلوس ضایعه دیده نمونه‌های گروه کنترل باقی مانده است، می‌توان چنین‌نتیجه گرفت که پس از قطع عصب، به صرف این که نرون‌ها فقط بخش دیستال زواید آکسونی خود را از دست داده‌اند، سایر ارتباطات سلولی نتوانسته است به حفظ و بقای آنها کمک کند. بدین ترتیب همان گونه که نتایج حاصل از شمارش میانگین نرونی مقاطع بافتی مربوط به نمونه‌های کنترل نشان می دهد، تعداد نرون ها در مقایسه با هسته سالم در هر نمونه بسیار اندک است ($P<0.05$)، در حالی که در هسته های ضایعه دیده گروه تجربی که به مدت دو هفته و با استفاده از عصاره مغز جنین تحت درمان

www.SID.ir

Archive of SID

Downloaded from jmums.mazums.ac.ir at 15:25 +0330 on Tuesday November 21st 2017

بوده اند، کاهش نرونی به چنین حدی نرسیده است. بنابراین می توان چنین نتیجه گرفت که با توجه به این که تغییرات دژنراتیو درطول دوهفته اول پس ازضایعه کامل می شود(۲۰)، نرون های ضایعه دیده نمونه های تجربی که در طول این دوره تحت درمان قرار گرفته اند، از حمایت عوامل تروفیک موجود در عصاره مغز جنین به صورت اگزوژن بهره جسته اند. در این شرایط احتمالاً چنین موادی با استفاده ازمکانیسم حمل آکسونی، از انتهای پروگزیمال عصب ضایعه دیده به جسم سلولی نرون های مربوطه رسیده و حفظ و بقای آنها را تضمین نموده است. بنابراین با در نظر گرفتن تفاوت معنی داری که رد تراکم نرونی و وضعیت سلامت این نرون ها در مقایسه بین گروهی دیده می شود، می توان گفت که عوامل تروفیک موجود در عصاره مغز جنین درطول این دوره (در نمونه های تجربی) جایگزین اثرات القایی و روند تحریکاتی شده است که می بایست از اندام هدف به این نرون ها برسد و سلامت آنها را تضمین نماید.

فهرست منابع

1. Mivata Y, Kashihara Y, Homma S, Cuno M. Effects of nerve growth factor on the survival and synaptic function of lasensory neurons axotomysed in neonatal rats. ***J. Neurosci.*** 1986; 6: 2012-8.
2. Hohn A, Leibrock J, Bailey K, Barde YA. Identification and chracterization of a novel member of the nerve growth factor/ brain- drived neurotrophic factor family. ***Nature.*** 1990; 344: 339- 41.
3. Erikson NP, Lindsay RM, Aldskogius H. BDNF and NT-3 rescue sensory but not motoneurones following axotomy in the neonate. ***Neuro Report.*** 1994;5: 1445- 8.
4. Arlen YC, Edmond WC, Sofia L. Distinct neurotrophic responses of axotomized motor neurons to BDNF and CNTF in adult rats. ***Neuro Report.*** 1994; 5: 693- 696.
5. Sendtner N, Stockii KA, Fnoenen H. Synthesis and localization of ciliary neurotrophic factor in the sciatic nerve of the adult rat after lesion and during regeration. ***J. Cell Biol.*** 1992; 118: 139-148.
6. Maisonpierre PC, et al. NT-3, BDNF and NGF in the developing rat nervous system: parallel as well as reciprocal patterns of expression. ***Neuron.*** 1990; 5: 501- 9.
7. Wong V, Arriaga R, IPNY, Lindsav RM. The neurotrophins BDNF, NT-3 and NT-4/5, but not NGF, up- regulate the cholinergic phenotype of developing motor neurons. ***Eur. J. Neurosci.*** 1993; 466- 74.
8. Rich KM, Luszczynski JR, Osporne PA, Johnson EM. Nerve growth factor protects adult sensory neurons from cell death and atrophy caused by nerve injury. ***J. Neurocytol.*** 1987; 16: 261- 8.
9. Rodriguez PA, Botana M, Gonzalez M, Requejo F. Expression of neurotrophins and their receptors in sciatic nerve of experimentally diabetic rats. ***Neurosci. Lett.*** 1995; 200: 37- 40.

www.SID.ir

Archive of SID

Downloaded from jmums.mazums.ac.ir at 15:25 +0330 on Tuesday November 21st 2017

10. Otto D, Unsicker K, Grothe C. Pharmacological effects of nerve growth factor and fibroblast growth factor applied to the transectioned sciatic nerve on neuron death in adult rat dorsal root ganglia. ***Neurosci. Lett.*** 1987; 83: 156- 60.
11. Gouin A, Camu W, Bloch GE, Mettling C, Henderson CE. Growth and survival factors of spinal motoneurons. ***CR. Sciences. Sos. Biol.*** 1993; 187: 47- 61.
12. Polezhaev LV, Alexandrova MA. Transplantation of embryonic brain tissue into the brain of adult rats after hypoxic hypoxia. ***J. Hirnforsch.*** 1984; 99- 106.
13. Ye J H, Billet DC, Horvat JC. Co-transplantation of fetal or adult dorsal root ganglia and of autologous peripheral nerve segments to the adult rat spinal cord: extensive reinnervation of the grafted nerves by the transplanted DRG cells. ***Dev. Neurosci.*** 1992; 123-9.
14. Itho Y, Sugawara T, Kowada M, Tessler A. Time course of dorsal root axon regeneration into transplants of spinal cord: A light microscopic study. ***J. Comp. Neurol.*** 1992; 323: 198- 208.
15. Kuhlengel KR, Bunge MB, Bunge RP, Burton M. Implantation of cultured sensory neurons and Schwann cells into lesioned neonatal rat spinal cord. ***J. Comp. Neurol.*** 1990; 293: 74- 91.
16. Seniuk NA. Neurotrophic factors: role in peripheral neuron survival and axonal repair.***J. Reconstr. Microsurg.*** 1992; 8:399-404.
17. Liuzzi FJ, Tedeschi B. Peripheral nerve rageneration. ***Neurosurg. Clin. N. Am.*** 1997; 2: 31- 42.
18. Primi MP, Clarke PG. Early retrograde effects of blocking axoplasmic transport in the axons of developing neurons. ***Brain. Res.*** 1997; 99: 259- 62.
19. Crouch MF, Heydon K, Garnaut SM, Milburn PJ, Hendry IA. Retrograde axonal transport of the alpha- subunit of the GTP-binding protein GZ in mouse sciatic nerve: a potential pathway for signal transduction in neurons. ***Eur. J. Neurosci.*** 1994; 6: 626-31.
20. Snell R. ***Clinical Neuroanatomy for medical students.*** Second ed. Little Brown Company. 1987; 63- 111.
21. Gorenstein C.Fate of lysosomes transported to the dendrites by a colchicines- indused mechanism. ***Brain Res.*** 1995; 671: 27- 37.
22. Peter JE, James RB, Susan EM, Akira PM, Daniel AH. Selective reinervation: a comparison of recovery following microsuture and conduit nerve repair. ***Brain Res.*** 1991; 559: 315- 21.
23. Khullar SM, Brodin P, Messelt EB, Hanaes HR. The effects of low level laser treatment on recovery of nerve conducation and motor function after compression injury in the rat sciatic

www.SID.ir

Archive of SID

Downloaded from jmums.mazums.ac.ir at 15:25 +0330 on Tuesday November 21st 2017

nerve. ***Eur. J. Oral Sci.*** 1995; 103: 299-305.

24. Kerns JM, Lucchinetti C. Electrical field effects on crushed nerve regeneration. ***Exp Neurol.*** 1992; 117: 71-80.
25. Todd MF. Trophic interactions between rat nerves and blood vessels in denervated peripheral arteries and in anterior eye chamber transplants. ***Cric. Res.*** 1986; 58: 641- 52.
26. Ilizarov GA, Shudlo MM, Kuzentsova AV, Shudlo NA. Neurohistological characteristics of regeneration of the ends of the injured nerve under measured traction. 1992; 113: 439- 42.
27. Angeioy ON, Neiss W, Strepper M, Anderman I, Mader K, Stenner E. Nimodipine accelerates axonal sprouting after surgical repair of rat facial nerve. ***J. Neurosci.*** 1996; 16731: 1041- 48.
28. Jianxin XT,Keith MR.Diphenylpiperazines enhance regeneration after facial nerve injury. ***J. Neurocytol. Surgery.*** 1997; 26: 339- 47.

www.SID.ir