

## کندروسارکوم سپتوم بینی و معرفی یک مورد آن

مرتضی جوادی (M.D.) \* سید عبد... مدنی (M.D.) \*\*  
 احمد دانشی (M.D.) \*\*\* محمد محسنی (M.D.) \*\*\*\*

### چکیده

کندروسارکوم سر و گردن از تومورهای بسیار نادر است که در این مقاله یک مورد آن که به بخش گوش و حلق و بینی بیمارستان رسول اکرم (ص) معرفی شده گزارش شده است. تومور به صورت وسیع نواحی سپتوم بینی، سینوس های اتموئید خلفی، اسفنوئید، و اینتراکرنیال را درگیر کرده و درمان آن را با مشکل مواجه ساخته بود. تأخیر در مراجعه و یا تشخیص باعث وسیع تر شدن تومور می شود. مهمترین علامت آن انسداد بینی و خونریزی، و درمان انتخابی آن رزکسیون کامل جراحی می باشد.

واژه های کلیدی: تومورهای سر و گردن، کندروسارکوم سپتوم بینی، رزکسیون به روش رینوتومی لترال

### مقدمه

کندروسارکوم یک تومور بدخیم نادر در سر و گردن می باشد که به ویژه در سپتوم بینی بسیار نادر است و تنها ۳۰ مورد آن در کتب انگلیسی گزارش شده است (۱،۲،۳).

این تومور از نظر هیستولوژیک Low grade بوده و تشخیص پاتولوژیک آن از کندروم بسیار مشکل است. از لحاظ بالینی شایع ترین علائم بیمار گرفتگی بینی، خونریزی، و ترشح می باشد و شایع ترین یافته در معاینه کلینیکی، توده بزرگ انسدادی Pale، براق و درخشان است (۴). تومور رشد بسیار بطئی و کندی دارد و بسیار دیر متاستاز می دهد (۱). شایع ترین محل بروز آن نیز قسمت خلفی سپتوم است (۱).

از لحاظ Imaging، در CT نکته بارز در این تومور کلسیفیکاسیون های ندولر و یا پلاک مانندی

است که در ۸۹ درصد بیماران دیده می شود (۶،۷). در MRI به ویژه در T2 تومور به صورت High signal دیده می شود. با تزریق گادونیوم در T1، Enhancement در محیط تومور دیده می شود (تصاویر شماره ۳ و ۴). در مرکز تومور معمولاً Enhancement دیده نمی شود که این بستگی به واسکولاریته تومور دارد (۳). MRI برای تشخیص گسترش تومور، تست انتخابی است. کلاً MRI به همراه CT، برای تشخیص نهایی این بیماری تست انتخابی می باشند (۳). درمان انتخابی این بیماری، رزکسیون جراحی به صورت Enblock می باشد (۱،۶). در صورت رزکسیون ناکامل، عود مجدد قطعی خواهد بود. از لحاظ روش های جراحی، بهترین آنها Craniofacial approach می باشد اگرچه در بعضی مقالات لترال رینوتومی توصیه شده است (۴،۷).

\* متخصص گوش و حلق و بینی، استادیار دانشگاه علوم پزشکی ایران

\*\* متخصص گوش و حلق و بینی، استادیار دانشگاه علوم پزشکی مازندران  
 \*\*\* دستیار گوش و حلق و بینی، بیمارستان رسول اکرم (ص)

✉ خیابان ولیعصر، ۱۰۰ متر بالاتر از میدان ونک، نبش خیابان والی نژاد،  
 شماره ۱- طبقه سوم

\*\*\* متخصص گوش و حلق و بینی، دانشیار دانشگاه علوم پزشکی ایران

نداشته است. سرانجام با تشخیص توده بینی دو ماه قبل تحت بیوپسی قرار گرفته و با تشخیص کندروسارکوم به این مرکز معرفی شد.

در معاینه، توده براق با سطح صاف در قسمت خلفی سپتوم مشاهده شد. در CT اسکن توده‌ای غیرهموژن با کلسیفیکاسیون نقطه ای درون آن دیده شد که به درون سینوس اسفنوئید گسترش یافته بود، با تخریب سقف آن به درون کرانیوم توسعه یافته، با بررسی MRI، توده فوق اکسترااورال بوده، گسترش به اوربیت وجود نداشت. سایر آزمایشات بیمار، از جمله رادیوگرافی قفسه سینه و آزمون های کبدی، طبیعی بودند.

بیمار تحت عمل لترال رینوتومی، مدیال ماگزیکتومی و اسفنوئیدوتومی با رزکسیون کامل توده از داخل قاعده جمجمه قرار گرفت و ارتباط جمجمه با سینوس بسته شد. در پیگیری به عمل آمده، نشت CSF وجود نداشت و بیمار فعلاً مشکل خاصی ندارد و علائم عود مشاهده نشده است. با توجه به اینتراکرانیال بودن تومور و احتمال مشکوک بودن مارژین مخصوصاً سربیرال، بیمار جهت رادیوتراپی معرفی شد. نتیجه پاتولوژی، کندروسارکوم گزارش گردید.

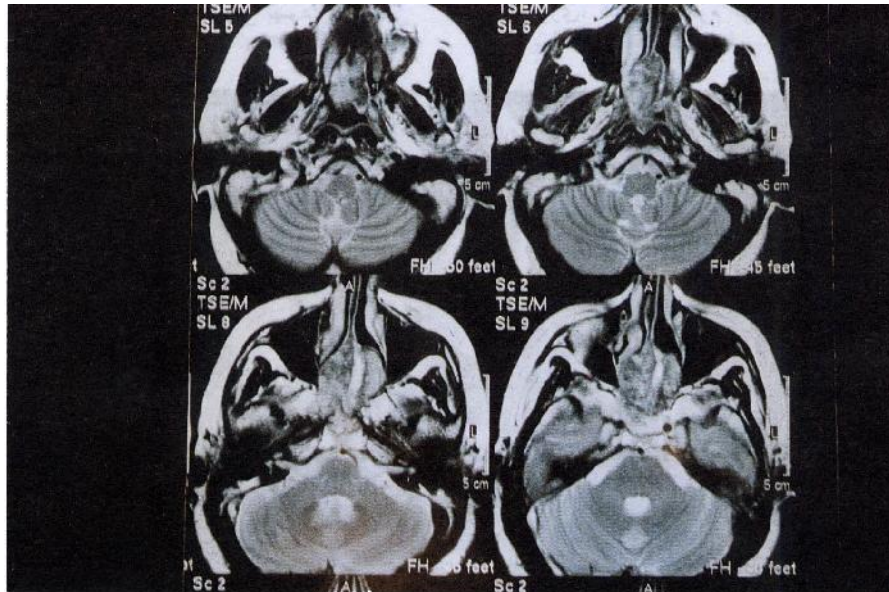
از لحاظ اثرات رادیوتراپی در این بیماری، مقالات و کتب قدیمی رادیوتراپی را بی فایده ذکر می کنند (۱۸) ولی به هر حال در موارد زیر رادیوتراپی توصیه می شود:

- ۱- عود موضعی غیرقابل جراحی؛
  - ۲- باقیمانده واضح حین جراحی (غیرقابل عمل)؛
  - ۳- مارژین مثبت هیستوپاتولوژیک (رادیوتراپی ext.beam توصیه می شود اگرچه اثرات آن هنوز دقیقاً مشخص نیست) (۱،۴،۷،۹).
- مرگ در این بیماری به علت گسترش موضعی بیماری، به ویژه به داخل مغز می باشد.

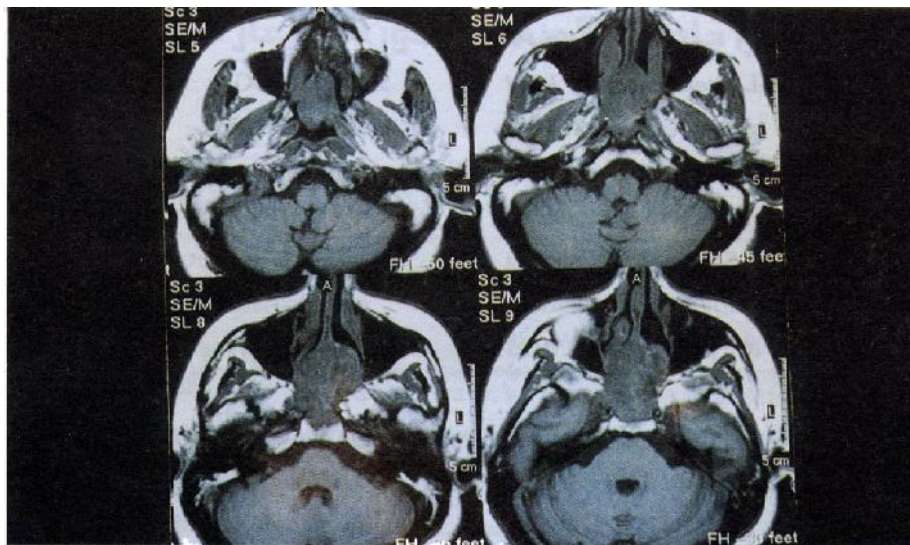
### معرفی بیمار

بیمار خانمی ۴۸ ساله، و اهل آمل است که از ۲ سال قبل از گرفتگی پیشرونده بینی شکایت داشته و در این مدت چندین بار خونریزی خفیف را نیز ذکر می کند. ترشح شدید چرکی، خرخر شبانه، گرفتگی گوش، و کاهش بویایی، از دیگر شکایات بیمار بوده است. بیمار با تشخیص سینوزیت چندین دوره درمان های آنتی-بیوتیکی مختلف را دریافت کرده ولی بهبودی واضحی





تصویر شماره ۳: T2-MRI



تصویر شماره ۴: T1-MRI در مقاطع Axial

## بحث

Squamous cell carcinoma که شایع ترین تومور می باشد نام برد. دیگر تومورهای بدخیم بینی عبارتند از: Adenoid cystic carcinoma ، Adenocarcinoma ، Neuroblastoma ، Esthesio Lymphoma Sarcoma

تومورهای بینی گرچه نادر هستند ولی با توجه به شکل آناتومیک بینی و سینوس ها و نزدیکی آنها به اوربیت و مغز، تشخیص و درمان به موقع باعث افزایش طول عمر بیمار خواهند شد. از تومورهای بدخیم بینی، می توان از

نظرات مختلفی در مورد رادیوتراپی بعد از عمل جراحی وجود دارد، ولی اخیراً رادیوتراپی بعد از عمل (مخصوصاً اگر مارژینال مشکوک وجود داشته باشد) را توصیه می کنند. ما این بیمار را توصیه به رادیوتراپی بعد از عمل کردیم.

### نتیجه

درهیماربا علائم انسداد، خونریزی، و ترشح بینی، باید تومورهای خوش خیم سینونازال را مطرح کرد، زیرا تشخیص دیررس این تومورها، با توجه به نزدیکی بینی به اوربیت و مغز می تواند منجر به عوارض جدی برای بیمار و عدم امکان رزکسیون کامل تومور شود. از جمله این تومورها کاندروسارکوم است که در صورت تشخیص سریع و رزکسیون کامل آن، از پیش آگهی بسیار خوبی برخوردار است.

Hemangiopericytoma، Rhabdomyosarcoma، Melanoma و Chondrosarcoma. از این میان، کاندروسارکوم یکی از موارد بسیار نادر به شمار می رود.

روش تشخیص، معاینه دقیق و سپس بیوپسی از طریق ترانس نازال (در صورت لزوم آندوسکوپ سینوس) می باشد. جهت بررسی گسترش تومور سی تی اسکن از بیمار تهیه شد که تومور به سینوس اسفنوئید و به اینتراکرنیال گسترش پیدا کرده بود (تصویر شماره ۲). جهت بررسی بیشتر MRI با تزریق گادولینیوم گرفته شد که تومور اینتراکرنیال ولی اکسترا دورال تشخیص داده شد. در این بیمار به روش رینوتومی لترال موفق به حذف کامل تومور از بینی و سینوس ها شدیم و حین جراحی به Craniofaciall نیازی نشد، هر چند در مواردی احتیاج به کرانیوتومی وجود دارد.

### فهرست منابع

1. Cuming CW, et al. *Otolaryngology head and neck surgery*. Mosby Co. 1998; Vol. 2, PP: 95.
2. Rassekh CH, et al. Chondrosarcoma of the nasal septum: Skull base imaging and chincopathologic correlation. *otolaryngol Head & Neck surgery*. 1996 Jul; 115: 29-37.
3. Ertefai P, Moghimi M. Chondrosarcoma at the nasal septum. *Eur Arch Otorhinolaryngol*. 1997; 254(5): 259-260.
4. Coates HL, et al. Chondrosarcoma of the nasal cavity; paranasal sinuses and nasopharynx. *Am and Ophthalmal Otolaryngol*. 1977 Sep Oct; 84(5): ORL 919- 26.
5. Lioyd GGA, et al. The imaging characteristics of naso-sinus chondrosarcoma. *Clin Radiol*. 1992 Sep; 46(3): 189-92.
6. Avalos E, et al. Paranasal sinus chondrosarcoma: a case report. *Acta otorrhinolaryngol ESP*. 1998 Apr; 49(3): 245- 6.
7. Kaulman JK, et al. Craniofacial resection of nasoseptal chondrosarcoma: case report and review of literature. *Surg Neural*. 1999 Sep; 52 (3): 285- 8.
8. Bates GJ, Herdman RC. Chondrosarcoma of the sphenoid: a case report. *J Laryngol Otol*. 1988 Aug; 102 (8): 727-9.
9. E/Ghazali AM. Chondrosarcoma of the paranasal sinuses and nasal septum. *J larngol Otol*. 1983 Jun; 97(6): 543- 7.