ORIGINAL ARTICLE

Protective Effect of Oral Administration of Royal Jelly on Liver Damage Induced by Chronic Immobilization Stress in Adult Male Mice

Soraya Taghizadeh[1],
Vahid Nejati[2],
Gholamreza Najafi[3]

[1] MSc Student in Histology and Embryology, Faculty of Science, Urmia University, Urmia, Iran
[2] Associate Professor, Department of Histology and Embryology, Faculty of Science, Urmia University, Urmia, Iran
[3] Assistant Professor, Department of Anatomy, Faculty Veterinary Medicine, Urmia University, Urmia, Iran

(Received August 3, 2014 ; Accepted November 23, 2014)

Abstract

Background and purpose: Chronic immobilization stress induces the production of free radicals and oxidative stress. The aim of this study was to investigate the effect of royal jelly (RJ) as an antioxidant against oxidative stress induced by chronic immobilization stress in liver of male mice.

Materials and methods: In this research 30 male mice were randomly divided into 5 groups (n=6) including: 1.control group 2. rats subjected to 40 days of 2 hour immobilization stress daily, and groups 3, 4and 5 that were subjected to immobilization stress and also received royal jelly orally at the dose of 50,100 and 200 mg/kg body weight daily for 40 days, respectively. At the end of the treatment, blood was taken for biochemical analysis, and liver tissue was removed for histological studies and lipid peroxidation analysis. Data was analyzed by one way ANOVA and Tukey test in SPSS software.

Results: In mice subjected to immobilization stress and royal jelly, the lipid peroxidation and levels of liver enzymes (ALT, AST) significantly decreased compared to the stress level in group 4. In histopathological studies royal jelly at dose of 50 and 100 improved immobilization stress induced by histopathological changes. But the dose of 200 mg/kg was not found very effective.

Conclusion: The results indicate that administration of RJ at dose of 100 mg/kg promote histopathological changes in liver induced by immobilization stress.

Keywords: ChronicImmobilization stress, liver, male mice, royal jelly

J Mazandaran Univ Med Sci 2014; 24(119): 122-131 (Persian).

پژوهشی

مجله دانشگاه علوم پزشکی مازندران
دوره بیست و چهارم شماره ۱۱۹ آذر سال ۱۳۹۳ (۱۳۱-۱۲۲)

اثرات حفاظتی ژل رویال خوراکی بر آسیب کبدی ناشی از استرس بی حرکتی مزمن در موش سوری نر بالغ

ثریاتقی زاده[۱]
وحیدنجاتی[۲]
غلامرضانجفی[۳]

چکیده

سابقه و هدف: استرس بی‌حرکتی مزمن سبب تولید رادیکال‌های آزاد و القاء استرس اکسیداتیو می‌شود. هدف از این مطالعه بررسی اثر ژل رویال به عنوان آنتی‌اکسیدان بر کاهش استرس اکسیداتیو ناشی از استرس بی حرکتی مزمن در کبد موش سوری نر است.

مواد و روش‌ها: در این تحقیق ۳۰ رأس موش سوری نر به طور تصادفی به ۵ گروه ۶ تایی شامل ۱- گروه شاهد ۲- گروهی که به مدت ۴۰ روز، روزانه ۲ ساعت تحت استرس بی‌حرکتی قرار گرفتند ۳ و۴ و ۵- گروه‌هایی که علاوه بر استرس بی‌حرکتی، روزانه ژل رویال را به ترتیب در دوزهای ۵۰، ۱۰۰ و ۲۰۰ mg /kg/day به صورت خوراکی (گاواژ) به مدت ۴۰ روز دریافت کردند، تقسیم شدند. در پایان دوره، خون تمامی موش ها جهت آنالیز بیوشیمیایی گرفته شد و سپس بافت کبدی آن‌ها جهت مطالعات بافتی و بررسی پراکسیداسیون لیپیدی برداشته شد. داده‌ها با آزمون‌های آماری آنالیز واریانس یک طرفه و توکی در نرم افزار SPSS تحلیل شدند.

یافته‌ها: در موش‌های دریافت کننده استرس بی حرکتی و ژل رویال، به خصوص در دوز ۱۰۰ mg/kg پراکسیداسیون لیپیدی و سطوح آنزیم‌های کبدی (ALT و AST) به طور معنی‌داری نسبت به گروه استرس کاهش یافت. در آسیب‌شناسی بافتی، ژل رویال در دوزهای ۱۰۰ mg/kg و ۵۰ آسیب‌های بافتی ناشی از استرس بی‌حرکتی را بهبود بخشید اما در دوز ۲۰۰ mg/kg نتوانست زیاد موثر باشد.

استنتاج: نتایج به دست آمده حاکی از این امر است که تجویز ژل رویال با دوز ۱۰۰ mg/kg باعث بهبود آسیب کبدی ناشی از استرس بی‌حرکتی مزمن می‌شود.

واژه های کلیدی: استرس بی‌حرکتی مزمن، ژل رویال،کبد،موش سوری نر

مقدمه

در دنیای مدرن امروزی، استرس یک پدیده اجتناب ناپذیراست. شرایط استرس‌زا منجر به تغییرات فیزیولوژیکی و روانی در بدن می‌شود(۱). به طور کلی مفهوم استرس، وضعیت موجود زنده را زمانی که تحت تاثیر محرک‌های داخلی، خارجی و یا عوامل استرس زا قرار دارد توصیف می‌کند که این عوامل تعادل پویا

مولف مسئول: ثریا تقی زاده– ارومیه: دانشگاه ارومیه، دانشکده علوم E-mail: sorayataghizadeh30@gmail.com
۱. دانشجوی کارشناسی ارشد بافت شناسی و جنین شناسی، دانشکده علوم، دانشگاه ارومیه، ارومیه، ایران
۲. دانشیار، گروه بافت شناسی و جنین شناسی، دانشکده علوم، دانشگاه ارومیه، ارومیه، ایران
۳. استادیار، گروه علوم آناتومی، دانشکده دامپزشکی، دانشگاه ارومیه، ارومیه، ایران.
تاریخ دریافت : ۱۳۹۳/۵/۱۱ تاریخ ارجاع جهت اصلاحات : ۱۳۹۳/۷/۳ تاریخ تصویب : ۱۳۹۳/۹/۲

(هموستاز) موجودات زنده را تهدید می‌کند(۲). عوامل استرس‌زا را می‌توان به۳ دسته کلی تقسیم کرد: ۱- فیزیکی (برای مثال محدودیت، شوک پا و ورزش) ۲- روانی (شامل انزوا، ترس، اضطراب یا سرخوردگی‌های روانی) ۳- متابولیکی (شامل قرار گرفتن در معرض گرما، هیپوگلیسمی و خونریزی) (۳).

استرس بیش تر بر اساس مدت زمان تقسیم بندی شده است: استرس حاد و استرس مزمن(۴). استرس های متنوع مزمن به صورت محرومیت غذایی، محرومیت آب، بی‌حرکتی، شنای اجباری و ایزولیشن تعریف می‌شود(۵). استرس بی‌حرکتی یکی از روش‌های آسان و مناسب برای القا هر دو نوع استرس فیزیکی و روانی می‌باشد که در نتیجه آن حرکت محدود شده و در مدل‌های حیوانی قابل پیاده است(۶). استرس منجر به القای پدیده پراکسیداسیون لیپیدی (Lipid Peroxidation Reaction) می‌گردد که این واکنش در نتیجه تولید بیش از حد رادیکال های آزاد رخ می‌دهد(۷). به طور وسیعی گزارش شده است که قرارگرفتن در معرض استرس برای طولانی مدت واکنش رادیکال‌های آزاد را القا می‌کندکه منجر به تغییر و تبدیل‌های زیان‌آور در غشاها، پروتئین‌ها، آنزیم‌ها و DNA می‌شود(۸). استرس باعث سرکوب سیستم ایمنی، تاثیر بر ترشح هورمون ها، افزایش پراکسیداسیون لیپیدی وکاهش مقدار موادآنتی اکسیدانی آندوژنی مانند گلوتاتیون (GSH) و ویتامین E می‌شود(۹،۱۰). ژل رویال (RJ) محصول زنبور عسل مترشحه از غدد آرواره‌ای (hypopharyngeal) و تحت فکی (mandibular) زنبور عسل کارگر است(۱۱). این ماده برای تغذیه لاروهای جوان و ملکه می‌باشد. ژل رویال‌حاوی پروتئین‌ها، کربوهیدرات‌ها، چربی‌ها، اسید آمینه های آزاد، ویتامین‌ها (بیوتین، فولیک اسید، اینوزیتول، نیاسین، پانتوتنیک اسید، پیرودوکسین، ریبوفلاوین، تیامین، ویتامین E) و مواد معدنی (مس، روی، آهن، کلسیم، منگنز، پتاسیم، سدیم) می‌باشد. هم چنین حاوی مواد بیواکتیو مانند ۱۰ هیدروکسی- ۲- دکونئیک اسید، پروتئین‌های آنتی‌باکتریال، فاکتور محرک سیستم تولید مثلی (پروتئین ۳۵۰ کیلو دالتونی) و فاکتور محرک مونوسیت می‌باشد. ژل رویال (RJ) هم‌چنین اثرات آنتی‌اکسیدانی و حفاظت کبدی دارد. ژل رویال حاوی گلیکوپروتئین ۵۷ کیلودالتونی است که به عنوان محرک توسعه هپاتوسیت و احیا کننده کبد در نظر گرفته می‌شود(۱۲،۱۳). مطالعات متعدد نشان می‌دهندکه آنتی‌اکسیدان‌ها می‌توانند رادیکال های آزاد را دفع کنند و یا تولید رادیکال‌های آزاد را به وسیله قطع واکنش زنجیره‌ای اکسیداسیون سرکوب کنند(۱۴). کبد بزرگ ترین ارگان داخلی بدن است که نقش سم زدایی مواد آلوده کننده محیطی و داروهای شیمیایی را دارد. اما در بعضی مواقع، متابولیت‌های حاصل از سموم موجب آسیب به سلول‌های کبدی می‌شود(۱۵). یکی از شاخص‌های معتبر در تشخیص بیماری‌های کبدی سنجش میزان آنزیم‌های آلانین آمینوترانسفراز (ALT) و آسپارتات آمینوترانسفراز (AST) است(۱۶،۱۷). تحقیقات نشان می‌دهند که میزان برخی از آنزیم‌های ترانس آمیناز کبدی در موش‌هایی که تحت بی‌حرکتی قرارگرفته‌اند، به میزان قابل توجهی افزایش می‌یابد(۱۸). هم‌چنین مطالعات نشان داده‌اندکه در موش‌های تحت استرس بی‌حرکتی، پاسخ سیستم دفاعی آنتی‌اکسیدانی در هر بافت متفاوت است و اکسیداسیون پروتئین و پراکسیداسیون لیپید در بافت‌های پیرامونی، افزایش می‌یابد(۱۹). استرس بی‌حرکتی پراکسیداسیون لیپیدی در بافت کبد را توسعه می‌دهدکه منجر به آسیب اکسیداتیو به وسیله تغییر در توازن عوامل اکسیدانی و آنتی‌اکسیدانی می‌شود(۲۰). در این مطالعه اثرات استرس بی‌حرکتی مزمن و ژل رویال به عنوان یک آنتی‌اکسیدان بر روی پراکسیداسیون لیپیدی و تغییرات بافت کبد مورد مطالعه قرار گرفت. ژل رویال به علت داشتن خواص آنتی‌اکسیدانی و حفاظت کبدی و هم‌چنین خاصیت احیاکننده کبدی در این مطالعه مورد استفاده قرار گرفت.

مواد و روش‌ها

در این مطالعه تجربی، ۳۰ راس موش سوری نر بالغ بـا وزن gr ۲ ± ۳۰ از حیوانخانـه دانشـکده علـوم دانشگاه ارومیه تهیه گردید. موش‌ها در حیوانخانه و در دمـای c ۲± ۲۲، ۱۲ سـاعت روشـنایی و ۱۲ سـاعت تـاریکی نگهـداری شـدند و دسترسـی بـه آب و غـذای کـافی داشـتند. در هنگـام انجـام آزمایشـات بـر روی حیوانات، تمامی اصول اخلاقی و کار با حیوانات مطابق موازین کمیته اخلاق پزشکی دانشگاه ارومیه رعایت گردید. ژل رویال زنبور عسل نیز از مرکز تحقیقات کشاورزی استان آذربایجان غربی تهیه گردید.

گروه بندی حیوانات

موش‌ها به‌طور تصادفی در ۵ گروه ۶ راسی شامل: ۱- گروه شاهد که تحت هیچ‌گونه استرس و تیماری قرار نگرفتند، ۲- گروه استرس بی حرکتی که به مدت ۴۰ روز، روزانه ۲ ساعت تحت استرس بی‌حرکتی قرار گرفتند، ۳ و ۴ و ۵- گروه‌هایی که علاوه بر استرس بی حرکتی مانند گروه دوم روزانه به مدت ۴۰ روز ژل رویال را به ترتیب در دوزهای ۵۰، ۱۰۰ و ۲۰۰ mg/kg/day به صورت خوراکی (گاواژ) دریافت کردند.

روش القای استرس بی حرکتی

برای القای استرس بی حرکتی از مهارکننده‌های مخصوص (دستگاه رسترینر)که متناسب با اندازه موش‌های سوری بود، استفاده شد. به طوری که موش‌ها درون آن قابلیت حرکت را تا حد ممکن از دست می‌دهند. موش‌ها را روزانه به مدت ۲ ساعت درون این مهارکننده‌ها قرار داده و تا حد امکان از تأثیر عوامل استرس‌زای دیگر مانند صدا، تغییرات نوری و دمایی جلوگیری به عمل آمد. پس از پایان استرس، حیوانات به قفس های خود برگردانده می‌شدند(۲۱).

خونگیری و ارزیابی فاکتورهای بیوشیمیایی

همه موش‌ها پس از اتمام دوره ۴۰ روزه تیمار، بعد از خون‌گیری از قلب آسان‌کشی شدند. نمونه‌های خونی در لوله‌های هپارینه سانتریفیوژ (۳۰۰۰ دور در ۱۵ دقیقه) شدند و نمونه‌های سرمی جدا گردید. سطوح سرمی آنزیم‌های کبدی (ALT،AST) براساس دستورالعمل‌های کیت‌های اختصاصی (زیست شیمی، ایران) با روش اسپکتروفتومتری اندازه گیری شدند.

اندازه گیری مالون دی آلدئید (MDA)

برای تعیین محصول نهایی پراکسیداسیون لیپیدها (MDA) از روش Esterbauer & cheeseman استفاده شد(۲۲). برای این منظور یک گرم از بافت کبد در بافر فسفات صفر درجه سانتیگراد ۰/۰۵ مولار با PH=۷/۴ و با غلظت ۱۰ درصد (w/v) هموژنیزه گردید و سپس محلول‌های حاصل با دور g۱۰۰۰ سانتریفیوژ گردید. مایع‌رویی جهت میزان تولید محصولات پراکسیداسیون لیپید مورد استفاده قرار گرفت. بدین منظور ۳۰۰ میکرولیترتری کلریک اسید ۱۰ درصد به ۱۵۰ میکرولیتر از محلول روئی نمونه سانتریفیوژ شده اضافه شده و به مدت ۱۰ دقیقه سانتریفیوژ گردید. ۳۰۰ میکرولیتراز محلول روئی حاصل با ۳۰۰ میکرولیتر از تیوباربیتوریک اسید ۰/۰۶۷ درصد در دمای ۱۰۰ درجه سانتیگراد برای ۲۵ دقیقه انکوبه شد. ۵ دقیقه بعد از خنک شدن محلول، رنگ صورتی ناشی از واکنش TBA-MDA ظاهر و به کمک اسپکتروفتومتر در طول موج ۵۳۵ نانومتر ارزیابی گردید. غلظت MDA به صورت nmol/g wet tissue بیان شد.

مطالعه بافت شناسی

نمونه‌های بافتی مناسب از کبد برداشته شد و در محلول بافر فرمالین ۱۰ درصد پایدار قرار گرفت. پس از تثبیت، بافت‌ها توسط الکل آبگیری، در گزیلول شفاف سازی و بعد از تهیه بلوک های پارافینی، مقاطعی به قطر ۵ میکرون تهیه و بعد از رنگ آمیزی با هماتوکسیلین- ائوزین با میکروسکوپ نوری مطالعه شدند. در این مطالعه هدف از بررسی بافت کبد، بررسی میزان نکروز بافتی، میزان التهاب وآماس در قسمت های مختلف

بافت در اثر استرس اکسیداتیو ناشی از استرس بی‌حرکتی و بررسی بهبود این فاکتورها در اثر تیمار با ژل رویال می‌باشد.

روش تجزیه وتحلیل داده‌ها

داده‌ها با استفاده از آنالیز واریانس یک طرفه (ANOVA) وتست توکی مورد تجزیه وتحلیل قرار گرفتند. اختلاف P<۰/۰۵ بین گروه‌های مورد آزمایش از نظر آماری معنی‌دار در نظر گرفته شد.

یافته ها

نتایج حاصل از آزمایشات بیوشیمیایی فاکتورهای سرم خون نشان داد که میانگین مقادیر آنزیم‌های AST و ALT در موش‌های تحت استرس بی‌حرکتی در مقایسه با گروه شاهد (گروهی که هیچ‌گونه استرس و تیماری را دریافت نکرده بودند) به طور معنی‌داری (p<۰/۰۵) افزایش یافته است. در حالی که در میان گروه‌های تیمار شده با ژل رویال، گروه تیمار شده با دوز ۱۰۰ mg/kg، کاهش معنی‌داری (p <۰/۰۵) از مقادیر این آنزیم‌ها را نسبت به گروه استرس نشان داد. به‌طوری‌که مقدار این دو آنزیم را به سطح گروه شاهد رسانید. در این میان گروه‌های تیمار شده با دوزهای ۵۰ و ۲۰۰ میلی گرم ژل رویال توانستند میزان آنزیم‌های AST و ALT را نسبت به گروه استرس کاهش دهند اما به سطح گروه شاهد نرساندند و این تفاوت معنی‌دار نبود (جدول شماره ۱).

پس از پایان دوره تیمار، غلظت مالون دی آلدئید در بافت کبد مورد سنجش قرار گرفت. همان گونه که در جدول شماره ۱ مشاهده می‌شود، سطح پراکسیداسیون چربی‌ها در گروه تحت استرس بی‌حرکتی به‌طور معنی‌داری (p <۰/۰۵) نسبت به گروه شاهد افزایش یافته است. در میان گروه های تیمار شده با ژل رویال، تمام گروه‌ها کاهش معنی‌داری از سطح مالون دی آلدئید را نسبت به گروه استرس نشان دادند ولی در این میان گروه تیمار شده با ۱۰۰ mg/kg ژل رویال کاهش معنی داری را نسبت به گروه شاهد نشان داد.

یافته های هیستوپاتولوژیکی

در مقاطع عرضی تهیه شده از بافت کبد، در گروه کنترل ساختار لوبول های کبدی و هپاتوسیت ها در اطراف ورید مرکزی به صورت نرمال دیده می شوند (تصویر شماره ۱- الف). در گروهی که تحت استرس بی‌حرکتی قرارگرفتند، کانون‌های آماسی و التهاب در قسمت‌های مختلف بافت کبد از جمله اطراف فضای ورید مرکزی مشاهده می شود (تصویر شماره ۱- ب). در گروه‌های تیمار شده با ۵۰ و ۱۰۰ میلی‌گرم ژل رویال، ساختار ورید مرکزی و هپاتوسیت‌های اطراف آن طبیعی بوده و پدیده خاصی مشاهده نشد (تصویر شماره ۱- پ، ت).

اما در گروه تیمار شده با ۲۰۰ میلی‌گرم ژل رویال، کانون های آماسی و التهابی در اطراف ورید مرکزی نسبت به گروه استرس بسیار افزایش یافته بود. هم چنین در این گروه نکروز کبدی نیز در پارانشیم کبد مشاهده شد (تصویر شماره ۱- ث).

جدول شماره ۱:تأثیر تیمار ژل رویال بر میزان آنزیم های سرمی ALT و AST و سطح مالون دی آلدئید (MDA) در کبد موش های نر تحت استرس بی حرکتی مزمن

گروه ها	کنترل	استرس بی حرکتی	استرس بی حرکتی+۵۰ میلی گرم ژل رویال	استرس بی حرکتی +۱۰۰میلی گرم ژل رویال	استرس بی حرکتی +۲۰۰میلی گرم ژل رویال
ALT(u/l)	۸۲/۰۸±۰/۶۵[a]	۸۹/۴۸±۰/۶۴[c]	۸۸/۲۷±۰/۲۸[c]	۸۴/۵۵±۰/۵۵[b]	۸۹/۳۵±۰/۲۰[c]
AST(u/l)	۲۷۳/۵۶±۱/۱۸[a,b]	۳۰۵/۱۸±۲/۰۱[d]	۲۷۷/۶۵±۱/۲۶[b]	۲۶۸/۵۷±۱/۷۴[a]	۲۸۶/۱۹±۲/۵۴[c]
MDA(nmol/g wet tissue)	۱۶۲۳/۹۳±۵۶/۵۳[b]	۴۰۳۸/۴۶±۳۷/۰	۲۳۳۹/۷۴±۱۸/۵۰[c]	۱۱۵۳/۹۹±۷۴/۱۵[a]	۲۱۳۶/۷۵±۹۳/۱۳[c]

حروف یکسان نشان دهنده عدم اختلاف معنی دار در سطح (p <۰/۰۵) می باشد.

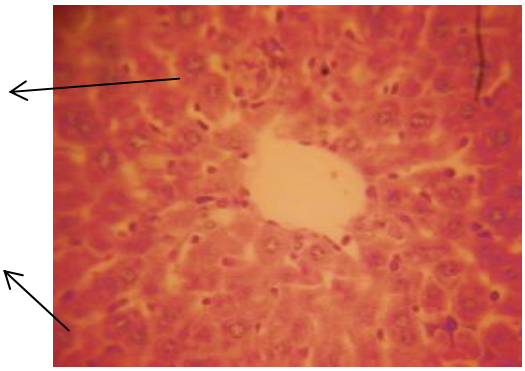

تصویر الف- مقطع بافتی کبد گروه شاهد. ورید مرکزی (CV) و هپاتوسیت ها دارای ساختار نرمالی می باشند.

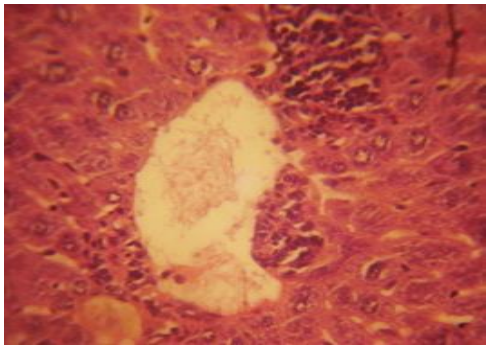

تصویر ب- مقطع بافتی کبد گروه تحت استرس بی‌حرکتی. پیکان ها کانون‌های آماسی و التهاب را در اطراف ورید مرکزی نشان می‌دهند.

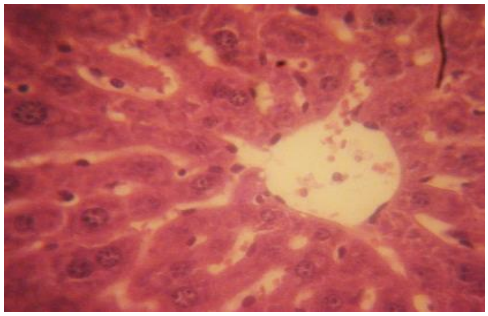

تصویر پ- مقطع بافتی کبد گروه دریافت کننده RJ ۵۰ mg. ورید مرکزی و هپاتوسیت ها دارای ساختار نرمالی می باشند.

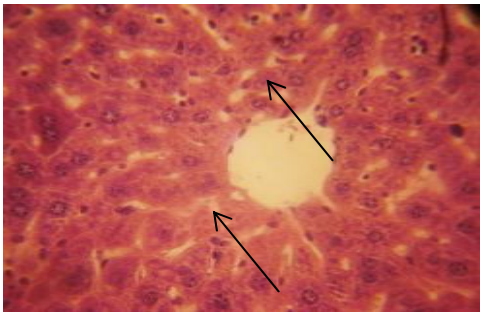

تصویر ت- مقطع بافتی کبد گروه دریافت کننده RJ ۱۰۰ mg. ورید مرکزی و هپاتوسیت ها دارای ساختار نرمالی می باشند.

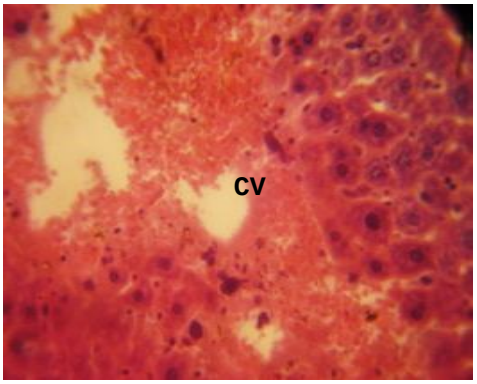

تصویرث-مقطع بافتی کبد گروه دریافت کننده RJ ۲۰۰ mg. پیکان ها التهاب و نکروز را در هپاتوسیت ها نشان می دهند.

تصویر شماره ۱: مقطع عرضی از کبد در گروه های مختلف آزمایش با رنگ آمیزی H&E و درشت نمایی ۴۰×:

بحث

مطالعه حاضر نشان می‌دهد که پراکسیداسیون لیپیدی در گروه استرس بی حرکتی نسبت به گروه شاهد به طور معنی‌داری ($p<۰/۰۵$) افزایش یافته است (جدول شماره ۱). اخیرا مشخص شده است که مدل‌های متنوع استرس، با افزایش تولید رادیکال‌های آزاد وتغییر فعالیت‌های آنزیمی در ارتباط است(۲۴،۲۳). هم چنان که مطالعات Olivenza وهمکاران، در سال ۲۰۰۰ نشان می‌دهدکه قرارگرفتن در معرض شرایط استرس زا روش‌های متعددی راکه منجر به افزایش تولید رادیکال‌های آزاد می‌شود، تحریک می کند. هم چنین استرس پراکسیداسیون لیپیدی، اکسیداسیون پروتئین و به دنبال آن آسیب DNA و مرگ سلولی را افزایش می‌دهد(۲۵). با توجه به جدول شماره ۱، ژل رویال باعث کاهش سطح پراکسیداسیون لیپیدی (MDA) به خصوص در دوز ۱۰۰ mg/kg شده است. همان‌طور که Nagai و همکاران در سال ۲۰۰۴ بیان کردند عملکرد پروتئین‌های ژل رویال (RJ) فعالیت آنتی‌اکسیدانی بالایی داشته و این پروتئین‌ها، توانایی مهار رادیکال‌های آزاد مانند آنیون سوپراکساید، رادیکال DPHH (دی فنیل- ۲- پیکریل هیدرازین) و هیدروکسی رادیکال ۸ را دارد(۲۶). در این بررسی مشاهده شد که استرس بی

حرکتی باعث افزایش آنزیم‌های کبدی (AST و ALT) در موش‌ها می‌شود (جدول شماره ۱). هم‌چنین باعث ایجاد کانون‌های آماسی و التهاب به ویژه در اطراف ورید مرکزی می‌گردد (تصویر شماره ۱- ب).

همان‌طور که مطالعات قبلی نشان می‌دهد، استرس بی‌حرکتی در رت‌ها به مدت ۴ هفته باعث آسیب و انحطاط سلول‌های کبدی شده و منجر به واکوئله شدن و در نهایت نکروز هپاتوسیت‌ها می‌شود(۲۷). بررسی بسیاری از آنزیم‌های سرم خون به عنوان ملاک‌هایی برای تشخیص تخریب سلول‌های کبدی پیشنهاد شده است، که از میان آن‌ها آسپارتات آمینو ترانسفراز (AST) و آلانین آمینو ترانسفراز (ALT) مهم‌تر از بقیه می باشند. تقریبا در تمام بیماری‌ها و آسیب های کبدی، مقادیر سرمی این آنزیم‌ها تا حدودی افزایش می‌یابد. بالاترین مقادیر در شرایطی ایجاد می شود که نکروز شدید کبد وجود دارد(۲۸).

ALT عمدتا در کبد یافت می‌شود ولی AST علاوه بر کبد در بسیاری از بافت‌های دیگر از جمله قلب، عضلات اسکلتی و مغز نیز یافت می شود. بنابراین نشانگر اختصاصی برای آسیب کبدی، آنزیم ALT است(۲۹).

Al-Athar در سال ۲۰۰۴ اعلام کرد آنزیم‌هایی مانند AST، ALT، ACP، ALP به عنوان مارکرهای بیوشیمیایی برای ارزیابی عملکرد اکسیداتیو مطرح شده‌اند. افزایش نفوذپذیری سلول و نکروز معمولا به وسیله افزایش این آنزیم های نشانگر مشخص می‌شود(۳۰). Muqbil و Banu در سال ۲۰۰۶، افزایش این آنزیم‌های نشانگر را در رت‌ها به دنبال سه ساعت استرس بی‌حرکتی به مدت ده روز مشاهده کردند(۳۱). هم‌چنین دیده شده است که استرس بی‌حرکتی می‌تواند با ایجاد آسیب‌های بافتی تغییراتی در اکسیداسیون پروتئین، پراکسیداسیون لیپید و توانایی سیستم دفاعی آنتی‌اکسیدانی پدید آورد و بدین واسطه پتانسیل تغییر در فعالیت آنزیم‌های بیوشیمیایی بدن به ویژه SGPT (ALT) و SGOT (AST) دارد(۳۲). نتایج یک پژوهش حاکی از این بود که استرس بی‌حرکتی تاثیر معناداری بر سطح سرمی ALT بر جای نگذاشته است(۳۲). در این راستا مطالعات دیگری نیز وجود دارد که نشان می‌دهد برخی استرس‌ها، تنها بر سطح سرمی AST اثر می‌گذارند(۳۳). علت این امر احتمالا ناشی از مسیر ویژه فعال سازی آنزیم SGOT است که به شکلی مستقل از SGPT عمل می نماید(۳۴). نتایج حاصل از این پژوهش نشان داد که استفاده از ژل رویال در دوز ۱۰۰ میلی گرم بر کیلوگرم در موش‌هایی که تحت استرس بی‌حرکتی قرار گرفته بودند، به طور قابل توجهی سطح آنزیم‌های ALT و AST را نسبت به گروه استرس پایین آورد که این نتایج در مورد AST نسبت به ALT قابل توجه تر بود (با توجه به جدول شماره ۱).

Uzbekova و همکاران در سال ۱۹۹۸ اعلام داشتند که ژل رویال باعث بهبود قابل توجهی در پارامترهای آزمایش از جمله ALT، AST و سطح پروتئین ناشی از آسیب القا شده به وسیله تیروکسین دارد(۳۵). در این پژوهش، ژل رویال در دوزهای ۵۰ و ۱۰۰ میلی گرم به مدت ۴۰ روز، تغییرات هیستوپاتولوژیکی القا شده توسط استرس بی‌حرکتی را تا حد زیادی بهبود بخشید، به طوری که آماس و التهاب ناشی از استرس به خصوص در اطراف ورید مرکزی به ویژه در دوز mg ۱۰۰ بهبود یافت (تصویر شماره ۱- پ).

El-Nekeety و همکاران درسال۲۰۰۷ گزارش کردند که RJ باعث بهبود قابل توجهی در سطوح ALT، AST، کلسترول و تری گلیسرید نسبت به گروه کنترل در مطالعه مسمومیت ناشی از fumonisin (یک مایکوتوکسین تولید شده توسط Fusarium verticillioides که اغلب با ذرت در ارتباط است) در رت‌ها می‌شود. به دنبال تجویز mg/kg ۲۰۰ fumonisin و mg/kg ۱۰۰ یا ۱۵۰ ژل رویال، در رت ها برای یک دوره سه هفته‌ای، El-Nekeety و همکاران گزارش کردند که ژل رویال تغییرات هیستوپاتولوژیکی القا شده توسط fumonisin را در کبد بهبود می بخشد و از این رو نشان دادند که RJ ممکن است اثرات حفاظت کبدی علیه مسمومیت ناشی از fumonisin داشته باشد(۳۶).

ژل رویال در دوز mg/kg ۲۰۰ نتوانست آسیب‌های ناشی از استرس را بهبود بخشد بلکه التهاب و آماس در این گروه حتی نسبت به گروه استرس بیش تر شد و در برخی مناطق بافتی نکروز نیز قابل مشاهده بود (تصویر شماره ۱- ث) که با گزارشاتKanbur و همکارانش مطابقت دارد.

Kanbur و همکارانش در سال ۲۰۰۹ اعلام کردند تجویز ژل رویال با دوز mg/kg ۲۰۰ برای یک دوره ۷ روزه در رت‌ها، نسبت به گروه دریافت کننده پاراستامول با دوز mg/kg۴۰۰، تغییرات معنی‌داری را در پارامترهای بیوشیمیایی سرم و استرس اکسیداتیو نشان داد. با این حال بسیاری از مقاطع بافتی مربوط به گروه دریافت کننده ژل رویال، نفوذ سلول‌های لنفوئیدی در پارانشیم کبد را نشان داد و این وضعیت می‌تواند واکنش کبد نسبت به ژل رویال، به عنوان یک ماده خارجی در بدن باشد. ولی به نظر نمی رسد که ژل رویال اثرات سوئی بر کبد داشته باشد(۳۷). به این علت که Barthold و Percy در سال ۲۰۰۱ و Salmi و همکاران در سال ۱۹۹۸ گزارش کردند که کبد نسبت به مواد خارجی که در بدن سنتز نمی‌شوند، واکنش نشان می‌دهد(۳۹،۳۸). نتایج این پژوهش حاکی از آن است که ژل رویال در دوز ۲۰۰ میلی‌گرم نمی‌تواند آسیب‌های بافتی ناشی از استرس بی‌حرکتی را بهبود بخشد که این نتایج نیازمند پژوهش‌های بیش‌تر در این زمینه می‌باشد. در پایان می‌توان گفت که نتایج تحقیق حاضر نشان می‌دهد که استرس بی‌حرکتی باعث التهاب و آماس و هم‌چنین افزایش پراکسیداسیون لیپیدی در بافت کبد می‌شود. تنش استرس اکسیداتیو به وجود آمده ناشی از استرس بی‌حرکتی می‌تواند با ایجاد رادیکال‌های آزاد در هپاتوسیت‌های کبدی، منجر به التهاب بافت کبد گردد. استفاده از ژل رویال به ویژه در دوز mg/kg ۱۰۰، می‌تواند تا حدودی از اثرات تخریبی استرس بی حرکتی جلوگیری نماید. بنابراین تقویت دفاع آنتی‌اکسیدانی به عنوان یک راهکار در بهبود بافت کبد در استرس‌های گوناگون باید در نظر گرفته شود. اما در این میان باید به این موضوع توجه داشت که ژل رویال به عنوان یک آنتی‌اکسیدان و ماده خارجی برای کبد، باید در دوز مناسب استفاده شود.

References

1. Koolhaas JM, Meerlo P, De Boer SF, Strubbe JH, Bohus B. The temporal dynamics of the stress response. Neurosci Biobehav Rev 1997; 21(6): 775-782.
2. Mastorakos G, Pavlatou M, Diamanti-Kandarakis E, Chrousos GP. Exercise and the stress system. Hormones (Athens) 2005; 4(2): 73-89.
3. Pacak K, Palkovits M, Yadid G, Kvetnansky R, Kopin IJ, Goldstein D. Heterogeneous neurochemical responses to different stressors: a test of Selye's doctrine of nonspecificity. Am J Physiol 1998; 275(4 Pt 2): R1247-R1255.
4. Pacak K, Palkovits M. Stressor specificity of central neuroendocrine responses: implications for stress-related disorders Endocr Rev 2001; 22(4): 502-548.
5. Schreck CB, Contreras-Sanchez W, Fitzpatrick MS. Effects of stress on fish reproduction, gamete quality, and progeny. Aquaculture 2001; 197(1-4): 3-24.
6. Sahin E, Gumuslu S. Stress-dependent induction of protein oxidation, lipid peroxidation and anti-oxidants in peripheral tissues of rats: Comparison of three stress models (immobilization, cold and immobilization-cold). Clin Exp Pharmacol Physiol 2007; 34(5-6): 425-431.
7. Halliwell B. Reactive oxygen species and the central nervous system. J Neurochem 1992; 59(5): 1609-1623.
8. Dro¨ge W. Free radicals in the physiological

control of cell function. Physiol Rev 2002; 82(1): 47-95.

9. Sharma KK, Mediratta PK, Reeta KH, Mahajan P. Effect of L-arginine on restraint stress induced modulation of immune responses in rats and mice. Pharmacol Res 2004; 49(5): 455-460.
10. Kurihara H, Fukami H, Asami S, Toyoda Y, Nakai M, Shibata H, et al. Effects of oolong tea on plasma antioxidative capacity in mice loaded with restraint stress assessed using the oxygen radical absorbance capacity (ORAC) assay. Biol Pharm Bull 2004; 27(7): 1093-1098.
11. Silici S, Ekmekcioglu O, Eraslan G, Demirtas A. Antioxidative effect of royal jelly in cisplatin-induced testes damage. Urology 2009; 74(3): 545-551.
12. Lercker GP, Capella L, Conte S, Ruini F, Giordani G. Components of royal jelly. I. Identification of the organic acids. Lipids 1981; 16(12): 912-919.
13. Nagai T, Inoue R. Preparation and the functional properties of water exctract and alkaline extract of royal jelly. Food Chemistry 2004; 84(2): 181-186.
14. Kerr ME, Bender CM, Monti EJ. An introduction to oxygen free radicals. Heart Lung 1996; 25(3): 200-209.
15. Fuad AM, Hasansalim O. Interpretation of liver chemistry tests. Bul Kuwait Inst Med Spec 2003; 2: 27-31.
16. Giannini EG, Testa R, Savarino V. Liver enzyme alteration: a guide for clinicians. CMAJ 2005; 172(3): 367-379.
17. Liu TY, Lu SN, Su WP ,Chang WY, Wang LY, Hsieh MY, et al. Prediction of fatty liver from serum TG levels and Body Weight Index. Gaoxiong Yi Xue Ke Xue Za Zhi 1990; 6(6): 289-294.
18. Fuchs E, Flugge G, Hutzelmeyer HD. Responses of rats to the presence of stressed conspesifics as a function of time of day. Horm Behav 1987; 21(2): 245-252.
19. Sahin E, Gumuslu S. Immobilization stress in rat tissues: alternation in protein oxidation, lipid peroxidation and antioxidant defense system. Comp Biochem Physiol C Toxicol Pharmacol 2007; 144(4): 342-347.
20. Kurihara H, Koda H, Asami S, Kiso Y, Tanaka T. Contribution of the antioxidative property of astaxanthin to its protective effect on the promotion of cancer metastasis in mice treated with restraint stress. Life Sci 2002; 70(21): 2509-2520.
21. Mozafar A, Keshavarz M, Zareian P, Johary H, Kargarjahromi H, Hoseini S.The Effect of Immobilization Stress on the HPG axis (hypothalamic-pituitary-gonad) hormones and the number of spermatogonia. JFUMS 2013; 3(3): 280-284 (Persian).
22. Yagi K. Simple procedure for specific assay of lipid hydroperoxides in serum or plasma. Free Radic Antiox Protoc. Methods Mol Biol 1998; 108: 107-110.
23. Giralt M, Gasull T, Hernandez J, Garcia A, Hidalgo J. Effect of stress, adrenolectomy and changes in glutathione metabolism on rat kidney metallothionein content: comparison with liver metallothionein. BioMetals 1993; 6(3): 171-178.
24. Liu J, Wang X, Mori A. Immobilization stress-induced antioxidant defense changes in rat plasma: effect of treatment with reduced glutathione. Int J Biochem 1994; 26(4): 511-517.
25. Olivenza R, Morro MA, Lizasoain I, Lorenzo P, Fernandes AP, Bosca L, et al. Chronic stress induces the expression of inducible

nitric oxide synthase in rat brain cortex. J Neurochem 2000; 74(2): 745-791.

26. Nagai T, Inoue R. Preparation and the functional properties of water extract and alkaline extract of royal jelly. Food Chemistry 2004; 84(2): 181-186.
27. Salem MAR. Effect of "Ginseng" administration on the structural and ultrastructural changes produced by restraint stress in the liver cells of albino rats. The Egyptian Journal of Hospital Medicine 2001; 3: 1-13.
28. Foreston WC, Tedesco FJ, Starnes EC, Shaw CT. Marked elevation of serum transaminase activity associated with extrahepatic biliary tract disease. J Clin Gastroenterol 1985; 7(6): 502-505.
29. Aniya Y, Koyama T, Miyagi C, Miyahira M, Inomata C, Kinoshita S, et al. Free radical scavenging and hepatoprotective actions of the medicinal herb, Crassocephalum crepidioides from the Okinawa Islands. Biol Pharm Bull 2005; 28(1): 19-23.
30. Al-Athar AM. The influence of dietary grapeseed oil on DMBA-induced liver enzymes disturbances in the frog, Rana ridibunda. Pakistan Journal Nutrition 2004; 3(5): 304-309.
31. Muqbil I, Banu N. Enhancement of pro-oxidant effect of 7, 12-dimethylbenz (a) anthrancene (DMBA) in rats by pre-exposure to restraint stress. Cancer Lett 2006; 240(2): 213-220.
32. Ahmadi R, Belbasi M, Mafi M. The effects of immobilization stress and Aloe vera aqueous extract on serum levels of SGOT and SGPT in male rats. Razi Journal of Medical Sciences 2012; 19(102): 47-52 (Persian).
33. Susick RL Jr, Abrams GD, Zurawski CA, Zannoni VG. Ascorbic acid chronic alcohol consumption in the guinea pig. Toxicol Appl Pharmacol 1986; 84(2): 329-335.
34. Djordjevic J, Djordjevic A, Adzic M, Niciforovic A, Radojcic MB. Chronic stress differentially affects antioxidant enzymes and modifies the acute stress response in liver of Wistar rats. Physiol Res 2010; 59(5): 729-736.
35. Uzbekova D, ChugunovaL, Makarova V, et al. Efficacy of royal jelly and lactulose on thyroxin-induced liver in rats. Journal Hepatology 1998; 28: 157.
36. El-Nekeety AA, El-Kholy W, Abbas NF, Ebaid A, Amra HA, Abdel-Wahhab MA. Efficacy of royal jelly against the oxidative stress of fumonisin in rats. Toxicon 2007; 50(2): 256-269.
37. Kanbur M, Eraslan G, Beyaz L, Silici S, Liman BC, Altinordulu S, et al. The effects of royal jelly on liver damage induced by paracetamol in mice. Exp Toxicol Pathol 2009; 61(2): 123-132.
38. Percy DH, Barthold SW. Pathology of laboratory Rodents and Rabbit. 2th ed. Wiley; 2001.
39. Salmi M, Adams D, Jalkanen S. Cell adhesion and migration.IV. Lymphocyte trafficking in the intestine and liver. Am J Physiol 1998; 274(1pt1): G1-6.