

## گزارش یک مورد فیستول شریان بی نام به نای به عنوان عارضه دیررس تراکتوستومی

سید خلیل فروزان نیا<sup>۱</sup> سیدجلیل میرحسینی<sup>۲</sup> محمدرضا حاجی اسماعیلی<sup>۳</sup>  
محمدحسن عبداللهی<sup>۴</sup> مهدی حدادزاده<sup>۲</sup> حبیب الله حسینی<sup>۴</sup> سیدحسین مشتاقیون<sup>۴</sup>

### چکیده

فیستول شریان بی نام به نای (TIF) عارضه تاخیری و نادر تراکتوستومی است و به دلیل خونریزی فراوان تهدیدکننده حیات می باشد. این عارضه در ۰/۱ درصد موارد تراکتوستومی و در عرض ۱۴-۷ روز نخست پس از جراحی تراکتوستومی روی می دهد. منابع موجود میزان زنده ماندن این بیماران ۱۴/۳ را درصد گزارش کرده اند. ما در این گزارش یک مورد فیستول شریان بی نام به نای را ۵۰ روز پس از تراکتوستومی گزارش می کنیم که با اقدام به موقع تشخیصی - درمانی بیمار نجات یافت.

**واژه های کلیدی:** تراکتوستومی، فیستول شریان بی نام، عارضه دیررس تراکتوستومی

### مقدمه

با انجام اقدام به موقع تشخیصی - درمانی بیمار از خطر مرگ ۸۵/۷ درصد نجات یافت.

فیستول شریان به نای عارضه تاخیری و نادر تراکتوستومی است و به دلیل خونریزی فراوان تهدیدکننده حیات و وحشتناک (Catastroph) می باشد. شایعترین نوع این فیستول ها، فیستول شریان بی نام به نای (TIF) می باشد که در ۰/۱ درصد موارد تراکتوستومی و در عرض ۱۴-۷ روز اول پس از تراکتوستومی روی می دهد (۱-۳). منابع موجود میزان زنده ماندن این بیماران را ۱۴/۳ درصد گزارش کرده اند (۴). ما در این گزارش یک مورد فیستول شریان بی نام به نای را گزارش می کنیم که بر خلاف انتظار در مقایسه زمانی با سایر موارد مشابه، ۵۰ روز پس از تراکتوستومی روی داد و

### شرح مورد

بیمار خانم ۱۸ ساله ایست که با سابقه تروما به حنجره که در سیر درمان دو ماه قبل در بندرعباس تراکتوستومی شده و برای ادامه درمان در بخش گوش و حلق و بینی بیمارستان شهید صدوقی یزد بستری گردیده است. شب قبل از عمل الکتیو، متعاقب سرفه شدید بیمار دچار خونریزی وسیع از تراشه و آسپیراسیون خون به

E-mail: drforouzan-nia@yahoo.com

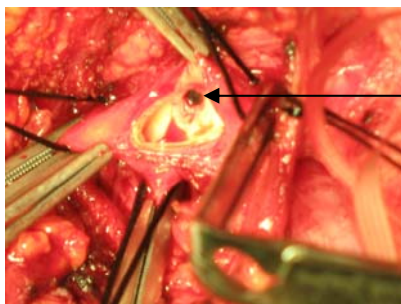
مؤلف مسئول: دکتر محمدرضا حاجی اسماعیلی - یزد: بیمارستان افشار

۳. دستیار بیهوشی و مراقبت های ویژه، دانشگاه علوم پزشکی شهید صدوقی یزد  
۴. بیهوشی و مراقبت های ویژه، متخصص دانشگاه علوم پزشکی شهید صدوقی یزد

۱. جراح قلب و عروق، دانشیار دانشگاه علوم پزشکی شهید صدوقی یزد  
۲. جراح قلب و عروق، استادیار دانشگاه علوم پزشکی شهید صدوقی یزد

تاریخ دریافت: ۸۸/۱۲/۴ تاریخ ارجاع جهت اصلاحات: ۸۸/۲/۱۵ تاریخ تصویب: ۸۸/۳/۲۷

و طولی ترمیم شد و دو انتهای لوب تیموس روی محل ترمیم نای و در انتهای شریان بی نام قرار داده شد. استرنوم پس از قرار دادن یک درن<sup>۱</sup> به روش معمول ترمیم و زخم ناحیه فوقانی استرنوم در نزدیک محل تراکتوستومی باز گذاشته شد.



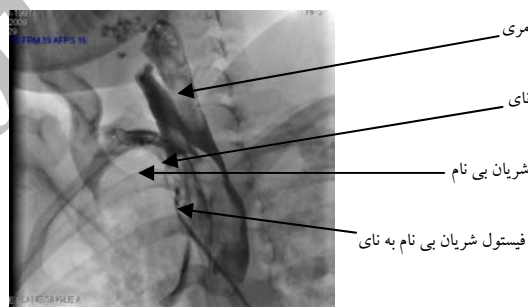
شکل شماره ۲: تصویر محیط عمل فیستول شریان بی نام به نای (TIF) در بیمار

پس از عمل جراحی، بیمار از طریق تراکتوستومی تحت تهویه مکانیکی قرار گرفت و به بخش مراقبت‌های ویژه جراحی قلب منتقل شد و روز بعد از عمل از ونتیلاتور جدا و به بخش منتقل گردید و روز بعد جهت ادامه درمان ضایعه تراشه به بخش گوش و حلق و بینی انتقال یافت.

## بحث

فیستول شریان بی نام نای عارضه تاخیری و نادر تراکتوستومی است و به دلیل خونریزی فراوان تهدیدکننده حیات می‌باشد. شایعترین نوع این فیستول‌ها، فیستول شریان بی نام به نای (TIF) است ولی می‌تواند بین شریان‌های دیگر از جمله قوس آئورت، شریان کاروتید مشترک و شریان ساب کلاوین راست (۵) هم ایجاد شود. فیستول با شریان ساب کلاوین چپ تا کنون گزارش نشده است. ۷۸ درصد موارد آن در سه هفته اول پس از تراکتوستومی اتفاق می‌افتد و فرم تاخیری آن فقط در ۰/۳ درصد موارد دیده می‌شود (۳). فشار بالای

ریه و انسداد مجاری تنفسی و متعاقب آن ایست تنفسی و قلبی شد. بلافاصله تیم احیاء بر بالین بیمار حاضر شده و ضمن ساکشن کردن دهان و راه هوایی با اضافه کردن باد کاف لوله تراکتوستومی، خونریزی بیمار کاهش یافت. پس از مشاوره گوش و حلق و بینی و جراحی قلب با توجه به پایداری همودینامیک و وضعیت عمومی، بیمار به منظور انجام آنژیوگرافی اورژانس برای بررسی آناتومی عروقی ناحیه و امکان استفاده از stent-graft به بخش کاتریسم منتقل گردید و با تشخیص قطعی فیستول شریان بی نام به نای (TIF) (شکل شماره ۱) بیمار در لیست عمل اورژانس قرار گرفت و به بخش مراقبت‌های ویژه جراحی قلب منتقل و تحت مانیتورینگ قرار گرفت.



شکل شماره ۱: تصویر آنژیوگرافیک فیستول شریان بی نام به نای (TIF)

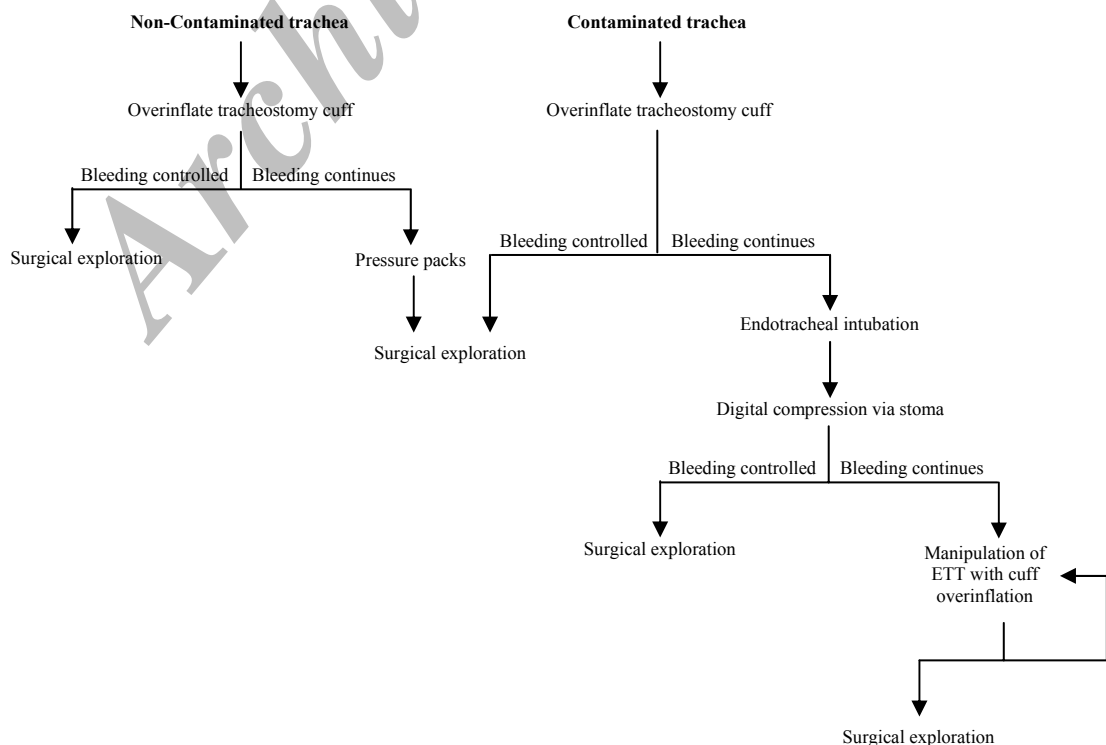
بیمار تحت بیهوشی عمومی و تهویه از طریق لوله تراکتوستومی و مانیتورینگ تهاجمی متغیرهای همودینامیک قرار گرفت. پس از پرب و درپ از ناحیه گردن تا زانوها برش مدین استرنوتومی استاندارد انجام و تیموس از ناحیه بین دو لوب قطع شد و ابتدا کنترل پروگزیمال و سپس کنترل دیستال شریان بی نام انجام شد. سپس برش محل فیستول انجام و پس از مشخص شدن محل فیستول با نای (شکل شماره ۲) و خارج کردن قطعه گرفتار شریان بی نام دو انتهای پروگزیمال و دیستال شریان با دو لایه بخیه با پرولن ۶/۰ ترمیم شد. سپس نقص دیواره نای با پرولن ۵/۰ به صورت جداگانه

در مورد بهترین روش ترمیم جراحی TIF اختلاف نظر وجود دارد چراکه روش‌های مختلف، عوارض عصبی متفاوتی دارند (۸،۹،۱۰). شایعترین عوارض این عمل ترمیم خونریزی مجدد و عفونت محل عمل است (۱). پیوند داخل عروقی (Endovascular graft) یکی از روش‌های درمانی مطرح برای بیمار می‌باشد (۱۰) که با توجه به آلودگی میکروبی منطقه و خطرات احتمالی ناشی از آن از آن صرف نظر شد.

یکی از انتخاب‌های مطرح برای بیمار انجام تراکتوستومی از طریق پوست (Percutaneous Dilated Tracheostomy=PDT) بود با توجه به دستکاری و تهاجم کمتر این روش جراحی احتمالا عوارض کمتری خواهد داشت (۷). در مورد مشابه گزارش شده در رفرنس شماره یک نتیجه تلاش‌های تیم جراحی روی بیمار موفقیت آمیز نبوده و بیمار فوت کرده است (۱).

بیمار معرفی شده در این گزارش یک مورد فیستول

درازمدت کاف، پایین بودن برش جراحی تراکتوستومی، بالاتر قرار گرفتن شریان بی‌نام از حد معمول، ترومای مخاطی ناشی از دستکاری لوله تراکتوستومی و حرکت بیش از حد لوله تراکتوستومی در طول زمان از علل مطرح برای ایجاد TIF می‌باشد (۱). به منظور کاستن از نگرش فشاری ناحیه‌ای استفاده از کاف‌های کم فشار با حجم بالا و تخلیه و بادگیری متناوب کاف توصیه شده است (۶،۱). در مواجهه با چنین بیمارانی اولین هدف برقراری راه هوایی مطمئن است (۱) لذا اولین اقدام باد کردن بیش از حد کاف است ولی باید دقت کرد که بیش از حد باد کردن کاف تراکتوستومی فقط به طور موقت می‌تواند خونریزی را کنترل کند ولی در درازمدت با نگرش فشاری ناحیه تشدید باعث آسیب دیدگی و تنگی ناحیه‌ای می‌شود لذا باید بیمار در اولین فرصت جهت اکسیپلوراسیون جراحی از طریق اپروچ استرنوتومی میانی به اتاق عمل منتقل شود. قدم بعدی فشار انگشتی روی شریان بی‌نام در بالای استرنوم است. الگوریتم زیر نحوه برخورد با چنین بیمارانی را نشان می‌دهد (۱۰).



روی داده بود که با اقدام به موقع تشخیصی-درمانی بیمار از خطر مرگ ۸۵/۷ درصد نجات یافت.

شریان بی نام به نای بود که بر خلاف انتظار در مقایسه زمانی با سایر موارد مشابه، ۵۰ روز پس از تراکتوستومی

## References

- Hung JJ, Hsu HS, Huang CS, Yang KY. Case reports Tracheoesophageal fistula and tracheo-subclavian artery fistula after tracheostomy. *Eur J Cardiothorac Surg* 2007; 32(4): 676-678.
- Allan JS, Wright CD. Tracheoinnominate fistula: diagnosis and management. *Chest Surg Clin N Am* 2003; 13: 331-341.
- Jones JW, Reynolds M, Hewitt RL, Drapanas T. Tracheo-innominate artery erosion: successful surgical management of a devastating complication. *Ann Surg* 1976; 184: 194-204.
- Wood DE, Mathisen DJ. Late complications of tracheotomy. *Clin Chest Med* 1991; 12: 597-609.
- Barton TK, Gaede JT. Recurrent arteriotracheal fistula. *South Med J* 1980; 73: 687-688.
- Kapural L, Sprung J, Gluncic I, Kapural M, Andelinovic S, Primorac D, et al. Tracheo-innominate artery fistula after tracheostomy. *Anesth Analg* 1999; 88: 777-780.
- Gelman JJ, Aro M, Weiss SM. Tracheo-innominate artery fistula. *J Am Coll Surg* 1994; 179: 626-634.
- Yang FY, Criado E, Schwartz JA, Keagy BA, Wilcox BR. Trachea-innominate artery fistula: retrospective comparison of treatment methods. *South Med J* 1988; 81: 701-706.
- Um SJ, Park BH, Son C. An aortoesophageal fistula in patient with lung cancer after chemoradiation and subsequent esophageal stent implantation. *J Thorac Oncol* 2009; 4(2): 263-265.
- Grant C.A, Dempsey G, Harrison J, Jones T. Tracheo-innominate artery fistula after percutaneous tracheostomy: three case reports and a clinical review. *British J Anaesthesia* 2006; 96(1):127-131.