

## مطالعه آسیب بافتی دی (۲- اتیل هگزیل) فتالات (DEHP) بر بیضه موش سوری

زهرة زارع<sup>۱</sup> حسین ایمانی<sup>۲</sup> مسلم محمدی<sup>۳</sup> محمود مفید<sup>۲</sup> حسین دشت نورد<sup>۳</sup>

### چکیده

**سابقه و هدف:** دی (۲- اتیل هگزیل) فتالات (DEHP) به عنوان نرم کننده در ساخت تولیدات پلی وینیل کلراید (PVC) کاربرد دارد. هدف از انجام این مطالعه بررسی اثرات DEHP بر وزن بدن، وزن بیضه، قطر لوله‌های منی‌ساز، ارتفاع اپیتلیوم منی‌ساز، قطر لومن لوله‌های منی‌ساز، تعداد سلول‌های سرتولی و اسپرماتیدهای گرد لوله‌های منی‌ساز بیضه موش سوری بود.

**مواد و روش‌ها:** در این تحقیق موش‌های سوری نر بالغ نژاد NMRI با میانگین سنی ۴ هفته انتخاب و سپس به سه گروه کنترل، حلال و تجربی تقسیم شدند. هر موش در گروه تجربی روزانه با ۲g/kg DEHP که در ۱۰۰ μl روغن ذرت حل شده بود و در گروه حلال روزانه با ۱۰۰ μl روغن ذرت به مدت ۱۴ روز گاوژ می‌شد. موش‌ها در گروه کنترل چیزی دریافت نمی‌کردند. روز اول و آخر آزمایش وزن هر موش اندازه‌گیری و ثبت شد. بیضه راست و چپ به طور جداگانه وزن شدند و سپس بیضه چپ در محلول بوئن ثابت شد. بعد از این مرحله بافت به ترتیب وارد مرحله پردازش و قالب‌گیری شد. به منظور انجام مطالعات بافتی پرش‌های ۵ میکرومتری از بافت بیضه با رنگ‌آمیزی هماتوکسیلین و انوزین رنگ‌آمیزی شدند.

**یافته‌ها:** تجویز DEHP موجب کاهش معنی‌دار وزن بدن و بیضه شد. به علاوه DEHP منجر به کاهش قطر لوله‌های منی‌ساز، ارتفاع اپیتلیوم منی‌ساز و قطر لومن لوله‌های منی‌ساز شد. تعداد سلول‌های سرتولی و اسپرماتیدهای گرد لوله‌های منی‌ساز به طور معنی‌دار نسبت به گروه کنترل کاهش یافت.

**استنتاج:** بر اساس یافته‌های مطالعه حاضر DEHP بر وزن بدن و بیضه، روند اسپرماتوژنیزس و در کل سیستم تولید مثلی جنس مذکر اثرات سمی دارد.

**واژه‌های کلیدی:** آسیب بافتی، دی (۲- اتیل هگزیل) فتالات، بیضه، سلول سرتولی

### مقدمه

غذایی دارند. دی (۲- اتیل هگزیل) فتالات (DEHP) یکی از فراوانترین فتالات‌های مورد استفاده می‌باشد (۱). از آنجایی که DEHP از نظر شیمیایی به پلیمر متصل

استرهای فتالات استفاده گسترده‌ای به عنوان نرم‌کننده در ساخت تولیدات پلی وینیل کلراید (PVC)، مانند اسباب بازی‌ها، وسایل پزشکی و بسته‌بندی‌های

E-mail: Zare1980@gmail.com

**مؤلف مسئول:** زهرة زارع - سبزوار، جنب پلیس راهنمایی و رانندگی، دانشگاه علوم پزشکی سبزوار

۱. گروه علوم تشریح، دانشکده پزشکی سبزوار

۲. گروه علوم تشریح، دانشگاه علوم پزشکی بقیه ا... (۳)

۳. گروه فیزیولوژی و فارماکولوژی، دانشکده پزشکی، دانشگاه علوم پزشکی مازندران

تاریخ دریافت: ۸۷/۹/۲۰ تاریخ ارجاع جهت اصلاحات: ۸۷/۱۱/۱۳ تاریخ تصویب: ۸۷/۲/۱۶

و LH خون خبر داد (۱۲). در تحقیق دیگری که توسط Oishi در سال ۱۹۹۴ انجام شد، مشخص گردید مواجهه موشهای صحرائی با ۲ g/kg DEHP، منجر به کاهش فعالیت لاکتات دهیدروژناز، کاهش غلظت روی، منیزیوم و پتاسیم، تغییرات دژنراسیون در بافت بیضه و کاهش وزن بیضه می شود (۱۳). مواجهه با MEHP (متابولیت DEHP) در سلولهای سرتولی و سلولهای رده اسپرما توژنیک در غلظت های پایین منجر به آپوپتوز و در غلظت های بالا منجر به نکروز می شود (۱۴).

آسیب های ناشی از مسمومیت با DEHP به دوز و مدت زمان مواجهه با آن بستگی دارد (۱۵). به منظور بررسی اثرات کوتاه مدت (طی چند ساعت پس از تجویز) (۱۶) و درازمدت (چند ماه پس از تجویز) (۱۷، ۱۰) DEHP بر اسپرما توژنیزس، مطالعاتی صورت گرفته است. با این حال تاکنون مطالعه ای به منظور بررسی اثرات میان مدت DEHP (۳-۲ هفته پس از تجویز) بر برخی پارامترهای آسیب بافتی بیضه از جمله قطر لوله های منی ساز، قطر لومن و ارتفاع اپیتلیوم لوله های منی ساز صورت نگرفته است. از آنجاییکه یک سیکل اپی تلیوم منی ساز در موش سوری حدود ۸/۶ روز طول می کشد (۱۸)، برای اطمینان از تأثیر DEHP بر تمامی سلول های رده اسپرما توژنیک بر آن شدید با انجام این تحقیق اثرات میان مدت مواجهه با DEHP (بمدت ۲ هفته) بر پارامترهای آسیب بافتی بیضه، وزن بدن و بیضه، تعداد سلول های سرتولی و اسپرما تید گرد را به طور همزمان مورد مطالعه قرار دهیم.

## مواد و روش ها

### گروه های مورد مطالعه

در این تحقیق موش های سوری نر نژاد NMRI با میانگین سنی ۴ هفته مورد مطالعه قرار گرفتند. حیوانات در شرایط ۱۲ ساعت روشنایی / ۱۲ ساعت تاریکی و دمای °C ۲۵-۲۰ نگهداری می شدند و آزادانه به آب و

نمی شود در زمان تولید و استفاده از پلیمر جدا می شود (۲)، لذا می تواند از طریق هوا، آب، غذا و حتی با استفاده از وسایل پزشکی به انسان منتقل شود (۳). کیسه های ذخیره سازی خون و فراورده های خونی، وسایل تزریق و همودیالیز و لوله های تراشه، حاوی مقادیر زیادی DEHP هستند. مقدار زیادی DEHP در خون و بافت های بیمارانی که به دفعات زیاد انتقال خون انجام می دهند، یافت می شود (۴). با این وجود منبع اصلی آلودگی انسان به DEHP از طریق خوراکی است (۵). پس از دریافت DEHP به دلیل حضور استراژهای روده کوچک مقداری از DEHP به متابولیت های آن یعنی مونو (۲- اتیل هگزیل) فتالات (MEHP) و ۲- اتیل هگزیل (۲-EH) متابولیزه می شود (۶). جذب روده ای DEHP و متابولیت های آن در جوندگان جوان نسبت به جوندگان بالغ راحت تر و زودتر صورت می گیرد (۷).

فتالات ها به خصوص DEHP منجر به کاهش احتمالی حاملگی، افزایش سقط های خودبخودی و افزایش ناهنجاری های مادرزادی و تولید مثلی می شوند (۸). Parmer و همکاران (۱۹۸۶) بیان کردند DEHP منجر به تغییر در فعالیت آنزیم هایی می شود که در بلوغ اسپرم نقش دارند (۹). در تحقیقی دیگر مشخص شد، تجویز دوزهای مختلف DEHP (۲۰۰۰ ppm و ۵۰۰۰ ppm) به موش های صحرائی به مدت ۶۰ روز متوالی منجر به کاهش وابسته به دوز وزن کل بدن، بیضه، اپیدیدیم و پروستات و افزایش غلظت LH و FSH سرم خون می شود (۱۰). در مطالعه ای دیگر موش های صحرائی روزانه و بمدت ۲ هفته با ۲ g/kg DEHP تیمار شدند که نتایج تحقیق مذکور از کاهش غلظت روی در بیضه، تغییر میزان تستوسترون و در نهایت آسیب بافت بیضه به دنبال مسمومیت با DEHP حکایت داشت (۱۱). Akingbemi با مطالعه بر روی فرزندان نر موش های ماده ای که در دوران بارداری با DEHP تیمار شده بودند، از کاهش غلظت تستوسترون

غذا دسترسی داشتند. حیوانات بطور تصادفی به گروه‌های کنترل، حلال و تجربی تقسیم شدند و در هر گروه ۱۰ سر موش سوری قرار گرفت. حیوانات گروه کنترل هیچ ماده‌ای دریافت نمی‌کردند و در گروه حلال حیوانات به مدت دو هفته با ۱۰۰ μl روغن ذرت گاوآژ می‌شدند. در گروه تجربی حیوانات روزانه و به مدت دو هفته با ۲g/kg DEHP که در ۱۰۰ μl روغن ذرت حل شده بود (CASNO: 117-81-7, Osaka, Japan) (۱۱)، گاوآژ می‌شدند.

#### بررسی وزن بدن و بیضه

وزن موش‌ها در روز اول آزمایش با استفاده از ترازوی دیجیتال اندازه‌گیری و ثبت شد. در روز آخر آزمایش موش‌ها مجدداً وزن و سپس از طریق قطع نخاع گردنی کشته شدند. در شرایط استریل با ایجاد شکافی در قسمت تحتانی شکم، بیضه‌های راست و چپ خارج گردید. بیضه‌ها به صورت جداگانه با استفاده از ترازوی سارتریوس (ساخت آلمان، با دقت ۰/۰۰۰۱ گرم) وزن شدند.

#### بررسی آسیب بافتی

بیضه چپ به منظور انجام بررسی‌های بافتی در محلول بوئن فیکس و سپس تحت پردازش بافت و قالب‌گیری پارافین قرار گرفت. در مرحله برش‌گیری برش‌ها به ضخامت ۵ میکرومتر تهیه و به روش سریالی به نسبت ۱ به ۵ روی لام منتقل شدند. در آخر لام‌های تهیه شده با استفاده از روش هماتوکسیلین-انئوزین (H&E) رنگ‌آمیزی شدند. از آنجایی که سلول‌های اسپرماتید در مراحل VII و VIII سیکل اپیتلیوم منی ساز طولی و بالغ بوده و این امر منجر به شناسایی راحت‌تر آنها نسبت به سایر مراحل می‌شود، در مورد هر نمونه ۱۲ عدد از مجاری کاملاً گرد لوله‌های منی ساز در این مراحل مورد بررسی قرار گرفت (۱۹،۲۰). با استفاده از نرم‌افزار موتیک و میکروسکوپ نوری (با بزرگنمایی

× ۴۰) قطر لوله‌های منی ساز، ارتفاع اپیتلیوم لوله‌ها و قطر لومن آنها اندازه‌گیری شد. به علاوه در هر نمونه ۱۲ لوله منی ساز با میکروسکوپ نوری با بزرگنمایی × ۱۰۰ مورد بررسی قرار گرفت و سلول‌های سرتولی (۱۹) و اسپرماتید گرد (۲۱) آنها شمارش شد. اعداد بدست آمده بصورت میانگین تعداد سلول سرتولی و اسپرماتید گرد در هر لوله بیان شد.

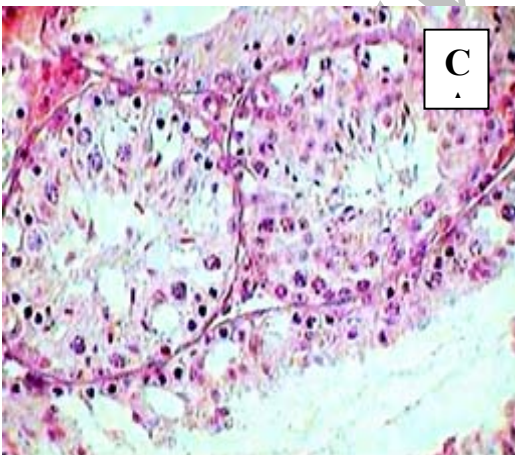
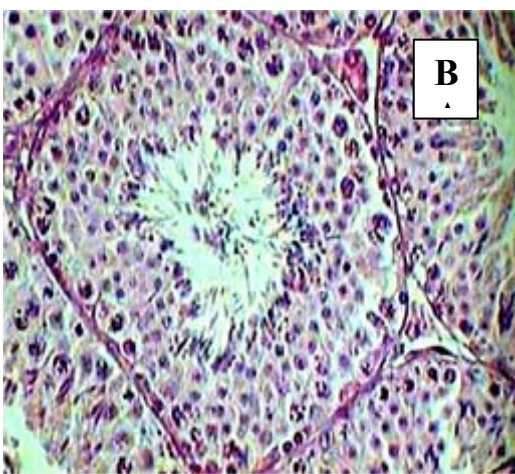
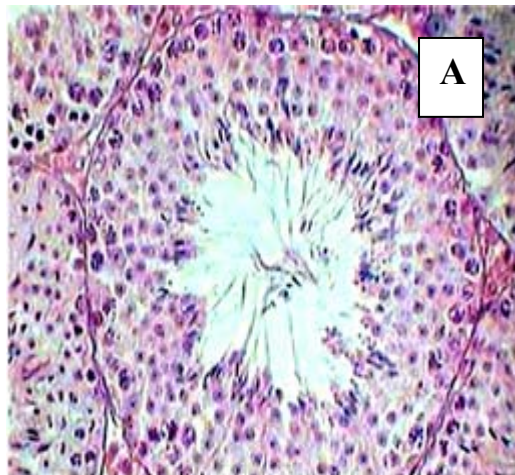
#### آنالیز آماری

اطلاعات بین سه گروه کنترل، حلال و تجربی مقایسه شدند. نتایج مربوط به وزن موش‌ها قبل و بعد از آزمایش داخل هر گروه با استفاده از آزمون paired t-test مقایسه شد. پارامترهای مورد مطالعه بین گروه‌ها با استفاده از آزمون آماری one way ANOVA مورد مقایسه قرار گرفتند، در صورت معنی‌دار بودن از آزمون Tukey برای مقایسه بعدی استفاده شد.  $p < 0/05$  بعنوان سطح معنی‌داری در نظر گرفته شد.

#### یافته‌ها

در این مطالعه استفاده از روغن ذرت به عنوان حلال نتوانست در هیچ‌کدام از پارامترهای مورد مطالعه منجر به ایجاد اختلاف آماری معنی‌دار در مقایسه با گروه کنترل شود. اطلاعات مربوط به وزن موش‌ها در ابتدا و انتهای آزمایش و وزن بیضه موش‌ها در جدول ۱ نشان داده شده است. میانگین وزن بدن موش‌ها در ابتدای آزمایش بین تمامی گروه‌ها اختلاف آماری معنی‌داری نداشت. میانگین وزن موش‌ها در انتهای آزمایش در گروه تجربی در مقایسه با گروه کنترل کاهش معنی‌دار ( $p < 0/05$ ) نشان داد (به ترتیب  $2/3 \pm 20/8$  در مقابل  $3/8 \pm 27/1$ ). با گذشت زمان وزن بدن در تمام گروه‌ها افزایش یافت، این افزایش بجز در گروه تیمار شده با DEHP از نظر آماری معنی‌دار بود ( $p < 0/05$ ).

نتایج مربوط به مطالعات بافتی در جدول ۲ آورده



شکل شماره ۱: فتومیکروگراف پارامترهای بافت شناسی لوله منی ساز در گروه های کنترل (A)، تیمار شده با روغن ذرت (B) و تیمار شده با DEHP (C) پس از رنگ آمیزی H&E. (بزرگنمایی  $\times 40$ ).

شده است. بررسی های بافتی از کاهش معنی دار ( $p < 0.05$ ) قطر لوله و ارتفاع اپیتلیوم منی ساز در گروه تیمار شده با DEHP (به ترتیب  $123/2 \pm 16$  و  $31/3 \pm 6/3$  در مقایسه با گروه کنترل (به ترتیب  $159/9 \pm 15/6$  و  $48/9 \pm 4/6$ ) حکایت داشت. قطر لومن در گروه تیمار شده با DEHP نسبت به گروه کنترل کاهش نشان داد (به ترتیب  $60 \pm 7/8$  در مقابل  $63/1 \pm 8$ )، اما این کاهش از نظر آماری معنی دار نبود (شکل شماره ۱).

کاهش معنی دار آماری در میانگین تعداد سلول های سرتولی و اسپرماتید گرد در گروه تیمار شده با DEHP در مقایسه با گروه کنترل مشاهده شد (شکل شماره ۲). لازم به ذکر است در بررسی کلی بافت بیضه در گروه تیمار شده با DEHP بر خلاف گروه کنترل، تعدادی از لوله های منی ساز سالم و تعدادی بصورت دژنره شده مشاهده شد.

جدول شماره ۱: میانگین وزن بدن و بیضه موش ها در گروه های مورد مطالعه

متغیر	گروه		
	تجربی (n=10)	معمولی (n=10)	کنترل (n=10)
وزن موش در ابتدای آزمایش (گرم)	$19/8 \pm 0/6$	$21/8 \pm 4/4$	$20/2 \pm 1/6$
وزن موش در انتهای آزمایش (گرم)	$20/8 \pm 2/3^*$	$25/3 \pm 3/7^{\#}$	$27/1 \pm 3/8^{\#}$
وزن بیضه راست (میلی گرم)	$50 \pm 16^*$	$76 \pm 14$	$76 \pm 18$
وزن بیضه چپ (میلی گرم)	$50 \pm 17^*$	$76 \pm 12$	$75 \pm 7$

یافته ها بصورت میانگین  $\pm$  انحراف معیار نشان داده شده اند.  $p < 0.05$  در مقایسه با گروه کنترل،  $p < 0.05$  در مقایسه با وزن موش در ابتدای آزمایش.

جدول شماره ۲: پارامترهای کمی بافت شناسی در گروه های مورد مطالعه

متغیر	گروه		
	تجربی (n=10)	معمولی (n=10)	کنترل (n=10)
قطر لوله منی ساز ( $\mu\text{m}$ )	$123/2 \pm 16^*$	$159/8 \pm 7/4$	$159/9 \pm 15/6$
قطر لومن لوله منی ساز ( $\mu\text{m}$ )	$60 \pm 7/8$	$63/8 \pm 5/8$	$63/1 \pm 8$
ارتفاع اپیتلیوم لوله منی ساز ( $\mu\text{m}$ )	$31/3 \pm 6/3^*$	$48/4 \pm 3/1$	$48/9 \pm 4/6$
تعداد سلول سرتولی به ازای هر لوله	$15/6 \pm 1^*$	$22/4 \pm 1/4$	$23/3 \pm 2/2$
تعداد اسپرماتید گرد به ازای هر لوله	$53/6 \pm 4/5^*$	$112/6 \pm 8/8$	$110/5 \pm 8/9$

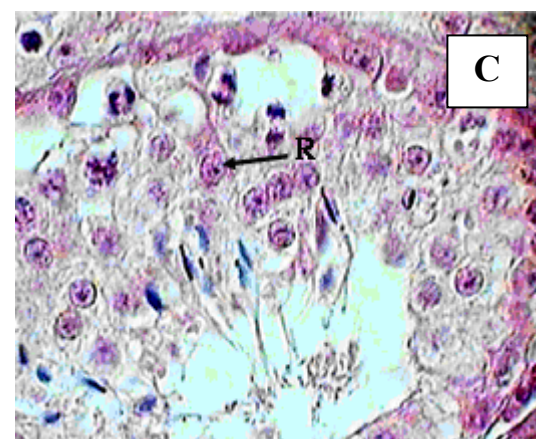
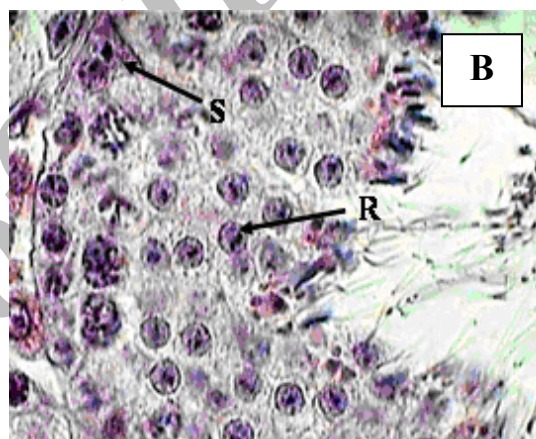
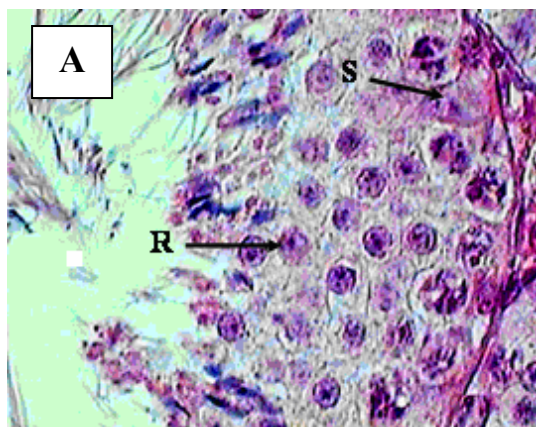
یافته ها بصورت میانگین  $\pm$  انحراف معیار نشان داده شده اند.  $p < 0.05$  در مقایسه با گروه کنترل

## بحث

نتایج مطالعه حاضر از کاهش وزن بدن و بیضه و تغییرات هیستوپاتولوژیکی بیضه به دنبال مواجهه با DEHP حکایت داشت. در این مطالعه موش‌های سوری به مدت ۱۴ روز تحت تیمار با DEHP قرار گرفتند، از آنجایی که یک سیکل اپیتلیوم منی ساز در موش سوری حدود ۸/۶ روز طول می‌کشد (۱۸) بنابراین تمام سلول‌های رده اسپرماتوژنیک تقریباً به مدت ۱/۵ سیکل اپیتلیوم منی ساز تحت تأثیر DEHP بودند.

استرهای فتالات که بطور گسترده در وسایل پلاستیکی و بسته‌بندی‌های غذایی استفاده می‌شوند جزء آلوده‌کننده‌های خطرناک محیط‌های بیولوژیکی شناخته شده‌اند. در بین فتالات‌ها DEHP بیشترین کاربرد را دارد (۲۲). با توجه به استفاده گسترده از فتالات‌ها و اثرات سمی آنها بر بسیاری از دستگاه‌های بدن از جمله دستگاه تولیدمثل، بررسی این اثرات از اهمیت زیادی برخوردار است (۲۳). مطالعات نشان دادند به دنبال تجویز خوراکی و طولانی مدت DEHP، اثرات غیر سرطانی آن شامل تغییرات هماتولوژی، افزایش آسیب‌های کبدی، آدنوما در سلول‌های آسینی لوزالمعده و عدم اسپرماتوژنیز بر روز می‌کنند (۲۵، ۲۴). در مطالعه Park و همکاران در سال ۲۰۰۲، DEHP منجر به کاهش وزن بدن و بیضه شد (۱۱). در مطالعه دیگری که توسط Kang و همکاران انجام شد نیز کاهش وزن بدن و بیضه و همچنین کاهش تعداد سلول‌های اسپرماتوژنیک در لوله منی ساز به دنبال مواجهه با DEHP مشاهده شد (۲۶). در توافقی با نتایج مطالعات فوق، DEHP منجر به کاهش وزن بدن و بیضه موش‌های سوری مورد مطالعه در تحقیق حاضر شد.

تعداد سلول سرتولی و قطر لوله منی ساز از پارامترهای حساس به مواد سمی به شمار می‌رود (۲۷). سلول سرتولی در روند اسپرماتوژنیز نقش اصلی را بعهده دارد بطوریکه تمایز سلول‌های زایا، میوز و تغییر



شکل شماره ۲: فوتومیکروگراف پارامترهای بافت شناسی لوله منی ساز در گروه‌های کنترل (A)، تیمار شده با روغن ذرت (B) و تیمار شده با DEHP (C) پس از رنگ آمیزی H&E. (بزرگنمایی  $\times 100$ ).  
S: سلول سرتولی؛ R: اسپرماتید گرد

گرد کاهش یافته است. در این مطالعه DEHP ارتفاع اپیتلیوم زایا، قطر لوله‌های منی ساز را کاهش داد، اما بر قطر لومن لوله‌های منی ساز تأثیری نداشت. این یافته‌ها با نتایج تحقیق Arcadi و همکاران که از کاهش ارتفاع اپیتلیوم زایا و قطر لوله منی ساز خبر داده‌اند (۱۷) همخوانی و با نتایج مطالعه Richburg و همکاران که از افزایش اندازه لومن لوله‌های منی ساز به دنبال تجویز متابولیت DEHP (MEHP) حکایت داشته (۱۶)، تناقض دارد. بر خلاف مطالعه حاضر Richburg و همکاران به بررسی اثرات تک دوز MEHP (۱ g/kg) طی ۲۴ ساعت بعد از تجویز پرداختند.

در کل نتایج حاصل از این مطالعه از کاهش وزن بدن و بیضه و اختلال در روند اسپرماتوژنیز حکایت داشت. به نظر می‌رسد DEHP با توجه به اثرات سمی حاصله می‌تواند منجر به ایجاد اختلال در باروری جنس مذکر شود.

شکل آنها به اسپرم بالغ با عملکرد سلول سرتولی ارتباط مستقیم دارد (۲۸،۲۹). اختلال در ساختار و عملکرد سلول‌های سرتولی، کاهش تعداد سلول‌های سرتولی، اسپرماتوسیت‌ها و اسپرماتیدها به دنبال مسمومیت با DEHP گزارش شده است (۳۰). در مطالعه Li و همکاران دوز منفرد DEHP در نوزادان نرسه روزه موش‌های صحرایی منجر به کاهش تکثیر سلول‌های سرتولی و کاهش تعداد گونوسیت‌ها شد (۳۱). به نظر می‌رسد ایجاد مسمومیت در سلول سرتولی با واکوئوله شدن سیتوپلاسم سلول سرتولی، مرگ سلول‌های زایا، مهار اسپرم سازی و در نهایت ناباروری در جنس مذکر ارتباط دارد. با این وجود مکانیسم احتمالی ایجاد این تغییرات مشخص نیست (۳۲). در مطالعه حاضر DEHP منجر به کاهش تعداد سلول‌های سرتولی و اسپرماتیدهای گرد شده است. احتمالاً با کاهش تعداد سلول‌های سرتولی و در نتیجه کاهش نقش حمایتی آنها از سلول‌های رده اسپرماتوژنیک، تعداد اسپرماتیدهای

## References

1. Keys DA, Wallace DG, Kepler TB, Conolly RB. Quantitative evaluation of alternative mechanisms of blood and testes disposition of di (2-ethylhexyl) phthalate and mono (2-ethylhexyl) phthalate. *Toxicol Sci* 1999; 49(2): 172-185.
2. Lundburg G, Nilsson C. Phthalic acid esters used as plastic additives. Swedish National Chemical Inspectorate 1994; Report No 12/94.
3. Elsis AE, Carter DE, Sipes IG. Dermal absorption and tissue distribution of phthalate esters. *Toxicologist* 1985; 5: 246-247.
4. Ishihara M, Itoh M, Miyamoto K, Suna S, Takeuchi Y, Takenaka I, et al. Spermatogenic disturbance induced by di (2-ethylhexyl) phthalate is significantly prevented by treatment with antioxidant vitamins in the rat. *Int J Androl* 2000; 23(2): 85-94.
5. Stringer RL, Labounskaia I, Santillo D, Johnston PA, Siddorn J, Stephenson A. Determination of the composition and quantity of phthalate ester additives in PVC childrens toys. *Res Lab Tech Note* 1997; 2: 1-20.
6. Albro P. Absorption, metabolism, and excretion of Di-(2-ethylhexyl) phthalate by rats and mice. *Environ. Health Perspect* 1986; 65: 293-298.
7. Dirven HA, Van den Broek PH, Arends AMM. Metabolites of the plastizer di (2-ethylhexyl) phthalate in urine samples of workers in polyvinylchloride processing industries. *Int Arch Occup Environ Health* 1993; 64(8): 549-554.
8. Lovcamp-Swan T, Davis BJ. Mechanisms of phthalate ester toxicity in the female

- reproductive system. *Environ Health Perspect* 2003; 111(2): 139-145.
9. Parmar D, Srivastava SP, Seth PK. Effect of di (2-ethylhexyl) phthalate (DEHP) on spermatogenesis in adult rats. *Toxicology* 1986; 42(1): 47-55.
  10. Agarwal DK, Eustis S, Lamb JC, Reel JR, Kluwe WM. Effects of di(2-ethylhexyl) phthalate on the gonadal pathophysiology, sperm morphology, and reproductive performance of male rats. *Environ. Health Perspect* 1986; 65: 343-350.
  11. Park JD, Habeebu SS, and Klaassen CD. Testicular toxicity of di (2-ethylhexyl) phthalate in young Sprague-Dawley rats. *Toxicology* 2002; 171: 105-115.
  12. Akingbemi BT, Youker RT, Sottas CM, Ge R, Katz E, Klinefelter GR, et al. Modulation of rat leydig cell steroidogenic function by di (2-ethylhexyl) phthalate. *Bio Repro* 2001; 65(4): 1252-1259.
  13. Oishi S. Reversibility of testicular atrophy induced by di (2-ethylhexyl) phthalate in rats. *Environ Res* 1985; 36(1): 160-169.
  14. Andriana BB, Tay WT, Maki I, Awal MA, Kanai Y, Kurohmaru M, et al. An ultrastructural study on cytotoxic effects of mono (2-ethylhexyl) phthalate (MEHP) on testes in Shiba goat in vitro. *J Vet Sci* 2004; 5(3): 235-240.
  15. Lundburg G, Nilsson C. Phthalic acid esters used as plastic additives. Swedish National Chemical Inspectorate 1994 Report No 12/94.
  16. Richburg JH, Nanez A, Williams LR, Embree ME, Boekelheide K. Sensitivity of testicular germ cells to toxicant- induced apoptosis in gld mice that express a non functional form of Fas ligand. *Endocrinology* 2000; 141(2): 787-793.
  17. Arcardi FA, Costa C, Imperatore C, Marchese A, Rapisarda A, Salemi M, et al. Oral toxicity of bis (2-ethylhexyl) phthalate during pregnancy and suckling in the long-Evans rat. *Food Chem Toxicol* 1998; 36(11): 963-670.
  18. Hess RA, Chen P. Computer tracking of germ cells in the cycle of the seminiferous epithelium and prediction of changes in cycle duration in animals commonly used in reproductive biology and toxicology. *J Androl* 1992; 13(3): 185-190.
  19. Ichihara G, Yu X, Kitoh J, Asaeda N, Kumazawa T, Iwai H, et al. Reproductive toxicity of 1-bromopropane, a newly introduced alternative to ozone layer depleting solvents, in male rats. *Toxicol Sci* 2000; 54(2): 416-423.
  20. Ventelä S, Ohta H, Parvinen M, Nishimune Y. Development of the stages of the cycle in mouse seminiferous epithelium after transplantation of green fluorescent protein-labeled spermatogonial stem cells. *Biol Repro* 2002; 66(5): 1422-1429.
  21. Kang KS, Che JH, Ryu DY, Kim TW, Li GX, Lee YS. Decreased sperm number and motile activity on the F<sub>1</sub> offspring maternally exposed to butyl p-hydroxybenzoic acid (butyl paraben). *J Vet Med Sci* 2002; 64(3): 227-235.
  22. Kasahara E, Sato EF, Miyoshi M, Konaka R, Hiramoto K, Sasaki J, et al. Role of oxidative stress in germ cell apoptosis induced by di (2-ethylhexyl) phthalate. *Biochem J* 2002; 365: 849-856.
  23. Duty SM, Silva MJ, Barr DB, Brock JW, Ryan L, Chen Z, et al. Phthalate exposure and human semen parameters. *Epidemiology* 2003; 14(3): 269-277.
  24. Ishihara M, Itoh M, Miyamoto K, Suna S, Takeuchi Y, Taenaka I, et al. Spermatogenic disturbance induced by di (2-ethylhexyl) phthalate is significantly prevented by treatment with antioxidant vitamins in the rat. *Int J Androl* 2000; 23(2): 85-94.

25. David RM, Moore MR, Finney DC, Guest D. Chronic toxicity of di(2-ethylhexyl) phthalate in mice. *Toxicol Sci* 2000; 58(2): 377-385.
26. Kang JS, Morimura K, Toda C, Wanibuchi H, Wei M, Kojima N, et al. Testicular toxicity of DEHP, but not DEHA, is elevated under conditions of thioacetamide-induced liver damage. *Repro Toxicol* 2006; 21(3): 253-259.
27. Simoragkir DR, Wreford NG, Kretser DM. Impaired germ cell development in the testes of immature rat with neonatal hypothyroidism. *J Androl* 1997; 18: 186-193.
28. Xu LC, Zhan NY, Liu R, Song L, Wang XR. Joint action of phoxim and fenvalerate on reproduction in male rats. *Asian J Androl* 2004; 6(4): 337-341.
29. Kato M, Makino S, Kimura H, Ota T, Furuhashi T, Nagamura Y. Sperm motion analysis in rats treated with adriamycin and its applicability to male reproductive toxicity studies. *J Toxicol Sci* 2001; 26(1): 51-59.
30. Dostal LA, Chapin RE, Stefanski SA, Harris MW, Schwetz BA. Testicular toxicity and reduced sertoli cell numbers in neonatal rats by di (2-ethylhexyl) phthalate and the recovery of fertility as adults. *Toxicol Appl Pharmacol* 1988; 95(1): 104-121.
31. Li LH, Jester WF, Laslett AL, Orth JM. A single dose of di (2-ethylhexyl)- phthalate in neonatal rats alters gonocytes, reduces sertoli cell proliferation, and decrease cyclin D<sub>2</sub> expression. *Toxicol Appl Pharmacol* 2000; 166: 222-229.
32. Boekelheide K. Sertoli cell toxicants. In: Russel LD, Griswold MD, editors. *The sertoli cell*. 2nd ed. Cache River press 1993. P 552-575.

Archive of SID