CASE REPORT

Hypoplastic Amelogenesis Imperfecta: A Case Report

Haleh Hali,
Azam Nahvi

Assistant Professor, Department of Pediatric Dentistry, Faculty of Dentistry, Mazandaran University of Medical Sciences, Sari, Iran

(Received October 29, 2015 ; Accepted January 13, 2016)

Abstract

The term amelogenesis imperfecta (AI) describes a diverse group of hereditary conditions primarily affecting the quality and/or quantity of dental enamel which are usually not associated with generalized findings. It affects all teeth in both the primary and permanent dentitions. The estimated frequency of AI is one in 14000. Disruptions occurring during histodifferentiation, apposition, and mineralization result in enamel hypoplasia or hypomineralization for AI. In this paper a 10-year-old male is presented who referred to a dental office in Sari with a chief complaint of generalized discolored teeth since childhood and sensitivity while having hot and cold foods. After clinical and radiographic examination the patient was diagnosed with AI (hypoplastic type). AI affects the psychology of patients negatively due to the aesthetic concerns, so, it should be identified promptly and involved patients must receive appropriate treatments.

Keywords: amelogenesis imperfecta, discoloration, hypoplastic

J Mazandaran Univ Med Sci 2016; 26(133): 346-351 (Persian).

[Downloaded from jmums.mazums.ac.ir on 2025-07-16]

مجله دانشگاه علوم پزشکی مازندران
دوره بیست و پنجم شماره ۱۳۳ بهمن سال ۱۳۹۴ (۳۴۶-۲۵۱)

هیپوپلاستیک آملوژنزایمپرفکتا: گزارش مورد

هاله حالی

اعظم نحوی

چکیده

آملوژنز ایمپرفکتا (AI) شامل گروهی از بیماری‌های ارثی است که عمدتاً کیفیت و کمیت مینای دندان را تحت تاثیر قرار داده و معمولاً مرتبط با یافته‌های سیستمیک نمی‌باشد. همه دندان‌ها را در هر دو سیستم دندانی شیری و دائمی درگیر می‌کند. وقوع این حالت ۱ در ۱۴۰۰۰ تخمین زده شده است. ناهنجاری‌های ساختاری دندان در AI ناشی از اختلال حین مراحل تمایز بافتی، رسوب و مینرالیزاسیون تکامل دندان می‌باشد. بیمار پسر ده ساله‌ای بود که با شکایت از تغییر رنگ دندانی از کودکی و حساسیت به غذاهای سرد و گرم، به مطب دندانپزشکی کودکان در شهر ساری مراجعه نمود. بر اساس معاینه کلینکی و رادیوگرافی، تشخیص AI از نوع هیپوپلاستک داده شد. از آن‌جایی که آملوژنز ایمپرفکتا از نظر روانی و عملکردی بیمار را تحت تاثیر قرار می‌دهد، درمان این بیماران از اهمیت ویژه ای برخوردار است.

واژه های کلیدی: آملوژنز ایمپرفکتا، تغییر رنگ، هیپوپلاستیک

مقدمه

آنومالی در تکامل دندان‌ها نسبتاً شایع بوده و ممکن است به تنهایی یا همراه با سایر آنومالی‌ها دیده شوند. آنومالی‌های تکاملی دندان اغلب مرحله تکاملی که مال فورمیشن در آن رخ داده است، را نشان می‌دهند. اختلال در مرحله آغازین (Initiation) منجر به هیپودنشیا یا دندان اضافه، اختلال در مرحله تمایز شکلی (Morphodifferentiation) منجر به آنومالی در اندازه و شکل دندان (ماکرودنشیا، میکرودنشیا، تارودنتیسم)و اختلال در طی مراحل تمایز بافتی، رسوب و مینرالیزاسیون منجر به هیپوپلازی یا هیپومینرالیزه شدن در آملوژنز ایمپرفکتا، دنتینوژنز ایمپرفکتا و دنتین دیسپلازی می‌شود(۱).

آملوژنز ایمپرفکتا (AI) گروهی از نقائص ارثی مینای دندانی است که تنوع کلینیکی و ژنتیکی را نشان می‌دهد و هر دو سیستم دندانی شیری و دائمی را درگیر می‌کند(۲). وقوع این حالت ۱ در ۱۴۰۰۰ فرد تخمین زده شده است(۳). در فرم خفیف، باعث تغییر رنگ دندانی می‌شود، در حالی که در انواع شدید، مینای هیپومینرالیزه در مدت کوتاهی پس از رویش ساییده می‌شود. طیف متنوعی از تغییرات در مینا شامل فقدان تشکیل مینا تا نقائص مربوط به محتوای معدنی و پروتئینی دیده می‌شود(۴). علاوه بر نقائص مینایی، آنومالی در رویش دندانی، اپن بایت قدامی و تارودنتیسم ممکن است دیده شود(۵). بیماران مبتلا به AI، عملکرد جویدنشان به سبب حساسیت دندانی، دچار اختلال می شود و کوتاهی تاج دندان از نظر کلینیکی به علت اتریشن و یا رویش ناکامل دیده می‌شود(۶). تمایل نژادی در AI گزارش نشده است و دندان‌ها از نظر عاج و شکل ریشه نرمال

مولف مسئول: اعظم نحوی- ساری: دانشکده دندانپزشکی
استادیار، گروه کودکان، دانشکده دندانپزشکی، دانشگاه علوم پزشکی مازندران، ساری، ایران
E-mail: Azamnahvi@ahoo.com

تاریخ دریافت :۱۳۹۴/۸/۹ تاریخ ارجاع جهت اصلاحات : ۱۳۹۴/۸/۱۶ تاریخ تصویب : ۱۳۹۴/۱۰/۲۱

[Downloaded from jmums.mazums.ac.ir on 2025-07-16]

می‌باشند(۷). اهداف درمانی شامل کاهش درد ناشی از حساسیت دندان، حفظ ساختار دندان تا جای ممکن و بهبود ظاهر به دلیل تاثیر روانی این بیماری در کاهش اعتماد به نفس می‌باشد(۸). آملوژنز ایمپرفکتا از نظر فنوتیپ به ۴ نوع هیپوپلاستیک، هیپوکلسیفیه، هیپومچورو هیپوپلاستیک-هیپومچور همراه با تارودنتیسم تقسیم می‌شود (تصویر شماره ۱). جدول شماره ۱، ویژگی‌های معمول هر کدام از این فنوتیپ‌ها را نشان می‌دهد. هر یک از این فنوتیپ‌ها ممکن است همزمان در یک بیمار یا در یک دندان دیده شود. پرسیدن سوالاتی که در جدول شماره ۲ آمده است، می‌تواند به تشخیص آملوژنز ایمپرفکتا از سایر نقایص مینایی مثل فلوروزیس که در تشخیص افتراقی آن قرار می‌گیرند، کمک کنند(۹) در مطالعه حاضر تشخیص و درمان پسر ده ساله‌ای که شکایت اصلی اش، ظاهر نازیبا و مشکلات دندانی بود، شرح داده می شود.

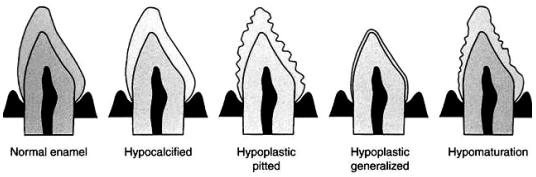

تصویر شماره ۱:آملوژنز ایمپرفکتا: دیاگرام نقایص مینایی
هیپوکلسیفیه: ضخامت نرمال، سطح صاف، سختی کم تر
هیپوپلاستیک-pitted: ضخامت نرمال، سطح pitted، سختی نرمال
هیپوپلاستیک -generalized: کاهش ضخامت، سطح صاف، سختی نرمال
هیپومچوریشن :ضخامت نرمال، سطح chipped، سختی کم تر، رنگ سفید اپک

گزارش مورد

بیمار پسر ده ساله‌ای بود که با شکایت از حساسیت دندانی قابل ملاحظه و درد و نارضایتی از رنگ زرد و ظاهر دندان‌هایش به مطب دندانپزشکی کودکان در شهر ساری مراجعه نمود. این تغییر رنگ در سیستم دندان‌های شیری کودک نیز دیده شده بود. کودک سابقه بیماری خاصی نداشته و تاریخچه خانوادگی از این بیماری در خانواده وی گزارش نشد. معاینه خارج دهانی یافته مرتبط با بیماری را نشان نداد. در معاینه داخل دهانی، تغییر رنگ زرد ژنرالیزه و دیاستم مابین دندان‌های قدامی مشهود بود. سطوح دندانی خشن، از نظر شکل نامنظم و کوچک‌تر از دندان های نرمال بودند. حساسیت قابل ملاحظه دندان‌ها، پریدگی دندان‌های قدامی و پوسیدگی در دندان های خلفی مشهود بود (تصویر شماره ۱-a،b). معاینه پریودونشیم و پروبینگ، وضعیت نرمال پریودنتال را نشان داد. برای بیمار رادیوگرافی پانورامیک درخواست شد. در بررسی رادیوگرافیک، دندان ها از نظر عاج و شکل ریشه نرمال بوده، ضخامت مینا کم (قوام آن در معاینه با سوند طبیعی بود) و همه سری دندان های دایمی موجود و ترتیب و زمان رویش دندان‌ها طبیعی بود (تصویر شماره c۱). براساس معاینه کلینیکی و رادیوگرافی، تشخیص AI از نوع هیپوپلاستک داده شد. در معاینه کلینیکی، پوسیدگی شدید همراه با درگیری پالپ دندان‌های مولر اول بالا

جدول شماره ۱: تظاهرات کلینیکی و رادیوگرافی فنوتیپ های اصلی آملوژنز ایمپرفکتا

تظاهرات کلینیکی و رادیوگرافی فنوتیپ های اصلی آملوژنز ایمپرفکتا		
هیپوکلسیفیه	هیپومچوریشن	هیپوپلاستیک
تظاهرات کلینیکی		
ضخامت نرمال مینا با کاهش ترانسلوسنسی	ضخامت نرمال مینا	کاهش ضخامت مینا
مینا خیلی کم معدنی شده و اغلب قوام پنیری نرم دارد. مستعد به تخریب سریع است.	مینا کم تر میزالیزه می شود و مستعد به سایش و تخریب است.	مینا معمولاً خوب میزالیزه شده، بنابراین نسبت به سایر فرم ها کم تر مستعد به سایش است.
رنگ می تواند با رنگ پذیری محیط دهان و درجه تخریب بعد از رویش متاثر شود. دندان از سایر انواع تیره تر است.	رنگ می تواند با رنگ پذیری محیط دهان و درجه تخریب بعد از رویش متاثر شود. می تواند از سفید اپک mottled تا زرد-قهوه ای یا قهوه ای – قرمز متفاوت باشد.	رنگ مینا از رنگ نرمال و ترانسلوسنسی تا زرد تا قهوه ی تیره بسته به نازکی مینا و درجه درخشندگی عاج زیرین
		فاصله بین دندان ها به علت مینا نازک تر و کاهش سایز دندان
		مینا pitted، نامنظم با یا بدون شیار
تظاهرات رادیوگرافیک		
رادیواپسیته مینا کم تر از عاج	رادیودنتسیتی مینا مشابه عاج	کنتراست مینا نرمال

[Downloaded from jmums.mazums.ac.ir on 2025-07-16]

جدول شماره ۲: سوالاتی که به‌تشخیص آملوژنز ایمپرفکتا کمک می‌کند

۱. فردی دیگری در خانواده چنین نمایی را دارد؟
۲. سابقه پزشکی که منجر به اختلال در تشکیل مینا شود، وجود دارد؟
۳. آیا همه دندان ها به طور مشابه درگیر شده اند؟
۴. آیا توزیع کرونولوژیک در تظاهر نقص ها وجود دارد؟

a

b

c

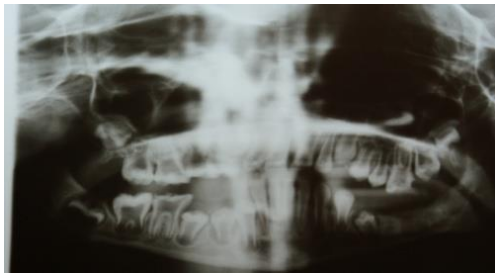

d

تصویر شماره ۲: b،a : رنگ زرد دندان ها همراه با پریدگی سطح مینا قبل از درمان، C: رادیوگرافی پانورامیک نشان دهنده اتاقک پالپی و شکل ریشه نرمال، d,e : ترمیم کامپوزیت دندان های قدامی و scc دندان های خلفی

مشاهده شد. بعد از آموزش بهداشت، بروساژ و فلورایدتراپی، ترمیم دندان‌های خلفی با گلاس آینومر و ونیرکامپوزیت دندان‌های قدامی جهت بهبود ظاهر و بستن دیاستم و برای ارتقا عملکرد آن‌ها انجام شد. آپکسوژنز و روکش ssc جهت دندان‌های مولر اول فک بالا انجام شد (تصویر شماره ۱– d،e).

بحث

AI یک اختلال تکاملی و ارثی است که مینا را تحت تاثیر قرار می‌دهد و فنوتیپ‌های ژنتیکی مختلفی دارد. وقوع این حالت ۱ در ۱۴۰۰۰ تخمین زده شده است. نمای متمایزکننده AI از سایر نقائص مینایی و قوع جدای آن از هر گونه بیماری سندرمیک، متابولیک یا سیستمیک است. ناهنجاری‌های ساختاری دندان در AI ناشی از اختلال حین مراحل تمایز بافتی، رسوب و مینرالیزاسیون تکامل دندان می‌باشد(۳). از نظر کلینیکی بر اساس نوع نقص و مرحله‌ای که تکامل مینا را مختل می‌سازد، به انواع هیپوپلاستیک، هیپومینرالیزه، هیپومچور و هیپوپلاستیک-هیپومچور همراه با تارودنتیسم تقسیم می‌شود(۱۰). در انواع وابسته به X، اختلال ناشی از جهش در ژن آملوژنین و در انواع اتوزمال غالب، ژن اناملین دچار اختلال می‌شود(۱۱). در انواع هیپومچور، دندان درگیر، رنگ زرد، سفید- قهوه‌ای اپک، ظاهر mottled و ساختار نرم تری نسبت به مینای نرمال نشان می‌دهد. در رادیوگرافی، ضخامت مینا نرمال با دانسیته‌ای مشابه با عاج می‌باشد(۶). در انواع هیپوکلسیفیه، مینا پیگمانته و به راحتی ساییده می‌شود. از نظر رادیوگرافی، ضخامت مینا نرمال است ولی دانسیته کم‌تری از عاج خواهد داشت(۶). طبق مطالعه Bhateja، در انواع هیپوپلاستیک، مینا به خوبی مینرالیزه شده است، اما از نظر کمیت کاهش یافته است. دندان‌های درگیر به نظر کوچک رسیده و تماس‌های دندانی باز هستند. مناطقی از تاج‌های کلینیکی مینای خیلی نازک داشته یا مینا

[Downloaded from jmums.mazums.ac.ir on 2025-07-16]

وجود ندارد که باعث حساسیت بالا به محرک‌های حرارتی می‌شود. رادیوگرافی، مینای نازک و کاهش یافته را نشان می‌دهد. ظاهر کلینیکی و رادیوگرافی در بیمار مورد گزارش، مشابه نوع هیپوپلاستیک AI می‌باشد(۷). سایر تظاهرات کلینیکی AI شامل استعداد کم به پوسیدگی، سایش سریع، رسوب بیش از حد جرم، هیپرپلازی لثه، دندان دایمی نهفته، رویش نا به جا، فقدان مادرزادی دندان و کلسیفیکاسیون پالپ می‌باشد(۱،۱۲) که در بیمار مطالعه حاضر دیده نشد. هم‌چنین آژنزی مولرهای دوم و انکیلوز به ندرت مشاهده شده است. این بایت قدامی که در نوع هیپوپلاستیک ۵۰ درصد، در نوع هیپومچور ۳۱ درصد و در هیپوکلسیفیه ۶۰ درصد گزارش شده است(۱) که در بیمار حاضر دیده نشد. گرچه هم دندان‌های دایمی و شیری در AI درگیرند، دندان‌های دایمی بیش‌تر از شیری و معمولاً اینسایزرها و مولرهای اول هر دو فک درگیر می‌شوند(۱۲). برخلاف AI که همه دندان‌ها را متاثر می‌کند و الگوی فامیلیال دارد، فلوروزیس می‌تواند شبیه AI باشد، اما معمولاً دندان ها یکدست درگیر نمی‌شوند و اغلب پره مولرها و مولرهای دوم دایمی درگیرند. سابقه دریافت فلوراید می‌تواند کمک‌کننده باشد(۱).

AI اثر منفی زیادی روی عملکرد جویدن، روان و ظاهر بیماران می‌گذارد. لذا دوری از جامعه و استرس و کاهش اعتماد به نفس را به دنبال دارد. درمان دندانپزشکی در این بیماران همراه با چالش خواهد بود(۱۳). فرمول استانداردی برای درمان موفق در این بیماران بیان نشده است(۱۲). انتخاب‌های درمانی وابسته به چندین فاکتور شامل: سن، شدت اختلال، وضعیت اجتماعی- اقتصادی و میزان همکاری بیمار می‌باشند(۱۴). جنبه‌های پیشگیری در دوره دندان‌های شیری و مختلط شامل: توصیه‌های غذایی، مکمل های فلوراید و دستورات بهداشتی می‌باشد. کاربرد فلوراید موضعی می‌تواند در طی دوره دندان‌های دایمی انجام شود. جنبه‌های ترمیمی در دوره دندان‌های شیری شامل ترمیم گلاس آینومر و SSC می‌باشد(۱۲). رعایت بهداشت دهان برای این بیماران به سبب حساسیت حین مسواک زدن، دشوار است. استفاده از آب ولرم جهت شستشوی دهان می‌تواند کمک‌کننده باشد. استفاده منظم از دهانشویه فلوراید می‌تواند به کاهش حساسیت و پوسیدگی کمک کند(۱۱). درمان ریشه و روکش‌های زیبایی برای دندان‌های پوسیده جهت کسب توام فانکشن و زیبایی موثر است(۱۵).

درمان این بیماران در کودکی و اوایل نوجوانی بر مشاوره، پیشگیری و حفظ دندان‌های شیری و دایمی متمرکز است. مطالعات کمی در مورد پیگیری طولانی مدت بیماران درمان شده با روش‌های درمانی متفاوت وجود دارد. درمان غیر تهاجمی و برگشت پذیر با رزین کامپوزیت قبل از سایر درمان‌های تخریبی باید در نظر گرفته شود. استفاده از کامپوزیت، زیبایی را که برای بیماران بسیار مهم است، تامین می‌کند؛ در ضمن این که بافت دندانی را نیز حفظ می‌کند. تعدادی از دندانپزشکان از انجام کامپوزیت به علت رنگ‌پذیری و حساسیت تکنیکی اجتناب می‌کنند. رنگ‌پذیری با انجام پالیشینگ منظم ترمیم، درمان می‌شود. اگر لازم باشد، لایه سطحی می‌تواند برداشته شود و ترمیم با لایه جدیدی بازسازی شود. اگر در ترمیم کامپوزیت، پریدگی لبه رخ دهد، می‌تواند به آسانی مجدداً ترمیم شود و در افراد جوان، ساختار دندانی اکسپوز شده در مارژین ژینژیوالی می‌تواند به راحتی با بازسازی ترمیم پوش داده شود. این مزایا استفاده ازکامپوزیت را هم از نظر اقتصادی و هم بیولوژیکی نسبت به سایر ترمیم های تهاجمی و گران مقرون به صرفه می‌کند. رزین‌های کامپوزیتی به عنوان اولین مواد ترمیمی انتخابی برای همه بیماران به خصوص بیمارانی که در اوایل نوجوانی هستند، می‌باشد. تکنیک‌های invasive شامل full coverage crown اگر تا سنین بالاتر به تاخیر بیافتد، وقتی که پالپ عقب نشینی کرده و سطح لثه ای ثابت شده، برای بیمار مفید خواهد بود(۹). AI به دلیل اختلال در زیبایی، از نظر روحی برای بیمار اضطراب به دنبال دارد. لذا تشخیص و

[Downloaded from jmums.mazums.ac.ir on 2025-07-16]

درمان صحیح می‌تواند سبب ارتقا کیفیت زندگی بیمار گردد و ایجاد انگیزه در بیمار برای رعایت بهداشت دهان در طولانی مدت می‌تواند در حفظ شرایط بهبود یافته دندانی موثر باشد.

References

1. American Academy of Pediatric Dentistry .Guideline on Dental Management of Heritable Dental Developmental Anomalies. Pediatr Dent 2013; 35(5): 179-184.
2. Sarawathi VN, Ghousia S, Shashibhushan KK, Poornima S. Amelogenesis imperfect-A case report. J Oral Health Res 2011; 2(4): 106-110.
3. Chen CF, Jan CH, Bresciani E, Peters MC, Estrella MR. Treatment considerations for patient with amelogenesis imperfacta: A review. Braz Dent Sci 2013; 16(4): 7-18.
4. Chanmougananda SC, Ashokan KA, Ashokan SC, Bojan AB, Ganesh RM. Literature review of amelogenesis imperfect with case report. JIAOMR 2012; 24(1): 83-87.
5. de Souza JF, Fragelli CM, Paschoal MA, Campos EA, Cunha LF, Losso EM, et al. Noninvasive and multidisciplinary approach to the functional and esthetic rehabilitation of amelogenesis imperfect: A pediatric case report. Case Rep Dent 2014; 2014: 127175.
6. Canger EM, Celenk P, Yenisey M, Odyakmaz SZ. Amelogenesis imperfecta hypoplastic type associated with some dental abnormalities: A case report. Braz Dent J 2010; 21(2): 170-174.
7. Bhateja S, Sahni P, Arora G, Solanki J. Amelogenesis imperfecta-A case report and literature review. Dent Impact 2014; 6: 15-19.
8. Chaudhary M, Dixit S, Singh A, Kunte S. Amelogenesis imperfecta:Report of a case and review of literature.J Oral Maxillofac Pathol 2009; 13(2): 70-77.
9. Patel M, McDonnell St, Iram S, Chan F. Amelogenesis imperfecta-lifelong management. Restorative management of the adult patient. Br Dent J 2013; 215(9): 449-457.
10. Trambuwala A, Kulkarni A, Tembey A, Bohra T, Ul Haque Chand MA. Amelogenesis imperfect. URJD 2012; 2(3): 127-131.
11. Rathi VN, Singh GM, Mukesh K, Dahake TP, Rachna T, Ranjan KM. Oral rehabilitation of amelogenesis imperfect:A case report.Indian J Dent Sci 2013; 5(3): 64-66.
12. Dhaval N. Mehta, Jigna Shah, Bhavik Thakkar. Amelogenesis imperfecta: Four case reports. J Nat Sci Biol Med 2013; 4(2): 462-465.
13. Suchancova B, Holly D, Janska M, Stebel J, lysy J, Thurzo A, et al. Amelogenesis imperfect and the treatment plan-interdisciplinary team approach. Bratisl Lek Listy 2014; 115(1): 44-48.
14. Poulter JA, Murillo G, Brookes SJ, Smith CE, Parry DA, Silva S, et al. Deletion of ameloblastin exon 6 is associated with amelogenesis imperfect. Hum Mol Genet 2014; 23(20): 5317-5324.
15. Nigam P, Singh VP, Prasad K, Tak J, Sinha A, Grewal P. Amelogenesis imperfect-A review. J Adv Dent Sci Res 2014; 2(3): 83-90.

[Downloaded from jmums.mazums.ac.ir on 2025-07-16]