

Protective Effect of Mummy on Gentamicin Induced Nephrotoxicity in Rats

Hani Bahalo¹,
Abdul Rasool Namjoo²,
Esfandiar Heidarian³,
Ebrahim Rahimi⁴

¹ Doctor of Veterinary Medicine, Faculty of Veterinary Medicine, Islamic Azad University, Shahrekord Branch, Shahrekord, Iran

² Associate professor, Department of Pathology, Faculty of Veterinary Medicine, Islamic Azad University, Shahrekord Branch, Shahrekord, Iran

³ Professor, Clinical Biochemistry Research Center, Shahrekord University of Medical Sciences, Shahrekord, Iran

⁴ Professor, Department of Food Hygiene and Public Health, Faculty of Veterinary Medicine, Islamic Azad University, Shahrekord Branch, Shahrekord, Iran

(Received September 15, 2014 Accepted December 26, 2015)

Abstract

Background and purpose: Gentamicin, an aminoglycoside antibiotic, is used in treatment of Gram-negative infections. However, its usefulness is restricted by its nephrotoxicity. The present study aimed to evaluate the potential protective effects of mummy and Vit E against gentamicin-induced nephrotoxicity in rats.

Materials and methods: In this experimental study, 36 adult albino Wistar rats were divided into six groups: Group 1 received 1 ml normal saline intra-peritoneal once daily. Group 2 was treated with gentamicin 100mg/kg daily IP and served as experimental group. Group 3 received Vit E 250 mg/kg/day IM and gentamicin 100 mg/kg/day IP. Groups 4, 5 and 6 were treated with gentamicin 100 mg/kg and mummy at daily dosages of 1000, 500 and 250 mg/kg orally, respectively. All groups had daily treatments for 28 days. At the end of treatment, blood samples were taken for measurement of serum creatinine, blood urea nitrogen (BUN), albumin, electrolytes, malondialdehyde (MDA) and ferric reducing antioxidant power (FRAP) using standard methods. Also, right kidneys were removed for histological evaluation.

Results: Mummy at 1000 and 500 mg/kg and Vit E (250 mg/kg) significantly reduced gentamicin-induced increases in BUN, MDA and histological changes. Furthermore, mummy at 1000 mg/kg increased FRAP compared to other concentrations.

Conclusion: Our results suggest that mummy and Vit E therapy improved gentamicin induced nephrotoxicity via inhibition of lipid peroxidation.

Keywords: gentamicin, nephrotoxicity, Vitamin E, malondialdehyde, ferric reducing antioxidant power

J Mazandaran Univ Med Sci 2016; 26(135): 107-118 (Persian).

اثر حفاظتی مومنایی در مسمومیت کلیوی القاء شده با جنتامایسین در موش های صحرایی

هانی بهالو^۱
عبدالرسول نامجو^۲
اسفندیار حیدریان^۳
ابراهیم رحیمی^۴

چکیده

سابقه و هدف: جنتامایسین و آنتی بیوتیک های آمینو گلیکوزیدی برای درمان عفونت های باکتریایی گرم منفی استفاده می شود. با این حال مفید بودن آن به علت سمیت کلیوی محدود شده است. هدف از مطالعه حاضر ارزیابی اثرات حفاظتی مومنایی (Mummy) و ویتامین E در سمیت کلیوی القاء شده با جنتامایسین است.

مواد و روش ها: در این مطالعه تجربی، سی و شش سر موش صحرایی نر بالغ نژاد ویستار به شش گروه تقسیم شدند. گروه اول (گروه شاهد) دریافت کننده ۱ میلی لیتر سرم فیزیولوژی به صورت داخل صفاقی، گروه دوم (گروه تجربی) درمان شده با جنتامایسین با دوز ۱۰۰ میلی گرم/کیلوگرم به صورت داخل صفاقی، گروه سوم: گروه دریافت کننده ویتامین E با دوز ۲۵۰ میلی گرم/کیلوگرم به صورت داخل عضلانی و جنتامایسین با دوز ۱۰۰ میلی گرم/کیلوگرم به صورت داخل صفاقی. گروه های چهارم، پنجم و ششم به ترتیب مومنایی با دوزهای ۱۰۰۰، ۵۰۰ و ۲۵۰ میلی گرم/کیلوگرم به صورت خوراکی و جنتامایسین با دوز ۱۰۰ میلی گرم/کیلوگرم. هر گروه روزانه به مدت ۲۸ روز تحت درمان بودند. در پایان دوره درمان بعد از اخذ خون، میزان کراتینین سرم، نیتروژن اوره خون، آلبومین، الکترولیت ها، مالون دی آلدئید و ظرفیت آنتی اکسیدان پلاسما با استفاده از روش های استاندارد اندازه گیری شد. هم چنین کلیه راست برای ارزیابی هیستوپاتولوژیک برداشته شد.

یافته ها: مومنایی با دوز ۱۰۰۰ و ۵۰۰ میلی گرم/کیلوگرم و ویتامین E با دوز ۲۵۰ میلی گرم/کیلوگرم به طور معنی داری میزان نیتروژن اوره خون و مالون دی آلدئید را کاهش داده و تغییرات پاتولوژیک ناشی از جنتامایسین را بهبود بخشید. هم چنین مومنایی با دوز ۱۰۰۰ میلی گرم / کیلوگرم باعث افزایش ظرفیت آنتی اکسیدان پلاسما نسبت به سایر گروه ها شد.

استنتاج: نتایج ما نشان می دهد، مومنایی و ویتامین E آسیب های کلیوی القاء شده با جنتامایسین را از طریق ممانعت از لیپید پراکسیداسیون بهبود بخشیده است.

واژه های کلیدی: جنتامایسین، سمیت کلیوی، ویتامین E، مالون دی آلدئید، ظرفیت آنتی اکسیدان پلاسما

مقدمه

جنتامایسین یکی از رایج ترین آنتی بیوتیک های آمینو گلیکوزیدی جدا شده از باکتری گرم مثبت میکرومونسپورا پورپورا است که در خاک و آب یافت می شود و بر ارگانایسم های گرم منفی و گرم مثبت

E-mail: ar.namjo72@gmail.com

مؤلف مسئول: عبدالرسول نامجو - شهر کرد: دانشکده دامپزشکی، دانشگاه آزاد اسلامی واحد شهر کرد

۱. دکترای دامپزشکی، دانشکده دامپزشکی، دانشگاه آزاد اسلامی واحد شهر کرد، شهر کرد، ایران

۲. دانشیار، گروه پاتولوژی دامپزشکی، دانشکده دامپزشکی، دانشگاه آزاد اسلامی واحد شهر کرد، شهر کرد، ایران

۳. استاد، مرکز تحقیقات بیوشیمی بالینی، دانشگاه علوم پزشکی شهر کرد، شهر کرد، ایران

۴. استاد، گروه بهداشت و مواد غذایی، دانشکده دامپزشکی، دانشگاه آزاد اسلامی واحد شهر کرد، شهر کرد، ایران

تاریخ دریافت: ۱۳۹۴/۶/۲۴ تاریخ ارجاع جهت اصلاحات: ۱۳۹۴/۶/۲۴ تاریخ تصویب: ۱۳۹۴/۱۰/۵

(فول)، و در حلقه پیران دارای یک ریشه متیل و یک زنجیر ۱۶ کربنی می‌باشد (۱۲). این ویتامین محلول در چربی، فرآیندهای مختلف اکسیداسیون در بدن را به عنوان یک آنتی‌اکسیدان قدرتمند تنظیم می‌کند، هم چنین مصرف رژیم غذایی حاوی ویتامین E می‌تواند اثر مخرب استرس اکسیداتیو القاء شده ناشی از رادیکال آزاد اکسیژن را خنثی کند (۱۳). مومنایی (Mummy) ماده‌ای قهوه‌ای، سیاه رنگ و نیم جامد است که در نتیجه اکسید شدن هیدروکربورهای نفتی در شکاف‌ها و شکست‌های طبقات زمین، در مجاورت ذخایر نفتی یافت می‌شوند. مومنایی در ۱۰۰ درجه سانتی‌گراد ذوب می‌شود و وزن مخصوص آن در حدود ۱/۲ گرم بر سانتی‌متر مکعب است. از جمله ترکیبات مهم آن می‌توان به هیدروکربورها، اکسیژن، ازت و گوگرد اشاره کرد (۱۴). مومنایی به دو نوع یکی محلول در چربی و مواد آلی چون الکل و کلروفرم (نوع موضعی) و دیگری محلول در آب (نوع خوراکی) است. تجزیه شیمیایی انجام شده بر روی آن حکایت از حضور یون‌های کلسیم، فسفات، کربنات، منیزیم، ازت و پلی ساکاریدها را دارد. در کتاب قانون در طب حکیم بوعلی سینا اثرات مفید آن در التیام در رفتگی و شکستگی مفاصل، تسکین سر درد، قطع چرک گوش، درمان درد گلو، سرفه، خفقان، سسککه، مسمومیت و عقرب گزیدگی و تقویت معده اشاره شده است (۱۵، ۱۶). هدف از این مطالعه تجربی، تعیین اثرات حفاظتی مومنایی در دوزهای مختلف و ویتامین E یا آلفا توکوفرول روی سمیت کلیوی القاء شده با جنتامایسین در موش‌های صحرایی نر است.

مواد و روش‌ها

به منظور انجام این مطالعه تجربی مداخله‌ای، از ۳۶ سر موش‌های صحرایی نر سفید بالغ نژاد ویستار استفاده شد. موش‌های صحرایی با میانگین وزنی ۲۷۰ تا ۳۲۰ گرم از مرکز تحقیقاتی انستیتو پاستور خریداری شد و

هوای موثر است (۱). مسمومیت کلیوی و آسیب‌های شنوایی، استفاده کلینیکی از این دارو را محدود می‌کند. در میان چندین آمینو گلیکوزید، درجه سمیت کلیوی به ترتیب شامل: نئومایسین، جنتامایسین و توبرامایسین است (۲). کارآزمایی بالینی بر روی جنتامایسین نشان داد که حدود ۳۰ درصد بیماران درمان شده با جنتامایسین به مدت ۷ روز، علائم مسمومیت کلیوی را نشان داده‌اند (۳، ۴). جنتامایسین از طریق تصفیه گلوامرولی به داخل لوله‌های ادراری وارد و با فسفولیپیدهای آنیونیک هم‌چون فسفاتیدیل اینوزیتول یا فسفولیپید سرین در غشاء پرزهای راس توپول‌های نزدیک کلیه متصل شده و از طریق فرآیند پینوسیتوز فعال به درون لیزوزوم سلول‌های لوبولی جذب شده (۵) و موجب آسیب به غشاء فسفولیپیدی لیزوزوم و اختلال در عملکرد طبیعی کلیه می‌شود (۶). حیوانات درمان شده با دوزهای درمانی پایین آمینو گلیکوزید، تخریب غشاء فسفولیپیدی لیزوزوم (۷) و مرگ برنامه‌ریزی شده در سلول‌های لوله‌های نزدیک کلیه را نشان داده‌اند (۸). سمیت کلیوی القاء شده با جنتامایسین می‌تواند به علت استرس اکسیداتیو کلیوی همراه با کاهش مکانیسم‌های دفاعی آنتی‌اکسیدان، القاء نکرروز لوله‌ای حاد، آسیب گلوامرولی، التهاب کلیوی (۶) و افزایش سطح نیتریک اکسید باشد (۹). کاهش ادرار، وجود قند و پروتئین در ادرار، کاهش دفع آمونیوم و کاهش درصد فیلتراسیون گلوامرولی از عوارض مسمومیت کلیوی ناشی از آمینو گلیکوزیدها است (۱۰). مصرف جنتامایسین در دوزهای بالا با پرادراری، افزایش نیتروژن اوره خون، کاهش پاکسازی اوره و اختلال در عملکرد کلیه همراه است (۱۱). ویتامین E (آلفا توکوفرول) با فرمول خام (C₂₉H₅₀O₂) یک ترکیب آلی هتروسیکلیک مشتق از هسته کرومان (Chromane) است. از اتصال یک حلقه بنزنی و یک حلقه هتروسیکلیک اکسیژن‌دار به نام پیران، هسته کرومان حاصل می‌گردد. توکوفرول در حلقه بنزنی دارای سه ریشه متیل و یک عامل هیدروکسیل

در مرکز تحقیقات آسیب شناسی دانشگاه آزاد اسلامی واحد شهرکرد در دمای ۲۰ درجه سانتی گراد، رطوبت ۴۵ درصد و چرخه روشنایی- تاریکی ۱۲ ساعته نگهداری شدند. جهت حصول سازش با شرایط محیط جدید، تمامی آزمایش ها پس از گذشت حداقل یک هفته از استقرار حیوان ها انجام شد. موش های صحرایی به صورت آزاد به آب و غذای آماده استاندارد که از شرکت خوراک دام پارس شامل ۲۰ درصد پروتئین، ۵۰ درصد نشاسته، ۱۰ درصد سلولز، ۱۵ درصد چربی و ویتامین تهیه شده بود، دسترسی داشتند (۱۷). مومنایی مورد استفاده در این پژوهش از مرغوب ترین نوع آن که عاری از هر نوع مواد زائد و شن بود، خریداری و مورد استفاده قرار گرفت. محلول مومنایی از حل کردن مومنایی در آب مقطر تا حدی که به حالت اشباع در آید (۳/۵ گرم مومنایی در ۱۵ میلی لیتر آب مقطر)، تهیه و به صورت خوراکی با لوله معدی در دوزهای ۱۰۰۰، ۵۰۰ و ۲۵۰ میلی گرم به ازای هر کیلوگرم وزن بدن خورانده شد. آمپول های جنتامایسین سولفات (۸۰ mg/۲ ml) و ویتامین E (۱۰۰ IU/ml) ساخت شرکت داروگستر تهران به ترتیب در دوزهای ۱۰۰ و ۲۵۰ میلی گرم به ازای هر کیلوگرم وزن بدن به صورت داخل صفاقی و عضلانی تزریق شد.

گروه اول: گروه کنترل که به مدت ۲۸ روز، نرمال سالی ۰/۹ درصد به مقدار ۱ میلی لیتر به روش داخل صفاقی به ازای هر سر موش دریافت کردند.

گروه دوم: گروه درمان شده با جنتامایسین (ساخت شرکت داروگستر، تهران، ایران) با دوز ۱۰۰ میلی گرم به ازای هر کیلوگرم وزن بدن به صورت داخل صفاقی به مدت ۲۸ روز تزریق شد.

گروه سوم: گروه درمان شده با ویتامین E با دوز ۲۵۰ میلی گرم به ازای هر کیلوگرم وزن بدن به روش عضلانی و جنتامایسین با دوز ۱۰۰ میلی گرم به ازای هر کیلوگرم وزن بدن به صورت داخل صفاقی به مدت ۲۸ روز تزریق شد.

گروه چهارم: گروه درمان شده با مومنایی با دوز ۱۰۰۰ میلی گرم به ازای هر کیلوگرم وزن بدن به روش خوراکی با لوله معدی و تزریق داخل صفاقی جنتامایسین با دوز ۱۰۰ میلی گرم به ازای هر کیلوگرم وزن بدن به مدت ۲۸ روز تزریق شد.

گروه پنجم: گروه درمان شده با مومنایی با دوز ۵۰۰ میلی گرم به ازای هر کیلوگرم وزن بدن به روش خوراکی با لوله معدی و تزریق داخل صفاقی جنتامایسین با دوز ۱۰۰ میلی گرم به ازای هر کیلوگرم وزن بدن به مدت ۲۸ روز تزریق شد.

گروه ششم: گروه درمان شده با مومنایی با دوز ۲۵۰ میلی گرم به ازای هر کیلوگرم وزن بدن به صورت خوراکی با لوله معدی و تزریق داخل صفاقی جنتامایسین با دوز ۱۰۰ میلی گرم به ازای هر کیلوگرم وزن بدن به مدت ۲۸ روز تزریق شد.

موش های صحرایی نر بعد از ۱۲ ساعت از پایان تزریق و خوراندن دارو از دسترسی به غذا دور نگهداشته شدند و توسط ترازوی دیجیتال با دقت ۰/۰۱ گرم توزین و توسط ترکیبی از داروهای کتامین و زایلازین به ترتیب با دوزهای ۱۰۰ و ۱۰ میلی گرم به ازای هر کیلوگرم وزن بدن به صورت تزریق داخل عضلانی بیهوش شدند. سپس خون گیری از قلب (cardiac puncture) تحت بی هوشی به منظور انجام آزمایش های آنزیمی صورت گرفت.

به منظور آنالیز پارامترهای بیوشیمیایی بعد از خون گیری به وسیله سرنگ بدون ماده ضد انعقاد، نمونه خونی اخذ شده به وسیله دستگاه سانتریفوژ H-11N ساخت شرکت KOKUSAN کشور ژاپن به مدت ۱۰ دقیقه در ۳۰۰۰ دور سانتریفوژ گردید و سرم های به دست آمده از نمونه خون جدا شد و تا زمان انجام آزمایش های سرمی در دمای ۷۰- درجه سانتی گراد نگهداری شدند. سپس به وسیله دستگاه اتوآنالیزور BT-3000 و کیت های تشخیص ساخت شرکت پارس آزمون میزان اوره، کراتینین، آلبومین، پروتئین تام و

۵۳۲ نانومتر می‌کند، اندازه‌گیری شد (۱۹). ظرفیت آنتی‌اکسیدان سرم نیز با استفاده از ترکیب تری پیریدیل تری آذین TPTZ و با استفاده از اسپکتروفتومتر در طول موج ۵۹۳ نانومتر تعیین شد (۲۰). اطلاعات جمع‌آوری شده ابتدا وارد برنامه Excel شد. سپس با استفاده از نرم‌افزار آماری SPSS ورژن ۲۰ با استفاده از آنالیز واریانس یک طرفه (خطای معیار ± میانگین) محاسبه و در صورت وجود تفاوت معنی‌دار، اختلاف بین گروه‌های تحت مطالعه با استفاده از آزمون توکی بررسی شد.

یافته‌ها

نتایج این مطالعه نشان داد که مقدار نیتروژن اوره خون در گروه دوم (جنتامایسین با دوز ۱۰۰ میلی‌گرم به ازای هر کیلوگرم وزن بدن) نسبت به گروه چهارم (مومناپی با دوز ۱۰۰۰ میلی‌گرم به ازای هر کیلوگرم وزن بدن و جنتامایسین با دوز ۱۰۰ میلی‌گرم به ازای هر کیلوگرم وزن بدن) دارای افزایش معنی‌دار بود ($p < 0/01$). اما اختلاف معنی‌داری در پارامترهای بیوشیمیایی بین گروه‌های مختلف مشاهده نشد ($p > 0/05$) (جدول شماره ۱ و ۲).

میانگین نسبت وزن کلیه‌ها به وزن بدن بر حسب درصد در گروه کنترل نسبت به گروه دوم ($p < 0/025$)، نسبت به گروه چهارم ($p < 0/008$) و نسبت به گروه پنجم ($p < 0/00$) دارای کاهش معنی‌داری بود (جدول شماره ۱). میزان مالون دی‌آلدئید سرم موش‌های صحراپی گروه دوم (جنتامایسین با دوز ۱۰۰ میلی‌گرم

غلظت الکترولیت‌های کلسیم، فسفر، سدیم، پتاسیم و منیزیم سرم مورد اندازه‌گیری قرار گرفت. هم‌چنین کلیه راست و چپ به صورت جداگانه از محوطه شکمی خارج شده و پس از توزین نسبت میانگین وزن هر دو کلیه به وزن بدن بر حسب درصد محاسبه شد. جهت مطالعه تغییرات آسیب‌شناسی بافت کلیه، بلافاصله بعد از خونگیری، کلیه را با تیغ جراحی به صورت طولی به دو نیمه تقسیم و به منظور تثبیت، درون فرمالین بافر ۱۰ درصد قرار گرفت و مطابق روش‌های معمول بافت‌شناسی، بلوک‌های پارافینی تهیه و با میکروتوم مدل 315 Shandon citadel (کشور انگلستان) برش‌هایی با ضخامت ۵ میکرون تهیه گردید و با روش رایج هماتوکسیلین و ائوزین رنگ آمیزی و مورد مطالعه میکروسکوپ نوری قرار گرفتند (۱۷).

تعیین ظرفیت آنتی‌اکسیدانی مومناپی با روش DPPH

اثر آنتی‌اکسیدانی مومناپی با استفاده از روش اندازه‌گیری کاهش ظرفیت رادیکالی به کمک روش DPPH، فعالیت خنثی‌کنندگی رادیکال ۲- و ۲-دی فنیل-۱-پیکریل هیدرازیل مورد ارزیابی قرار گرفت (۱۸).

اندازه‌گیری غلظت مالون دی‌آلدئید و ظرفیت آنتی‌اکسیدانی پلاسما

میزان مالون دی‌آلدئید (MDA) سرم با استفاده از روش کالریمتری واکنش اسید تیوباربیتوریک با مالون دی‌آلدئید که ایجاد ترکیب رنگی با جذب نوری در

جدول شماره ۱: مقایسه مقدار نیتروژن اوره خون، کراتینین سرم، آلومین، پروتئین تام و نسبت درصد وزن کلیه‌ها به وزن بدن در موش‌های صحراپی نر تحت مطالعه

گروه‌ها	پارامترهای بیوشیمیایی	نیتروژن اوره خون (mg/dl)	کراتینین سرم (mg/dl)	آلومین (g/dl)	پروتئین تام (g/dl)	نسبت درصد وزن کلیه‌ها به وزن بدن
گروه ۱	۳۱/۲ ± ۳/۶۳ab	۰/۶۸ ± ۰/۰۸a	۳/۴۶ ± ۰/۱۵۱a	۷/۸۲ ± ۰/۸۱a	۰/۶۵۵ ± ۰/۰۳۵a	
گروه ۲	۳۸/۵۰ ± ۱/۰۴b	۰/۶۸ ± ۰/۰۷a	۳/۳۸۳ ± ۰/۱۴۷a	۷/۳۰ ± ۰/۴۴۷a	۰/۸۷۲ ± ۰/۱۳۰b	
گروه ۳	۳۴/۵۰ ± ۶/۳۷ab	۰/۷۵ ± ۰/۱۵۱a	۳/۴۶ ± ۰/۳۰۷a	۶/۹۱۶ ± ۰/۷۴۱a	۰/۶۱۶ ± ۰/۰۴۱a	
گروه ۴	۲۶/۴ ± ۳/۰۴a	۰/۷۰ ± ۰/۱۰۹a	۳/۳۸ ± ۰/۲۱۳a	۷/۳۵ ± ۰/۱۵۱a	۰/۸۸ ± ۰/۰۹۴b	
گروه ۵	۳۰/۸۰ ± ۳/۰۳ab	۰/۷۲ ± ۰/۰۸۳a	۳/۴۴ ± ۰/۲۱۹a	۶/۹۴۰ ± ۰/۴۶۱a	۱/۰۶ ± ۰/۰۷۲c	
گروه ۶	۳۱ ± ۶/۰۳ab	۰/۶۸ ± ۰/۰۴۴a	۳/۴۰ ± ۰/۳۶۷a	۶/۷۶۰ ± ۰/۹۲۸a	۰/۸۳۵ ± ۰/۰۵۸b	

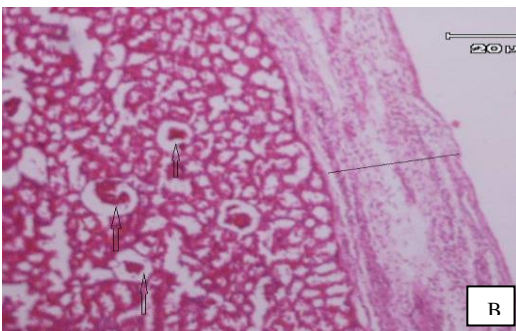
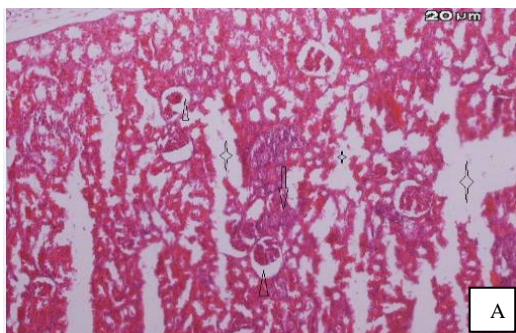
گروه اول: کنترل، گروه دوم: جنتامایسین (۱۰۰ mg/kg)، گروه سوم: ویتامین E (۲۵۰ mg/kg) و جنتامایسین (۱۰۰ mg/kg)، گروه چهارم: مومناپی (۱۰۰۰ mg/kg) و جنتامایسین (۱۰۰ mg/kg)، گروه پنجم: مومناپی (۵۰۰ mg/kg) و جنتامایسین (۱۰۰ mg/kg)، گروه ششم: مومناپی (۲۵۰ mg/kg) و جنتامایسین (۱۰۰ mg/kg). حروف غیر متشابه a، b، c در هر ستون نشان دهنده اختلاف آماری معنی‌دار است ($p < 0/05$). داده‌ها به صورت خطای معیار ± میانگین و تعداد موش صحراپی در هر گروه شش سر می‌باشد.

جدول شماره ۲: مقایسه میزان کلسیم، فسفر، سدیم، پتاسیم و منیزیم سرم در موش های صحرایی تحت مطالعه

گروه ها	پارامترهای بیوشیمیایی	کلسیم mg/dl	فسفر mg/dl	سدیم (meq/L)	پتاسیم (meq/L)	منیزیم mg/dl
گروه ۱	۸/۹۸ ± ۰/۴۴ a	۴/۲۶ ± ۰/۱۵۱ a	۱۴۸ ± ۶/۱۶۳ a	۴/۹۴ ± ۰/۱۱۴ a	۲/۳۴ ± ۰/۱۶۷ a	
گروه ۲	۸/۹۳ ± ۰/۲۹۴ a	۴/۰۸۳ ± ۰/۲۲۲ a	۱۴۵/۶۷ ± ۳/۰۷ a	۴/۹۰ ± ۰/۲۶۸ a	۲/۵۱۶ ± ۰/۵۴۵ a	
گروه ۳	۷/۲۱۶ ± ۳/۱۱۶ a	۳/۹۱ ± ۰/۴۲۶ a	۱۴۳/۳۳ ± ۴/۳۶ a	۴/۶۰ ± ۰/۲۵۲ a	۲/۶۸۳ ± ۰/۸۰۶ a	
گروه ۴	۸/۵۳ ± ۰/۴۵۰ a	۴/۴۳ ± ۰/۲۰۶ a	۱۴۶/۸۳ ± ۳/۴۳۰ a	۴/۹۵۰ ± ۰/۱۲۲ a	۲/۴۵۰ ± ۰/۲۸۸ a	
گروه ۵	۸/۸۶ ± ۰/۳۳۶ a	۴/۲۶۰ ± ۰/۴۷۸ a	۱۴۴/۲۰ ± ۲/۹۴۹ a	۴/۹۶۰ ± ۰/۳۵۵ a	۲/۳۶۰ ± ۰/۳۵۰ a	
گروه ۶	۸/۷۶ ± ۰/۲۳۰ a	۴/۲۶۰ ± ۰/۲۶۰ a	۱۴۲/۶۰ ± ۲/۴۰۸ a	۴/۹۶ ± ۰/۲۸۴ a	۲/۷۶۰ ± ۰/۱۸۱ a	

گروه اول: کنترل، گروه دوم: جنتامایسین (۱۰۰ mg/kg)، گروه سوم: ویتامین E (۲۵۰ mg/kg) و جنتامایسین (۱۰۰ mg/kg)، گروه چهارم: مومنایی (۱۰۰۰ mg/kg) و جنتامایسین (۱۰۰ mg/kg)، گروه پنجم: مومنایی (۵۰۰ mg/kg) و جنتامایسین (۱۰۰ mg/kg)، گروه ششم: مومنایی (۲۵۰ mg/kg) و جنتامایسین (۱۰۰ mg/kg). حروف مشابه a در هر ستون نشان دهنده عدم اختلاف آماری معنی دار است ($P > 0.05$). داده ها به صورت خطای معیار تخمیناگین و تعداد موش صحرایی در هر گروه شش سر است.

ادارای اطراف گلو مروز، کست های پروتئین داخل توپول های کلیه و آتروفی و چروکیدگی گلو مروز های کلیه را نشان داد (تصویر شماره ۱).



تصویر شماره ۱: تصویر A: بافت کلیه گروه دو (جنتامایسین با دوز ۱۰۰ میلی گرم به ازای هر کیلو گرم وزن بدن). حضور بافت فیروز و سلول های آماسی تک هسته ای بین توپول های کلیه (نفریت بینایی مزمن) (پیکان) و آتروفی کلافه گلو موزولی و افزایش فضای ادارای (سریکان) و تخریب ساختار توپول های کلیه و حضور مایع ادم (ستاره). (H&E×100). تصویر B: بافت کلیه گروه دو (جنتامایسین با دوز ۱۰۰ میلی گرم به ازای هر کیلو گرم وزن بدن). افزایش ضخامت کپسول کلیه و حضور سلول های آماسی تک هسته ای و مایع ادم در ناحیه کپسول کلیه (خط تیره) آتروفی کلافه گلو موزولی و افزایش فضای ادارای (پیکان) (H&E×100).

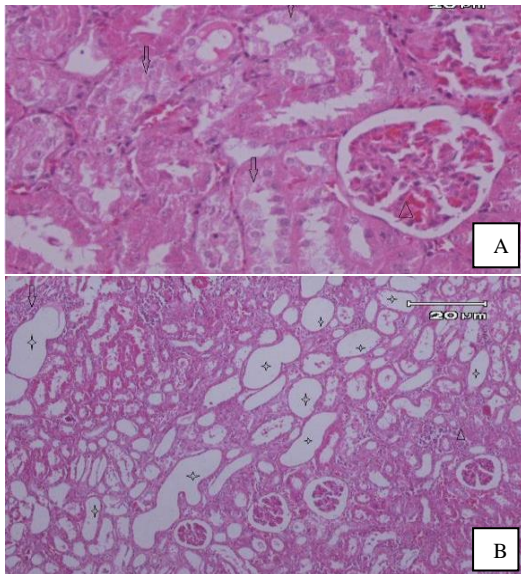
به ازای هر کیلو گرم وزن بدن) در مقایسه با سایر گروه ها دارای افزایش معنی دار بود ($p < 0.001$). مقدار ظرفیت آنتی اکسیدانی پلازما (FRAP) در سرم گروه چهارم (مومنایی با دوز ۱۰۰۰ میلی گرم به ازای هر کیلو گرم وزن بدن و جنتامایسین با دوز ۱۰۰ میلی گرم به ازای هر کیلو گرم وزن بدن) نسبت به سایر گروه های تحت مطالعه افزایش معنی داری را نشان داد ($p < 0.001$).

نتایج حاصل از آزمون آنتی اکسیدانی مومنایی

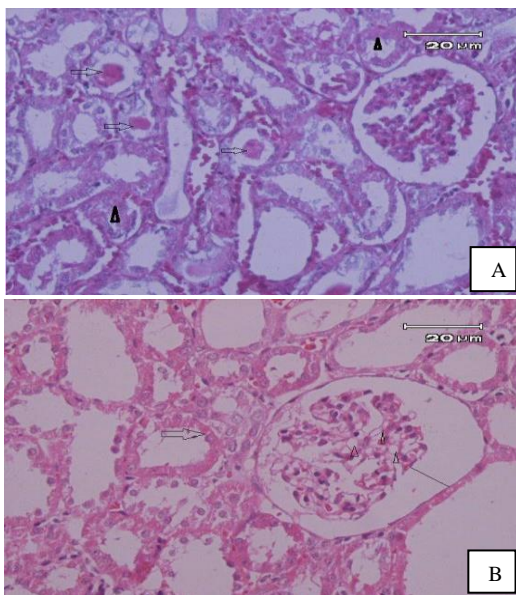
فعالیت بازدارندگی مومنایی با استفاده از آزمون مهار رادیکال های DPPH به صورت IC50 (غلظتی از ترکیب است که باعث ۵۰ درصد بازدارندگی در ظرفیت رادیکالی می شود)، مقدار ۱۴۸/۰۲ میکروگرم بر میلی لیتر تعیین شد، که نشان از فعالیت آنتی اکسیدانی بسیار ضعیف این ماده است.

یافته های هیستوپاتولوژیک

یافته های هیستوپاتولوژیک کلیه موش های صحرایی گروه کنترل (نرمال سالین) ساختارهای گلو موزولی و توپول های خمیده مجاور و دور طبیعی را نشان داد. هم چنین لوله های خمیده نزدیک از سلول های مکعبی با زائده مسواکی و لوله های خمیده دور از سلول های مکعبی مشخص تشکیل شده بود. موش های صحرایی درمان شده با جنتامایسین نکروز توپول های کلیه، تراوش سلول های آماسی اطراف توپول ها، اتساع توپول های کلیه و فضای

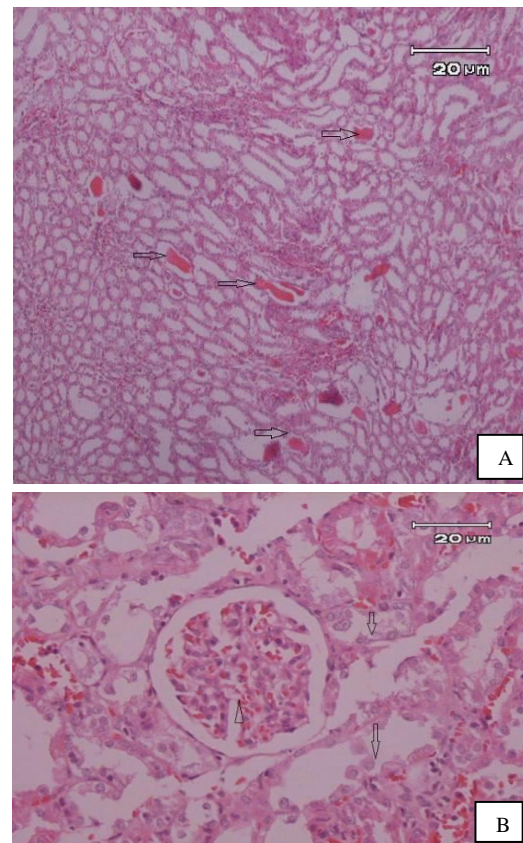


تصویر شماره ۳: تصویر A: کلیه گروه ششم (مومناپی ۲۵۰ mg/kg و جنتامایسین ۱۰۰ mg/kg) پرخونی خفیف گلوبول (پیکان) و دژنراسیون توبول های کلیه (پیکان). (H&E × 400). تصویر B: کلیه گروه پنجم (مومناپی ۵۰۰ mg/kg و جنتامایسین ۱۰۰ mg/kg) اتساع توبول های کلیه (ستاره) و نفوذ سلول های آماسی بین توبول های کلیه (پیکان) و نکروز توبول های کلیه (سر پیکان). (H&E × 100).



تصویر شماره ۴: تصویر A: کلیه گروه پنجم (مومناپی ۵۰۰ mg/kg و جنتامایسین ۱۰۰ mg/kg) نکروز توبول های کلیه (سر پیکان تیره) و کست های پروتئینی داخل توبول های کلیه (پیکان روشن). (H&E × 400). تصویر B: کلیه گروه چهارم (مومناپی ۱۰۰۰ mg/kg و جنتامایسین ۱۰۰ mg/kg) نکروز توبول های کلیه (پیکان) و واکنش داخل سلول های مزانشیال کلافه گلوبولی (سر پیکان) و اتساع فضای گلوبولی (خط ممتد). (H&E × 400).

هم چنین موش های صحرایی تحت درمان با مومناپی با دوز ۲۵۰ میلی گرم به ازای هر کیلوگرم وزن بدن و جنتامایسین با دوز ۱۰۰ میلی گرم به ازای هر کیلوگرم وزن بدن و ویتامین E با دوز ۲۵۰ میلی گرم به ازای هر کیلوگرم وزن بدن تغییرات دژنراسیون و پرخونی خفیف گلوبولی را نشان دادند (تصویر شماره ۲). هم چنین کلیه موش های صحرایی تحت درمان با مومناپی با دوزهای ۵۰۰ و ۱۰۰۰ میلی گرم به ازای هر کیلوگرم وزن بدن و جنتامایسین با دوز ۱۰۰ میلی گرم به ازای هر کیلوگرم وزن بدن دژنراسیون و نکروز توبول های کلیه خفیف و پراکنده بود (تصویر شماره ۳ و ۴).



تصویر شماره ۲: تصویر A: کلیه گروه سوم (ویتامین E ۲۵۰ mg/kg و جنتامایسین ۱۰۰ mg/kg) کست های پروتئین داخل توبول های کلیه (پیکان). (H&E × 100). تصویر B: کلیه گروه سوم (ویتامین E ۲۵۰ mg/kg و جنتامایسین ۱۰۰ mg/kg) پرخونی خفیف گلوبول (سر پیکان) و دژنراسیون و جدا شدن سلول های توبول های کلیه از غشاء (پیکان). (H&E × 400).

بحث

کلیه‌ها یکی از مهم‌ترین اهداف مواد سمی با منشاء خارجی هستند. ظرفیت کلیه برای استخراج و تغلیظ مواد سمی و ورود ۲۰ درصد از خون برون ده قلبی به آن موجب افزایش فشار بر روی کلیه و عوارض بعدی می‌شود (۱۹). بررسی‌ها نشان می‌دهند که سطوح سرمی کراتینین و اوره در مدل مسمومیت کلیوی القاء شده با جنتامایسین در جنس نر به مراتب بیش‌تر از جنس ماده است (۲۱). بنابراین در این مطالعه از موش‌های صحرایی جنس نر استفاده شد. مهم‌ترین مکانیسم بیماری سمیت کلیوی ناشی از جنتامایسین استرس اکسیداتیو (۲۰) و مهم‌ترین واسطه مسمومیت کلیه با آمینوگلیکوزیدها تولید گونه‌های فعال اکسیژن (۲۲)، افزایش پراکسید هیدروژن، متابولیت‌های فعال اکسیژن، و پراکسیداسیون چربی‌ها می‌باشد (۲۳). افزایش سطح گونه‌های فعال اکسیژن به دنبال مصرف جنتامایسین باعث سمیت سلولی و افزایش رادیکال آزاد مشتق از نیتروژن و اکسیژن و کاهش فعالیت کاتالاز، گلوکاتیون و غیر فعال شدن آنتی‌اکسیدان‌ها در کورتکس کلیه می‌شوند (۲۴). همچنین، جنتامایسین به عنوان یک شلاته‌کننده آهن، با تشکیل کمپلکس آهن - جنتامایسین به عنوان یک کاتالیست قوی در تولید رادیکال عمل می‌کند (۲۵). در مطالعه حاضر مصرف جنتامایسین با دوز ۱۰۰ میلی‌گرم به ازای هر کیلوگرم وزن بدن به‌طور معنی‌داری باعث افزایش سطح نیتروژن اوره خون در مقایسه با گروه مومنایی با دوز ۱۰۰۰ میلی‌گرم به ازای هر کیلوگرم وزن بدن و جنتامایسین با دوز ۱۰۰ میلی‌گرم به ازای هر کیلوگرم وزن بدن شد که این افزایش به دلیل مسمومیت کلیوی القاء شده با جنتامایسین که موجب ناتوانی کلیه‌ها در دفع مواد زائد روزانه هم‌چون اوره، اسید اوریک و کراتینین ادرار می‌شود (۲۶). بر اساس بسیاری از مطالعات، جنتامایسین با آسیب به عملکرد گلوومرول‌ها سبب افزایش غلظت شاخص‌های بیوشیمیایی عملکرد کلیه از جمله نیتروژن اوره خون در سرم می‌گردد (۲۲، ۲۷، ۲۸).

گزارش شده که جنتامایسین سبب تغییر ترکیب لیپیدی غشاهای سلولی در کلیه می‌شود (۲۹، ۳۰). ثابت شده این تغییرات توسط فعالیت پراکسیداسیون لیپیدی رادیکال‌های آزاد میانجیگری می‌گردد (۳۰). مطالعات نشان داده، حیواناتی که تحت درمان با جنتامایسین قرار می‌گیرند، مقدار غلظت مالون دی‌آلدئید پلاسمایی به عنوان شاخص پراکسیداسیون لیپیدی افزایش می‌یابد (۳۰) که با نتایج مطالعه حاضر مطابقت دارد. تجزیه شیمیایی انجام گرفته بر روی مومنایی حکایت از حضور یون‌های کلسیم، فسفات، کربنات، منیزیم، ازت و پلی‌ساکاریدها دارد (۱۶). در هیچ‌یک از منابع مطالعه شده، اشاره‌ای به اثرات درمانی مومنایی در مسمومیت کلیوی القاء شده با جنتامایسین نشده است. نتایج آزمون تعیین خاصیت آنتی‌اکسیدانی مومنایی نشان داد که مومنایی خاصیت مهارکنندگی ضعیف رادیکال آزاد DPPH را دارد و استفاده از مومنایی در موش‌های صحرایی القاء شده به مسمومیت کلیوی، باعث کاهش سطح مالون دی‌آلدئید و بهبود آسیب بافتی القاء شده با جنتامایسین گردید. یافته‌های بررسی‌های میکروسکوپی نشان داد مواجهه با جنتامایسین موجب تغییرات آسیب‌شناسی در ساختار لوله‌ها، گلوومرول و بافت بینابینی کلیه می‌شود، که این تغییرات شامل دژنراسیون و نکروز سلول‌های لوله‌های پروکسیمال کلیه، اتساع لوله‌ها، تشکیل کست‌های پروتئینی در داخل مجرای توبول‌ها، پرخونی گلوومرول‌ها، آتروفی گلوومرول‌ها و نفوذ سلول‌های آماسی تک هسته‌ای در بافت بینابینی (تصویر شماره ۱) می‌باشد که تاییدی بر یافته‌های مطالعات قبلی است (۳۳-۳۱)، که به دنبال افزایش رادیکال‌های آزاد، آنزیم‌های لیپوزومی فعال شده منجر به آسیب سلولی و نکروز توبولی می‌شوند (۲۷). در مطالعه حاضر جنتامایسین سبب نکروز شدید در لوله‌های خمیده نزدیک شد و مصرف مومنایی با دوز ۱۰۰۰، ۵۰۰ و ۲۵۰ میلی‌گرم به ازای هر کیلوگرم میزان آسیب‌های بافتی ناشی از جنتامایسین را تا حد زیادی کاهش داده است (تصاویر شماره ۳ و ۴).

تحقیقات نشان داده مصرف توام مواد آنتی‌اکسیدان با جنتامایسین توانسته است آسیب‌های بافتی ناشی از جنتامایسین، در کلیه‌ها را تا حدودی کاهش دهد (۳۳،۳۱). نتایج مطالعه حاضر نشان داد که تزریق آلفا توکوفرول در موش‌های صحرایی القاء شده با سمیت کلیوی موجب کاهش مالون دی‌آلدئید در مقایسه با گروه سمیت کلیوی القاء شده با جنتامایسین می‌گردد (جدول شماره ۳) و مصرف آلفا توکوفرول توانسته است مالون دی‌آلدئید که نمادی از لیپید پراکسیداسیون ناشی از استرس اکسیداتیو القاء شده توسط رادیکال‌های آزاد تولید شده توسط جنتامایسین است را کاهش دهد، که با مطالعات درخشانفر و همکاران مطابقت دارد (۳۱).

در مطالعه حاضر با توجه به یافته‌های هیستوپاتولوژیک و تغییرات بیوشیمیایی سرم به نظر می‌رسد مصرف خوراکی مومنایی با دوز ۱۰۰۰ میلی‌گرم به ازای هر کیلو گرم قبل از تزریق جنتامایسین می‌تواند تا حد بسیار زیادی از سمیت کلیوی القاء شده با جنتامایسین بکاهد. کاهش مالون دی‌آلدئید و افزایش ظرفیت آنتی‌اکسیدانی پلازما در گروه چهارم به دنبال کاهش مسمومیت کلیوی ناشی از جنتامایسین اتفاق افتاده است (جدول شماره ۳)، که این اثر محافظت‌کنندگی علاوه بر خاصیت ضعیف آنتی‌اکسیدان مومنایی ممکن است به دلیل حضور یون‌های کلسیم، منیزیم و فسفات باشد که به صورت غیر مستقیم از تخریب آنزیم‌های آنتی‌اکسیدان جلوگیری نموده‌اند. در این مطالعه موش‌های صحرایی نر که در گروه تحت درمان با ویتامین E و مومنایی با

دوز ۲۵۰، ۵۰۰ و ۱۰۰۰ میلی‌گرم به ازای هر کیلوگرم قرار گرفته بودند، ارتشاح لنفوسیتی در مقایسه با گروه جنتامایسین کاهش یافته بود. این نتایج احتمال دخالت مومنایی و ویتامین E در انسداد روند التهاب سلولی که به دنبال مصرف جنتامایسین شروع می‌گردد، را نشان می‌دهد. مطالعات Fukuda و همکاران (۱۹۹۲) نشان داد که مصرف جنتامایسین در موش‌های صحرایی باعث ممانعت انتخابی از $\text{Na, K (+) - ATP ase}$ در سلول‌های توبول‌های پروکسیمال کلیه و به دنبال آن تغییرات الکترولیتی می‌شود (۳۳). تحقیقات Fukuda نشان داد که مصرف مکمل‌های کلسیم به مقدار ۴ درصد در جیره باعث مهار کاهش فعالیت $\text{Na, K (+) - ATP ase}$ شده و از آسیب‌های توبول‌های کلیه تا حدی ممانعت به عمل می‌آورد. هم‌چنین مطالعات DU و Yang (1994) نشان داد که جنتامایسین با افزایش آنیون‌های سوپراکسید و تولید رادیکال‌های هیدروکسیل در میتوکندری کورتکس کلیه (۳۴) و اختلال در زنجیره تنفسی میتوکندری (۳۵) باعث سرکوب فعالیت آنتی‌اکسیدانی کاتالاز و سوپراکسید دیسموتاز می‌شود (۳۴). شاید بتوان اثرات سودمند مومنایی را به مهار خفیف زنجیره تنفسی میتوکندری و فسفوریلاسیون اکسیداتیو نسبت داد که این فرضیه نیاز به مطالعات بیش‌تری دارد.

در پایان می‌توان نتیجه‌گیری کرد که مصرف طولانی مدت جنتامایسین با دوز ۱۰۰ میلی‌گرم به ازای هر کیلوگرم وزن بدن باعث نکروز شدید در لوله‌های کلیه موش‌های صحرایی شده، بنابراین استفاده از آمینوگلیکوزیدها در افراد با وضعیت کلیوی نرمال باید

جدول شماره ۳: مقایسه مقدار مالون دی‌آلدئید و ظرفیت آنتی‌اکسیدان سرم در موش‌های صحرایی تحت مطالعه

گروه ششم	گروه پنجم	گروه چهارم	گروه سوم	گروه دوم	گروه یک	گروه‌ها
۳۰/۹۰۵±۵۲۰c	۲۶/۵۳۷±۵۴۱b	۲۳/۲۴±۰/۵۶۲b	۲۲/۱۱۴±۱/۴۱۰c	۴۱/۸۴۳±۱/۱۲۵d	۱۹/۳۲±/۴۵۹a	آزمون استرس اکسیداتیو
۴۹۳/۷۵۰±۴۶۷a	۵۱۰±۵۷۵۹a	۶۰۲±۶/۱۴۲b	۴۸۹/۲±۵/۶۷۸a	۵۰۲/۶۷۷±۱۴/۱۹۳a	۴۸۸/۷۵۰±۶/۵۸۷a	مالون دی‌آلدئید (میکرومولار) ظرفیت آنتی‌اکسیدان پلازما (میکرو مول در لیتر)

گروه اول: کنترل، گروه دوم: جنتامایسین (۱۰۰ mg/kg)، گروه سوم: ویتامین E (۲۵۰ mg/kg) و جنتامایسین (۱۰۰ mg/kg)، گروه چهارم: مومنایی (۱۰۰۰ mg/kg) و جنتامایسین (۱۰۰ mg/kg)، گروه پنجم: مومنایی (۵۰۰ mg/kg) و جنتامایسین (۱۰۰ mg/kg)، گروه ششم: مومنایی (۲۵۰ mg/kg) و جنتامایسین (۱۰۰ mg/kg). حروف غیر مشابه a, b, c, d در ردیف نشان دهنده اختلاف آماری معنی دار است ($P < 0/001$). داده‌ها به صورت خطای معیار ± بیانگین و تعداد موش صحرایی در هر گروه شش سر است

و علمی جهت روشن شدن مکانیسم و اثرات واقعی درمان با مومناپی مورد نیاز است.

سپاسگزاری

نویسندگان این مقاله مراتب سپاس خود را نسبت به همکاران مرکز تحقیقات بیوشیمی بالینی به ویژه آقای مهندس مصطفی غلامی ارجنکی و مهندس محسن یزدانپرست ابراز می‌دارند.

از دوزهای پایین و مدت زمان محدود همراه با مصرف آنتی‌اکسیدان صورت گیرد. نتایج ما پیشنهاد می‌کند که مومناپی در دوزهای ۱۰۰۰ و ۵۰۰ میلی‌گرم به ازای هر کیلوگرم وزن بدن اثرات سودمندی در موش‌های صحرایی مبتلا به مسمومیت کلیوی القاء شده با جنتامایسین داشته و وضعیت پراکسیداسون غشاء چربی را ۳۰ روز بعد از مصرف مومناپی بهبود بخشیده است. با این وجود مطالعات بالینی

References

1. Hur E, Garip A, Camyar A, Ilgun S, Ozisik M, Tuna S, et al. The effects of vitamin D on gentamicin-induced acute kidney injury in experimental rat model. *Int J Endocrinol* 2013; Article ID 313528 , 7 pages.
2. Kore KJ, Shete RV, Kale BN, Borade AS. Protective role of hydroalcoholic extract of *Ficus carica* in gentamicin induced nephrotoxicity in rats. *Int J Pharm & Life Sci (IJPLS)* 2011; 2(8): 978-982.
3. Ali BH, Al Zaabi M, Blunden G, Nemmar A. Experimental gentamicin nephrotoxicity and agents that modify it: a mini-review of recent research. *Basic Clin Pharmacol Toxicol* 2011; 109(4): 225-232.
4. Chambers HF. The amino glycosides. In: Hardman J G, Limbird LE. *Goodman and Gilman's the Pharmacological basis of therapeutics*. 10th ed. New York: McGraw-Hill Book Company Inc; 2001. p. 1219-1231.
5. Servais H, Ortiz A, Devuyst O, Denamur S, Tulkens PM, Mingeot-Leclercq MP. Renal cell apoptosis induced by nephrotoxic drugs: cellular and molecular mechanisms and potential approaches to modulation. *Apoptosis* 2008; 13(1): 11-32.
6. Sayarifard A, Javadilarijani F, Mousavimovahhed SM, Moghtaderi M, Javadilarijani F. Amikacin-induced Nephrotoxicity in a Child with Idiopathic Nephrotic Syndrome in Iran: A Case Report. *J Ped Nephrology* 2015; 3(1): 31-34.
7. Anderson N, Borlak J. Drug-induced phospholipidosis. *FEBS Lett* 2006; 580(23): 5533-5540.
8. El Mouedden M, Laurent G, Mingeot-Leclercq MP, Taper HS, Cumps J, Tulkens PM. Apoptosis in enal proximal tubules of rats treated with low doses of aminoglycosides. *Antimicrob Agents Chemother* 2000; 44(3): 665-75.
9. Abdel-latif RG, Morsy MA, El-Moselhy MA, Khalifa MA. Sildenafil protects against nitric oxide deficiency-related nephrotoxicity in cyclosporine A treated rats. *Eur J Pharmacol* 2013; 705(1-3): 126-134.
10. El Badwi SMA, Bakhiet AO, Abdel Gadir EH. Haemato biochemical of aqueous extract of *khaya senegalensis* stem bark on gentamicin induced nephrotoxicity in wistar rats. *J Biol Sci* 2012; 12(6): 361-366.
11. Rahman MH, Hossain MZ, Rahman MA, Khan MI. Effect of captopril on gentamicin induced nephrotoxicity in rats. *J Dhaka Med Coll* 2009; 18(1): 3-7.

12. Shahbazi P, Maleknia N. General Biochemistry. Vol 2. 27th ed. Tehran: University of Tehran press; 2008. p. 80-83.
13. Wahba HMA, Thanaa EAA. Protective effect of flaxseed oil and vitamin E on potassium Bromate- induced oxidative stress in male rats. Int J Curr Microbiol App Sci 2013; 2(9): 299-309.
14. Moein M. Farhang-e Farsi-ye *Moein*. Vol 4. 25th ed. 2008. p. 4451-52 (Persian).
15. Rezvanipour M, Pourzadehosseini F, Malekpour R, Zarabi A. The Effect of Mummy on Some Indices of Wound Healing in Mice. J Kerman Univ Med Sciences 2007; 14(4): 267-77 (Persian).
16. Allah Tavakoli M, Khaksari Haddad M, Assar Sh. Comparison of topical application of Mummify and Phenytoin cream on skin wound healing in rat. J Babol Univ Med Sci 2003; 5(2): 7-13 (Persian).
17. Namjoo A, Heidarian E, Rafieian-Kopaei M, Jafarian-Dehkordi M. Effect of chronic oral administration of garlic aqueous extract on tissue changes, some blood and enzymatical parameters in male rats. J Shahrekord Univ Med Sci 2013; 15(1): 103-113 (Persian).
18. Molyneux P. The use of the stable free radical diphenylpicrylhydrazyl (DPPH) for estimating antioxidant activity. Songklanakarin J Sci Technol 2004; 26(2): 211-219.
19. Ohkawa H, Ohishi N, Yagi K. Assay for lipid peroxides in animal tissues by thiobarbituric acid reaction. Analytical Biochemistry 1979; 95(2): 351-358.
20. Priyamvada S, Priyadarshini M, Arivarasu NA, Farooq N, Khan S, Khan SA, et al. Studies on the protective effect of dietary fish oil on gentamicin-induced nephrotoxicity and oxidative damage in rat kidney. Prostaglandins Leukot Essent Fatty Acids, 2008; 78(6): 369-381.
21. Ali Bh, Ben Ismail Th, Basheer AA. Sex difference in the susceptibility of rats to gentamicin nephrotoxicity: Influence of gonadectomy and hormonal replacement therapy. Indian J Pharmacol 2001; 33(5): 369-373.
22. Morsy MA, Ibrahim SA, Amin EF, Kamel MY, Rifaai RA, Hassan MK. Sildenafil ameliorates gentamicin-induced nephrotoxicity in rats: role of iNOS and eNOS. J Toxicol 2014; 2014: 489382.
23. Alarifi S, Al-Doaiss A, Alkahtani S, Alkahtani S, Al-farraj SA, Al-Eissa MS, et al. Blood chemical changes and renal histological alterations induced by gentamicin in rats. Saudi Journal of Biological Sciences 2012; 19(1): 103-110.
24. Polat A, Parlakpinar H, Tasdemir S, Colak C, Vardi N, Ucar M, et al. Protective role of aminoguanidine on gentamicin-induced acute renal failure in rats. Acta Histochem 2006; 108(5): 365-371.
25. Khan SA, Priyamvada S, Farooq N, Khan S, Khan MW, Yusufi ANK. Protective effect of green tea extract on gentamicin-induced nephrotoxicity and oxidative damage in rat kidney. Pharmacol Res 2009; 59(4): 254-262.
26. Muthuraman A, Singla SK, Rana A, Singh A, Sood S. Reno protective role of flunarizine (mitochondrial permeability transition pore inactivator) against gentamicin induced nephrotoxicity in rats. Yakugaku Zasshi 2011; 131(3):437-43.
27. Abdel-Rahim IT, Abdel-GHany AA, Mohamed G. Protective Effect of Quercetin against Gentamicin- Induced Nephrotoxicityin. Biol Pharm Bull 2009; 32(1): 61-67.

-
28. Ajami M, Eghtesadi S, Pazoki-Toroudi H, Habibey R, Ebrahimi SA. Effect of crocus sativus on gentamicin induced nephrotoxicity. *Biol Res* 2010; 43(1): 83-90.
29. Abdel-Gayoum AA, Bashir AA, el-Fakhri MM. Effects of fish oil supplementation on gentamicin-induced nephrotoxicity in rat. *Hum Exp Toxicol* 1995; 14(11): 884-888.
30. Silan C, Uzun O, Comunoglu NU, Gokcen S, Bedirhan S, Cengiz M. Gentamicin induced nephrotoxicity in rats ameliorated and healing effects of resveratrol. *Biol Pharm Bull* 2007; 30(1): 79-83.
31. Derakhshanfar A, Bidadkosh A, Hashempour Sadeghian M. L-methionine attenuates gentamicin nephrotoxicity in male Wistar rat, pathological and biochemical findings. *Iranian Journal of Veterinary Research Shiraz University* 2009; 10(4): 323-328 (Persian).
32. Karahan I, Atessahin A, Yilmaz S, Cerbisat AO, Sakin F. Protective effect of lycopene in induced oxidative stress and nephrotoxicity in rats. *Toxicology* 2005; 215(3): 198-204.
33. Fukuda Y, Eklof AC, Malmberg AS, Aperia A. Calcium supplementation and thyroid hormone protect against gentamicin-induced inhibition of proximal tubular Na⁺, K⁺-ATPase activity and other renal functional changes. *Acta Physiol Scand* 1992; 145(2): 93-98.
34. Du X, Yang CL. Mechanism of gentamicin nephrotoxicity in rats and the protective effect of zinc-induced metallothionein synthesis. *Nephrol Dial Transplant* 1994; 9(Suppl 4): 135-140.
35. Zorov DB. Amelioration of aminoglycoside nephrotoxicity requires protection of renal mitochondria. *Kidney Int*, 2010; 77(10): 841-3.