

گزارش يك مورد کندروديسپلازي متافيزيال تيپ اشميت

فرخ سيلانيات طوسي (M.D.) **

فرهاد حيدرمان (M.D.) *

چکيده

کندروديسپلازي متافيزيال به گروهی از ديسپلازيها اطلاق می شود که با تغييرات راديوگرافیک در متافيز استخوانهای بلند توبولر و اپی فیزهای طبیعی مشخص می شود. این اختلال بر چند نوع است که عبارتند از تيپ اشميت، جانسون و مک کوسیک. کندروديسپلازي متافيزيال نوع اشميت بیشتر در کودکان کم سن دیده می شود که خود را به صورت کوتاهی قد خفیف تا متوسط، خمیدگی اندامها و گشادراه رفتن نشان می دهد. این بیماری ناشی از موتاسيون ژن کدکننده کلاژن تيپ X می باشد و به صورت اتوزوم غالب منتقل می شود، تظاهرات راديولوژیک آن به صورت فنجانی شدن و پهن شدن متافيزها، کوتاهی استخوانهای دراز، کوسا و اراوژنووارا می باشد. از نظر آزمایشگاهی کلسیم، فسفر، آلکالن فسفاتاز و به طور کلی بیوشیمی خون، طبیعی است.

در این گزارش يك مورد نوزاد ۱۳ ماهه با کندروديسپلازي متافيزيال تيپ اشميت معرفی شده است.

واژه هاي کلیدی : کوتاهی قد، کندرو ديسپلازي کوته اندامی

مقدمه

به سیستم اسکلتی می باشد. درگیری اندامهای فوقانی خفیف تر است (۱،۴).

شرح حال : بیمار شیرخوار ۱۳ ماهه ای است که به علت کوتاهی قد و اندامها مراجعه نموده است. وی از راه زایمان سزارین به دنیا آمده و با شیر مادر و غذای تکمیلی تغذیه شده است. واکسیناسيون، طبق برنامه اجرا شده است. پدر و مادر، نسبت فامیلی دور دارند. از نظر تکاملی، طبیعی بوده و به تازگی روی پاها می ایستد. در معاینه، دور سر: ۴۶/۵ سانتی متر، قد: ۶۱ سانتی متر (زیر صدک ده)، وزن ۷ کیلوگرم (زیر صدک ده)، سگمان تحتانی: ۲۲ سانتی متر، و جمجمه نرموسفال می باشد.

کندروديسپلازي یکی از انواع کندروديسپلازيها است که به صورت اتوزوم غالب انتقال می یابد (۱) و ناشی از موتاسيون هتروزیگوت ژن کدکننده کلاژن تيپ X می باشد که باعث محدودیت رشد استخوانهای دراز (به علت کاهش توزیع این کلاژن در نواحی رشد استخوانها) می شود. میزان بروز این بیماری بسیار نادر گزارش شده است (۲). اگرچه در مورد کندروديسپلازي تيپ جانسن که نادرتر از این بیماری است، میزان بروز ۰/۱ در میلیون گزارش شده است (۲،۳). این بیماران در بدو تولد، طبیعی هستند ولی با افزایش سن، اختلالات استخوانی مشهود می شود. تظاهرات این بیماری محدود

✉ بیرجند - خیابان غفاری - بیمارستان ولی عصر (عج) - بخش اطفال


* متخصص کودکان - فلوی آندوکرن و دیابت اطفال - استادیار دانشگاه

** متخصص راديولوژی و سونوگرافی - استادیار دانشگاه

شرح حال، معاینه بالینی و تصاویر رادیولوژیک و یافته‌های آزمایشگاهی می‌باشد.



تصویر شماره ۲: تغییرات متافیزیال شامل فنجان‌ی شدن ساییدگی و بی‌نظمی در دیس پلازی متافیزیال نوع اشمیت.



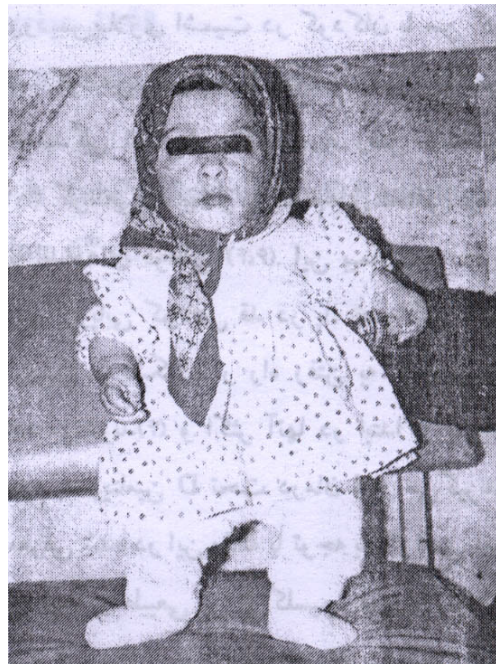
تصویر شماره ۳: کوتاهی استخوان‌های دراز و کوکساوارا و خمیدگی استخوان‌های دراز و اپی‌فیزیال در دیس پلازی متافیزیال تیب‌اشمیت.

بحث

تشخیص دیس پلازی متافیزیال تیب اشمیت بر اساس شرح حال، معاینه بالینی و تصاویر رادیولوژیک و یافته‌های آزمایشگاهی می‌باشد. تشخیص‌های افتراقی مهم شامل موارد ذیل می‌باشد:

- هیپوکندروپلازی. یافته‌های این بیماری شامل ماکروسفالی با فرونتال برجسته و کوتاهی خفیف قد می‌باشد. در رادیوگرافی ستون مهره‌ها،

فونتال قدامی در حال بسته شدن است. وضعیت موها طبیعی می‌باشد. سمع قلب و ریه‌ها طبیعی است. معاینه شکم طبیعی می‌باشد. به طور کلی، شیرخوار دارای قامت و اندام‌های کوتاه می‌باشد (تصویر شماره ۱).



تصویر شماره ۱: کوتاهی قد و اندام‌ها در بیمار مبتلا به دیس پلازی متافیزیال تیب اشمیت

نتایج آزمایشات به شرح زیر است:

CBC=normal	Glucose=۸۳mg/dl	Cr=۰/۶g/dl
Ca=۹/۶mg/dl	ALP=۲۳۵ IU/l	P=۴mg/dl
Na=۱۳۷ meq/l	K=۴/۸meq/l	U/A=normal

در رادیوگرافی‌های به عمل آمده در ناحیه متافیزی استخوان‌های دراز، فنجان‌ی شدن؛ ساییدگی و بی‌نظمی (تصویر شماره ۲) همراه با کوتاهی استخوان‌های دراز و کوکساوارا و خمیدگی استخوان‌های دراز و اپی‌فیزی طبیعی (تصویر شماره ۳) مشخص می‌باشد. رادیوگرافی جمجمه و ستون مهره‌ها و لگن کاملاً نرمال است. تشخیص دیس پلازی متافیزیال تیب اشمیت بر اساس

پدیکول کوتاه مهره‌ای و باریک شدن فاصله بین پدیکولی لومبوساکرال وجود دارد (۴،۱).

- آکندروپلازی. در این بیماران، سربزرگ با فرونتال برجسته، پل بینی فرورفته، هیدروسفالی و چانه برجسته وجود دارد در رادیوگرافی، استخوان لگن مربعی شکل است. پدیکول‌های مهره‌ای کوتاه می‌باشد. کاهش فاصله پدیکولی مهره‌های لومبوساکرال و نیز کیفوز وجود دارد (۵،۴،۱).

- هیپوفسفالاتازیا. در این بیماران جمجمه نرم، اندام‌های کوتاه و خمیده، انتهای شُل و کاهش آلکالن فسفاتاز سرم وجود دارد. یافته‌های رادیولوژیک شامل: استخوان‌های دراز و مهره‌های کوتاه و باریک، بی‌نظمی در استخوانی شدن متافیزها و کاهش مینرالیزاسیون سایر استخوان‌ها می‌باشد (۴).

- کندرو دیس‌پلازی تیپ جانسون. در این اختلال، کوتاهی قد و کوتاهی اندام‌ها وجود دارد. سر و پیشانی، بزرگ و برجسته است. این بیماران هیپرکسمی دارند و از نظر رادیولوژیک علاوه بر ساییدگی و خم شدگی متافیزها، هیپراوستئوزیس و اسکروز در قاعده جمجمه دیده می‌شود (۴).

- دیس‌پلازی تیپ مک کوسیک. از مشخصات این بیماران، مو، ابرو و مژه‌ها نرم و پراکنده است که معمولاً موها قدری روشن‌تر هستند. علاوه بر کوتاهی قد، سندروم سوء جذب نیز در آنها دیده می‌شود و در زمان کودکی دچار صاف شدگی متوسط جسم مهره‌ها می‌شوند (۴).

- کمبود ویتامین D تغذیه‌ای. علائم مختلفی ممکن است وجود داشته باشد که شامل کرانیوتابیس، کلفت شدن مچ دست و زانو‌ها، جمجمه غیرقرینه، برجستگی پیشانی، تغییر شکل قفسه صدری به صورت سینه کبوتری، تغییر شکل

لگن، ستون فقرات و پاها می‌باشد. وجود اختلالات اخیر می‌تواند منجر به کوتاهی قد گردد. از نظر آزمایشگاهی، کلسیم طبیعی یا پایین دارند؛ فسفر پایین است و آلکالن فسفاتاز بالا است. علائم رادیولوژیک شامل استئوپروز استخوان‌ها و نیز ساییدگی، فنجان‌ی شدن، نوک دار شدن انتهای رادیوس و اولنا می‌باشد. شکستگی پاتولوژیک از سایر یافته‌های رادیولوژیک می‌تواند باشد.

کندرو دیس‌پلازی اشمیت در کودکان با سن کم به صورت کوتاهی خفیف تا متوسط قد، کوتاهی اندام‌ها، خمیدگی اندام‌ها، و گشاد راه رفتن مشخص می‌شود (۴،۱). کوتاهی قد بیشتر در اندام‌های تحتانی دیده می‌شود تا اندام‌های فوقانی (۶،۴). این بیماران به طور معمول برای ارزیابی کوتاهی قد در پا، خمیدگی پاها، افزایش لوردوز و اشکال در راه رفتن به متخصصین ارجاع داده می‌شوند (۴) و اکثر آنها در ابتدا به عنوان ریکتز مقاوم به ویتامین D تحت درمان قرار می‌گیرند. در بیمار معرفی شده در این مقاله با توجه به کوتاهی قد، کوتاهی اندام‌ها و طبیعی بودن کلسیم، فسفر، آلکالن فسفاتاز سرم (بیوشیمی خون) و یافته‌های رادیولوژیک شامل سائیدگی، فنجان‌ی شدن و بی‌نظمی متافیز استخوان‌های دراز و طبیعی بودن اپی‌فیزها و نیز کوتاه بودن سیلندریک و خمیدگی استخوان‌های دراز، وجود کوکساوارا و طبیعی بودن رادیوگرافی‌ها جمجمه و ستون فقرات و لگن، تشخیص بیماری دیس‌پلازی متافیزیال تیپ اشمیت به اثبات رسید (۵،۴،۱). در این بیماران، تظاهرات بیماری محدود به سیستم استخوانی می‌باشد که می‌تواند باعث تغییر شکل شدید در اندام‌ها به خصوص اندام‌های تحتانی شود. در صورت بروز چنین عوارضی نیاز به مداخله ارتوپدی جهت تصحیح دفورمیتی وجود دارد. تجویز ویتامین D در دیس‌پلازی متافیزیال بی‌تأثیر است. اگر کوکساوارا در این بیماران شدید باشد، نیاز به اقدامات اصلاحی ارتوپدیک خواهد

اختلالات استخوانی نیاز به اصلاح ارتوپدی خواهد داشت.

داشت. بیمار معرفی شده در حال حاضر نیاز به مداخله ارتوپدی نداشت ولی درآینده در صورت تشدید

فهرست منابع

1. Behrman K. Ligman-Nelson textbook of pediatrics, 16th ed. 2000.
2. National institute of child health and human development. <http://www.Henetic.alliance.Org>.
3. South Australian orthopedic registrars' notebook. <http://som.findess.Edu.au/fusa/orthowe/notbook/disease/dysplasia.htm/>
4. Jaujlia A. Mcmillan, oski's pediatrics, 1999.
5. A.G.A Campbell-Forfar text book of pediatrics- 1998.
6. Lorel & winter's, pediatric orthopedics- 1996.
7. Paul & Juhl's Essential of Radiologic imaging, 6th ed. 2000.