Downloaded from jmums.mazums.ac.ir at 15:22 +0430 on Sunday July 22nd 2018

ORIGINAL ARTICLE

Structure of Tumor and Localization of Na $^{+}$/ K^{+}- ATPase in Mouse (Balb/c nu), 4T1 Breast Tumor Model

Ameneh Ahrari[1],
Saber Khodabandeh[2],
Haleh Akhavan Niaki[3],
Mohsen Asouri[4],
Aliasghar Ahmadi[5]

[1] MSc Student in Marine Biology, Faculty of Marine Sciences, Tarbiat Modares University, Tehran, Iran
[2] Associate Professor, Department of Marine Biology, Faculty of Marine Sciences, Tarbiat Modares University, Tehran, Iran
[3] Associate Professor, Department of Cell and Molecular, Cellular and Molecular Biology Research Center, Faculty of Medicine, Babol University of Medical Sciences, Babol, Iran
[4] PhD Candidate in Biotechnology, North Research Center, Pasteur Institute of Iran, Amol, Iran
[5] PhD Candidate in Developmental and Stem Cell Biology, Cellular and Molecular Biology Research Center, Faculty of Medicine, Babol University of Medical Sciences, Babol, Iran

(Received December 9, 2015 ; Accepted March 7, 2016)

Abstract

Background and purpose: The 4T1 cell line is a laboratory model used in the study of tumors biology. This cell line is very tumorigenic with high metastatic capacity in different organs. In this study, histology and immunohistochemistry methods were used to investigate the structure and localization of Na^{+}/K^{+}- ATPase enzyme in 4T1 cells induced breast cancer tumor in *Balb/c nu* mice.

Materials and methods: The histological sections (4 µm) were stained using Hematoxilin-Eosin and IgGα_5 special antibody was used for immunohistochemistry study.

Results: Study of tumor structure showed abnormal proliferation and high mitogenicity in epithelial cells with high proliferation rate. Immunohistochemistry analysis revealed significant immunofluorescence, indicating abundant presence of Na^{+}/K^{+}-ATPase enzymes (sodium potassium pump) in tumor cells.

Conclusion: Current results showed high rate of sodium potassium pump in plasma membrane of tumor cells. Immunofluorescence characteristic of 4T1 tumor cell lines make them appropriate candidate for antitumor studies.

Keywords: Breast tumor, Na^{+}/ K^{+} –ATPas, 4T1, immunohistochemistry, *Balb/c nu*

J Mazandaran Univ Med Sci 2016; 26(137): 1-11 (Persian).

پژوهشی

مجله دانشگاه علوم پزشکی مازندران
دوره بیست و ششم شماره ۱۳۷ خرداد سال ۱۳۹۵ (۱۱-۱)

Downloaded from jmums.mazums.ac.ir at 15:22 +0430 on Sunday July 22nd 2018

بررسی سلولی تومور و مکان‌یابی آنزیم Na^+, K^+-ATPase در موش توموری شده [*Balb/c nu*] با استفاده از رده سلولی 4T1

آمنه احراری[۱]
صابر خدابنده[۲]
هاله اخوان نیاکی[۳]
محسن آسوری[۴]
علی اصغر احمدی[۵]

چکیده

سابقه و هدف: رده سلولی 4T1 کارسینومای پستان موش، یک مدل آزمایشگاهی است که به صورت گسترده در مطالعه بیولوژی تومورها کاربرد دارد. این سلول‌ها به شدت تومورزا و مهاجم بوده و دارای قابلیت بالای متاستاز در اندام‌های دیگر هستند. این مطالعه به منظور بررسی ساختار و مکان یابی آنزیم Na^+, K^+–ATPase، تومورهای ایجاد شده توسط رده سلولی 4T1 در موش *Balb/c nu* به روش بافت‌شناسی و ایمونوهیستوشیمی انجام شد.

مواد و روش‌ها: برش‌های هیستولوژیک (به ضخامت ۴µm) با هماتوکسیلین- ائوزین رنگ آمیزی شد و برای مطالعه ایمونوهیستوشیمی از آنتی‌بادی اختصاصی $IgG\alpha_5$ استفاده گردید.

یافته‌ها: بررسی ساختار تومور نشان داد که تکثیر غیر عادی در سلول‌های اپیتلیال و هم چنین پلئومورفیسم بالایی از میتوژنیسیتی سلول‌ها قابل مشاهده است. در آنالیز تصاویر ایمونوهیستوشیمی، ایمونوفلوئورسانس قابل توجهی که شاخص حضور فراوان آنزیم Na^+, K^+–ATPase و به عبارتی پمپ سدیم- پتاسیم می‌باشد، در سلول‌های توموری دیده شد.

استنتاج: نتایج نشان داد که سلول‌های تومور غنی از پمپ سدیم- پتاسیم در غشا پلاسمایی خود بوده است. نتایج تحقیق حاضر نشان داد که ویژگی ایمونوفلوئورسانس تومور رده سلولی 4T1 این امکان را می‌دهد که به عنوان یک شاخص در مطالعات درمانی ضد توموری استفاده گردد.

واژه های کلیدی: تومور پستان، 4T1, Na^+, K^+–ATPase، ایمونوهیستوشیمی، *Balb/c nu*

مقدمه

سرطان، مجموعه‌ای از بیماری‌هاست که در آن سلول‌ها به‌صورت غیرطبیعی و کنترل نشده گسترش یافته و سبب ایجاد توده‌ای گوشتی به نام تومور می‌شوند(۱). دلیل عمده مرگ و میرهای ناشی از سرطان، توسعه و متاستاز در مناطق مختلفی چون گره‌های لنفاوی و اندام‌های دورتری چون استخوان، ریه، کبد و مغز است(۳،۷-۵). مطالعات بسیاری در زمینه مارکرهای وابسته به تومور و پیش‌آگهی مربوط به آن صورت گرفته است(۸).

مولف مسئول: صابر خدابنده- نور: خیابان امام، دانشگاه تربیت مدرس E-mail: surp78@gmail.com
۱. دانشجو کارشناسی ارشد، گروه زیست شناسی دریا، دانشکده علوم دریایی، دانشگاه تربیت مدرس، تهران، ایران
۲. دانشیار، گروه زیست شناسی دریا، دانشگاه تربیت مدرس، تهران، ایران
۳. دانشیار، مرکز تحقیقات بیولوژی سلولی مولکولی، دانشگاه علوم پزشکی، بابل، ایران
۴. دانشجوی دکتری بیوتکنولوژی، انستیتو پاستور ایران، آمل، ایران
۵. دانشجوی دکتری سلول‌های بنیادی، مرکز تحقیقات بیولوژی سلولی مولکولی، دانشکده پزشکی، دانشگاه علوم پزشکی بابل، ایران
تاریخ دریافت : ۱۳۹۴/۹/۱۸ تاریخ ارجاع جهت اصلاحات :۱۳۹۴/۹/۲۴ تاریخ تصویب : ۱۳۹۴/۱۲/۱۷

Downloaded from jmums.mazums.ac.ir at 15:22 +0430 on Sunday July 22nd 2018

مطالعات حاصل از داروهای ضد استروژنی چون تاموکسیفن و مهارکننده‌های آروماتاز نشان داده این ترکیبات ابتدا در درمان تومور موفق عمل کردند. اما بعدها تحقیقات نشان داد که اکثر تومورهای ایجاد شده مقاوم به درمان هستند. لذا هدف‌های دیگری برای درمان تومور در نظر گرفته شده که بیان می‌کند انتقال دهنده‌های یونی دارای خواص منحصر به فردی هستند و دارای قابلیت درمانی هستند(۲).

در تحقیقات جدید مشخص شده است که انتقال دهنده‌های یونی در عملکردهایی چون تکثیر سلولی نقش داشته و نقش آن‌ها در سرطان به خوبی مطالعه شده است(۹). از جمله این انتقال دهنده‌ها پمپ سدیم- پتاسیم بوده که دارای نقشی اساسی در سلول‌های سرطان پستان می‌باشد به این دلیل که درپیشرفت و چسبندگی سلول‌های توموری نقش کلیدی ایفا کرده، هم چنین به عنوان یک مبدل سیگنالی همکاره در تنظیم هورمون‌هایی چون استروژن دخالت دارد و بیان نابجا و فعالیت بالای آن در توسعه و پیشرفت تومور پستان قابل توجه است(۲). حضور این پمپ هم‌چنین برای فعالیت حیاتی تمامی سلول‌های بدن الزامی است، اما در سلول‌هایی که نقش تنظیم یونی دارند و هم‌چنین در سلول های جذبی روده، حضور این پمپ بیش‌تر است(۱۱). هم چنین گزارش شده که حضور نا برابر این پمپ در سلول‌های اپیتلیالی سبب تغییر و از دست دادن قطبیت در آن‌ها می‌گردد(۱۲). به علاوه، فعالیت این پمپ در ماه‌های قبل از رشد تومور در مخاط پیش سرطانی، تغییر پیدا می‌کند(۱۳). این پمپ فعالیتش را مدیون حضور آنزیمی به نام Na^+, K^+–ATPase می‌باشد که بیان بیش‌تر زیر واحد α این پمپ در سرطان کلیه(۱۴)، مثانه(۱۵) و در شکل بسیار تهاجمی در سرطان ریه(۱۶) و بافت‌های دیگر(۱۷) مشخص شده است. در مطالعات اخیر اشاره شده که آنزیم Na^+, K^+ -ATPase در تنظیم فنوتیپ قطبی سلول های اپیتلیالی تومور(۱۲) و تحرک سلول‌های سرطانی جهت فعالیت تهاجمی و متاستازی نقشی کلیدی بر عهده دارد(۱۹). این آنزیم از دو زیر واحد مجزای گلوبولی α و β تشکیل شده است. پروتئین α گیرنده‌های سدیم و پتاسیم داشته و قسمتی از درون آن فعالیت ATPase دارد. آنتی‌بادی مورد استفاده در بخش ایمونوهیستوشیمی منوکلونال α_5 است که قادر به شناسایی زیر واحدهای Na^+, K^+ -ATPase می‌باشد و گزارشات نشان داده که وجود این آنزیم در واکنش با $IgG\alpha_5$ واکنش ایمنیایی (Immunoreactivity) ایجاد می‌کند(۲۰، ۲۱،۲۲) و Fluorescein isothiocyanate (FITC) که برای مشخص نمودن آنتی‌بادی‌ها و یا سایر پروتئین‌ها استفاده می‌شود، به آنتی‌بادی $IgG\alpha_5$ متصل و سبب ایجاد رنگ فلوئورسنت سبز زرد در محل حضور آنتی‌بادی و در این‌جا در محل حضور آنزیم Na^+, K^+ -ATPase می‌گردد.

محققان استدلال متقاعد کننده‌ای دارند که بیان می‌کند این پمپ با داشتن زیر واحدهای اختصاصی، توانایی هماهنگی با نیازهای فیزیولوژیک سلول را دارد(۲۳) و در نتیجه با تغییر در بیان و سوء عمل، منجر به اختلال در ساختمان اتصالات سلولی و سرانجام پیشرفت سرطان پستان می‌شود(۲). اگرچه فعالیت و بیان ژن این پمپ بررسی شده است، اما ایمونوفلوئورسانس آن در تومور پستان مطالعه نشده است. به منظور مطالعه پمپ سدیم-پتاسیم در ساختار تومور از رده سلولی 4T1 استفاده گردید(۲۴). همان‌طوری که اشاره شد، اگرچه به نقش پمپ سدیم- پتاسیم در تومورهای پستان در مطالعات پرداخته شده، ولی مکان‌یابی آنزیم این پمپ به روش ایمونوهیستوشیمی بررسی نشده است. لذا تحقیق حاضر به دنبال بررسی ساختار تومور و مکان‌یابی این آنزیم در قسمت های مختلف تومور بوده است.

مواد و روش ها

۱- کشت سلول و آماده سازی رده سلولی 4T1

رده سلولی 4T1 برای القا تومور زیر جلدی در ناحیه FAT PAD از انستیتو پاستور ایران تهیه گردید. سلول ها با رعایت شرایط استاندارد کشت داده شده و

Downloaded from jmums.mazums.ac.ir at 15:22 +0430 on Sunday July 22nd 2018

به منظور تشخیص مهاجم بودن سلول‌ها، تست تشکیل کلونی در آگار صورت گرفت و پس از یک شبانه روز در محیط RPMI حاوی ۱۰ درصد سرم جنین گاو (BSA) و آنتی‌بیوتیک Pen/Strep تریپسینه و در دمای ۳۷ درجه سانتی‌گراد و شرایط CO_2 ۵ درصد کشت داده شد. در فاز لگاریتمی رشد سلول‌ها با تریپسین از فلاسک جدا و بعد از شمارش و تعیین قابلیت زیستی (بالای ۹۰ درصد) به شکل سوسپانسیون در محیط بافر فسفات استریل (PBS) و آماده تزریق شدند(۲۶،۲۵).

۲- انتخاب مدل حیوانی و تزریق سلول

در این مطالعه ۱۰ سر موش نود ماده گونه *Balb/c nu* (۴ تا ۵ هفته) از انستیتو پاستور تهیه گردید که در حیوان‌خانه این انستیتو طبق شرایط خاص و رعایت نکات ایمنی جهت القای رده سلولی آماده شدند. القای تومور در ناحیه FAT PAD با این کلونی سلولی برای ۱۰ نمونه موش در نزدیک پستان انجام شد. پس از تزریق رده سلولی،تومورها به‌روش میکروسکوپی و ماکروسکوپی بررسی شدند. در نهایت همه ۱۰ سر موش تزریقی دچار تومور شدند. از زمان قابل مشاهده بودن تومور، بیومتری آن‌ها با کولیس ورنیه انجام و روزانه موش‌ها از نظر سلامت جسمی مورد بررسی قرار گرفتند (در تمام مراحل تحقیق، اصول اخلاقی کار با این حیوانات رعایت شده است). بعد از طی یک دوره یک ماهه، موش های سرطانی بیهوش و طی عمل جراحی، تومور از بدن خارج و به منظور مطالعات بعدی، در بوئن به مدت ۲۴ ساعت تثبیت شدند(۲۸،۲۷).

۳- بافت شناسی کلاسیک

بررسی‌های بافت شناسی نمونه‌های تثبیت شده با استفاده از روش معمول در آزمایشگاه بافت‌شناسی و مطالعات میکروسکوپی انجام شد(۳۰،۲۹). به‌طور خلاصه، نمونه‌ها بعد از تثبیت، جهت آبگیری در اتانول ۷۰ درصد قرار داده شدند. مراحل آبگیری با استفاده از الکل‌های ۹۰ درصد (دو بار چهار ساعته) و ۱۰۰ درصد (دو بار یک ساعته) و در نهایت با الکل بوتیلیک (دو بار ۱۲ ساعته) انجام شد. نمونه‌ها بعد از ۱۲ ساعت نگهداری در پارافین مایع (داخل آون با دمای $60^{\circ}C$)، در داخل پارافین قالب‌گیری شده و با استفاده از میکروتوم، برش‌های عرضی و طولی ۴ میکرومتری تهیه گردید. برش‌های مطالعات بافت‌شناسی بر روی لام‌های شسته شده در الکل ۷۰ درصد قرار داده شده و لام‌ها ۲۴ ساعت در آون در دمای $37\ ^{0}C$ نگهداری شدند. نمونه‌ها بعد از پارافین زدائی (به کمک تولوئن و زایلن) و آبدهی با استفاده از هماتوکسلین- ائوزین رنگ شده و با میکروسکوپ نوری معمولی (Nikone DS-Fil) مطالعه و عکس برداری شدند(۳۱).

۴- ایمونوهیستوشیمی

تعیین مکان و حضور پمپ سدیم- پتاسیم با استفاده از مکان‌یابی دانسیته فلوئورسانس آنزیم - Na^{+} , K^{+} ATPase با استفاده از آنتی بادی $IgG\alpha_5$ (۳۲) Monoclonal Antibody Raised Against the a-subunit of the Chicken NKA; Developmental (Studies Hybridoma Bank, the university of lowa, USA) و آنتی‌بادی FITC (Mouse AntI-fluorescein Antibody Jackson Immuno Research, USA)) و میکروسکوپ فلوئورسانس انجام گرفت. برای مطالعه ایمونوهیستوشیمی، لام‌ها بعد از پارافین زدایی در HCl و آبدهی در اتانول، در محلول PBS، قرار داده شد. سپس لام‌ها در PBS شستشو داده شده و روی هر لام ۲ تا ۳ قطره از آنتی‌بادی $IgG\alpha_5$ رقیق شده به میزان ۲۰ µg/ml برای ۱۰ لام در PBS اضافه و به مدت ۵ ساعت در دمای اتاق نگهداری شد. بعد از شستشوی آنتی‌بادی اضافی با PBS، ۲-۳ قطره از آنتی‌بادی FITC روی هر لام اضافه و به مدت ۳ ساعت در محیط تاریک نگهداری شد، سپس لام‌ها با PBS شستشو و با استفاده از مایع مونتاژ، مونتاژ شدند(۳۴،۳۳).

یافته ها

در این مطالعه، تزریق سلول های رده 4T1 در

Downloaded from jmums.mazums.ac.ir at 15:22 +0430 on Sunday July 22nd 2018

ناحیه FAT PAD موش های ترانسژنیک ماده(۵-۴ هفته) گونه *Balb/c nu* انجام شد (تصویر شماره 1A). پس از گذشت ۸ روز، موش‌ها دارای تومورهای پستان با قوام و پر رگ شدند (تصویر شماره 1B). تظاهر توده توموری نشان‌دهنده مهاجم بودن این رده سلولی و موفقیت پیوند بود. پس از گذشت ۳-۴ هفته، تومورها دارای قوام کاملاً جامد، جراحت و التهاب و موش‌ها دارای افت وزن، تغییر رنگ پوست، انحراف در ستون فقرات و متاستاز قابل رویت شدند (تصویر شماره 1B). در پایان این دوره، موش‌ها دچار کاهش وزن مفرط و افت ضربان قلب، بی‌حالی مفرط، عدم حرکت و تغذیه به مدت ۵ تا ۶ ساعت قبل از مرگ شدند. پس از بیهوشی و جراحی تومور، در نواحی شکمی، کبدی و زیر جلدی تومورهای متاستازی دیده شدند. در برش عرضی بافت تومور، تجمعی از سلول‌های اپیتلیالی در استروما به همراه سلول‌های خونی مشاهده شدند (تصویر شماره 1C). این تجمع شامل سلول های ایمنی به ویژه لنفوسیت‌ها و ماکروفاژها هستند (تصویر شماره 2A). سلول‌های اپیتلیالی دارای پلئومورفیسم (دوکی، گرد، تخم مرغی) با هسته‌های آبی هایپرکروماتین، اندکس میتوتیک بالا و نسبت بالای هسته به سیتوپلاسم (محتوای DNA متفاوت) و نکروزیس در برخی موارد (تصاویر شماره 2B, 2C, 2D) بودند. هم‌چنین سلول‌های اپیتلیال در بخش‌هایی از تومور دارای میزان بالایی هسته هایپرکروماتینی و سلول‌های نکروزه فراوان بودند (تصاویر شماره 2B ,2D). سلول‌های اپیتلیال در استروما توموری با فاصله زیادی در کنار یکدیگر قرار گرفته و در حال جدا شدن از غشای پایه بودند. این سلول‌های همگن، در بین بافت پیوندی و کلاژن به خوبی قابل مشاهده بودند (تصویر شماره 2C). بررسی لام‌های ایمونوهیستوشیمی نشان داد که فلوئورسانس ضعیفی در غشاء تمامی سلول ها قابل رویت می‌باشد و حتی سلول‌های خونی اتوفلوئورسانس زرد رنگی از خود نشان دادند (تصویر شماره 3A). در سلول‌های توموری، غشاء پلاسمایی فلوئورسانس بالایی را نشان داد که نشان ازحضور فراوان آنزیم Na^+,K^+–ATPase و به عبارتی تعداد زیاد پمپ سدیم-پتاسیم می‌باشد. فلوئورسانس در تمام بخش‌های سلول غیر از هسته انتشار داشت و بیش‌تر در ناحیه غشا پلاسمایی قابل رویت بود (تصویر شماره 3D).

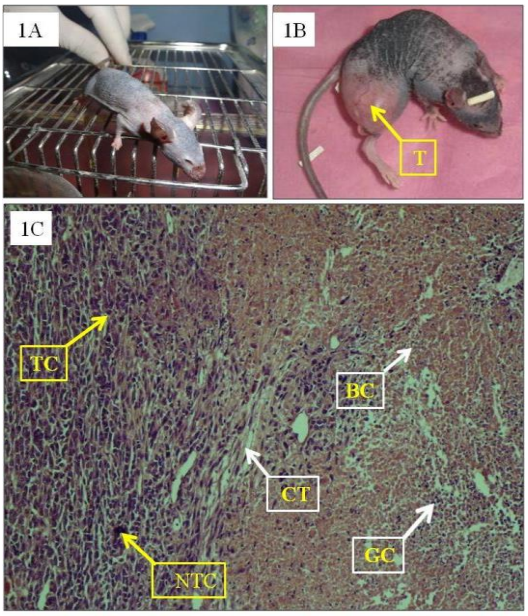

تصویر 1A: فنوتیپ موش ماده Balb/c nu
تصویر 1B: مدل سازی رده 4T1 در موش Balb/c nu سبب ایجاد آدنوکارسینومای پستان در موش شد. تومور ایجاد شده در موش نبود کاملاً مشخص است.
تصویر 1C: نمای میکروسکوپی از آدنوکارسینوما پستان موش که با هماتوکسیلین-ائوزین رنگ آمیزی شده، سلول‌های توموری با هسته‌های بزرگ و سیتوپلاسم کم در کنار تجمعی از سلول‌های خونی و گرانولوسیت‌ها که در استرومای تومور نفوذ کرده اند (×۱۰)

T: Tumor, TC: Tumor Cell, SC: Stromal Cell, CT: Connective Tissue, NTC: Necrosis Tumor Cell, GC: Granulosa Cells, BC: Blood Cell

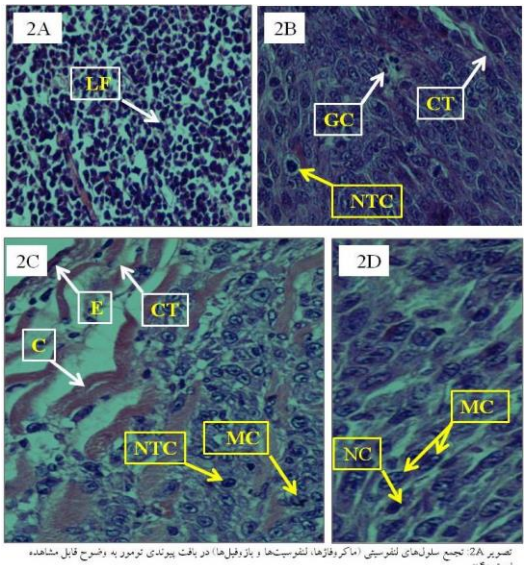

تصویر 2A: تجمع سلول‌های لنفوسیتی (ماکروفاژها، لنفوسیت‌ها و پلازوفیل‌ها) در بافت پیوندی تومور به وضوح قابل مشاهده است. ×۴۰
تصویر 2B: سلول‌های توموری دارای شکل‌های مختلفی از هسته هستند. نسبت بالای هسته به سیتوپلاسم، هسته‌های هایپرکروماتیک در این سلول‌ها به خوبی مشخص است. ×۴۰
تصویر 2C: شماتیکی از سلول‌های هتروجنوس اپیتلیال و سلول‌های بومی که در حال جایگزینی با سلول‌های توموری هستند. در این بخش انبوهی از رشته‌های کلاژن استروما قابل مشاهده است که در این بخش از ریز محیط تومور تجمع پیدا کردند. همچنین تعدادی از این سلول‌ها دچار نکروز و برخی دچار میتوتیک شده‌اند. ×۴۰
تصویر 2D: سلول‌های توموری که در سیتوپلاسم ائوزوفیل به همراه هسته گرد و هسته‌های غالب دیده می‌شوند این سلول‌ها غالباً هتروجنوس و برآمدگی پوزه اپیکال را نمایش می‌دهند.

LF: Lymphoid Follicles, GC: Granulosa CellsT, C: Conective Tissue, NTC: Necrotic Tumor Cell, E: Epitelial, C: Collagen, MC: Mitotic Cells.

Downloaded from jmums.mazums.ac.ir at 15:22 +0430 on Sunday July 22nd 2018

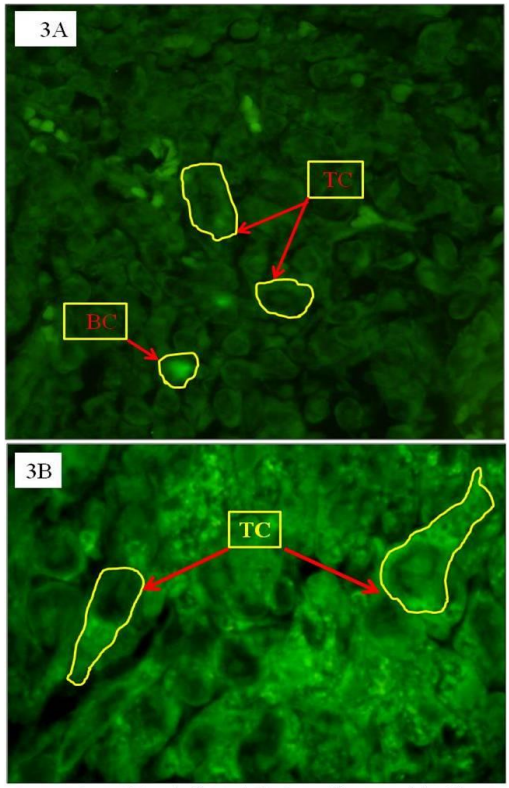

تصویر 3A: سلول‌های توموری در کنار برخی از سلول‌های خونی که خاصیت اتوفلورسنت دارند، دیده می‌شود.
تصویر3B: غشای سلول‌های تومور پستان دارای خاصیت فلورسنت است که این موید وجود آنزیم Na+,K+-ATPase در غشای این سلول‌هاست. ۴۰×

TC: Tumor Cell, BC: Blood Cell

بحث

در مطالعه حاضر، از رده سلولی بسیار تهاجمی 4T1، جهت توموری کردن مدل‌های حیوانی ترانسژنیک (*Balb/c nu*) استفاده شد. گرچه انواعی از رده های سلولی برای مطالعه سرطان پستان وجود دارد(۳۵)، اما رده سلولی اپیتلیال کارسینوم پستان 4T1، یک مدل موشی است که همانند مرحله چهارم سرطان پستان انسان، از طریق گردش خون سبب شروع متاستاز و نئوپلازی در اندام‌های مختلف می‌شود(۳۷،۳۶). مطالعات نشان داده که استفاده از مدل‌های حیوانی این امکان را فراهم می‌کند که سلول‌ها بتوانند در یک ریز محیط توموری پیچیده متشکل از سلول‌های توموری، استروما، غشای پایه، رگ‌های خونی و سلول‌های التهابی و ... زندگی کنند(۴۰). هم‌چنین استفاده از موش‌های ترانسژنیک به دلیل نداشتن تیموس، تغییرات فیزیکی ایجاد شده (التهاب، نکروز، انحنا در سطح ستون فقرات، کاهش وزن) را بهتر نشان می‌دهد(۴۱). لذا در این مطالعه از موش *Balb/c nu* استفاده شد.

مطالعات بسیار زیادی در ارتباط با عوامل کنترل و مهار متاستاز این رده سلولی در غالب مطالعات هیستولوژی(۳۲،۳۷،۳۹،۴۲-۴۷) صورت گرفته است. نتایج مطالعه حاضر در بخش بافت شناسی پستان نشان داد که ریز محیط تومور متشکل از میزان بالایی استروما، به همراه تجمعی از سلول‌های ناهمگن میلوییدی، سلول‌های خونی، گرانولوسیت‌ها و سلول‌های اپیتلیالی سرطانی با شاخص بالای میتوتیکی است که ظاهر آتیپیکال گرد و دوکی با هسته‌های هایپرکروماتیک داشته و برخی دارای نسبت بالای هسته به سیتوپلاسم بودند. هم‌چنین سلول های توموری نکروزه که در بخش‌هایی از تومور از غشای پایه جدا شده بودند، مشاهده شد. سایر مطالعات در بخش بافت‌شناسی سرطان پستان نیز برخی از عارضه‌های عنوان شده را در مطالعات خود نشان دادند. مطالعه Li و Lu (۲۰۱۱)، نشان داد که فیبروبلاست استروما می‌تواند در پیشرفت تومور نقش غالبی ایفا کند(۴۰). فیبروبلاست مسئول تولید فاکتورهای رشد، ماتریکس خارج سلولی، کموکینازهای رگزایی و ایمونولوژیک است که سبب رشد تومور(۴۸،۳۸)، سازگاری، تکامل و توسعه سلول‌های اپیتلیال تومور می‌شود(۴۷). مطالعات نشان داده که مکانیزم‌های تنظیم کننده پروتئین‌های کیناز که سبب افزایش تکثیر، تهاجم سلول‌های تومور می‌شوند(۱۰)، با مهارپمپ سدیم- پتاسیم فعال می‌شوند(۳۸). Hunter(۲۰۰۷) نیز نشان داد که تجمع سلول‌های میلویید به همراه گرانولوسیت‌ها در بافت اولیه تومور 4T1 سبب پیشرفت و افزایش پتانسیل متاستازی در موش ماده *Balb/c* شده است(۴۹).

مکان‌یابی پمپ سدیم-پتاسیم در بافت توموری پستان موش *Balb/c nu* با روش ایمونوهیستوشیمی با آنتی‌بادی $IgG\alpha_5$ در هیچ یک از مطالعات صورت نگرفته است. استفاده از روش ایمونوهیستوشیمی به عنوان یکی از مطمئن‌ترین روش‌های آزمایشگاهی،

Downloaded from jmums.mazums.ac.ir at 15:22 +0430 on Sunday July 22nd 2018

جهت شناسایی و تشخیص پمپ سدیم- پتاسیم برای نخستین بار در تومور پستان در مطالعه حاضر مورد بررسی قرار گرفت. در بخش ایمونوهیستوشیمی سلول های توموری، میزان بالایی از حضور پمپ سدیم-پتاسیم را از خود نشان دادند و از طرفی قطبیت حضور این پمپ، که معمولاً در ناحیه بازولترال سلول اپیتلیال قرار دارد، در این سلول‌ها از بین رفته و تمامی غشاء پلاسمایی فلوئورسنت بود.

Mani و همکاران (۲۰۰۷) بیان کرده‌اند که انتقال سلول‌های اپیتلیال- مزانشیمال سلول‌های کارسینوما به معنی شروع حمله متاستازی بوده، در طی این فرایند سلول‌های اپیتلیال اتصالات و قطبیت سلولی خود را از دست می‌دهند و از دست دادن فنوتیپ قطبی سلول های اپیتلیال ویژگی مشخص سلول های توموری و پتانسیل تهاجمی آن‌ها جهت افزایش متاستاز است(۳۸). مطالعات حاکی از آن است که پمپ سدیم-پتاسیم درتنظیم فنوتیپ قطبی سلول‌های اپیتلیال نقش مهمی بر عهده دارد(۵۰).

تحقیقات صورت گرفته نشان داده که پمپ سدیم- پتاسیم دارای نقشی اساسی در سلول‌های توموری و در تکثیرهای وخیم سلولی است(۵۱). هم‌چنین در مطالعاتی که طی ده سال گذشته صورت گرفته، پیشنهاد شده که پمپ سدیم- پتاسیم در رشد سلول و بیان ژن‌های مختلف دخالت داشته و می‌تواند هدف ضد توموری باشد. هم چنین طی تحقیق Davies و همکاران (۱۹۹۱)، مشخص شده که فعالیت پمپ سدیم-پتاسیم در ماه‌های قبل از رشد تومور در مخاط پیش سرطانی، تغییر پیدا می‌کند(۱۳). گزارش‌هایی از افزایش بیان زیر واحد α این پمپ در سرطان کلیه(۱۴) و مثانه(۱۵) داده شده است. گزارشات نشان داده که بیان نابجا و فعالیت بیش از حد این آنزیم در تومور پستان می‌تواند نقش اصلی را در توسعه و پیشرفت این بیماری بدخیم ایفا کند. هم‌چنین شواهد قوی نشان داده‌اند که پمپ سدیم-پتاسیم نقش مهمی را دراتصالات محکم(tight-junctions) و چسبندگی سلول‌ها (cell adhesion) ایفا می کند(۱۸). در تحقیقی، Chen و همکاران (۲۰۰۶)، استدلال متقاعد کننده‌ای دارند که بیان می کند که تغییر در بیان و سوء عمل پمپ سدیم- پتاسیم منجر به اختلال در ساختمان اتصالات محکم و نهایتاً تغییر در اتصال و چسبندگی سلول‌ها و سرانجام پیشرفت تومور پستان می‌شود(۲). از طرفی تحقیقات نشان داده‌اند که رابطه مستقیمی بین بلوکه‌کننده‌های پمپ سدیم-پتاسیم و سرطان وجود دارد، از جمله: دیگوکسین و اوبایین که گلیکوزیدهای طبیعی هستند و مطالعات حاکی از آن است که این ترکیبات به دلیل خواص چندگانه خود در غلظت‌های غیر سمی سبب مهار و القای خود کشی برنامه‌ریزی شده سلول (آپوپتوزیس) در رده‌های مختلف سلول‌های سرطانی می‌گردند(۵۴-۵۲). با بررسی نتایج این تحقیقات مشخص شده که زنان مبتلا به سرطان پستان طی دوره درمان با دیگوکسین، بافت شناسی خوش خیم و میزان پایینی از تکثیر و عود تومور را در مقایسه با افراد شاهد داشتند(۵۵). این نرخ رشد طی ۲۰ سال مطالعه و پیگیری، به‌طور قابل توجهی کاهش پیدا کرد(۵۶). باتوجه به نتایج آورده شده در پژوهش‌های پیشین و مکان‌یابی پمپ سدیم- پتاسیم در تحقیق حاضر می‌توان گفت که این آنزیم در بخش‌های بازولترال سلول‌های اپیتلیال دارای فلوئورسانس مشخصی است که می‌تواند به دلیل چین خوردگی‌های فراوان غشا سلول باشد(۳۲). ضمن این که مطالعات نشان داده که فعالیت این پمپ در غشا بازولترال سلول‌های اپیتلیال پستان می‌تواند به دلیل نیاز مبرم سلول‌های توموری در جهت تبادلات یونی و مواد غذایی و دفعی باشد(۵۷). مطالعات صورت گرفته بر پمپ سدیم-پتاسیم موید این است که بیان زیر واحدهای این پمپ دارای خواص منحصر به فردی هستند و با توجه به این تفاوت ها در بافت‌های مختلف توزیع و بیان می‌شوند(۵۸). به‌طورکلی، نتایج این تحقیق نشان داد استفاده از روش فلوئورسنت α_5 تاییدکننده نتایج تحقیقات پیشین مبنی بر فعالیت زیاد و بیان بالای ژن α این پمپ در سلول‌های توموری است و هم‌چنین انتشار غیر قطبی این پمپ در سلول‌ها، نشانگر

تمایل به متاستازی شدن آن‌هاست. نهایتاً این که مکان یابی و میزان حضور آنزیم و در واقع پمپ سدیم-پتاسیم به روش فلوئورسنت به عنوان یک بیومارکر می‌تواند در مطالعات بالینی و تحقیقاتی مورد استفاده قرار گیرد.

سپاسگزاری

از آقایان مهندس کاووسیان، مهندس سید مصطفی حسینی و خانم حیاتی و خانم بی بی ساره نبوی و نیز کلیه پرسنل زحمت‌کش انستیتو پاستور شمال کشور که ما را در انجام این پروژه یاری کردند، کمال تشکر را داریم.

References

1. Maxmen A. The hard facts. Nature 2012; 485(7400): S50-S51.
2. Chen JQ, Contreras RG, Wang R, Fernandez SV, Shoshani L, Russo IH, et al. Sodium/ potasium ATPase (Na^+, K^+-ATPase) and ouabain/related cardiac glycosides: a new paradigm for development of anti-breast cancer drugs? Breast cancer Res Treat 2006; 96(1): 1-15.
3. Idriss ME, Modawe GA, Shrif NE. M. Assessment of Serum Zinc and Iron among Sudanese Women with Breast Cancer in Khartoum State. International Annals of Advanced Scientific Research 2015; 2(2): 41-45.
4. American Cancer Society. Cancer Facts & Figures. Atlanta: American Cancer Society; 2015.
5. Sakamoto K, Schmidt JW, Wagner KU. Mouse Models of Breast Cancer. Methods Mol Biol 2015; 1267: 47-71.
6. Fantozzi A, Christofori G. Mouse models of breast cancer metastasis. Breast Cancer Res 2006; 8(4): 212.
7. Hennighausen L. Mouse models for breast cancer. Breast Cancer Res 2000; 2(1): 2-7.
8. De Souza Garcia CM, de Araújo MR, Lopes MTP, Ferreira MAND, Cassali GD. Morphological and Immunophenotipical Characterization of Murine Mammary Carcinoma 4t1. Brazilian Journal of Veterinary Pathology 2014; 7(3): 158-165.
9. Fraser SP, Diss JK, Chioni AM, Mycielska ME, Pan H, Yamaci RF, etal. Voltage-gated sodium channel expression and potentiation of human breast cancer metastasis. Clin Cancer Res 2005; 11(15): 5381-5389.
10. Winnicka K, Bielawski K, Bielawska A, Miltyk W. Dual effects of ouabain, digoxin and proscillaridin A on the regulation of apoptosis in human fibroblasts. Nat Prod Res 2010; 24(3): 274-285.
11. Epstein FH, Cynamon M, McKay W. Endocrine control of Na–K-ATPase and seawater adaptation in Anguilla rostrata. Gen Comp Endocr 1971; 16(2): 232-238.
12. Rajasekaran SA, Hu J, Gopal J, Gallemore R, Ryazantsev S, Bok D, et al. Na , K -ATPase inhibition alters tight junction structure and permeability in human retinal pigment epithelial cells. Am J Physiol Cell Physiol 2003; 284(6): C1497-C1507.
13. Davies R, Sandle G, Thompson SM. Inhibition of the Na^+, K^+ -ATPase pump during induction of experimental colon cancer. Cancer Biochem Biophys 1991; 12(2): 81-94.
14. Rajasekaran SA, Ball WJ, Bander NH, Liu H, Pardee JD, Rajasekaran AK. Reduced expression of beta-subunit of Na, K -ATPase in human clear-cell renal cell carcinoma. J Urol. 1999; 162(2): 574-580.

Downloaded from jmums.mazums.ac.ir at 15:22 +0430 on Sunday July 22nd 2018

Downloaded from jmums.mazums.ac.ir at 15:22 +0430 on Sunday July 22nd 2018

15. Espineda C, Seligson DB, James Ball W, Rao J, Palotie A, Horvath S, et al. Analysis of the Na^+, K^+ ATPase α and β bunit expression profiles of bladder cancer using tissue microarrays. Cancer 2003; 97(8): 1859-1868.
16. Factor P, Senne C, Dumasius V, Ridge K, Ari Jaffe H, Uhal B, et al. Overexpression of the Na^+, K^+-ATPase α1 subunit increases Na^+, K^+-ATPase function in A549 cells. Am J Resp Cell Mol 1998; 18(6): 741-749.
17. Winnicka K, Bielawski K, Bielawska A. Cardiac glycosides in cancer research and cancer therapy. Acta Pol Pharm 2006; 63(2): 109-115.
18. Rajasekaran SA, Palmer LG, Moon SY, Soler AP, Apodaca GL, Harper JF, et al. Na^+, K^+-ATPase activity is required for formation of tight junctions, desmosomes, and induction of polarity in epithelial cells. Mol Biol Cell 2001; 12(12): 3717-3732.
19. Suhail M. Na^+, K^+-ATPase: ubiquitous multifunctional transmembrane protein and its relevance to various pathophysiological conditions. J Clin Med Res 2010; 2(1): 1-17.
20. Hirose S, Kaneko T, Naito N, Takei Y. Molecular biology of major components of chloride cells. Comp Biochem Physiol B Biochem Mol Biol 2003; 136(4): 593-620.
21. Pelis RM, McCormick SD. Effects of growth hormone and cortisol on Na^+–K^+–$2Cl^-$ cotransporter localization and abundance in the gills of Atlantic salmon. General and Comparative Endocrinology 2001; 124(2): 134-143.
22. Seidelin M, Madsen SS, Byrialsen A, Kristiansen K. Effects of insulin-like growth factor-I and cortisol on Na^+, K^+-ATPase expression in osmoregulatory tissues of brown trout (Salmo trutta). Gen Comp Endocrinol 1999; 113(3): 331-342.
23. Blanco G, Mercer RW. Isozymes of the Na-K-ATPase: heterogeneity in structure, diversity in function. Am J Physiol 1998; 275(5): F633-F650.
24. Pulaski BA, Ostrand Rosenberg S. Mouse 4T1 breast tumor model. Curr Protoc Immunol 2001; 20-22.
25. Kim LS, Price JE. Clinically relevant metastatic breast cancer models to study chemosensitivity. Methods Mol Med 2005; 111: 285-295
26. Aslakson CJ, Miller FR. Selective events in the metastatic process defined by analysis of the sequential dissemination of subpopulations of a mouse mammary tumor. Cancer Res 1992; 52(6): 1399-1405.
27. Gao ZG, Tian L, Hu J, Park IS, Bae YH. Prevention of metastasis in a 4T1 murine breast cancer model by doxorubicin carried by folate conjugated pH sensitive polymeric micelles. J Control Release 2011; 152(1): 84-89.
28. Wu NZ, Klitzman B, Rosner G, Needham D, Dewhirst MW. Measurement of material extravasation in microvascular networks using fluorescence video-microscopy. Microvasc Res 1993; 46(2): 231-253.
29. Khodabandeh S, Golzari A. Immunolocalization of Na^+,K^+- ATPase in the branchial cavity of Palaemon elegans (Decapoda: Crustacea) and effects of mercury on Na^+,K^+-ATPase Immunoreactivity. Integrative and Comparative Biology 2006; 45B: 1153-1161.
30. Ghanizadeh Kazerouni E, Khodabandeh S. Effects of ultraviolet radiation on skin structure and ultrastructure in Caspian Sea Salmon, Salmo trutta caspius, during alevin stage, Toxicological & Environmental Chemistry.2010; 92(5): 903-914.

Downloaded from jmums.mazums.ac.ir at 15:22 +0430 on Sunday July 22nd 2018

31. Khodabandeh S, Charmantier G, Charmantier-Daures M. Ultrastructural studies and Na^+, K^+-ATPase immunolocalization in the antennal urinary glands of the lobster Homarus gammarus (Crustacea, Decapoda). J Histochem Cytochem 2005; 53(10): 1203-1214.
32. Taghizadeh Rahmat Abadi Z, Khodabandeh S, Abtahi B, Charmantier G, Charmantier Daures M. Ultrastructure and osmoregulatory function of the kidney in larvae of the Persian sturgeon Acipenser persicus. J Fish Biol 2011; 78 (5): 1359-1374.
33. Cieluch U, Anger K, Aujoulat F, Buchholz F, Gharmantier-Daures M, Gharmantier G. Ontogeny of osmoregulatory of structures and functions in the green crab Carcinus maenas (Crustacea: Decapoda). J Exp Biol 2004; 207(2): 325-336.
34. Rajabi H, Khodabandeh S. Osmoregulation ability in different sizes of Caspian trout (Salmo trutta caspius) parrs, with the same age, following direct transfer from fresh water to the Caspian sea water. Journal of Agricultural Science and Technology 2013; 15(2): 279-292.
35. Kometiani P, Liu L, Askari A. Digitalis-induced signaling by Na^+, K^+-ATPase in human breast cancer cells. Mol Pharmacol 2005; 67(3): 929-936.
36. Chen L, Huang TG, Meseck M, Mandeli J, Fallon J, Woo SL. Rejection of metastatic 4T1 breast cancer by attenuation of Treg cells in combination with immune stimulation. Molecular Therapy 2007; 15(12); 2194-2202.
37. Shahbazfar AA, Zare P, Ranjbaran M, Tayefi-Nasrabadi H, Fakhri O, Farshi Y, et al. A survey on anticancer effects of artemisinin, iron, miconazole, and butyric acid on 5637 (bladder cancer) and 4T1 (Breast cancer) cell lines. J Cancer Res Ther 2014; 10(4): 1057-1062
38. Haas M, Wang H, Tian J, Xie Z. Src-mediated inter-receptor cross-talk between the Na^+/K^+-ATPase and the epidermal growth factor receptor relays the signal from ouabain to mitogen-activated protein kinases. J Biol Chem 2002; 277(21): 18694-18702.
39. Redelman D, Hunter KW. The mouse mammary carcinoma 4T1: characterization of the cellular landscape of primary tumours and metastatic tumour foci. Int J Exp Pathol 2007; 88(5): 351-360.
40. Li L, Lu Y. Optimizing a 3D culture system to study the interaction between epithelial breast cancer and its surrounding fibroblasts. J Cancer 2011; 2: 458-466.
41. Zhang Z, Burnley P, Coder B, Su DM. Insights on FoxN1 biological significance and usages of the “nude” mouse in studies of T-lymphopoiesis. Int J Biol Sci 2012; 8(8): 1156-1167.
42. Gravekamp C, Leal B, Denny A, Bahar R, Lampkin S, Castro F, et al. In vivo responses to vaccination with Mage-b, GM-CSF and thioglycollate in a highly metastatic mouse breast tumor model, 4T1. Cancer Immunol Immunother 2008; 57(7): 1067-1077.
43. Lelekakis M, Moseley JM, Martin TJ, Hards D, Williams E, Ho P, et al. A novel orthotopic model of breast cancer metastasis to bone. Clin Exp Metastasis 1999; 17(2): 163-170.
44. Tao K, Fang M, Alroy J, Sahagian GG. Imagable 4T1 model for the study of late stage breast cancer. BMC Cancer 2008; 8(1): 228.
45. Smith MC, Luker KE, Garbow JR, Prior JL, Jackson E, Piwnica-Worms D, et al. CXCR4 regulates growth of both primary and

Downloaded from jmums.mazums.ac.ir at 15:22 +0430 on Sunday July 22nd 2018

metastatic breast cancer. Cancer Res 2004; 64(23): 8604-8612.

46. Adiseshaiah PP, Patel NL, Ileva LV, Kalen JD, Haines DC, McNeil SE. Longitudinal Imaging of Cancer Cell Metastases in Two Preclinical Models: A Correlation of Noninvasive Imaging to Histopathology. International Journal of Molecular Imaging 2014; 2014: 1-14.
47. Ottewell PD, Mönkkönen H, Jones M, Lefley DV, Coleman RE, Holen I. Antitumor effects of doxorubicin followed by zoledronic acid in a mouse model of breast cancer. J Natl Cancer Inst 2008; 100(16): 1167-1178.
48. Hiraga T, Myoui A, Choi ME, Yoshikawa H, Yoneda T. Stimulation of cyclooxygenase-2 expression by bone-derived transforming growth factor-β enhances bone metastases in breast cancer. Cancer Res 2006; 66(4): 2067-2073.
49. DuPre' SA, Hunter KW. Murine mammary carcinoma 4T1 induces a leukemoid reaction with splenomegaly: association with tumor-derived growth factors. Exp Mol Pathol 2007; 82(1): 12-24.
50. Rajasekaran SA, Rajasekaran AK .Na^+, K^+-ATPase and epithelial tight junctions. Front Biosci 2009; 14: 2130-2148.
51. Xie Z, Cai T. Na+-K+–ATPase-mediated signal transduction: from protein interaction to cellular function. Mol Interv 2003; 3(3): 157-168.
52. Magpusao AN, Omolloh G, Johnson J, Gascón J, Peczuh MW, Fenteany G. Cardiac Glycoside Activities Link Na^+/K^+ ATPase Ion-Transport to Breast Cancer Cell Migration via Correlative SAR. ACS Chem Biol 2014; 10(2): 561-569.
53. Kawazoe N, Watabe M, Masuda Y, Nakajo S, Nakaya K. Tiam1 is involved in the regulation of bufalin-induced apoptosis in human leukemia cells. Oncogene 1999; 18(15): 2413-2421.
54. McConkey DJ, Lin Y, Nutt LK, Ozel HZ, Newman RA. Cardiac glycosides stimulate Ca^{2+} increases and apoptosis in androgen-independent, metastatic human prostate adenocarcinoma cells. Cancer Res 2000; 60(14): 3807-3812.
55. Stenkvist B, Bengtsson E, Dahlqvist B, Eriksson O, Jarkrans T, Nordin B. Cardiac glycosides and breast cancer, revisited. N Engl J Med 1982; 306(8): 484.
56. Stenkvist B. Is digitalis a therapy for breast carcinoma? Oncol Rep 1999; 6(3): 493-499.
57. MacPhee DJ, Jones DH, Barr KJ, Betts DH, Watson AJ, Kidder GM. Differential involvement of Na^+, K^+-ATPase isozymes in preimplantation development of the mouse. Dev Biol 2000; 222(2): 486-498.
58. Blanco G, Mercer RW. Isozymes of the Na^+-K^+-AT Pase: heterogeneity in structure, diversity in function. Am J Physiol 1998; 275(5): F633-F650.