

A Case of Child with Branchio-Oculo-Facial Syndrome

Seyyede Maryam Fazaeli¹,
Roya Mahdie²,
Yousef Shafaghati³

¹ PhD Student in General Linguistics, Faculty of Literature and Humanities, Ferdowsi University of Mashhad, Mashhad, Iran

² MSc Student in Speech and Language Therapy, Varastegan Institute for Medical Science, Mashhad, Iran

³ Professor, Department of Clinical Genetics, *Cellular- Molecular and Cells Stems Research Center, University of Social Welfare and Rehabilitation Sciences, Tehran, Iran*

(Received October 18, 2015 ; Accepted May 2, 2016)

Abstract

Branchio-oculo-facial (BOF) is a rare genetic disorder inherited as an autosomal dominant trait resulting from maldevelopment in the branchial arches. This paper presents a case of sporadic BOF for the first time in Iran. He was 2 years and 9 months old that was born in the first pregnancy (normal birth). His parents were healthy and they were 3rd degree relatives. The patient had normal intelligence. His obvious symptoms were holes in both sides of the neck (he had surgery at 6 months of age), broad nasal bridge, nasal duct obstruction, pseudocleft of the upper lip, submucos cleft palate, microphthalmia, and squint eye (more dropping in right eye). He also had hypernasal speech. This rare syndrome is accompanied with different anomalies, and physical and mental disorders, therefore, a team of specialists is needed in treatment of such patients.

Keywords: Branchio-Oculo-Facial Syndrome, Genetics, TFAP2A gene, branchial arches, pseudo cleft, ocular anomalies

J Mazandaran Univ Med Sci 2016; 26(137): 217-223 (Persian).

گزارش موردی کودک مبتلا به سندرم نادر برانکیو-اکولو-فاسیال

سیده مریم فضائی^۱رؤیا مهدیه^۲یوسف شفقتی^۳

چکیده

سندرم برانکیو-اکولو-فاسیال اختلال نادر با وراثت اتوزومال غالب است که ناشی از اختلال تکامل قوس‌های برانکیال می‌باشد. هدف از این مطالعه گزارشی از وجود این سندرم در پسر بچه‌ای برای نخستین بار در ایران است. بیمار موردی تک‌گیر بود که در زمان مراجعه به گفتاردرمانی ۲ سال و ۹ ماهه بود. محصول حاملگی اول مادر (زایمان طبیعی) بود. زوجین سالم و خویشاوند درجه ۳ (پسرخاله- دخترخاله) بودند. علائم ظاهری بارز وی عبارت بودند از داشتن حفره‌هایی در دو طرف گردن که در ۶ ماهگی جراحی شد، پل بینی پهن، انسداد مجرای اشکی، بیضی شکل بودن چشم‌ها، شکاف کاذب در لب بالا، شکاف کام زیرمخاطی، میکروفتالمی، انحراف چشم‌ها به سمت بینی دارای هوشبهر طبیعی بود. در گفتار وی بیش خیشومی شدگی فراوان مشاهده شد. به دلیل آنومالی‌های متعدد و مشکلات جسمی، زبانی، گفتاری و روانی که این سندرم برجای می‌گذارد، برای ارزیابی و درمان افراد مبتلا تیمی متخصص لازم است.

واژه‌های کلیدی: برانکیو، اکولو، فاسیال، ژن TFAP2A، قوس‌های برانکیال، شکاف کاذب، آنومالی‌های چشمی

مقدمه

Fujimoto و همکاران وراثت را عامل ایجاد این سندرم ذکر کردند(۳).

در مطالعه Fujimoto و همکاران انتقال این سندرم از پدر به فرزند گزارش شده است(۳). در برخی مطالعات نیز انتقال این سندرم از مادر به فرزند گزارش شده است(۴، ۷). نشانه‌های ظاهری این اختلال عبارتند از نقائص سینوس برانکیال گردنی پشت گوش دو طرفه به همراه پوست دارای اسکار و همانژیوم(۵) ضایعات پوستی خطی پشت گوش‌ها(۳)، شکاف لب با یا بدون شکاف کام، شکاف کاذب لب بالا، انسداد مجرای اشکی، بینی بدشکل غیرقرینه با پل بینی پهن و تیغه صاف،

برانکیو-اکولو-فاسیال یکی از سندرم‌های نادر بدشکل کرانیوفاسیال است(۱) که ناشی از اختلال تکامل قوس‌های برانکیال می‌باشد(۴-۱). سندرم برانکیو-اکولو-فاسیال اختلال نادر با وراثت اتوزومال غالب است(۵، ۶). نخستین بار نشان داده شد که ژن دخیل در ایجاد این اختلال، TFAP2A است که روی کروموزوم شماره ۶ قرار دارد و فاکتور رونویسی آلفا AP2 را رمزگشایی می‌کند. نشان داده شده است که در بیماران مبتلا این ژن حذف شده یا جهش یافته است(۷). نخستین بار سندرم برانکیو-اکولو-فاسیال در سال ۱۹۶۰ توسط Farmer و همکاران توصیف شد(۸) و نخستین بار

E-mail: ma.fazaeli@stu-mail.um.ac.ir

مؤلف مسئول: سیده مریم فضائی- مشهد: میدان آزادی، دانشگاه فردوسی مشهد، گروه زبانشناسی

۱. دانشجوی دکتری تخصصی زبانشناسی همگانی، دانشکده ادبیات و علوم انسانی، دانشگاه فردوسی مشهد، مشهد، ایران

۲. دانشجوی کارشناسی ارشد گفتاردرمانی، مرکز آموزش عالی علوم پزشکی وارستانگان، مشهد، ایران

۳. استاد، گروه ژنتیک، مرکز تحقیقات سلولی-مولکولی و سلول‌های بنیادی، دانشگاه علوم بهزیستی و توانبخشی، تهران، ایران

تاریخ دریافت: ۱۳۹۴/۷/۲۶ تاریخ ارجاع جهت اصلاحات: ۱۳۹۴/۷/۲۸ تاریخ تصویب: ۱۳۹۵/۲/۱۳

است (۱۲). در این مطالعه گزارشی از یک مورد کودک مبتلا به سندرم برانکیو-اکولو-فاسیال در ایران ارائه می‌شود.

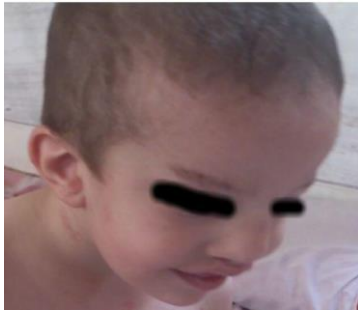معرفی بیمار

بیمار پسر بچه‌ای ۲ سال و ۹ ماهه و محصول حاملگی طبیعی اول مادر و زایمان طبیعی بود. والدین سالم و خویشاوند درجه سه (پسرخاله- دخترخاله) بودند. سن مادر موقع زایمان ۲۷ سال بود و بارداری ۹ ماه تمام و بدون مشکل جسمی مانند فشار خون و دیابت دوران بارداری سپری شد و به‌طور کلی مادر مشکلی نداشته که لازم بوده باشد تحت نظر پزشک باشد. در دوران بارداری، مادر غیر از مصرف قرص‌های اسیدفولیک و آهن دارویی مصرف نکرده بود. هنگام تولد وزن بیمار ۲ کیلو و ۴۵۰ گرم، قد ۴۷ سانتی‌متر و دور سر ۳۳/۵ سانتی‌متر بوده است. علائم ظاهری بارز بیمار عبارت بودند از وجود حفره‌هایی در دو طرف گردن که در ۶ ماهگی جراحی شد، پل بینی پهن، انسداد مجرای اشکی، بیضی شکل بودن چشم‌ها، شکاف کاذب در لب بالا، شکاف کام زیرمخاطی، میکروفتالمی، انحراف چشم‌ها به سمت بینی (ایزوتروپیا)، گوش‌های پایین‌تر از حد نرمال و داشتن هوشبهر طبیعی. آزمون ریون روی بیمار مورد بررسی اجرا شد که نتیجه نشان داد او دارای هوش طبیعی است (با رتبه صدک ۹۰). از لحاظ سابقه اختلالات گفتاری در خانواده، عمه و پسرعموی پدر بیمار دارای اختلالات واج‌شناختی و آواشناختی بودند. از نظر رشد حرکتی، بیمار در ۵ ماهگی گردن گرفت، در ۹ ماهگی نشست، در ۳ ماهگی گان و غون داشت و در ۹ ماهگی اولین کلمه خود را (اسم مادرش) به صورت صرفاً تولید واکه بیان کرد، [?â ?â ?e] به جای [?âzâde]. تشخیص و شناسایی کودک با سندرم برانکیو-اکولو-فاسیال توسط متخصص کودکان و ژنتیک بالینی انجام شد که از طریق ویژگی‌های ظاهری بیمار، یافته‌های بالینی، انجام آزمایشات و بررسی ژنتیکی در ژن TFAP2A به چنین تشخیصی رسیدند. پس از دریافت تشخیص

گوش‌های پایین‌تر از حد نرمال با چرخش خلفی، گه‌گاه وجود موی خاکستری نابالغ (۵)، کاهش شنوایی متفاوت انتقالی، مختلط یا حسی عصبی، آنومالی‌های اکتودرمال (دندان کوچک، ناخن‌های دیسپلاستیک، موهای خاکستری و کم‌پشت)، تیموس پوستی اکتوپیک (۶)، میکروفتالمی (۹)، نقص در بافت چشم (کلوبوم)، وجود حفره‌های اوریکولار، حفره‌های لب، آنومالی‌های دندان (۱۰، ۳)، قوس کام افزایش‌یافته (۱۰) و کیست‌های اسکالپ (پوست سر) (۱۰، ۹، ۳). دیگر ناهنجاری‌های این سندرم عبارتند از آنومالی‌های کلیوی (تشکیل‌نشدن کلیه‌ها و ریفلاکس وزیکواورترال) (۶)، آنومالی‌های قلبی (۱۰). عقب‌ماندگی ذهنی خفیف (۶)، عقب‌ماندگی‌های رشدی و آنومالی‌های دست نیز از مؤلفه‌های متغیر این سندرم هستند (۳). در افراد مبتلا به این سندرم مشکلات گفتاری شایع است و این افراد گفتار با تأخیر دارند (۱). گزارش شده است که در بزرگسالان مبتلا، موها به‌طور زودرس خاکستری می‌شوند (۱).

به‌طور کلی، سندرم برانکیو-اکولو-فاسیال درگیری سه سیستم مهم را نشان می‌دهد و مشخصات کلاسیک عبارتند از نقائص پوستی اریتماتوی ناچیز در گردن یا ناحیه بالا و یا پایین گوش، آنومالی‌های چشمی (میکروفتالمی یا آنوفتالمی، کلوبوم، استرابیسم، آب مروارید، افتادگی پلک) و انسداد مجرای اشکی. مشخصات کرانیوفاسیال مشخص شامل دولیکوسفالی، لاله گوش بدشکل، پل بینی پهن، چشم‌های مورب و لب شکاف دار با یا بدون شکاف کام (۶).

تظاهرات و نمودهای این سندرم متنوع است به‌طوری که یک مورد از سندرم برانکیو-اکولو-فاسیال با اسکارهای خطی که بر دو طرف گردن تأثیر گذاشته‌اند، در یک مرد ۲۰ ساله گزارش شده است (۱۱). مبنای مولکولی این اختلال، حذف 3.2 Mb به وسیله میکروآرایه 500K SNP در یک مادر و پسر مبتلا به سندرم برانکیو-اکولو-فاسیال در کروموزوم 6p24.3 است (۶). در منابع پزشکی ۸۱ فرد مبتلا به این سندرم گزارش شده



تصویر شماره ۳: پایین تر بودن گوش‌ها از حد نرمال (اثر جراحی روی گردن کودک به دلیل وجود حفره‌هایی در دو طرف گردن بود که در سن ۶ ماهگی عمل شدند).

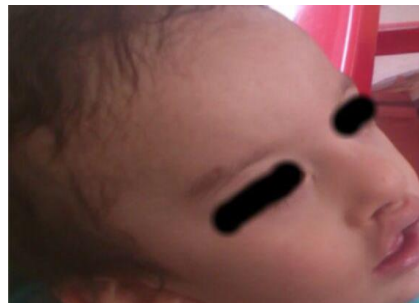
لازم به ذکر است که کودک مورد بررسی این آنومالی‌های چشمی را داشت: بیضی شکل بودن چشم‌ها، میکروفتالمی، انحراف چشم‌ها به سمت بینی که به دلیل رعایت ملاحظات اخلاق پژوهشی در تصویر نشان داده نشده‌اند. ویژگی‌های دیگر کودک قابلیت به تصویر کشیده شدن نداشتند مانند انسداد مجرای اشکی و شکاف کام زیرمخاطی.

بحث

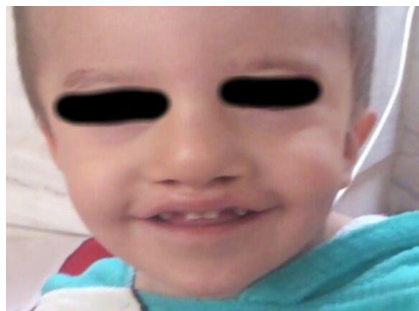
ویژگی‌های مشاهده‌شده در بیمار مورد بررسی در برخی موارد هم راستا با یافته‌های مطالعات انجام شده بود و در برخی موارد هم سو با این مطالعات نبود که در ادامه درباره آن‌ها بحث می‌شود. حفره‌های گردنی به دلیل وجود نقائص سینوس برانکیال مطابق با یافته‌های مطالعات انجام شده (۱۴،۱۳،۴) بود. ویژگی پل بینی پهن بیمار مورد بررسی در دیگر مطالعات انجام شده روی سندرم مورد بحث (۱۵،۱۴،۳) نیز مشاهده شد. انسداد مجرای اشکی بیمار هم راستا با یافته‌های مطالعات دیگر (۱۶،۱۴،۳) بود اما بیماران مبتلا به سندرم برانکیو-اکولو-فاسیال بررسی شده در برخی مطالعات (۱۷،۱) تنگی مجرای اشکی داشتند. انحراف چشم‌ها به سمت بینی (ایزوتروپیا) و میکروفتالمی از دیگر ویژگی‌های مشاهده شده در بیمار مورد بررسی بودند که ویژگی میکروفتالمی هم سو با مطالعه Fujimoto و همکاران (۳)، McCool و

سندرم ذکر شده، خانواده کودک برای درمان تأخیر در گفتارش به مرکز گفتاردرمانی ارجاع داده شدند که آن‌ها در سن ۲ سال و ۹ ماهگی وی را به این مرکز بردند. براساس گزارش والدین و نیز مشاهده گفتار درمان گر، کودک در زمان مراجعه به گفتاردرمانی که ۲ سال و ۹ ماهگی بوده است، صداسازی‌های دهانی (babbling) محدود داشت، سطح شناختی کودک متناسب با سنش نبود، بیمار با دیگران ارتباط متناسب با سنش به ویژه افراد ناآشنا و غریبه برقرار نمی‌کرد به طوری که تا چند جلسه کودک قادر به برقراری ارتباط با افراد نبود و از آن‌ها فاصله و کناره می‌گرفت. از ترکیبات دو کلمه‌ای استفاده نمی‌کرد. ضعف عضلانی و اختلالات بلع و تغذیه نداشت.

لازم به ذکر است بیمار تا ۴ سالگی تحت جلسات مداوم گفتاردرمانی (هر هفته ۲ جلسه) و تیم شکاف لب و کام قرار داشت و تا سن ۴ سالگی، بیش‌تر تأخیرهای گفتاری وی جبران شد. در تصاویر شماره ۱ تا ۳ ویژگی‌های ظاهری کودک نشان داده شده است.



تصویر شماره ۱: شکاف کاذب لب بالایی کودک مبتلا



تصویر شماره ۲: پل بینی پهن کودک مبتلا

همکاران (کم‌شنوایی انتقالی متوسط) (۱)، Fujimoto و همکاران (کم‌شنوایی انتقالی در هر دو گوش وجود داشت اما در گوش چپ شدیدتر بود) (۳)، McCool و همکاران (کم‌شنوایی خفیف تا متوسط دو گوش) (۴)، Meshcheryakova و همکاران (کم‌شنوایی انتقالی در گوش راست در یک بیمار و کم‌شنوایی انتقالی دو طرف در بیماری دیگر) (۱۳)، Verret و همکاران (۱۸) از این دست بودند. دیگر ویژگی مشاهده نشده در بیمار آنومالی کلیوی بود که این مورد هم راستا با برخی مطالعات (۱۴،۴،۳) بود. اما در برخی مطالعات (۱) بیمار مورد بررسی آنومالی کلیوی داشت. نبود آنومالی قلبی از دیگر ویژگی‌های بیمار مورد بررسی بود که این یافته در برخی مطالعات (۱۳،۱) نیز مشاهده شد. اما افراد مورد بررسی در مطالعه Milunsky و همکاران (۷) مبتلا به آنومالی‌های قلبی مادرزادی بودند. ویژگی کلوبوم در بیمار مورد بررسی وجود نداشت که این یافته در تقابل با برخی مطالعات (۱۷،۱۳) بود که افراد بررسی شده در این مطالعات کلوبوم داشتند. برخلاف مطالعه Lin و همکاران (۱)، ویژگی آنومالی‌های اکتودرمال در بیمار مورد بررسی در مطالعه حاضر مشاهده نشد.

همان‌طور که تاکنون مشاهده شد، در کنار ویژگی‌هایی که در بیمار مورد بحث وجود داشت، برخی ویژگی‌ها بودند که در وی مشاهده نشدند. دلیل این مطلب این است که سندرم برانکیو-اکولو-فاسیال فنوتیپ متمایزی از صورت‌های خفیف تا شدید دارد (۱). با توجه به این که در مطالعه حاضر در بیمار کم‌شنوایی، آنومالی‌های کلیوی، قلبی و اکتودرمال مشاهده نگردید می‌توان گفت علائم وی از نوع شدید نبودند. در برخی مطالعات (۱۹،۴،۳) افرادی که مبتلا به سندرم برانکیو-اکولو-فاسیال بودند، سابقه خانوادگی این سندرم را داشتند. در مطالعاتی دیگر برخی از افراد مبتلا به این سندرم به صورت اسپارادیک یا تک‌گیر گزارش داده شده‌اند (۱۹،۱۶،۱۵،۱۱،۴). بیمار مورد بررسی در مطالعه حاضر نیز در دسته دوم قرار گرفت به طوری که سابقه

همکاران (۴) و Meshcheryakova و همکاران (۱۳) بود. تا جایی که مطالعات بررسی شدند، به ویژگی انحراف چشم‌ها به سمت بینی اشاره نشده بود اما در تصاویر موجود در این مطالعات (۳، ۱۷) چنین ویژگی‌ای در افراد مشاهده می‌شد. در تحقیقات Lin و همکاران (۱)، McCool و همکاران (۴) افراد مبتلا به سندرم دارای ویژگی انحراف چشم‌ها به سمت بینی نبودند. ویژگی بیضی شکل بودن چشم‌های بیمار مطابق با برخی مطالعات (۱۳، ۱۵) بود. گوش‌های پایین تر از حد نرمال در بیمار مورد بررسی هم سو با بعضی از مطالعات (۱۵، ۱۳، ۴، ۳) بود.

Mazzone و همکاران علاوه بر ویژگی گوش‌های پایین تر از حد نرمال به بدشکلی آن‌ها نیز اشاره کردند (۱۴) که در بیمار مورد بررسی در مطالعه حاضر بدشکلی گوش‌ها وجود نداشت. در مطالعه Park و همکاران، فرد مبتلا گوش‌های پایین تر از حد نرمال همراه با چرخش خلفی داشت (۱۶) که چرخش خلفی گوش‌ها نیز در بیمار مورد بررسی مطالعه حاضر مشاهده نشد. برخی مطالعات در زمینه شکاف کاذب لب (۱۶، ۱۴، ۴، ۱) تنها به وجود ویژگی شکاف کاذب لب بدون ذکر لب بالا یا پایین در افراد مبتلا اشاره کرده‌اند اما در بیمار مورد بررسی شکاف کاذب در لب بالا وجود داشت که این یافته مطابق با مطالعات Meshcheryakova و همکاران (۱۳)، Schmerler و همکاران (۱۵) و نیز یکی از چندین بیمار مورد بررسی در مطالعه Lin و همکاران (۱) بود. در برخی مطالعات (۱) افراد مبتلا شکاف لب بالایی داشتند. ویژگی شکاف کام زیرمخاطی در بیمار مورد بررسی هم راستا با مطالعات Lin و همکاران (۱۷، ۱) بود. در کنار ویژگی‌های یادشده که در بیمار مورد بررسی وجود داشتند، برخی از ویژگی‌ها بودند که در وی مشاهده نگردید. نبود کم‌شنوایی در بیمار هم سو با مطالعه Park و همکاران (۱۶) و یکی از بیماران توصیف شده در مطالعه Lin و همکاران (۱۷) بود. اما مطالعاتی نیز بودند که در آن‌ها وجود کم‌شنوایی در بیمار مبتلا به سندرم مورد بحث گزارش شده بود. مطالعه Lin و

تولید گفتار بیش خیشومی شدگی در وی شده است. بیمار مورد بررسی مشکلات گفتاری و گفتار با تأخیر داشت که این یافته مطابق با مطالعه Lin و همکاران (۱) بود. برانکیو-اکولو-فاسیال سندرم نادری است اما به دلیل آنومالی‌های متعدد از جمله چشمی، کامی و لیبی، چهره‌ای، گوش‌ی و حنجره‌ای، قلبی، کلیوی، اختلالات گفتار و زبانی، اجتماعی، تحصیلی و حتی روانی که برجای می‌گذارد، برای ارزیابی و درمان لازم است تیمی متخصص با هم همراه شوند تا بتوانند مشکلات متعددی را که در پیش روی بیمار و خانواده وی (از حیث مشکلات روانی و تحصیلی) وجود دارد، به حداقل برسانند.

خانوادگی از وجود این سندرم در خانواده وی مشاهده نشد. از نظر هوشی در برخی مطالعات (۶) به عقب‌ماندگی ذهنی خفیف افراد مبتلا به این سندرم اشاره شده است و در برخی دیگر (۱۹،۱۶،۳) به طبیعی بودن هوش آن‌ها اشاره شده است. همان‌طور که در قسمت معرفی بیمار بیان شد، آزمون ریون روی بیمار مورد بررسی اجرا شد که نتیجه نشان داد او دارای هوشبهر طبیعی است. در گفتار افراد مبتلا به سندرم برانکیو-اکولو-فاسیال بیش خیشومی شدگی وجود دارد (۱۵). در بیمار مورد بررسی در مطالعه حاضر نیز شکاف کاذب لب بالا و شکاف زیرمخاطی و ناهنجاری‌های مربوط به آن، موجب

References

- Lin AE, Gorlin RJ, Lurie IW, Brunner HG, van der Burgt I, Naumchik IV, et al. Further delineation of the branchio-oculo-facial syndrome. *Am J Med Genet* 1995; 56(1): 42-59.
- Moore KL. The developing human. In: Moore KL, Persquod TVN, eds. *Clinically oriented embryology*, 3rd ed. Philadelphia: W.B. Saunders; 1982. p. 179-193.
- Fujimoto A, Lipson M, Lacro RV, Shinno NW, Boelter WD, Jones KL, et al. New autosomal dominant branchio-oculo-facial syndrome. *Am J Med Genet* 1987; 27: 943-951.
- McCool M, Weaver DD. Branchio-oculo-facial syndrome: Broadening the spectrum. *Am J Med Genet* 1994; 49(4): 414-421.
- Trummer T, Müller D, Schulze A, Vogel W, Just W. Branchio-oculo-facial syndrome and branchio-otic/ branchio-oto-renal syndromes are distinct entities. *J Med Genet* 2002; 39(1): 71-74.
- Milunsky JM, Maher TM, Zhao G, Wang Z, Mulliken JB, Chitayat D, et al. Genotype-phenotype analysis of the branchio-oculo-facial syndrome. *Am J Med Genet A* 2010; 155A(1): 22-32.
- Milunsky JM, Maher TA, Zhao G, Roberts AE, Stalker HJ, Zori RT, et al. TFAP2A mutations result in branchio-oculo-facial syndrome. *Am J Hum Genet* 2008; 82(5): 1171-1177.
- Farmer AW, Maxmen MD. Congenital absence of skin. *Plast Reconstr Surg Transplant Bull* 1960; 25: 291-297.
- Su CS, O' Hagen SB, Sullivan TJ. Ocular anomalies in the branchio-oculo facial syndrome. *Aust N Z J Ophthalmol* 1998; 26(1): 43-46.
- Richardson E, Davinson C, Moore AT. Colobomatous microphthalmia with midfacial clefting: Part of the spectrum of brachio-oculo-facial syndrome. *Ophthalm Genet* 1996; 17(2): 59-65.
- Darouti MA, Marzouk SA, Azzam OA, Nada HR, Sobhi RM, Nabarawi I EI. Branchio-oculo-facial syndrome with bilateral linear scars of the neck. *Int J Dermatol* 2005; 44(8): 674-676.

12. Al-Dosari MS, Almazyad M, Al-Ebdi L, Mohamed JY, Al-Dahmash S, Al-Dhibi H, et al. Ocular manifestations of branchio-oculo-facial syndrome: Report of a novel mutation and review of the literature. *Mol Vis* 2010; 16: 813-818.
13. Meshcheryakova TI, Zinchenko RA, Vasilyeva TA, Marakhonov AV, Zhylina SS, Petrova NV, et al. A clinical and molecular analysis of branchio-oculo-facial syndrome patients in Russia revealed new mutations in TFAP2A. *Ann Hum Genet* 2015; 79(2): 148-152.
14. Mazzone D, Milana A, Carpinato C. Branchio-oculo-facial syndrome report of a new case with agenesis of cerebellar vermis. *Eur J Pediatr* 1992; 151(4): 312.
15. Schmerler S, Kushnick T, Desposito F. long-term evaluation of a child with the branchio-oculo-facial syndrome. *Am J Med Genet* 1992; 44(2): 177-178.
16. Park MY, Kim YC. A case of branchio-oculo-facial syndrome. *Ann Dermatol* 2009; 21(3): 288-290.
17. Lin AE, Semina EV, Daack-Hiesch S, Roeder ER, Curry CJR, Rosenbaum K, et al. Exclusion of the branchio-oto-renal syndrome locus (EYA1) from patients with branchio-oculo-facial syndrome. *Am J Med Genet* 2000; 91(5): 387-390.
18. Verret DJ, Murray AD, Hobar PC. Branchio-oculo-facial syndrome with ectodermal parathyroid tissue. *Otolaryngol Head Neck Surg* 2005; 133(6): 983-984.
19. Stoetzel C, Riehm S, Bennouna Greene V, Pelletier V, Vigneron J, Leheup B, et al. Confirmation of TFAP2A Gene Involvement in Branchio-Oculo-Facial Syndrome (BOFS) and Report of Temporal Bone Anomalies. *Am J Med Genet* 2009; 149A(10): 2141-2146.