

Langerhans Cell Histiocytosis with Primary Oral Manifestations: A Case Report

Samaneh Hemmati,
Azam Nahvi

Assistant Professor, Department of Pediatric Dentistry, Faculty of Dentistry, Mazandaran University of Medical Sciences, Sari, Iran

(Received Jan 12, 2015 Accepted May 8, 2015)

Abstract

Langerhans cell histiocytosis (LCH) is a rare, proliferative disorder which is characterized by proliferation of pathological Langerhans cells within different organs. In 90% of cases the head and neck are affected. In this article, we report a 2.5-year-old boy with LCH who was referred to the pediatric department of Babol Dental School, with a chief complaint of fever, mucosal ulceration, gingival necrosis and tooth mobility. Our clinical diagnosis was Langerhans cell disease. In panoramic radiography, multiple well-defined radiolucencies were observed in both maxilla and mandible. Histopathological examination confirmed our diagnosis. The patient underwent chemotherapy with vinblastine for one year. Oral manifestations are common findings in LCH, therefore, dentist plays an important role in both diagnosis and management of this disease.

Keywords: Langerhans cell histiocytosis, mandible, maxilla, tooth mobility

J Mazandaran Univ Med Sci 2016; 26(138): 209-214 (Persian).

هیستوسیتوزیس سلول لانگرهانس با تظاهرات اولیه دهانی: گزارش مورد

سمانه همتی

اعظم نحوی

چکیده

هیستوسیتوزیس سلول لانگرهانس، یک بیماری نادر و پرولیفراتیو است که با پرولیفراسیون غیر نرمال سلول‌های لانگرهانس در ارگان‌های مختلف بدن شناخته می‌شود. در ۹۰ درصد موارد درگیری در ناحیه سر و گردن وجود دارد. در این مطالعه، کودک ۲/۵ ساله‌ای که با مشکل بیماری هیستوسیتوزیس سلول لانگرهانس به دانشکده دندان پزشکی بابل مراجعه کرده بود گزارش می‌شود. شکایت اصلی بیمار تب طول کشنده، زخم‌های مخاط دهان، نکروز لثه و لقی دندان‌ها بود. تشخیص کلینیکی بر پایه بیماری سلول لانگرهانس گذاشته شد. در رادیوگرافی پانورامیک بیمار رادیولوسنسی‌های متعدد با حدود مشخص هم در ماگزیلا و هم در مندیبل دیده شد. نتایج آزمایشات هیستوپاتولوژی تشخیص را تأیید کردند. بیمار تحت درمان با وین بلاستین به مدت یک سال قرار گرفت. تظاهرات دهانی در این بیماری یافته شایعی است، بنابراین دندان پزشک نقش مهمی در تشخیص و درمان بیماری دارد.

واژه‌های کلیدی: هیستوسیتوز سلول لانگرهانس، مندیبل، ماگزیلا، لقی دندان

مقدمه

آنتی ژن و مشتق از مغز استخوان است. سلول‌های لانگرهانس در پوست، تیموس و پوشش‌های مخاطی شامل حلقی-دهانی و حلقی-بینی، مری، نایژه‌ها و دهانه رحم قرار گرفته‌اند و گفته شده که قوی‌ترین سلول معرفی‌کننده آنتی ژن در بدن هستند (۴). سلول‌های لانگرهانس از نظر ریز ساختاری در زیر میکروسکوپ الکترونی با گرانول‌های لانگرهانس یا Birbeck و اندامک‌های میله‌ای شکل که ممکن است بخش وزیکولر درون خود داشته باشند و نمای راکت تنیس به آن بدهد، مشخص می‌شوند. امروزه LCH می‌تواند بر اساس واکنش ایمنی نشانگرهای سطحی سلول مانند

بیماری هیستوسیتوز سلول لانگرهانس (LCH) که جایگزین اصطلاح هیستوسیتوزیس X شده است، اختلال نادر سیستم رتیکولواندوتلیال است که با پرولیفراسیون غیرنرمال هیستوسیت‌ها و لکوسیت‌ها در ارگان‌های مختلف بدن از جمله پوست، استخوان، کبد و کلیه شناخته می‌شود (۲،۱) که شیوع آن ۱/۲ در هر ۲۰۰۰۰ کودک در سال یاد شده است (۲). اتیولوژی بیماری ناشناخته است، هر چند ناهنجاری‌های سیستم ایمنی و عوامل ژنتیکی و نئوپلاستیک ممکن است در بروز آن دخالت داشته باشد (۳). سلول لانگرهانس معرفی‌کننده

E-mail: Azamnahvi@ahoo.com

مؤلف مسئول: اعظم نحوی - ساری: دانشکده دندانپزشکی، گروه کودکان

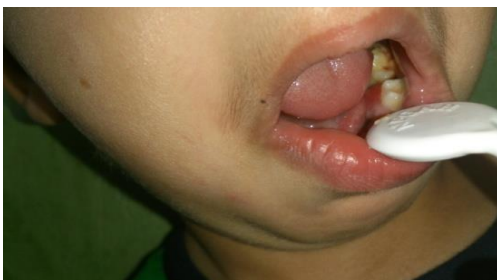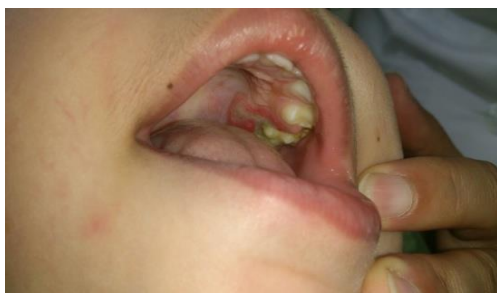۱. استادیار گروه کودکان دانشکده دندانپزشکی، دانشگاه علوم پزشکی مازندران، ساری، ایران

تاریخ دریافت: ۱۳۹۴/۱۰/۲۲ تاریخ ارجاع جهت اصلاحات: ۱۳۹۴/۱۱/۱۷ تاریخ تصویب: ۱۳۹۵/۲/۱۹

با بیوپسی می توان فقط ضایعه را زیر نظر گرفت. ممکن است نیاز به جراحی کامل و کورتاژ داشته باشد و یا درمان های شیمی درمانی و پرتو درمانی و تزریق کورتیکواستروئید در ضایعه صورت بگیرد (۱۳،۱۲). در مطالعه حاضر، یک مورد از این بیماری که دارای تظاهرات اولیه فکین بوده و ابتدا در بخش کودکان دانشکده دندانپزشکی دانشگاه بابل تشخیص داده شد، گزارش می شود.

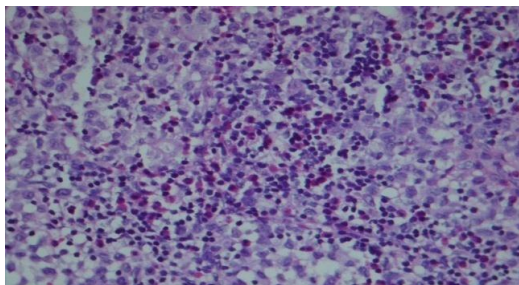
معرفی بیمار

بیمار کودکی ۲/۵ ساله بود که به دلیل لقی و درد شدید دندان های خلفی هر ۴ کوادرانت دندانی و بوی بد دهانی به بخش کودکان دانشکده دندان پزشکی بابل مراجعه کرد. کودک از شش ماه قبل تب های مکرر داشته و تحت ویزیت های مکرر پزشکی قرار گرفته و درمان آنتی بیوتیک دریافت کرده بود. در معاینه داخل دهانی، زخم های نکروتیک وسیع در سطح باکال، پالاتال و ریج آلوئول و التهاب و قرمزی لثه ناحیه دندان های D و E هر چهار کوادرانت فکی مشهود بود. دندان های مذکور لق بودند و دندان های مولر اول نیز به دلیل تخریب شدید استخوان در دهان اکسپوز شده بودند (تصویر شماره ۱).



تصویر شماره ۱: تصویر داخل دهانی بیمار از فک بالا و پایین

CD-ia و به ویژه CD-۲۰۷ شناسایی شود (۵). با توجه به نمای بالینی و پاتولوژیک، بیماری به سه گروه ائوزینوفیلیک گرانولوما (eosinophilic granuloma)، لترسیو (Letterer-Siwe disease) و هندشولر کریستین (Hand-Schuller-Christian disease) تقسیم می شود (۵). در نوع ائوزینوفیلیک گرانولوما که شایع ترین فرم LCH است، یک یا تعدادی از استخوان ها بدون درگیری احشاء درگیر می شوند. ضایعات استخوانی به صورت ضایعات رادیولوسنت با حدود کاملاً مشخص دیده می شوند که بیش تر با درد و تورم همراه است. درگیری استخوانی بیش تر در فک و جمجمه، استخوان های ران، بازو، دنده ها و لگن دیده می شود. فک پایین بیش تر از فک بالا درگیر می شود و شایع ترین محل وقوع، قسمت میانی خلفی فک پایین است. این بیماری خوش خیم است و به عنوان نوع مزمن موضعی نام گذاری می شود (۶،۷). نوع لترسیو که شکل منتشر حاد این بیماری است، معمولاً کودکان زیر سه سال را درگیر می کند و هم چنین در این نوع پوست، کبد، طحال، گره های لنفاوی، مغز استخوان و ریه ها درگیر می شوند. نوع سوم این بیماری که شکل مزمن و منتشر (هند شولر کریستین) آن است با سه نشانه اگزوفتالمی، دیابت بی مزه و آسیب های استخوانی مشخص می شود (۶،۷). پروگنوز بیماری بستگی به سن شروع بیماری و تظاهرات اولیه بیماری از جمله نوع ارگان درگیر کننده و تعداد ارگان های درگیر دارد. تظاهرات دهانی می تواند از اولین علائم این بیماری باشد و حتی در برخی موارد تنها درگیری این بیماری باشد. شیوع ضایعات دهانی در این بیماری ۷۷ درصد است، بنابراین دندان پزشک می تواند نقش به سزایی در تشخیص اولیه آن داشته باشد (۸،۹). ضایعات دهانی به صورت تورم، درد، زخم، التهاب و نکروز لثه، تخریب استخوان آلوئول می باشد و نمای مشخص شناور در هوا (floating in air) در رادیوگرافی برای دندان ها و افتادن زودرس دندان ها دیده می شود (۳،۱۰،۱۱). گزینه های مختلفی برای درمان این بیماری وجود دارد. پس از تایید تشخیص



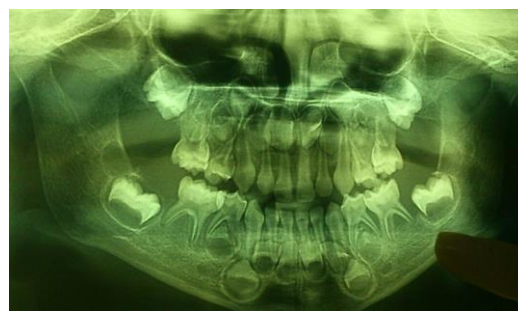تصویر شماره ۳: نمای هیستوپاتولوژیک نمونه تهیه شده، پرولیفراسیون سلول های شبه هیستوسیت و ارتشاح منتشر سلول های ائوزینوفیل

اسکن استخوانی ۲ تا ۳ ساعت بعد از تزریق داخل وریدی Technetium 99-m methylene diphosphonate (Tc-99m MPD) در دو نمای قدامی و خلفی انجام شد. مطالعه اسکن استخوانی افزایش اندکی در جذب ماده رادیواکتیو در استخوان های مندیبل و ماگزایلا را نشان داد و این افزایش فعالیت در دیگر استخوان های بدن دیده نشد. بیمار با تشخیص قطعی هیستوسیتوزیس سلول لانگرهانس نوع ائوزینوفیلیک گرانولوما وارد فاز درمانی گردید و برای بیمار درمان با وین بلاستین هفتگی به مدت یک سال تجویز شد.

بحث

بیماری سلول لانگرهانس شامل گروهی از اختلالات هیستولوژیک است که با پرولیفراسیون سلول های هیستوسیت که متعلق به گروه سلول های لانگرهانس هستند، به وجود می آید. این سلول ها قابلیت ترشح پروستاگلاندین E2 و اینترلوکین ۱ که واسطه های اصلی تحلیل استخوان هستند را دارند بنابراین ضایعات استخوانی از مهم ترین علائم این بیماری محسوب می شوند (۱۴). این بیماری نادر است و معمولاً کودکان را درگیر می کند. در ۹۰ درصد موارد در ناحیه سر و گردن دیده می شود (۱۵). اتیولوژی و پاتوژنز آن هنوز ناشناخته باقی مانده است. اگرچه ممکن است فاکتورهای اتیولوژیک مختلفی از جمله واکنش های ایمنولوژیک، ویروس ها، باکتری ها و زمینه های ژنتیکی در به وجود آمدن آن دخالت داشته باشد (۱۶).

برای بررسی بیش تر، رادیوگرافی پانورامیک، آزمایش کامل خون و ادرار درخواست شد. در بررسی پانورامیک تحلیل شدید استخوان های مندیبل و ماگزایلا و ضایعات متعدد استئولیتیک در ناحیه خلف فکین دیده شد. به دلیل تحلیل استخوان آلوئولار نمای scooped out دیده شد. به علت اروژن و تحلیل استخوان آلوئول دندان ها به صورت floating in air بودند (تصویر شماره ۲).



تصویر شماره ۲: رادیوگرافی پانورامیک بیمار، تحلیل شدید استخوان آلوئول

شمارش سلول های خونی بیمار طبیعی بود. سپس برای بیمار درخواست نمونه برداری شد. نمونه برداری ضایعات (Excisional) لثه ای بیمار انجام گرفت و دندان های D و E چپ مندیبل نیز که امید به نگهداری آنها نبود، هم زمان خارج شدند. در بررسی میکروسکوپی نمونه، نسج پرسلول و کم رشته متشکل از سلول های نسبتاً درشت با سیتوپلاسم ائوزینوفیل کم و هسته های بزرگ و هایپرکروم و غالباً چند وجهی بدون حدود سلولی مشخص مشاهده گردید. سلول های ائوزینوفیل بسیار فراوان به صورت کانونی و بعضاً پراکنده در بین سلول های مزبور رویت شد. عروق خونی بعضاً محتقن به همراه قطعاتی از کلونی باکتریال در نمونه دیده شد. استروما در برخی نواحی نمای هیالینیزه داشت (تصویر شماره ۳) که با توجه به توضیحات بالا و نمای بالینی بیمار تشخیص بیماری سلول لانگرهانس در اولویت قرار داشت. بیمار برای تکمیل درمان به هماتولوژیست کودکان ارجاع داده شد که برای بیمار اسکن استخوانی همه بدن درخواست گردید.

طرفین مندیبل و ماگزایلا قابل مشاهده بود. رادیولوگرافی ها به صورت نمای Scooped out دیده شدند. رادیوگرافی جمجمه نرمال بود. در اسکن استخوانی به عمل آمده نیز درگیری سایر استخوان ها گزارش نشد. در این بیماران به دلیل محدود بودن علائم بیماری در حفره دهان احتمال تشخیص اشتباه و درمان ناصحیح وجود دارد. بنابراین بهتر است بعد از معاینه اولیه و بررسی رادیوگرافی اقدام به انجام بیوپسی شود. در بیمار گزارش شده در بررسی هیستوپاتولوژی نسج پرسلول و کم رشته متشکل از سلول های نسبتاً درشت با سیتوپلاسم ائوزینوفیل کم و هسته هایی بزرگ و هایپرکروم و غالباً چند وجهی بدون حدود سلولی مشخص مشاهده گردید. سلول های ائوزینوفیل بسیار فراوان به صورت کانونی و بعضاً پراکنده در بین سلول های مزبور رویت شد. عروق خونی بعضاً محققن به همراه قطعاتی از کلونی باکتریال در نمونه دیده شد. استروما در برخی نواحی نمای هیالینیزه داشت که با توجه به نمای بالینی و رادیوگرافی و نتایج هیستوپاتولوژی تشخیص بیماری لانگرهانس در اولویت قرار گرفت.

برای درمان ضایعات منفرد استخوانی معمولاً کورتاژ و جراحی انجام می شود. اگرچه پروگنوز بیماری مطلوب می باشد ولی نتیجه نهایی غیرقابل پیش بینی است و پی گیری طولانی مدت توصیه می شود (۱۹). در مواردی که درگیری سیستمیک و یا وسیع تری وجود دارد، از شیمی درمانی با داروهای پردنیزولون، وین بلاستین و سیکلوسپورین استفاده می شود (۳). در خصوص بیمار مورد نظر از وین بلاستین هفتگی به مدت یک سال استفاده شد. هیستوسیتوزیس یک بیماری نادر است که بیشترین شیوع آن در دهه اول است. همان گونه که در این مطالعه نیز گزارش شد، درگیری استخوان های فکین و علائم دهانی می توانند از اولین علائم این بیماری باشند، بنابراین دندان پزشکی کودکان نقش به سزایی در تشخیص اولیه بیماری دارد و با تشخیص به موقع می تواند پیش آگهی درمان را بهبود بخشد.

ائوزینوفیلیک گرانولوما یکی از انواع هیستوسیتوز سلول لانگرهانس است که استخوان های ناحیه جمجمه، مندیبل، دنده، لگن و استخوان های دراز را درگیر می کند. تظاهرات دهانی بیماری مانند یک بیماری پرپودنتال پیشرفته به صورت تورم، زخم و نکروز لثه می باشد که معمولاً همراه با تخریب استخوان زیرین است که منجر به لقی و اکسفولیه شدن دندان ها می شود. بیشترین ناحیه درگیرکننده در دهان تنه و زاویه مندیبل است (۱۷). این بیماران به ندرت علائم سیستمیک دارند و معمولاً در بررسی های روتین رادیوگرافی کشف می شوند. در حالی که بیمار گزارش شده از شش ماه پیش تب های مکرر داشته و تحت ویزیت های مکرر پزشکی قرار گرفته و درمان آنتی بیوتیک دریافت کرده بود. در نمای رادیوگرافی نیز ضایعات به صورت رادیولوگرافی های لوکالیزه و punched out دیده شدند که در موارد تحلیل شدید در استخوان آلوئول دندان ها نمای شناور در هوا (floating in air) به خود می گیرند (۷).

Hernandez-Juyol و همکاران یک مورد کودک ۱۴ ماهه را گزارش کردند که ضایعات استئولیتیک در فک کودک منجر به لقی دندان های شیری شده بود (۸). Minguez و همکاران ۱۰ کودک مبتلا به LCH را گزارش کردند. در این مطالعه تظاهرات دهانی در ۵۰ درصد از کودکان اولین تظاهر بیماری بود که منجر به لقی دندان، خونریزی از لثه و زخم شده بود (۱۸). در بیمار گزارش شده نیز تظاهرات دهانی به عنوان اولین یافته بالینی قابل توجه بود که در بررسی های سیستمیک انجام شده غیر از تظاهرات دهانی نکته مثبتی مشاهده نشد. در این بیمار مهم ترین شکایت زخم و خونریزی لثه و لقی دندان ها در ناحیه خلفی هر چهار کوادرانت فکی بود که در معاینه بالینی زخم های نکروتیک و خون چکان در ناحیه دندان های D و E دیده می شد و هم چنین این دندان ها لقی بودند و دندان های مولر اول دائمی بیمار نیز اکسپوز شده بودند. در رادیوگرافی پانورامیک بیمار رادیولوگرافی های متعدد با حدود مشخص در

References

- Weitzman S, Egeler RM. Langerhans cell histiocytosis: update for the pediatrician. *Curr Opin Pediatr* 2008; 20(1): 23-29.
- Ghalyani P, Sarrafan N, Pishva SS. Langerhans cell histiocytosis with primary oral manifestation: A Case study. *Shiraz Univ Dent J* 2011; 11(4): 347-352.
- Nevile BW, Damm DD, Allen Cm, Bouquot JE. *Oral and maxillofacial pathology*. 3th ed. Philadelphia: WB Saunders; 2008. p. 590.
- Lam KY. Langerhans cell histiocytosis (histiocytosis X). *Postgrad Med J* 1997; 73(861): 391-394.
- Hicks J, Flaitz CM. Langerhans cell histiocytosis: Current insights in a molecular age with emphasis on clinical oral and maxillofacial pathology practice. *Oral Surg Oral Med Oral Pathol Oral Radiol Endod* 2005; 100(2 Suppl): 42-66.
- Regezi JA, Sciubba JJ, Jordan RCK. *Oral pathology*. 5th ed. Philadelphia: WB Saunders; 2008. p. 296.
- Mc Donald RE, Avery DR, Dean JA. *Dentistry for the child and adolescent*. 9th ed. Missouri: Mosby; 2011. p. 145-146.
- Hernandez-Juyol M, Boj-Quesada JR, Gallego-Melcon S. Oral manifestations of Langerhans cell histiocytosis. Case study of a two year boy. *Med Oral* 2003; 8(1): 19-25.
- Kilic E, Er N, Mavili E, Alkan A, Gunhan O. Oral mucosal involvement in Langerhans' cell histiocytosis: long-term follow-up of a rare case. *Aust Dent J* 2011; 56(4): 433-436.
- Kinra P, Mukherjee B, Srinivas V, Thind SS, Subramanya H. Langerhans cell histiocytosis- case report. (MJAFI) *Medical journal of Armed Forces India* 2005; 61(1): 88-90.
- Martinez DSM, Villagran UJ, Ajqui RR, Cervantes CK. Oral manifestations of Langerhans cell histiocytosis (LHC): Review of scientific literature and case report. *Portal de Revista científica y arbitradas* 2012; 16(2): 123-130.
- Marx E, Stern D. *Oral and maxillofacial pathology: A rationale for diagnosis and treatment*. Illinois: Quintessence Publishing Co, Inc; 2003. p. 870-875.
- Harris GJ, Woo KI. Eosinophilic granuloma of the orbit: a paradox of aggressive destruction responsive to minimal intervention. *Trans Am Ophthalmol Soc* 2003; 101: 93-106.
- Nahvi A, Salehi M. Langerhans cell disease: A case report. *J Mazandaran Univ Med Sci* 2015; 25(125): 143-148.
- Hare O, Timothy J. *Granulomatous and lymphoproliferative disease of the Head and Neck*. 2nd ed. WB. Saunders Company; 1999. p. 1966-1968.
- Mosnier I, Rondini-Gilli E, Crosara PT, Belmatoug N, Cyna-Gorse F, Cazals-Hatam D, et al. Langerhans' cell histiocytosis of the labyrinth in adults. *Otol Neurotol* 2004; 25(1): 27-32.
- Eckardt A, Schultze A. Maxillofacial manifestation of Langerhans cell histiocytosis: a clinical and therapeutic analysis of 10 patients. *Oral Oncol* 2003; 39(7): 687-694.
- Minguez L, Minguez JM, Bonet J, Penarrocha M, Sanchis JM. Oral manifestation of chronic disseminated histiocytosis. *Med Oral* 2004; 9(2): 152-154, 149-152.
- Oguro K, Sakai H, Arai M, Igarashi T. Eosinophilic granuloma of bone: two case reports. *Brain and development* 2013; 35(4): 372-375.