

Two Members of a Family with Hallervorden Spatz Disease

Mahmood Abedini¹,
Ashraf Zarvani¹,
Ebrahim Khoshnama¹,
Seyed Mohamad Baghbanian²

¹ Department of Neurology, Faculty of Medicine, Mazandaran University of Medical Science, Sari-Iran
² Neurologist, Mazandaran University of Medical Science, Sari-Iran

(Received October 4, 2011 ; Accepted February 29, 2012)

Abstract

Hallervorden Spatz Disease is a rare neurodegenerative disorder with the prevalence of one to three per million. The onset of symptoms is usually in late childhood and early adolescence. However, some cases of the disease were reported in adulthood which could be familial or sporadic. The familial cases are *autosomal*-recessive resulting from mutation in the pantothenate kinase 2 gene located on chromosome 20 causing abnormal accumulation of iron in *globus pallidus* and *pars reticulata*. Major clinical features include abnormal involuntary movements and cognitive impairment. Diagnosis is made based on presence of both pyramidal and *extrapyramidal symptoms* in clinical and radiological investigation. The radiological features are hypointense signals in *globus pallidus* and *substantia nigra* on MRI of brain. Occasionally the pallidal hypointense signals surround hyperintense signals which is known as “tiger-eye-sign” and is believed to be specific for Hallervorden Spatz Disease.

Key words: Hallervorden spatz disease, abnormal involuntary movements, cognitive impairment, tiger-eye-sign

J Mazand Univ Med Sci 2012; 22(87): 109-113 (Persian).

معرفی دو عضو یک خانواده مبتلا به بیماری هالوردن- اسپاتز

محمود عابدینی^۱
اشرف زرروانی^۱
ابراهیم خوش نما^۱
سید محمد باغبانیان^۲

چکیده

بیماری هالوردن اسپاتز یک بیماری نادر ولی شناخته شده با اختلال عملکرد نورولوژیک پیشرونده و زوال عقل است شیوع آن ۱ تا ۳ در هر یک میلیون نفر ذکر شده است و شروع علائم عمدتاً در اواخر دوران کودکی و اوایل سن بلوغ است، ولی مواردی از آن در دوران بزرگسالی نیز گزارش شده است و می‌تواند فامیلیال یا اسپورادیک باشد. موارد فامیلی به صورت اتوزومال مغلوب و ناشی از موتاسیون ژن پانتوتنات کیناز واقع بر کروموزوم ۲۰ به ارث می‌رسد که نتیجه آن رسوب غیرطبیعی آهن در گلوبوس پالیدوس و پارس رتیکولاتا است. نمای کلینیکی اصلی آن اختلالات حرکتی غیر طبیعی و شناختی است. تشخیص آن بر اساس وجود توأم علائم پیرامیدال و اکستراپیرامیدال در کلینیک و نمای رادیولوژیک آن است. نمای رادیولوژیک آن سیگنال هیپواینتنس در گلوبوس پالیدوس و ماده سیاه در MRI مغز است. گاه هیپراینتسیتی پالیدال با یک سیگنال هیپواینتنس احاطه شده است که به آن علامت چشم ببر می‌گویند که برای بیماری هالوردن- اسپاتز نیز اختصاصی می‌باشد.

واژه‌های کلیدی: هالوردن اسپاتز، علامت چشم ببر، اختلالات حرکتی، اختلالات شناختی

مقدمه

pantothenate kinase-associated neurodegeneration می‌گویند (۴،۵). نمای کلینیکی اصلی آن اختلالات حرکتی غیر طبیعی و شناختی است. تشخیص آن بر اساس وجود توأم علائم پیرامیدال و اکستراپیرامیدال در کلینیک و نمای رادیولوژیک آن است (۷،۶). نمای رادیولوژیک آن سیگنال هیپواینتنس در گلوبوس پالیدوس و ماده سیاه در MRI مغز است. گاه هیپراینتسیتی پالیدال با یک سیگنال هیپواینتنس احاطه شده است که به آن علامت چشم ببر می‌گویند و اشاره شده است که برای بیماری هالوردن - اسپاتز اختصاصی است (۸-۱۰).

بیماری هالوردن اسپاتز یک بیماری نادر ولی شناخته شده با اختلال عملکرد نورولوژیک پیشرونده و زوال عقل است شیوع آن ۱ تا ۳ در هر یک میلیون نفر ذکر شده است (۱) شروع علائم عمدتاً در اواخر دوران کودکی و اوایل سن بلوغ است ولی مواردی با وقوع در دوران بزرگسالی نیز توصیف شده است (۲) و می‌تواند فامیلیال یا اسپورادیک باشد. موارد فامیلی به صورت اتوزومال مغلوب و ناشی از موتاسیون ژن پانتوتنات کیناز PANK2 واقع بر باند P13 کروموزوم ۲۰ به ارث می‌رسد (۳) که نتیجه آن رسوب غیر طبیعی آهن در گلوبوس پالیدوس و پارس رتیکولاتا است به همین علت اخیراً به آن

E-mail: smbaghbanian@yahoo.com

مؤلف مسئول: سید محمد باغبانیان - ساری: بلوار پاسداران، مرکز آموزشی درمانی بوعلی سینا

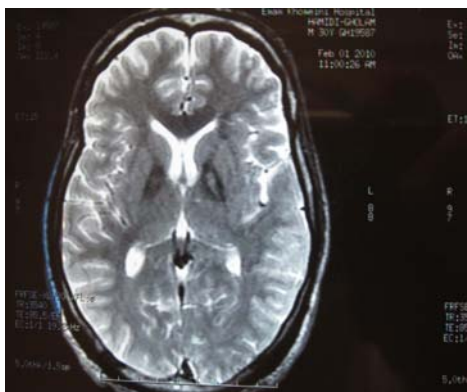
۱. گروه مغز و اعصاب، دانشکده پزشکی، دانشگاه علوم پزشکی مازندران

۲. نورولوژیست، دانشگاه علوم پزشکی مازندران

تاریخ دریافت: ۹۰/۷/۱۲ تاریخ ارجاع جهت اصلاحات: ۹۰/۹/۱۶ تاریخ تصویب: ۹۰/۱۲/۱۰

پلاتنار طبیعی و هیپررفلکسی جنرالیزه دیده می‌شد. قدم‌های او با افتادن‌های راجعه قطع می‌شد. معاینه فونوسکوپیک و مس طبیعی بود.

CBC، تست‌های عملکرد کبدی، سرولوپلاسمین سرم (0/24 micg/l) و مس ادرار (23 micg/24h) طبیعی بود. یک MRI مغز انجام شد که نمای کلاسیک علامت چشم ببر^۱ در گلوبوس پالیدوس دو طرفه مشهود بود (تصویر شماره ۱).



تصویر شماره ۱: علامت چشم ببر در گلوبوس پالیدوس در بیمار اول

گزارش مورد ۲

یک دختر ۲۵ ساله (خواهر کوچکتر مورد ۱) نیز با سابقه اشکال در راه رفتن اختلالات حرکتی غیر طبیعی و افت عملکرد درسی طی ۷ سال قبل به درمانگاه مغز و اعصاب مراجعه کرد. نکات برجسته معاینه افت عملکرد شناختی خفیف دیستونی جنرالیزه و تحریک‌پذیری خفیف بود. عاطفه پسودو بولبار داشت. یک خنده دیستونیک شبیه ریسوس ساردونیکوس جلب توجه می‌کرد نمای فونوسکوپیک او طبیعی بود. تظاهرات کلینیکی کلی او مشابه برادر بزرگترش (مورد ۱)، اما از نظر شدت خفیف تر از او بود. بررسی‌های آزمایشگاهی شامل CBC، آنزیم‌های کبدی، سرولوپلاسمین سرم و مس ادرار نرمال بود. MRI مغز او نیز نمای مشابه علامت چشم های ببر (Tiger eye sign) را نشان می‌دهد (تصویر شماره ۲).

اگرچه درمان قطعی در مورد این بیماری مطرح نشده است ولی یک تریاد بالینی که با یک دفع‌کننده آهن به نام deferiprone انجام شده نشان داده است که می‌تواند استرس‌های اکسیداتیو را کاهش دهد و در انواع non PKAN مؤثر است. به‌هرحال درمان در این بیماری علامتی است. ترکیبات آنتی‌کولینرژیک همچون تری-هگزیفینیدیل می‌توانند دیستونی را کاهش دهند با کلوپن خوراکی یا اینتراتکال و تیزانیدین اسپاستیستی را کم می‌کنند. از آگونیست‌های دوپا در کنترل علائم پارکینسونیسم استفاده می‌شود (۶). اخیراً یک تریاد بالینی در خصوص اثرات درمانی deep brain stimulation در درمان این بیماری در حال انجام است. پالیدوتومی و استروتوتاکتیک تالاموتومی دو طرفه در درمان دیستونی شدید اخیراً به کار گرفته شده است (۱۱-۱۳).
ما یک برادر و خواهر را با این چنین یافته‌ای در MRI گزارش نموده‌ایم.

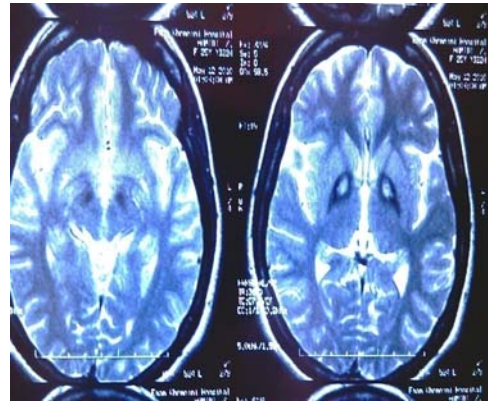
شرح موارد

گزارش مورد ۱

یک مرد ۳۸ ساله راست دست که با یک سابقه اختلال پیشرونده در راه رفتن و سقوط‌های مکرر به درمانگاه مغز و اعصاب مراجعه نموده است. او همچنین از حرکات غیرارادی غیرطبیعی که در طی خواب ناپدید می‌شد و نیز دیزارتیری پیشرونده در حدی که تکلم‌اش را نامفهوم می‌کرد رنج می‌برد. او همچنین سابقه‌ای از افت عملکردهای شناختی کلی داشت. در طی ۶ ماه قبل از مراجعه او به‌صورت پیشرونده‌ای تحریک‌پذیر و بی‌قرار شد و حملات ناگهانی و نامناسبی از خندیدن را نشان داد. او هیچ سابقه‌ای از تب، یرقان یا تشنج را نداشت. در معاینه کاهش درک و توجه برجسته بود. تکلم‌اش هیپوفون و واضحاً نامفهوم بود. دیستونی اروفاشیال مشهود بود. تون عضلانی به‌صورت دو طرفه ابتدا با ارجحیت سمت راست افزایش یافته بود. رفلکس

1. eye sign Tiger

ترکیبات حاوی سیستین در گلوبوس پالیدوس شده که این سبب چلاسیون آهن و اتواکسیداسیون سیستین می شود نتیجه تولید رادیکال های آزاد است (۱۷-۱۵) ولی این که رسوب آهن در این بیماری نتیجه تخریب نورونی و گلیوزیس است یا خیر، نامشخص است؛ چرا که گلوبوس پالیدوس و پارس رتیکولاتا ماده سیاه در افراد طبیعی هم حاوی مقادیر زیادی از آهن است (۶). نمای کلینیکی آن شامل اشکال در راه رفتن با ماهیت پیشرونده ژیدیتی، اسپاستی، کندی حرکت، دیستونی، دیزارتی، ترمور و اختلالات شناختی است. در برخی از بیماران شروع اختلالات اکستراپیرامیدال ممکن است سال ها به تأخیر بیفتد و دیزارتی و اسپاستیسی اولین علایم باشد. دیستونی یک نمای برجسته زود هنگام است. اختلالات تکلمی ممکن است زود هنگام بارز شود و دیسفاژی به علت درگیری مسیرهای کورتیکو بولبار شایع است. دمانس در بیشتر بیماران مشهود است. رتینت پیگمانتوزا در ۲۰ درصد بیماران گزارش شده است. به ندرت بلفارواسپاسم، بالسیم، پتوزیس و اپراکسی در باز کردن پلک ها دیده شده است. تشنج هم با این بیماری توصیف شده است (۷). بیماران بیشتر مبتلایان طی دهه دوم تا سوم عمر از دنیا می روند ولی مواردی که بیش از ۳۰ سال زنده مانده اند نیز گزارش شده است (۶). نمای کلینیکی آن چندین بیماری نورولوژیک را تقلید می کند که یکی از مهم ترین آن ها بیماری ویلسون است. افتراق از بیماری ویلسون مهم است چرا که ویلسون قابل درمان و هالروردن اسپاتز غیر قابل درمان است. تشخیص قطعی بیماری هالروردن اسپاتز بر اساس هیستوپاتولوژیک و بیوپسی است. عبارت سندرم هالروردن اسپاتز وقتی که تشخیص بر اساس کلینیک و پارامترهای آزمایشگاهی و MRI مغز انجام می شود. مهم ترین یافته MRI سیگنال های هیپرانتنس در گلوبوس پالیدوس است. گاهی اوقات سیگنال های هیپوانتنس این سیگنال هیپرانتنس را در بر می گیرند که به آن علامت چشم بیر می گویند (۱۰، ۱۱). که گفته می شود اختصاصی برای این



تصویر شماره ۲: علامت چشم بیر در گلوبوس پالیدوس در بیمار دوم

بحث

بیماری هالروردن- اسپاتز یک اختلال اتوزومال مغلوب نادر است که اولین بار در سال ۱۹۲۲ توسط هالروردن و اسپاتز در یک خانواده گزارش شد آن ها عنوان کردند که بیماری به عنوان یک اختلال فامیلی بیش از ده سالگی نمود می کند و اغلب با دفورمیتی کلاب فوت و سفت شدگی به تدریج فزاینده تمام اندام ها و اختلال تکلم و دمانس همراهی دارد (۱). شروع علایم عمدتاً در اواخر دوران کودکی و اوایل سن بلوغ است ولی مواردی با وقوع در دوران بزرگسالی نیز توصیف شده است (۲). می تواند فامیلیال یا اسپورادیک باشد. موارد فامیلی به صورت اتوزومال مغلوب و ناشی از موتاسیون ژن پانتوتنات کیناز PANK2 واقع بر باند P13 کروموزوم ۲۰ به ارث می رسد (۳) که نتیجه آن رسوب غیر طبیعی آهن در گلوبوس پالیدوس و پارس رتیکولاتا است به همین علت اخیراً به آن pantothenate kinase-associated neurodegeneration می گویند (۴، ۵) نمای پاتولوژیک مهم آن رسوب آهن به صورت سیمتیک در گلوبوس پالیدوس و بخش پارس رتیکولای ماده خاکستری مغز و نیز تورم اکسونی دیستال تحت عنوان اسفرویدهاست (۱۴). اخیراً به نقش PANK2 در پاتوژنز بیماری اشاره شده است به نظر می رسد کمبود پانتوتنات کیناز موجب تجمع سیستین و

۹. سیر غیر پیشرونده

۱۰. فقدان علایم اکستراپیرامیدال

اگرچه درمان قطعی در مورد این بیماری مطرح نشده است ولی یک تریاد بالینی که با یک چلاتور آهن به نام deferiprone انجام شد نشان داده است که می‌تواند استرس‌های اکسیداتیو را کاهش دهد و در انواع non PKAN مؤثر است. به‌هرحال درمان در این بیماری علامتی است ترکیبات آنتی‌کولینرژیک همچون تری‌هگزیفینیدیل می‌توانند دیستونی را کاهش دهند. باکلوفن خوراکی یا اینترتاکال و تیزانیدین اسپاستیسیتی را کم می‌کنند. از آگونیست‌های دو پا در کنترل علایم پارکینسونیسم استفاده می‌شود (۶). اخیراً یک تریاد بالینی درخصوص اثرات درمانی deep brain stimulation در درمان این بیماری در حال انجام است. پالیدوتومی و استروتوتاکتیک تالاموتومی دوطرفه در درمان دیستونی شدید اخیراً به کار گرفته شده است (۱۳-۱۱).

اگرچه پیشنهاد ما است که کاربرد این معیار نمی‌تواند این بیماری را از بیماری ویلسون که یک بیماری مشابه و قابل درمان است افتراق دهد لذا نیاز به بازبینی دارد. پیشنهاد ما این است که یافته رادیولوژیک بیماری که منحصر به فرد است در معیارهای الزامی قرار داده شود. تشخیص بیماری هالروردن اسپاتز براساس تریاد اختلالات شناختی پیشرونده، اختلالات حرکتی غیرطبیعی و علامت چشم ببر در MRI مغز داده شود.

بیماری است. Swiaman یک معیار تشخیصی براساس کلینیک رادیولوژی آزمایشگاهی برای این بیماری عنوان کرده است (۷). که براساس این معیارها بیماری هالروردن اسپاتز تشخیص داده می‌شود برای بیماری که این معیارهای الزامی را داشته باشند که عبارتست از: وقوع طی دهه دوم زندگی، داشتن سیر پیشرونده، شواهد اختلال عملکرد اکستراپیرامیدال به‌صورت یکی یا بیشتر از یک مورد از دیستونی رژییدی و کره اتنوزیس در طی این معیارها، لازم است بیماری حداقل ۲ معیار از ۸ معیار تأییدکننده ذیل را داشته باشد. یافته‌های تراکت پیرامیدال، افت منتال پیشرونده، تشنج، رتینت پیگماتوزا، آتروفی اپتیک، سابقه فامیلی مثبت، هیپودنسیته هسته‌های قاعده‌ای در MRI، سیتوپلاسم غیر طبیعی لنفوسیت و هیستوسیت‌های آبی-دریایی در مغز استخوان.

معیارهای ردکننده بیماری:

۱. سطح غیرطبیعی سرولولوپلاسمین سرم یا متابولیسم مس غیرطبیعی
۲. وجود مقادیر قابل ملاحظه‌ای از سرویدلیوفوشینوزیس
۳. سندرم اپی‌لپسی برجسته
۴. رتینال دژنراسانس و اختلال بینایی برجسته پیش از سایر علایم
۵. سابقه فامیلی هانتینگتون
۶. وجود آتروفی هسته کودیت
۷. کمبود هگزوزامینیداز A
۸. کمبود GM1 گانگلیوزیداز

References

1. Gregory A, Hayflick SJ. Neuro degeneration with brain iron accumulation. *Folia Neuropathol* 2005; 43(4): 286-296.
2. Jankovic J, Kirkpatrick JB, Blomquist KA, Langlas PJ, Bird ED. Late-onset Hallervorden-Spatz disease presenting as familial parkinsonism. *Neurology* 1985; 35(2): 227-234.
3. Taylor TD, Litt M, Kramer P, Pandolfo M, Angelini L, Nardocci N, et al. Homozygosity mapping of Hallervorden-Spatz syndrome to chromosome 20p12.3-p13. *Nat Genet* 1996; 14(4): 479-481.

4. Schneider SA, Hardy J, Bhatia K. Iron Accumulation in Syndromes of Neurodegeneration with Brain Iron Accumulation 1 and 2- causative or consequential?. *J Neurol Neurosurg Psychiatry* 2009; 80(6): 589-590.
5. Zhou B, Westaway SK, Levinson B, Johnson MA, Gitschier J, Hayflick SJ. A novel pantothenate kinase gene (PANK2) is defective in Hallervorden- Spatz syndrome. *Nat Genet* 2001; 28(4): 345-349.
6. Tuite PJ, Bower M. Neurodegeneration with brain iron accumulation. In: Jiménez NG, Tuite PJ. editors. *Uncommon causes of movement disorders*. First ed. Cambridge University Press; 2011. p 67-68.
7. Swiaman KF. Hallervorden Spatz syndrome and brain iron metabolism. *Arch Neurol* 1991 48(12): 1285-1293.
8. Sethi KD, Adams RJ, Loring DW, el Gammal T. Hallervorden-Spatz syndrome: clinical and magnetic resonance imaging correlations. *Ann Neurol* 1988, 24(5): 692-694.
9. Delgado RF, Sanchez PR, Speckter H, Then EP, Jimenez R, Oviedo J, et al. Missense PANK2 mutation without "Eye of the tiger" sign: MR findings in a large group of patients with pantothenate kinase-associated neurodegeneration (PKAN). *J Magn Reson Imaging* 2011; 35(4): 788-794.
10. Chiapparini L, Savoiaro M, D'Arrigo S, Reale C, Zorzi G, Zibordi F, et al. The "eye-of-the-tiger" sign may be absent in the early stages of classic pantothenate kinase associated neurodegeneration. *Neuropediatrics* 2011; 42(4): 159-162.
11. Mikati MA, Yehya A, Darwish H, Karam P, Comair Y. Deep brain stimulation as a mode of treatment of early onset pantothenate kinase-associated neurodegeneration. *Eur J Paediatr Neurol* 2009; 13(1): 61-64.
12. Castelnau P, Cif L, Valente EM, Vayssiere N, Hemm S, Gannau A, et al. Pallidal stimulation improves pantothenate kinase-associated neurodegeneration. *Ann Neurol* 2005; 57(5): 738-741.
13. Justesen CR, Penn RD, Kroin JS, Egel RT. Stereotactic pallidotomy in a child with Hallervorden-Spatz disease: Case report. *J Neurosurg* 1999; 90(3): 551-554.
14. Gregory A, Polster BJ, Hayflick SJ. Clinical and genetic delineation of neurodegeneration with brain iron accumulation. *J Med Genet* 2009; 46(2): 73-80.
15. Perry TL, Norman MG, Yong VW, Whiting S, Crichton JU, Hansen S, et al. Hallervorden-Spatz disease: cysteine accumulation and cysteine dioxygenase deficiency in the globus pallidus. *Ann Neurol* 1985; 18(4): 482-489.
16. Neumann M, Adler S, Schlüter O, Kremmer E, Benecke R, Kretzschmar HA. Alpha-synuclein accumulation in a case of neurodegeneration with brain iron accumulation type 1 (NBIA-1, formerly Hallervorden-Spatz syndrome) with widespread cortical and brainstem-type Lewy bodies. *Acta Neuropathol (Berl)* 2000; 100(5): 568-574.
17. Saito Y, Kawai M, Inoue K, Sasaki R, Arai H, Nanba E, et al. Widespread expression of alpha-synuclein and tau immunoreactivity in Hallervorden-Spatz syndrome with protracted clinical course. *J Neurol Sci* 2000; 177(1): 48-59.