ORIGINAL ARTICLE

Effect of Co-administration of Ubiquinone and Vitamin C on Changes of Behavioral, Histological and Biochemical Parameters in Contusion Model of Rat Spinal Cord Injury

Bagher Pourheydar[1],
Alireza Pourali[2],
Gholamhossein Farjah[3],
Mojtaba Karimipour[4],
Behnam Heshmatian[5],
Maryam Pourheydar[6]

[1] Assistant Professor, Neurophysiology Research Center, Department of Anatomical Sciences, Faculty of Medicine, Urmia University of Medical Sciences, Urmia, Iran
[2] MSc in Anatomy, Faculty of Medicine, Urmia University of Medical Sciences, Urmia, Iran
[3] Associate Professor, Neurophysiology Research Center, Department of Anatomical Sciences, Faculty of Medicine, Urmia University of Medical Sciences, Urmia, Iran
[4] Associate Professor, Department of Anatomical Sciences, Faculty of Medicine, Urmia University of Medical Sciences, Urmia, Iran
[5] Associate Professor, Neurophysiology Research Center, Department of Physiology, Faculty of Medicine, Urmia University of Medical Sciences, Urmia, Iran
[6] PhD Student in Histology, Department of Anatomical Sciences, Faculty of Medicine, Urmia University of Medical Sciences, Urmia, Iran

(Received August 20, 2016 Accepted September 5, 2017)

Abstract

Background and purpose: Spinal cord injury (SCI) is one of the most disabling diseases with various physical and psychological consequences. One of the treatments of SCI is using agents that have neuroprotective effects such as Vitamin C and ubiquinone. This research aimed at investigating the effect of co-administration of these agents on rat experimental model of SCI.

Materials and methods: Adult male Wistar rats (n=40) were divided into sham, lesion, AA, CO10, and AA+COQ10 groups. In sham group only laminectomy was performed and in other groups contusion model of SCI was done. After 24 hr, the animals in AA, COQ10, and AA+COQ10 groups received intraperitoneal injection of AA, COQ10 and AA+COQ10, respectively. Then, behavioral assessment and biochemical study were performed. Eight weeks after treatment, the brains were removed and 5µ sections were prepared. Finally, cresyl violet staining was done.

Results: There was a significant difference in BBB score of AA, COQ10 groups compared to that of the AA+COQ10 group ($P<0.001$). A Significant difference was also seen in MDA level in AA+COQ10 group compared to that in lesion group ($P=0.017$). Compared with the lesion group, the serum GR level in AA+COQ10 group significantly increased ($P=0.018$). The average number of normal motor neurons in anterior spinal horn significantly increased in treatment groups compared to that in lesion group ($P<0.001$)

Conclusion: Co-administration of AA and COQ10 in contusion model of SCI led to functional recovery, reduction of MDA, increase of GR level in serum and increase of motor neurons survival in anterior spinal horn.

Keywords: Ubiquinone, vitamin C, spinal cord injury, rat

J Mazandaran Univ Med Sci 2018; 27 (157): 17- 34 (Persian).

پژوهشی

مجله دانشگاه علوم پزشکی مازندران
دوره بیست و هفتم شماره ۱۵۷ بهمن سال ۱۳۹۶ (۳۴-۱۷)

بررسی اثر تجویز توام یوبی کینون و ویتامین C بر تغییرات رفتاری و هیستولوژیکی و پارامترهای بیوشیمیایی در مدل contusion ضایعه نخاعی دررت

باقر پورحیدر[۱]
علیرضا پورعلی[۲]
غلامحسین فرجاه[۳]
مجتبی کریمی پور[۴]
بهنام حشمتیان[۵]
مریم پورحیدر[۶]

چکیده

سابقه و هدف: ضایعه نخاعی Spinal Cord Injury (SCI)یکی از ناتوان کننده‌ترین بیماری‌هاست که اثرات فیزیکی و روانی متعددی را بر بیمار تحمیل می‌کند. یکی از روش‌های درمانی SCI استفاده از موادی با خاصیت نوروپروتکتیو می‌باشد ویتامین C و یوبی کینون از این گونه‌اند. لذا هدف از مطالعه حاضر بررسی اثر تجویز توام این دو ماده در مدل تجربی SCI می‌باشد.

مواد و روش‌ها: ۴۰ سر موش صحرایی نر به گروه‌های sham، lesion، AA، COQ10 و AA+COQ10 (توام) تقسیم شدند. در گروه شم لامینکتومی و در بقیه گروه‌ها SCI ایجاد شد. ۲۴ ساعت بعد گروه‌های AA، COQ10 و توام بترتیب ویتامین C، یوبی کینون وترکیبی از آن دو را دریافت کردند. ارزیابی رفتاری و مطالعات بیوشیمیایی انجام شد. ۸ هفته بعد برش‌های ۵ میکرونی از مغز تهیه و با کرزیل ویوله رنگ‌آمیزی شد.

یافته‌ها: بین گروه توام و گروه های AA و COQ10 از نظر میانگین نمره BBB (Basso,Beattie, Bresnahan)و بین گروه‌های توام و lesion از نظر میزان MDA اختلاف معنی‌دار مشاهده شد. میزان GR سرم در گروه توام در مقایسه با گروه lesion به طور معنی‌داری افزایش یافت.میانگین تعداد نورون‌های حرکتی سالم در شاخ قدامی نخاع در گروه‌های درمانی نسبت به گروه lesion به طور معنی‌داری افزایش یافت.

استنتاج: تجویز توام AA وCOQ10 در مدل تجربی ضایعه نخاعی موجب بهبود حرکتی، کاهش MDA و افزایش GR سرم و افزایش بقای نورون‌ها در شاخ قدامی نخاع می‌گردد.

واژه های کلیدی: یوبی کینون، ویتامین C ، ضایعه نخاعی، موش صحرایی

مقدمه

علت اصلی مرگ و میر در سال‌های گذشته از بیماری‌های عفونی به بیماری‌های قلبی عروقی، سرطان‌ها و تصادفات جاده‌ای تغییر پیدا کرده است. تصادفات جاده‌ای یکی از علل اصلی ضایعات نخاعی spinal cord injury (SCI) می‌باشد(۱). ضایعه نخاعی (SCI) یکی از ناتوان کننده‌ترین بیماری‌هایی است که اغلب

مولف مسئول: باقر پورحیدر–ارومیه، پردیس نازلو، دانشکده پزشکی، گروه علوم تشریحی Email: bagher_pourheydar@yahoo.com
۱. استادیار، مرکز تحقیقات نوروفیزیولوژی، گروه علوم تشریح، دانشکده پزشکی، دانشگاه علوم پزشکی ارومیه، ارومیه، ایران
۲. کارشناسی ارشد آناتومی، دانشکده پزشکی، دانشگاه علوم پزشکی ارومیه، ارومیه، ایران
۳. دانشیار، مرکز تحقیقات نوروفیزیولوژی، گروه علوم تشریح، دانشکده پزشکی، دانشگاه علوم پزشکی ارومیه، ارومیه، ایران
۴. دانشیار، گروه علوم تشریح، دانشکده پزشکی، دانشگاه علوم پزشکی ارومیه، ارومیه، ایران
۵. دانشیار، مرکز تحقیقات نوروفیزیولوژی، گروه فیزیولوژی، دانشکده پزشکی، دانشگاه علوم پزشکی ارومیه، ارومیه، ایران
۶. دانشجوی دکتری بافت شناسی، گروه علوم تشریح، دانشکده پزشکی، دانشگاه علوم پزشکی ارومیه، ارومیه، ایران
تاریخ دریافت : ۱۳۹۵/۵/۳۰ تاریخ ارجاع جهت اصلاحات : ۱۳۹۵/۷/۱۴ تاریخ تصویب : ۱۳۹۶/۶/۲۰

منجر به آسیب بافتی پیشرفته شده و موجب آسیب‌های عملکردی مهمی در انسان می‌شود(۲). شایع‌ترین علل آسیب نخاعی عبارتند از: تصادفات جاده‌ای، سقوط و جراحات جنگی (زخم‌های گلوله). مرکز ملی آمار ضایعات نخاعی National spinal cord injury statistical center (NSCISC) دانشگاه آلاباما در آمریکا اعلام کرد تعداد افرادی که در حال حاضر با ضایعه نخاعی در آمریکا زندگی می‌کنند ۲۵۳۰۰۰ نفر می‌باشد که هر سال ۱۱۰۰۰ مورد جدید به آن اضافه می‌شود(۳،۴). وقوع سالیانه ضایعه نخاعی حدود ۵۰ نفر در یک میلیون نفر برآورد می‌شود (۵) که این میزان در شهر تهران ۱۱/۴ مورد در هر ۱۰۰ هزار نفر می‌باشد(۶). در کشور ایران حدوداً ۸۹۰۰۰ نفر بیمار ضایعه نخاعی وجود دارد که ۶۶ درصد آن‌ها در تصادفات جاده‌ای دچار ضایعه شده‌اند. کم‌تر از ۱ درصد افراد ضایعه نخاعی عملکرد طبیعی خود را به طور کامل بدست می‌آورند و قسمت اعظم آنها دچار فلجی ناقص یا کامل می‌شوند. هزینه نگهداری و درمان یک بیمار با ضایعه نخاعی در طول زندگی در آمریکا در حدود ۷۰۰۰۰۰ تا ۳۰۰۰۰۰۰ دلار برآورد می‌شود(۷). لذا با توجه به اثرات سوء فیزیکی و روانی و اقتصادی ضایعات نخاعی بر شخص و خانواده و جامعه نیاز به مداخلات درمانی و پزشکی به منظور کاهش عوارض ناشی ازاین صدمات ضروری به نظر می‌رسد.

در هر ضایعه نخاعی دو آسیب وجود دارد: ۱- آسیب اولیه : (Primary lesion) ضربه‌ای که به نخاع اصابت می‌کند موجب آسیب مستقیم نورون‌هاوسلول‌های گلیال در محل ضایعه می‌شود که به آن آسیب اولیه گفته می‌شود. ۲- آسیب ثانویه :(Secondary lesion)بعد از آسیب اولیه پروسه‌های متعددی بوجود می‌آید که در نهایت موجب از بین رفتن نورون‌ها و سلول‌های گلیال در بافت‌های مجاور محل ضایعه می‌شود که به آن آسیب ثانویه گفته می‌شود تعدادی از این پروسه‌ها عبارتند از: آزاد شدن اسیدآمینه‌های تحریکی مانند گلوتامات و فعال شدن گیرنده‌های آنها که سبب سمیت سلول می‌شود. ورود یون‌های کلسیم فراوان به داخل سلول‌ها که سبب فعال شدن آنزیم‌های پروتئولیتیک مثل فسفو لیپیداز و پروتئاز گشته که این آنزیم‌ها موجب تخریب ساختارهای اسکلت سلولی و تولید رادیکال‌های آزاد می‌شوند که همگی موجب آسیب غشاء سلولی می‌گردند(۸). آسیب غشاء سلولی خود سبب پاسخ التهابی می‌شود که در جریان آن ماکروفاژها، نوتروفیل‌ها و لنفوسیت‌های T از گردش خون محیطی به سمت محل ضایعه مهاجرت کرده و سلول‌های مرده را از طریق فاگوسیتوز برداشت کرده و موجب ایجاد حفره‌هایی بنام کیست در بافت نخاع می‌شوند این پروسه راتشکیل کیست Cavity Formation) می‌گویند.

از آن‌جا که ظرفیت و توان ترمیم با منشاء داخلی (اینترنسیک) در دستگاه عصبی مرکزی بسیار محدود می‌باشد لذا پژوهشگران در صدد یافتن روش‌های درمانی با منشاء خارجی (اکسترنسیک) می‌باشند(۹). روش‌های درمانی ضایعات نخاعی در سه بخش خلاصه می‌شود:Regeneration، Cell replacement، Neuroprotection. در روش درمانی مبتنی بر Regeneration از روش‌هایی استفاده می‌شود که موجب افزایش ترمیم آکسون گردد که خود موجب بهبود عملکرد خواهد شد که شامل استفاده از فاکتورهای رشد(فاکتورهای نوروتروفیک) می‌باشد که موجب رشد آکسون می‌شود(۱۰). در روش Cell replacement سلول‌های از بین رفته در محل ضایعه را با پیوند سلول‌های جدید جایگزین می‌کنند. در روش Neuroprotection از یک سری مواد که خاصیت نوروپروتکتیو دارند استفاده می‌شود. این مواد از آسیب ثانوی (آسیب نورون‌ها و سلول‌های گلیال در بافت مجاور ضایعه) جلوگیری کرده و از آپوپتوز سلول‌های باقی‌مانده ممانعت و در حفظ عملکرد کمک می‌کنند. از مواد نوروپروتکتیو مختلفی در درمان ضایعات سیستم عصبی مرکزی استفاده می‌شود یکی از این مواد که

اخیراً مورد توجه محققین قرار گرفته است Coenzyme Q10 (COQ10)می‌باشد.

COQ10 یک ویتامین یا ماده شبه ویتامین است که محلول در چربی بوده و به مقدار بسیار کم در غذاها وجود دارد و نیز در تمامی بافت‌های بدن سنتز می‌شود COQ10.از اسید آمینه تیروزین در طی مراحل متعددی سنتز می‌شود و در این پروسه حداقل ۸ ویتامین شرکت می‌کند COQ10 .جزئی از زنجیره انتقال الکترون بوده که در تنفس سلولی هوازی شرکت می‌کند و در تولید انرژی بصورتATP نقش مهمی دارد، لذا ارگان‌هایی مثل قلب، کلیه و کبد که نیاز به انرژی فراوان دارند بیش‌ترین مقدار COQ10 را دارند. COQ10 در غشاء اغلب ارگان‌ها دیده می‌شود چون نقش اصلی آن در تولید انرژی است لذا بیش‌ترین تراکم آن در غشاء داخلی میتوکندری دیده می‌شود(۱۱). COQ10 به‌عنوان یک آنتی اکسیدان قوی در بدن عمل می‌کند و در بیماری‌های نورودژنراتیو مثل پارکینسون و هانتینگتون اثر نوروپروتکتیو آن مطالعه شده است(۱۲).

آسکوربیک اسید) (Ascorbic acid) ویتامین (C یک ویتامین محلول در آب است و در تمامی مایعات بدن وجود دارد و به همین دلیل یکی از خطوط دفاعی بدن است ولی نمی‌تواند در بدن ذخیره شود. آسکوربیک اسید (۱۳) از جمله آنتی اکسیدان‌های قوی (۱۴) و در دسترس است که با یک رژیم غذایی مناسب می‌توان میزان آن را در بدن در حد مورد نیاز حفظ کرد(۱۵). از منابع غذایی سرشار از آسکوربیک اسید می‌توان به انواع مرکبات، فلفل سبز، سبزیجات برگ سبز، توت فرنگی و گوجه فرنگی اشاره کرد. مطالعات نشان می‌دهد آسکوربیک اسید یک آنتی اکسیدانت قوی است و اکسیدانت‌های مضر و آسیب رسان مثل رادیکال‌های آزاد اکسیژن (ROS) ، Superoxide، Singlet oxygen و (۱۶) Hydroxy radicals را از سیستم عصبی مرکزی خارج می‌کند. دوزهای پایین ویتامین C می‌تواند موجب تولید آنتی اکسیدانت‌های α-tocopheroxyl و-β carotene شود(۱۸، ۱۷). مطالعات دیگر نشان می‌دهند که تزریق ویتامین C سبب حفاظت عصبی (neuroprotection)معنی‌داری در هیپوکسیک ایسکمیک انسفالوپاتی شده است(۱۹). آسکوربیک اسید یک آنتی اکسیدان مهم در کاهش آسیب اکسیداتیو لیپیدها در سیستم‌های بیولوژیک می‌باشد.بررسی‌ها نشان داده است که در موقعیت‌های استرس اکسیداتیو، آسکوربیک اسید اولین خط دفاعی آنتی آکسیدانی را تشکیل داده و لیپیدها و لیپوپروتئین‌ها را از آسیب اکسیداتیو حفاظت می‌کند(۲۰).

اثرات آنتی اکسیدانتی COQ10 و آسکوربیک اسید در بیماری‌های مختلفی مثل دیابت، ایسکمی مغزی، آلزایمر و مدل تجربی ضربات مغزی بررسی شده است از آن‌جا که با توجه به بررسی‌های ما اثرات توأم این دو آنتی اکسیدانت و مقایسه آن دو در ضایعه نخاعی و بویژه در مدل Contusion که به اذعان مقالات بسیار شبیه ضایعات نخاعی انسان است مطالعه‌ای صورت نگرفته است لذا در این مطالعه بر آن شدیم تا اثرات این دو ماده و ترکیب آن دو را بر تغییرات رفتاری و هیستولوژیکی و پارامترهای بیوشیمیایی سرم در مدل Contusion ضایعه نخاعی در موش صحرایی بررسی کنیم.

مواد و روش هاس

حیوانات آزمایشگاهی:

در این مطالعه از ۴۰ سر موش صحرایی نر بالغ موجود در حیوان خانه دانشکده پزشکی با وزن تقریبی ۳۰۰-۲۵۰ گرم استفاده شد. در تمام مدت مطالعه حیوانات در شرایط استاندارد با دوره‌ی روشنایی و تاریکی ۱۲ ساعته و دمای ۳±۲۱درجه سانتی‌گراد نگهداری شدند و دسترسی آزاد به آب و مواد غذایی داشتند. در این مطالعه همه آزمایش‌ها و اعمال انجام شده بر اساس قوانین معاهده هلسینکی در مورد حمایت از حیوانات آزمایشگاهی انجام شد.

گروه بندی حیوانات

موش‌های صحرایی به صورت تصادفی انتخاب شده و به ۵ گروه ۸ تایی تقسیم شدند گروه‌ها عبارت بودند از: ۱-گروه شم که در این گروه فقط لامینکتومی انجام شد و ۱۰ میلی گرم بر کیلوگرم نرمال سالین)از طریق داخل صفاقی تزریق شد.۲ -گروه lesionدر این گروه مدل contusion ضایعه نخاعی ایجاد شد .۳-گروه آسکوربیک اسید :(T1) AA در این گروه ضایعه نخاعی ایجاد و ۲۴ ساعت پس از ضایعه۱۰۰ میلی گرم بر کیلوگرم AA از طریق داخل صفاقی تزریق شد. ۴-گروه :(T2) COQ10 در این گروه ضایعه نخاعی ایجاد و ۲۴ ساعت پس از ضایعه ۱۰ میلی گرم بر کیلوگرم COQ10 تزریق شد. ۵-گروه :(T3)COQ10+AA در این گروه ترکیبی از کوآنزیم Q10 و آسکوربیک اسید بصورت داخل صفاقی تزریق شد

روش ایجاد ضایعه نخاعی:

به منظور ایجاد ضایعه نخاعی مدل contusion ابتدا حیوان با استفاده از مخلوط کتامین) ۱۰۰ (mg/kgو گزیلازین) ۱۰ (mg/kgبیهوش شده بعد از shaving و ضد عفونی کردن با بتادین، با روش استریل یک انسزیون در ناحیه میدتوراسیک حیوان داده شد. عضلات ناحیه جدا و کنار زده شد و لامینکتومی در حد مهره‌های ۹-۸ Tبا احتیاط و دقت انجام شد. برای ایجاد مدل استاندارد ضایعه نخاعی از دستگاهی بنام New York university Weight Drop Device (NYU) استفاده شد.این دستگاه از یک میله فلزی ۱۰ گرمی با قطر ۲ میلیمتر تشکیل شده است که میله از ارتفاع ۲۵ میلی‌متری مستقیماً برروی نخاع expose شده و در سطح ۹-۸ T انداخته می‌شود که یک ضایعه نخاعی متوسط (moderate)را ایجاد می کند.

مراقبت‌های بعد از عمل

بعد از بستن زخم مراقبت‌های بعد از عمل جراحی به مدت یک هفته انجام شد. این مراقبت‌ها شامل: تخلیه دستی مثانه دو بار در روز(۲۳، ۲۱)، تزریق زیر جلدی محلول رینگر (Ringer Solution)(2 (mg/ip به منظور جلوگیری از دهیدراسیون، تجویز gentamicin (8mg/kg/ip)، تجویز ماده ضد درد 0.1 (mg/kg Buprenorphine(به مدت ۲ روز بعد از جراحی و حرکات پاسیو اندام‌های خلفی حیوان روزانه ۱۵ دقیقه و به مدت یک هفته بعد از عمل جراحی می‌باشد.

ارزیابی تست رفتاری

برای ارزیابی دامنه حرکتی حیوان مبتلا به ضایعه نخاعی از تست BBB استفاده می‌شود(۲۴). این تست قبل و بعد از ضایعه و یصورت هفتگی تا هفته هشتم انجام می گیرد. در این تست توانایی حرکتی حیوان در عرض ۵ دقیقه ارزیابی می‌شود. برای انجام این تست از یک محفظه پلاستیکی مدور) به قطر cm90 و ارتفاع (cm24 استفاده شد و به حیوان اجازه داده شد در داخل آن به آزادی حرکت کند. دو مشاهده کننده مستقل و بی‌طرف حرکات اندام‌های حیوان را دیده و بر اساس مقیاس‌های تست BBB که از صفر (نشان دهنده فلج کامل) تا ۲۱ (نشان دهنده وضعیت نرمال) سنجیده می‌شود، به حرکات حیوان نمره می‌دهند و در آخر میانگین نمرات این دو آزمایش کننده نمره نهایی تست حرکتی حیوان خواهد بود که میزان توانایی حرکتی او را نشان می‌دهد.

اندازه‌گیری میزان مالون دی آلدئید (MDA)

مالون دی آلدئید (MDA) شاخص استرس اکسیداتیو می‌باشد MDA مهم‌ترین محصول رادیکال‌های آزاد و پراکسیداسیون لیپید می‌باشد. میزان MDA در سرم خون به منظور تعیین میزان تولید

رادیکال‌های آزاد و فعالیت آنتی اکسیدانی اندازه‌گیری می‌شود. ۴۸ ساعت پس از ضایعه برای آماده سازی سرم، حیوانات با کتامین و گزیلازین بیهوش شده و ۵ میلی لیتر خون مستقیماً از قلبشان تهیه شد و به لوله‌های آزمایش موجود در داخل یخ منتقل شد و سپس به مدت ۱۰ دقیقه با دور ۳۰۰۰ دور در دقیقه سانتریفیوژ شد. بعد از جدا سازی سرم در دمای ۷۰- درجه تا زمان انجام آزمایش فریز شد. برای اندازه‌گیری میزان MDA در سرم خون از روش TBA (Thiobarbituric acid method)که قبلاً توسط آقای Korkmaz و همکاران (۲۵) و Satoh و همکاران (۲۶) شرح داده شد استفاده شد. در این روش با استفاده از روش کالریمتری واکنش اسیدتیو باربیتوریک با MDA و ایجاد ترکیب رنگی با حداکثر جذب نوری در ۵۲۳ نانومتر اندازه‌گیری می‌شود. سپس منحنی استاندارد MDA با استفاده از تتراتوکسی پروپان رسم و از روی این منحنی میزان غلظت MDA بر حسب µmol/L محاسبه می‌شود.

اندازه‌گیری فعالیت آنزیم گلوتاتیون ردوکتاز (GR)

برای اندازه‌گیری فعالیت آنزیم گلوتاتیون ردوکتاز (GR) ازروش B Callbery I, Mannervik استفاده شد(۲۷). در این روش فعالیت آنزیم گلوتاتیون ردوکتاز (GR) با کاهش جذب نوری در طول موج ۳۴۰ نانومتر به علت اکسیداسیون NADPH در ازای تبدیل یک مولکول گلوتاتیون اکسید شده به دو مولکول گلوتاتیون احیا شده بر آورد می‌شود و فعالیت آنزیم گلوتاتیون ردوکتاز (GR) بر حسب mU/mg protein گزارش می‌گردد.

پرفیوژن ترنس کاردیال

حیوانات با تزریق داخل صفاقی دوز مضاعف کتامین و گزیلازین بیهوش شدند. پس از باز کردن شکم و قفسه سینه به ترتیب یک میلی لیتر هپارین و ۱۵۰ میلی لیترنرمال سالین و ۲۵۰ میلی لیتر محلول فیکساتیو پارافرمالدئید ۴ درصداز طریق قاعده بطن چپ تزریق شد.

ارزیابی هیستوپاتولوژیک – رنگ‌آمیزی کرزیل و یوله

هشت هفته پس از ایجاد ضایعه نخاعی دو حیوان از هر گروه با دوز مضاعف کتامین و گزیلازین بیهوش شدند و پرفیوژن ترنس کاردیال انجام شد. یک سانتی متر از قطعه آسیب دیده نخاع جدا شد و برش‌های سریال ۵ میکرونی تهیه و از هر ۵ برش یک برش برای رنگ‌آمیزی کرزیل ویوله انتخاب شد.سپس برش‌ها به وسیله کرزیل ویوله ۰/۱ درصد که رنگ آمیزی اختصاصی برای اجسام نیسل موجود در نورون‌های حرکتی شاخ قدامی طرفی نخاع است رنگ‌آمیزی شدند. در این رنگ‌آمیزی شبکه آندوپلاسمی و اجسام نسیل موجود در سیتوپلاسم به رنگ آبی مایل به بنفش، هسته روشن و بدون رنگ و هستک بطور کامل تیره دیده می‌شود. در این مرحله نورون‌های حرکتی که در قسمت قدامی طرفی در هر دو نیمه نخاع قرار دارند با میکروسکوپ نوری و بزرگ نمایی ۴۰۰ شمارش شدند. نورون‌های سالم شامل نورون‌هایی با هسته و هستک و اجسام نسیل واضح در هر فیلد شمارش شدند و سپس تعداد نورون‌های شمارش شده در هر برش با یکدیگر جمع شدند و تعداد کل نورون ها در شاخ قدامی هر دو نیمه نخاع در برش‌های مختلف محاسبه شد و میانگین آنها بدست آمد. در رنگ‌آمیزی کرزیل ویوله نورون‌های حرکتی سالم دارای هسته گرد بزرگ و روشن و سیتوپلاسم پر از اجسام نیسل و به رنگ آبی مایل به بنفش و نورون‌های ناسالم فاقد هسته و هستک و اجسام نیسل به خصوص در اطراف هسته محو شده و سیتوپلاسم اطراف هسته روشن دیده می‌شود. مراحل

رنگ‌آمیزی کرزیل ویوله بطور خلاصه عبارت است از: بعد از ژلاتینه کردن لام‌ها برشهای آماده شده را به روی لامها چسبانده و پس از خشک شدن از محلول‌های زیر عبور می‌دهیم:

الف) آبدهی: شامل اتانل ۱۰۰ ، ۹۶ ، ۷۰ درصد به مدت ۵ دقیقه ب) شستشو در آب مقطر (۵ دقیقه) ج) رنگ‌آمیزی در رنگ کرزیل ویوله(۴ دقیقه) د) شستشو در آب مقطر(۲ دقیقه) ه) دیفرانسیه کردن رنگ لام ها در آب اسید ۰/۵ درصد (چند بار فرو کردن لام ها در محلول) و) آب‌گیری: شامل اتانل ۷۰، ۹۶، ۱۰۰ درصد به مدت ۲ دقیقه، شفاف سازی: شامل گزیلول I ۵دقیقه) و گزیلول II ۵دقیقه) ح) چسبانیدن: با استفاده از چسب انتلان لام‌ها را بر روی لام‌ها قرار داده و مقاطع را با میکروسکوپ نوری مطالعه می‌کنیم.

روش تحلیل داده‌ها

داده‌ها با استفاده از نرم افزار آماری SPSS – 16 مورد تجزیه و تحلیل قرار گرفتند. برای ارزیابی اختلاف بین گروه‌ها در میزان پارامترهای بیوشیمیایی، از آزمون One Way ANOVA، برای ارزیابی اختلاف نمره تست رفتاری (BBB) در بین گروه‌ها از آزمون Repeated Measure ANOVA و برای ارزیابی اختلاف بین گروه‌ها در بررسی هیستوپاتولوژیک (شمارش سلولی) از آزمون One Way ANOVA و تست تکمیلی Tukey test استفاده شد. فاصله اطمینان ۹۵ درصد و p۰/۰۵> به عنوان سطح معنی‌دار درنظر گرفته شد. داده‌های بدست آمده به صورت خطای استاندارد ±میانگین (SEM) بیان شد.

یافته ها

نتایج ارزیابی رفتاری (عملکرد حرکتی)

نمودار (۱) میزان توانایی حرکتی بین گروه‌های مختلف را در روز اول و در طی هفته‌های اول تا هشتم نشان می‌دهد. حیوانات گروه Sham در طول تمام مراحل تحقیق دارای نمره‌ی BBB- 21 بودند. یک روز پس از ضایعه حیواناتی که ضایعه contusion دریافت کرده بودند کاهش قابل ملاحظه‌ای در اعمال حرکتی اندام خلفی از خود نشان دادند تا جایی که فلج کامل بوده و هیچ حرکتی در آن‌ها دیده نشد و نمره BBB آنها بین صفر تا ۲ بود. در روزهای بعد نمره‌ی BBB در تمامی گروه‌ها افزایش پیدا کرد. در انتهای هفته دوم (روز چهاردهم) بعد از ضایعه، نمره BBB در گروه‌های توام, AA, COQ10 به ترتیب به مقادیر زیر رسید:(۰/۴۹ ± ۵/۷۱)، (۰/۵۳ ± ۶/۴۳) و (۰/۵۳ ± ۸/۵۷). از هفته سوم تا هفته هشتم حیوانات گروه‌های, COQ10,AAتوام در مقایسه با حیوانات گروه Lesion افزایش پیش رونده‌ای در حرکات اندام خلفی از خود نشان دادند(p۰/۰۵>). در هفته‌های هفتم و هشتم در رت‌های گروه توام در مقایسه با رت‌های گروه‌های AA و COQ10 به‌طور معنی‌داری مهارت‌های راه رفتن (Walking) پیشرفت پیدا کرد. علاوه بر این رت‌های گروه توام پایداری لازم را در گام برداشتن و هماهنگی اندام‌های قدامی و خلفی در طی راه رفتن کسب کردند در حالی‌که در رت‌های گروه‌های AA, COQ10 این هماهنگی جزئی و ضعیف بود. در هفته هشتم میانگین نمره BBB در رت‌های گروه‌های Lesion , AA , AA+COQ10,COQ10 به ترتیب به مقادیر زیر رسید: (۰/۷۹ ± ۱۰/۴۳)، (۰/۴۹ ± ۱۳/۲۹)، (۱۴) و (۰/۸۲ ± ۱۶).

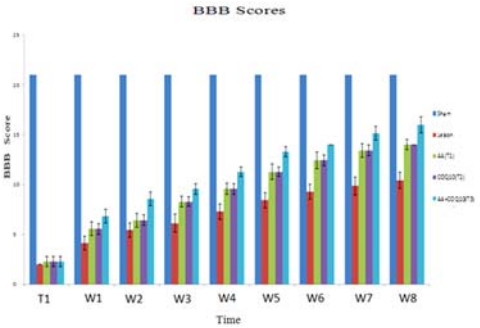

نمودار ۱: نمودار میانگین متغیر BBB برای پنج گروه مورد مطالعه در ۹ دوره زمانی

آنالیز آماری نشان می‌دهد که اختلاف میانگین نمره BBB در هفته هشتم بین گروه Lesion و گروه‌های AA و COQ10 و توام معنی‌دار (P۰/۰۰۱>)، بین گروه AA و گروه توام معنی دار (P۰/۰۰۱>)و بین گروه COQ10 و گروه توام معنی‌دار می‌باشد (P۰/۰۰۱>). بین گروهای AA و COQ10 از نظر میانگین نمره BBB اختلاف معنی‌داری مشاهده نشد (P۰/۰۵<) نمودار (۲).

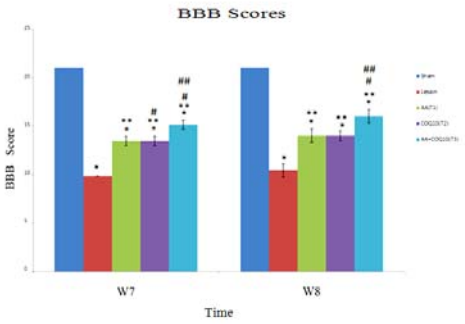

* اختلاف معنی دار با گروه Sham در سطح ۰,۰۱

**اختلاف معنی دار با گروه Lesion در سطح ۰,۰۱

اختلاف معنی دار با گروهAA(T1) در سطح ۰,۰۱

اختلاف معنی دار با گروه COQ10(T2) در سطح ۰,۰۱

نمودار۲: نمودار میانگین متغیر BBB برای پنج گروه مورد مطالعه در هفته های هفتم و هشتم

یافته‌های مربوط به اندازه‌گیری میزان مالون دی آلدئید (MDA)

MDA شاخص استرس اکسیداتیو و مهم‌ترین محصول رادیکال‌های آزاد و پراکسیداسیون لیپیدها می‌باشد. در مطالعه حاضر ضایعه نخاعی موجب افزایش MDA سرم شده و این نشان‌دهنده این است که ضایعه نخاعی موجب افزایش تولید رادیکال‌های آزاد و پراکسیداسیون لیپیدها و آسیب غشاء سلولی گشته است. میانگین میزان MDA سرم در گروه‌های AA+COQ10,COQ10,AA,Lesion,Sham به ترتیب با مقادیر زیر برابر بود: (۱۳/۵۹±۰/۴۱)، (۱۶/۱۱±۲/۳۴)، (۱۴/۹۴±۲/۴۴)، (۱۳/۷۴±۱/۲۷) و (۱۳/۱±۱/۰۲) (نمودار ۳). آنالیز آماری نشان می‌دهد که از نظر میانگین غلظت MDA بین گروه Lesion و گروه توام اختلاف معنی‌دار وجود دارد (P۰/۰۱۷=). و این نشان می‌دهد که تجویز توأم AA و COQ10 موجب کاهش استرس اکسیداتیو و آسیب سلولی و در نتیجه کاهش میزان MDA در مدل ضایعه نخاعی می‌گردد. تجویز AA و COQ10 به طور جداگانه میزان MDA را نسبت به گروه Lesion کاهش داد ولی این کاهش از نظر آماری معنی‌دار نبود(p۰/۰۵<).

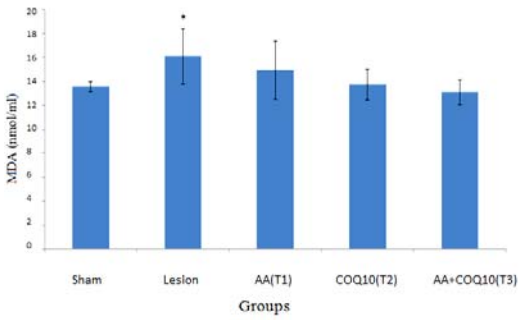

* اختلاف معنی دار با گروه(AA+COQ10(T3 در سطح ۰,۰۵

نمودار۳: نمودار میانگین غلظت MDA برای پنج گروه مورد مطالعه

یافته‌های مربوط به اندازه‌گیری میزان فعالیت گلوتاتیون ردوکتاز (GR)

ترکیباتی که موجب تولید اکسیژن می‌شوند (اکسیدان‌ها) توسط آنتی اکسیدان‌ها تجزیه شده و اثر آن‌ها خنثی می‌گردد. آنتی‌اکسیدان‌های مهم شامل ویتامین‌های A,E,C و ترکیباتی مثل بتاکاروتن و متابولیت‌هایی مثل گلوتاتیون هستند. تعدادی از آنزیم‌ها هم نقش آنتی اکسیدانی دارند که مهم‌ترین آنها کاتالاز (CAT) سوپراکسیددیسموتاز (SOD) و گلوتاتیون ردوکتاز (GR) می‌باشند. شرایط پاتولوژیک موجب افزایش تولید رادیکال‌های آزاد و افزایش پراکسیداسیون لیپیدی غشاء و آسیب غشاء سلولی می‌شود. به عبارت دیگر این موقعیت‌ها موجب افزایش سطح سرمی MDA که شاخص پراکسیداسیون لیپیدی

است شده موجب کاهش غلظت آنزیم‌های آنتی‌اکسیدانی مثل CAT,SOD,GR می‌شود. یافته‌های مطالعه حاضر نشان داد میانگین میزان آنزیم GR سرم در گروه‌های COQ10,AA,Lesion,sham و AA+COQ10 به ترتیب با مقادیر زیر برابر بود: (۱۸/۰۶±۱/۹۶)، (۱۶/۷۲±۳/۱۴)، (۱۷/۱۹±۱/۴۷)، (۲۰/۳۲±۳/۸۶) و (۲۱/۳۷±۱/۷). (نمودار ۴).

نتایج نشان می‌دهد میانگین میزان آنزیم GR در گروه‌های AA و COQ10 در مقایسه با گروه Lesion افزایش یافته است ولی این افزایش معنی‌دار نیست (p۰/۰۵<). هم‌چنین میانگین میزان آنزیم GR در گروه توام در مقایسه با گروه Lesion افزایش معنی‌داری داشته است (p۰/۰۱۸=). در نهایت آنالیز آماری نشان می‌دهد که اختلاف میانگین غلظت GR بین گروه AA و گروه توام از نظر آماری معنی‌دار می‌باشد (P۰/۰۳۹=). نتایج این مطالعه نشان می‌دهد که تجویز جداگانه AA و COQ10 و ترکیب آن دو در مدل ضایعه نخاعی موجب کاهش استرس اکسیداتیو و متعاقب آن افزایش غلظت آنزیم‌های آنتی اکسیدانی مثل GR می‌شود ولی این افزایش تنها در گروه AA+COQ10 معنی‌دار می‌باشد.

یافته‌های ارزیابی هسیتوپاتولوژیک(رنگ آمیزی کرزیل ویوله)

میانگین تعداد نورون‌های حرکتی در یک مقطع نخاع در گروه‌های Sham, Lesion, AA, COQ10 و AA+COQ10 به ترتیب زیر بود: (۳۷۹/۲۵±۲۶/۵۶)، (۲۵۴/۱۲±۸/۷۲)، (۳۲۶/۲۵±۲۰/۷۶)، (۳۳۱/۳۷±۸/۱۸) و (۳۷۵±۸/۷۷) این نتایج نشان داد که در گروه Sham که صرفاً لامینکتومی انجام شده بود و حیوانات ضایعه نخاعی را تحمل نکرده بودند، تعداد نورون‌ها بسیار زیاد بود ولی در گروه Lesion که حیوانات ضایعه نخاعی را تحمل کرده بودند تعداد نورون‌های سالم شمرده شده بسیار پایین بود. آنالیز آماری نشان داد که بین گروهLesion و گروه های AA,COQ10 و توام از نظر میانگین تعداد نورون‌های حرکتی سالم اختلاف معنی‌داری وجود دارد (P۰/۰۰۱>). هم‌چنین بین گروه‌های AA و توام از نظر میانگین تعداد نورون‌های حرکتی سالم اختلاف معنی‌داری وجود دارد (P۰/۰۰۱>). در نهایت بین گروه‌های COQ10 و توام از نظر میانگین تعداد نورون‌های حرکتی سالم اختلاف معنی‌دار مشاهده شد(P۰/۰۰۱>) (نمودار ۵).

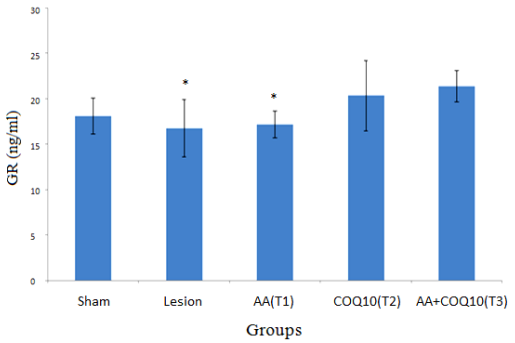

* اختلاف معنی دار با گروه(AA+COQ10(T3 در سطح ۰٫۰۵

نمودار۴: نمودار میانگین غلظت Glutathione Reductase (GR) برای پنج گروه مورد مطالعه

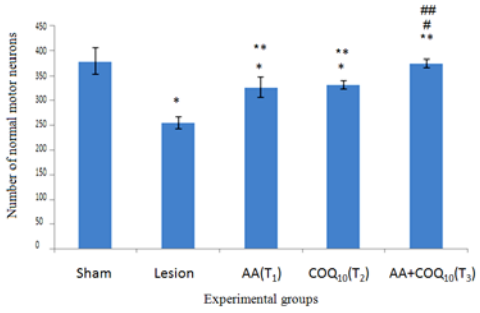

*اختلاف معنی دار با گروه Sham در سطح ۰٫۰۱

** اختلاف معنی دار با گروه Lesion در سطح ۰٫۰۱

اختلاف معنی دار با گروه (AA(T1 در سطح ۰٫۰۱

##اختلاف معنی دار با گروه (COQ10(T2 در سطح ۰٫۰۱

نمودار۵: میانگین و انحراف استاندارد تعداد نورون های حرکتی سالم در یک مقطع برای پنج گروه مورد مطالعه

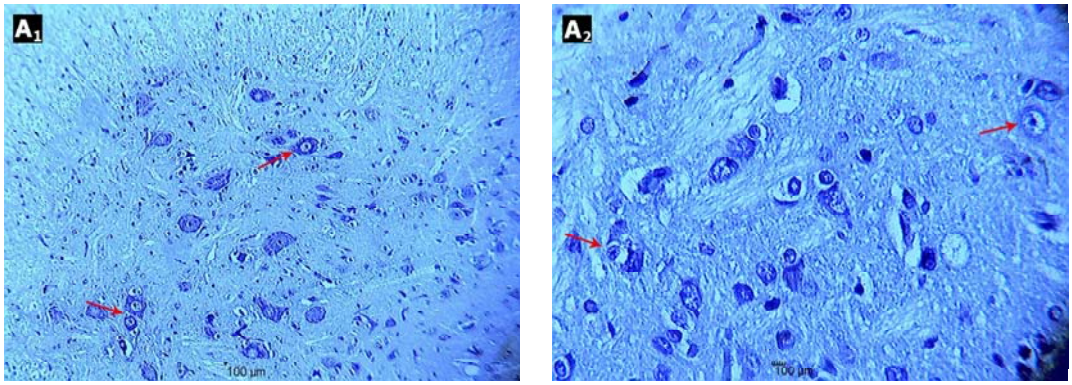

شکل ۱: تصاویر میکروسکوپی از شاخ قدامی نخاع در گروه sham. بزرگنمایی ۱۰۰× (A1) و بزرگ‌نمایی ۴۰۰× (A2). نورون‌های حرکتی با پیکان نشان داده شده‌اند.

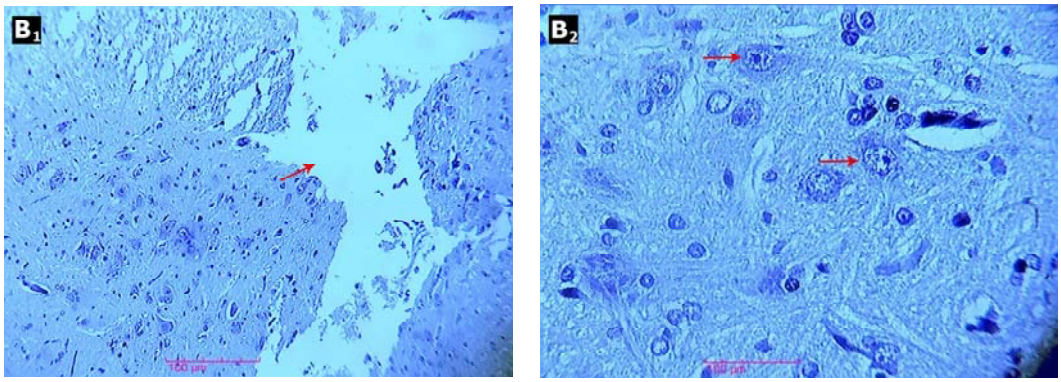

شکل ۲: تصاویر میکروسکوپی از شاخ قدامی نخاع در گروه lesion. بزرگ‌نمایی ۱۰۰× (B1) و بزرگنمایی ۴۰۰× (B2). در شکل B1 پیکان‌ها کیست وحفره نخاعی و. در شکل B2 نورون‌های حرکتی را نشان می‌دهند.

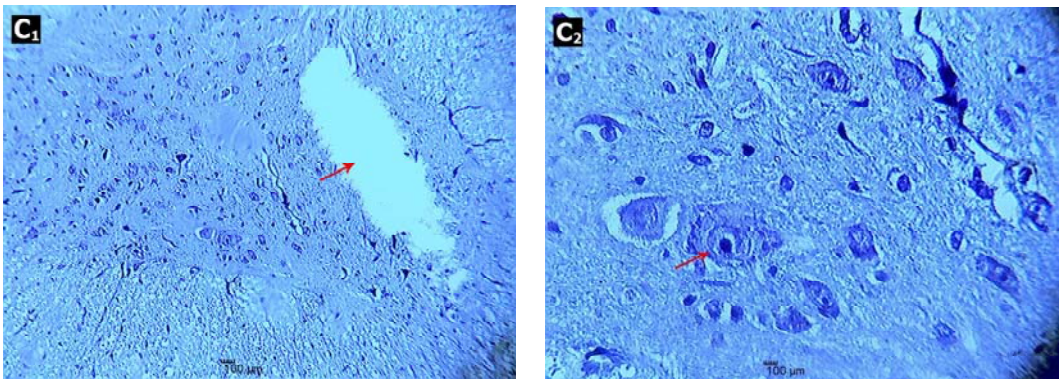

شکل ۳: تصاویر میکروسکوپی از شاخ قدامی نخاع در گروه AA. بزرگ‌نمایی ۱۰۰× (C1) و بزرگ‌نمایی ۴۰۰× (C2). در شکل C1 پیکان‌ها کیست وحفره نخاعی و. در شکل C2 نورون‌های حرکتی را نشان می‌دهند.

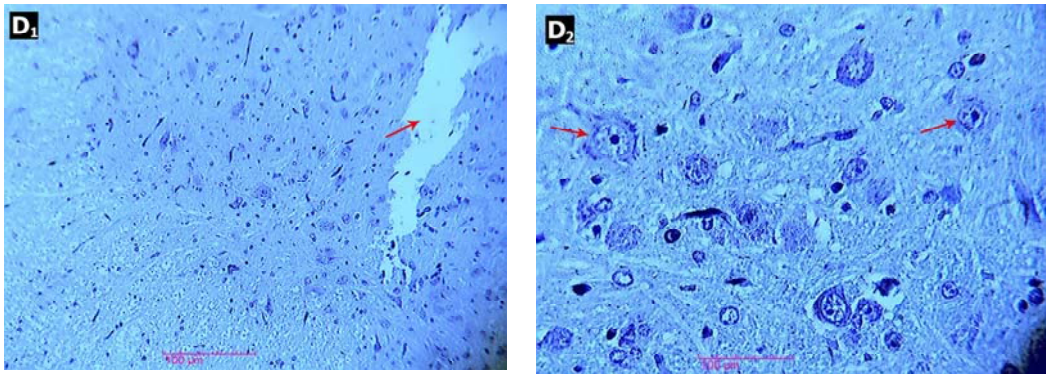

شکل ٤: تصاویر میکروسکوپی از شاخ قدامی نخاع در گروه COQ10. بزرگ‌نمایی ۱۰۰× (D1) و بزرگ‌نمایی ۴۰۰× (D2) . در شکل D1 پیکان‌ها کیست وحفره نخاعی و در شکل D2 نورون‌های حرکتی را نشان می‌دهند.

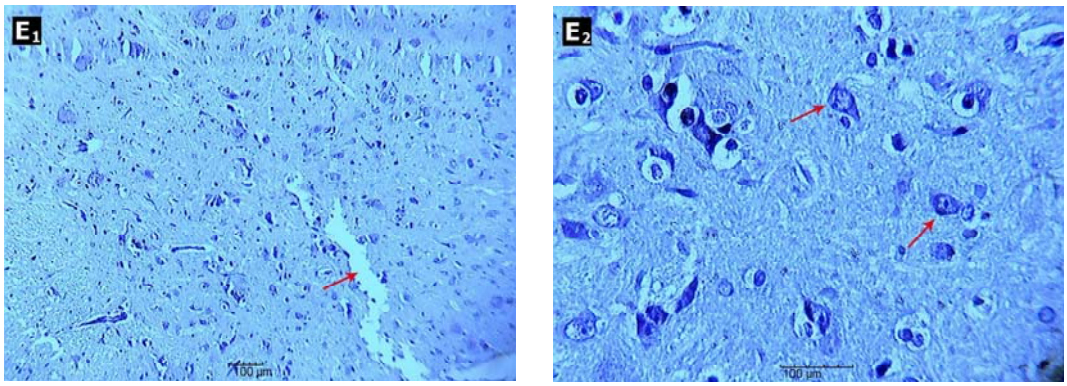

شکل ٥: تصاویر میکروسکوپی از شاخ قدامی نخاع درگروه AA+COQ10. بزرگ‌نمایی ۱۰۰× (E1) و بزرگ‌نمایی ۴۰۰× (E2). در شکل E1 پیکان‌ها کیست وحفره نخاعی و در شکل E2 نورون‌های حرکتی را نشان می‌دهند.

بحث

هدف از مطالعه حاضر بررسی اثر تجویز توأم COQ10 و آسکوربیک اسید (AA) بر تغییرات رفتاری و هیستولوژیکی و پارامترهای بیوشیمیایی سرم در مدل تجربی ضایعه نخاعی بود. یافته‌های این مطالعه نشان داد که تجویز تنها و توأم COQ10 و AA موجب افزایش نمره‌ی BBB و بهبود عملکردی، کاهش میزان MDA ، افزایش میزان آنزیم GR سرم و افزایش تعداد نورون‌های حرکتی سالم در شاخ قدامی نخاع شد که این تغییرات در گروه توام به مراتب بیش‌تر از گروه‌های AA و COQ10 بود.

یکی از روش‌های درمانی ضایعات نخاعی روش Neuroprotection می‌باشد که در آن از موادی با خاصیت نوروپروتکتیوی استفاده می‌شود. این مواد از آسیب ثانوی (آسیب نورون‌ها و سلول‌های گلیال اطراف محل ضایعه) جلوگیری کرده و از آپوپتوز سلول‌های باقی مانده ممانعت نموده و در حفظ عملکرد کمک می‌کنند. در مطالعه حاضر از دو ماده آنتی اکسیدان COQ10 و AA استفاده شد.

مطالعات نشان می‌دهد که ضایعه نخاعی موجب افزایش تولید رادیکال‌های آزاد و استرس اکسیداتیو می‌شود(۲۸، ۲۵). افزایش رادیکال‌های آزاد موجب افزایش پراکسیداسیون لیپیدی غشاء شده که خود منجر به تخریب غشاء سلولی، مرگ سلولی و آپوپتوز می‌گردد(۳۱، ۲۹). در بین رادیکال‌های آزاد، ROS (Reactive Oxygen Species)قدرت تخریبی

بیش‌تری داشته و سلول‌های عصبی حساسیت بالایی به آنها نشان می‌دهند. رادیکال‌های آزاد توسط آنتی اکسیدان‌ها که عوامل پاک‌سازی کننده (Scavengers) می‌باشند، از بین می‌روند(۳۶،۳۵). یکی از آنتی اکسیدان‌های قوی در کنترل میزان COQ10 ROSاست که به‌طور طبیعی در میتوکندری تولید می‌شود(۳۸،۳۷).

خواص احیاء کنندگی COQ10 آن را قادر می‌سازد تا به عنوان یک آنتی اکسیدان محلول در چربی بسیار شبیه آلفاتوکوفرول عمل نماید(۳۹). COQ10 یک فاکتور ضروری در زنجیره انتقال الکترون میتوکندری است که به عنوان یک آنتی اکسیدان عمل کرده ، سلول را در برابر رادیکال‌های آزاد و ROS محافظت کرده و سطح آنتی‌اکسیدان‌هایی مثل ویتامین E و C را افزایش می‌دهد. اختلالات میتوکندری از علل مهم استرس اکسیداتیو می‌باشد از آن‌جا که هر گونه آسیب به نخاع منجر به اختلال عملکردی میتوکندری‌ها و در نتیجه کاهش تولید آنتی اکسیدان‌هایی مانند COQ10 و نیز افزایش سوپراکسیدها می‌شود می‌توان انتظار بروز پدیده‌ی استرس اکسیداتیو را به دنبال ضایعه نخاعی داشت(۴۱،۴۰). ضایعه نخاعی منجر به آزاد شدن بیش از حد اسید آمینه تحریکی گلوتامات شده که خود منجر به سمیت سلولی و آپوپتوز می‌شود COQ10 .فعالیت گیرنده‌های-NMDA (N-Methyl D-Aspertate)را کاهش داده (۴۲) و از این طریق باعث کاهش میزان رادیکال‌های آزاد و تخریب سلولی می‌شود. از طرفی COQ10 موجب افزایش فعالیت سیستم‌های از بین برنده ROS می‌گردد چون ثابت شده فعالیت بیش از حد رسپتورهای NMDA منجر به کاهش سطح گلوتاتیون که از مهم‌ترین آنتی اکسیدان‌های سلولی است خواهد شد(۴۳). COQ10 از طریق کاهش فعالیت رسپتورهایNMDA ، از کاهش سطح گلوتاتیون جلوگیری کرده و میزان آنتی اکسیدان‌های سلولی را افزایش می‌دهد. از طرف دیگر مطالعات نشان داده‌اند که COQ10 اثرات آنتی اکسیدانی خود را با ویتامین E و آسکوربیک اسید به‌طور سینرژیست اعمال می‌کند و اثرات آنها را تقویت می‌کند همان نتیجه‌ای که با مطالعه حاضر هم‌خوانی دارد(۴۴).

آسکوربیک اسید) ویتامین (AA) (C آنتی اکسیدانی با وزن مولکولی پایین می‌باشد که رادیکال‌های آزاد ROS را پاک‌سازی نموده و از پراکسیداسیون لیپیدی جلوگیری می‌کند(۴۵). علاوه بر آن فعالیت آنزیم‌های آنتی اکسیدانی مثل کاتالاز را افزایش می‌دهد(۴۶). AA یک ماده اساسی برای تحریک میلیناسیون می‌باشد و موجب میلین‌سازی در آسیب‌های عصبی می‌شود(۴۷). به نظر می‌رسد در مطالعه حاضر حیوانات گروه AA که پس از ضایعه نخاعی آسکوربیک اسید در یافت کردند، این ویتامین رادیکال‌های آزاد تولید شده را پاک‌سازی کرده، از پراکسیداسیون لیپیدی غشاء و تخریب آن و آپوپتوز نورون‌های حرکتی جلوگیری نموده و موجب افزایش تعداد نورون‌های حرکتی سالم و در نتیجه بهبود عملکرد حرکتی گشته است. نتایج نشان داد که در گروهAA ، میزان MDA که شاخص اکسیداسیون لیپیدی است نسبت به گروه Lesion کاهش یافته و میزان GR که آنتی اکسیدان آنزیمی است افزایش یافته است (نمودار ۳و۴). هم‌چنین تعداد سلول‌های حرکتی سالم در شاخ قدامی در مقایسه با گروه Lesion افزایش پیدا نموده (نمودار ۵) که خود منجر به بهبود حرکتی و افزایش نمره BBB شده است (نمودار ۲)

نتیجه مطالعه حاضر با سایر مطالعات هم‌خوانی دارد که به تعدادی از آنها اشاره می‌شود Kala Yaci :و همکاران (۴۸) در مطالعه‌ای در سال ۲۰۱۱ اثرات COQ10 را برروی مدل تجربی ضربات مغزی (TBI) بررسی کردند. نتایج مطالعه آنها نشان دادکه COQ10 اثرات نوروپروتکتیو داشته و آسیب ثانوی مغزی و استرس اکسیداتیو را در رت‌های دارای ضایعه TBI

بطـور معنـی‌داری کـاهش مـی‌دهـد. Kerimoglu و همکـاران (۴۹) در سـال ۲۰۰۷ اثـرات COQ10 و متیـل پردنیزولون و ترکیبـی از آن دو را بـرروی مـدل تجربـی ضایعه نخاعی مـورد بررسـی قـرار دادنـد. نتـایج مطالعـه آن‌ها نشان دادکه متیل پردنیزولون و COQ10 و ترکیبی از آن دو به طور معنـی‌داری میـزان ادم بـافتی را کـاهش داده و COQ10 بـه طـور معنـی‌داری موجـب کـاهش آسیب ثانوی در مـدل تجربـی ضـایعه نخـاعی مـی‌شـود. Chen و همکـــاران (۲۸) در ســـال ۲۰۱۴ در مطالعـــه‌ای اثـرات تجـویز تـوأم ویتـامین‌هـای Cو E را بـر اسـترس اکسـیداتیو و مـرگ برنامـه‌ریـزی شـده در مـدل ضـایعه نخاعی بررسی کردند. این مطالعـه نشـان داد کـه تجـویز توأم ویتامین‌های C و E در مدل ضایعه نخـاعی موجـب کـاهش معنـی‌دار اسـترس اکسـیداتیو، افـزایش فعالیـت آنزیم‌های آنتی اکسیدانی، کاهش آپوپتـوز و نیـز سـبب بهبود عملکرد می‌شود.

مطالعـه حاضـر نشـان داد کـه تجـویز تـوام AA و COQ10 میزان MDA سرم را به طور معنی‌داری کاهش می‌دهد) تجویز جداگانه این آنتی اکسیدان‌ها هم میـزان MDAرا کـاهش داد ولـی ایـن کـاهش معنـی‌دار نبـود هم‌چنین این مطالعه نشان داد که تجویز تـوأم ایـن آنتـی اکسیدان‌ها میزان GR سرم را به طور معنی‌داری افـزایش داد (نمـودار ۴). نتیجـه‌ای کـه از آنـالیز بیوشـیمیایی ایـن مطالعه گرفته می‌شود این است که تنها تجویز توأم AA و COQ10 در مـدل ضـایعه نخـاعی موجـب کـاهش پراکسیداسـیون لیپیـدی و اسـترس اکسـیداتیو و افـزایش آنزیم‌های آنتی‌اکسیدانی به طور معنی‌دار می‌شود.

یافته‌های این مطالعه نشـان داد کـه تجـویز ویتـامین C و یـوبی کینـون در مـدل ضـایعه نخـاعی تعـداد نورون‌های حرکتی سـالم را بـه طـورمعنی‌داری افـزایش می‌دهد) ۰/۰۰۱ . (p<بـه نظـر مـی‌رسـد کـه تجـویز ایـن ویتامین‌هـا بـا کـم کـردن اسـترس اکسـیداتیو و افـزایش آنزیم‌هـای آنتـی اکسـیدانی موجـب کـاهش آپوپتـوز و افزایش بقای نورون‌های حرکتـی شـده اسـت. از طـرف دیگر بین گروه‌های AA و COQ10 با گروه توام از نظر تعداد نورون‌های حرکتی سالم اختلاف معنی‌دار مشاهده شد) ۰/۰۰۱ (P<و این نشان می‌دهد که تجویز توام ایـن دو آنتـی اکسـیدان موجـب کـاهش بـیش‌تـر اسـترس اکسیداتیو و افزایش زیاد بقـای نـورون‌هـا در مقایسـه بـا تجویز جداگانه آنها می‌گردد.

در نهایـت یافتـه‌هـای مطالعـه حاضـر نشـان داد کـه میانگین نمره BBB که شاخص بهبود حرکتـی مـی‌باشـد در هفتـه‌هـای هفـتم و هشـتم در گـروه‌هـای درمـانی در مقایسـه بـا گـروه ضـایعه افـزایش معنـی‌داری پیـدا کـرد (P۰/۰۰۱>) و این نشان می‌دهد که تجـویز تنهـا و تـوام ویتامین C و یوبی کینون در مدل ضایعه نخـاعی موجـب بهبود عملکـردی معنـی‌دار مـی‌شـود. از آن‌جـا کـه بـین گروه‌های AA و COQ10 با گروه توام از نظـر میـانگین نمره BBB اختلاف معنی‌دار مشـاهده شـد (P۰/۰۰۱>). از این یافته‌ها می‌توان نتیجه‌گیری کرد کـه تجـویز تـوام این آنتی اکسیدان‌ها به مراتب بیش‌تر از تجویز جداگانـه آن‌ها موجب بهبود عملکردی خواهد شد (نمودار ۲).

در پایان می‌توان نتیجه گرفت کـه تزریـق جداگانـه AA و COQ10 در مـــدل Contusion ضـــایعه نخـــاعی موجب کاهش پراکسیداسیون لیپیـدی، کـاهش اسـترس اکسیداتیو، افزایش آنزیم‌های آنتی اکسیدانی و افـزایش بقای نورون‌هـای حرکتـی شـاخ قـدامی نخـاع شـده ودر نهایت موجب بهبود حرکتی و عملکردی مـی‌شـود. ایـن تأثیرات در تزریق توأم AA و COQ10 به مراتـب چشـم گیرتر می‌باشد. لذا به نظر می‌رسد که شاید بتوان پـس از مطالعات بیش‌تر در کـار آزمـایی‌هـای بـالینی، از تزریـق توأم آن‌ها به عنوان یک روش درمانی موثر در ضـایعات نخاعی استفاده کرد.

پیشنهادات:

جهت ادامه این مطالعه موارد زیر پیشنهاد می‌شود: آنالیز بیوشیمیایی سایر آنتی اکسیدان‌ها به دنبال تجویز توأم AA و COQ10 در مدل تجربی ضایعه نخاعی، بررسی مولکولی پدیده آپوپتوز در ضایعه نخاعی با استفاده از تکنیک‌های وسترن بلات و PCR و مطالعات کارآزمایی بالینی (Clinical trials) به منظور کاربرد این آنتی‌اکسیدان‌ها در درمان بیماران.

سپاسگزاری

نویسندگان مقاله از معاونت محترم پژوهشی دانشگاه علوم پزشکی ارومیه به جهت تامین منابع مالی اجرای طرح تشکر و قدردانی می‌نمایند. این مقاله از نتایج پایان‌نامه کارشناسی ارشد رشته علوم تشریح آقای علیرضا پورعلی در مرکز تحقیقات نوروفیزیولوژی دانشگاه علوم پزشکی ارومیه استخراج شده است. در اینجا لازم می‌دانیم از معاونت محترم پژوهشی دانشکده، همکاران محترم در گروه بیوشیمی بویژه جناب پروفسور انصاری که در انجام این پروژه ما را یاری کردند صمیمانه سپاسگزاری کنیم.

References

1. Mehrabi S, Eftekhari S, Moradi F, Delaviz H, Pourheidar B, Azizi M, et al. Cell therapy in spinal cord injury: a mini- reivew. Basic and clinical neuroscience. 2013;4(2):172-177.
2. Lim PA, Tow AM. Recovery and regeneration after spinal cord injury: a review and summary of recent literature. Annals of the Academy of Medicine, Singapore. 2007;36(1):49-57.
3. Willerth SM, Sakiyama-Elbert SE. Cell therapy for spinal cord regeneration. Advanced drug delivery reviews. 2008;60(2):263-276.
4. Jackson AB, Dijkers M, Devivo MJ, Poczatek RB. A demographic profile of new traumatic spinal cord injuries: change and stability over 30 years. Archives of physical medicine and rehabilitation. 2004;85(11):1740-1748.
5. Ackery A, Tator C, Krassioukov A. A global perspective on spinal cord injury epidemiology. Journal of neurotrauma. 2004;21(10):1355-1370.
6. Rahimi-Movaghar V, Saadat S, Rasouli MR, Ganji S, Ghahramani M, Zarei MR, et al. Prevalence of spinal cord injury in Tehran, Iran. J Spinal Cord Med. 2009;32(4):428-431.
7. DeVivo MJ, Go BK, Jackson AB. Overview of the national spinal cord injury statistical center database. J Spinal Cord Med. 2002;25(4):335-338.
8. Hall ED, Springer JE. Neuroprotection and acute spinal cord injury: a reappraisal. NeuroRx.2004;1(1):80-100.
9. Boulenguez P, Vinay L. Strategies to restore motor functions after spinal cord injury. Curr Opin Neurobiol. 2009;19(6):587-600.
10. Fouad K, Schnell L, Bunge MB, Schwab ME, Liebscher T, Pearse DD. Combining Schwann cell bridges and olfactory-ensheathing glia grafts with chondroitinase promotes locomotor recovery after complete transection of the spinal cord. The Journal of neuroscience : the official journal of

the Society for Neuroscience. 2005;25(5):1169-1178.

11. Ernster L, Dallner G. Biochemical, physiological and medical aspects of ubiquinone function. Biochim Biophys Acta. 1995;1271(1):195-204.
12. Shults CW, Haas R, Oakes D, Kieburtz K, Plumb S, Shoulson I, et al. Measuring the effects of therapy in Parkinson disease. JAMA. 2004;291(20):2430-1; author reply 2431.
13. Iwata N, Okazaki M, Xuan M, Kamiuchi S, Matsuzaki H, Hibino Y. Orally administrated ascorbic acid suppresses neuronal damage and modifies expression of SVCT2 and GLUT1 in the brain of diabetic rats with cerebral ischemia-reperfusion. Nutrients. 2014;6(4):1554-1577.
14. Miura S, Ishida-Nakajima W, Ishida A, Kawamura M, Ohmura A, Oguma R, et al. Ascorbic acid protects the newborn rat brain from hypoxic-ischemia. Brain & development. 2009;31(4):307-317.
15. Sato PH, Hall ED. Tirilazad mesylate protects vitamins C and E in brain ischemia-reperfusion injury. J Neurochem 1992.
16. Kondo Y, Sasaki T, Sato Y, Amano A, Aizawa S, Iwama M, et al. Vitamin C depletion increases superoxide of neurochemistry. 1992;58(6):2263-8.generation in brains of SMP30/GNL knockout mice. Biochemical and biophysical research communications. 2008;377(1):291-6.
17. Neuzil J, Thomas SR, Stocker R. Requirement for, promotion, or inhibition by alpha-tocopherol of radical-induced initiation of plasma lipoprotein lipid peroxidation. Free radical biology & medicine. 1997;22(1-2):57-71.
18. H aly, L Abd-Rabboh, M El-Dib, F Nawwar. Ascorbic acid combined with ibuprofen in hypoxic ischemia encephalopathy: a randomized controlled trial. J of Perinatology 2009 (29): 438-443.
19. Miura S, Ishida A, Nakajima W, Ohmura A, Kawamura M, Takada G. Intraventricular ascorbic acid administration decreases hypoxic-ischemic brain injury in newborn rats. Brain research. 2006;1095(1):159-66.
20. Tashima CM, Hermes-Uliana C, Perles JV, de Miranda Neto MH, Zanoni JN. Vitamins C and E (ascorbate/alpha-tocopherol) provide synergistic neuroprotection in the jejunum in experimental diabetes. Pathophysiology : the official journal of the International Society for Pathophysiology / ISP. 2015;22(4):241-248.
21. Ledcky V, Lurikova M, Liptak T, Cizkova D. The effects of Inosine on clinical and histological findings after experimental spinal cord injury in rats. Veterinarni Medicina 2015: 60(4): 186-193.
22. Gollipoor Z, Soleimani Asl S, Mehraein F. Spinal cord injury repair by intrathecal infusion of stromal cell-derived factor-1/CXC chemokine receptor 4 in a rat model. Gene Cell Tissue 2016:3(2): e36386.
23. Schwarz A, Pick C, Harrach R, Stein G, Bendella H, Ozsoy O,et al.

Reactions of the rat musculoskeletal system to compressive spinal cord injury (SCI) and whole body vibration (WBV) therapy. J Musculoskelet Neuronal Interact 2015: 15(2): 123-136.

24. Basso DM, Beattie MS, Bresnahan JC. A sensitive and reliable locomotor rating scale for open field testing in rats. J Neurotrauma. 1995;12(1):1-21.
25. Korkmaz A, Oyar EO, Kardes O, Omeroglu S. Effects of melatonin on ischemic spinal cord injury caused by aortic cross clamping in rabbits. Current neurovascular research. 2008;5(1):46-51.
26. Satoh K. Serum lipid peroxide in cerebrovascular disorders determined by a new colorimetric method. Clin Chim Acta. 1978;90(1):37-43.
27. Carlberg I, Mannervik B. Glutathione reductase. Methods in enzymology. 1985;113:484-490.
28. Chen HC, Hsu PW, Tzaan WC, Lee AW. Effects of the combined administration of vitamins C and E on the oxidative stress status and programmed cell death pathways after experimental spinal cord injury. Spinal cord. 2014;52(1):24-28.
29. Goecks CS, Horst A, Moraes MS, Scheid T, Kolberg C, Bello-Klein A, et al. Assessment of oxidative parameters in rat spinal cord after chronic constriction of the sciatic nerve. Neurochemical research. 2012;37(9):1952-1958.
30. Lee JY, Maeng S, Kang SR, Choi HY, Oh TH, Ju BG, et al. Valproic acid protects motor neuron death by inhibiting oxidative stress and endoplasmic reticulum stress-mediated cytochrome C release after spinal cord injury. J Neurotrauma. 2014;31(6):582-594.
31. Ordonez FJ, Rosety MA, Camacho A, Rosety I, Diaz AJ, Fornieles G, et al. Arm-cranking exercise reduced oxidative damage in adults with chronic spinal cord injury. Archives of physical medicine and rehabilitation. 2013;94(12):2336-2341.
32. Papucci L, Schiavone N, Witort E, Donnini M, Lapucci A, Tempestini A, et al. Coenzyme q10 prevents apoptosis by inhibiting mitochondrial depolarization independently of its free radical scavenging property. The Journal of biological chemistry. 2003;278(30):28220-28228.
33. Somayajulu M, McCarthy S, Hung M, Sikorska M, Borowy-Borowski H, Pandey S. Role of mitochondria in neuronal cell death induced by oxidative stress; neuroprotection by Coenzyme Q10. Neurobiology of disease. 2005;18(3):618-627.
34. Erol B, Bozlu M, Hanci V, Tokgoz H, Bektas S, Mungan G. Coenzyme Q10 treatment reduces lipid peroxidation, inducible and endothelial nitric oxide synthases, and germ cell-specific apoptosis in a rat model of testicular ischemia/reperfusion injury. Fertility and sterility. 2010;93(1):280-282.
35. Sutachan JJ, Casas Z, Albarracin SL, Stab BR, 2nd, Samudio I, Gonzalez J, et al. Cellular and molecular mechanisms of antioxidants in

Parkinson's disease. Nutritional neuroscience. 2012;15(3):120-126.

36. Yowtak J, Wang J, Kim HY, Lu Y, Chung K, Chung JM. Effect of antioxidant treatment on spinal GABA neurons in a neuropathic pain model in the mouse. Pain. 2013;154(11):2469-2476.
37. Barshop BA, Gangoiti JA. Analysis of coenzyme Q in human blood and tissues. Mitochondrion. 2007;7 Suppl:S89-93.
38. Bhagavan HN, Chopra RK. Plasma coenzyme Q10 response to oral ingestion of coenzyme Q10 formulations. Mitochondrion. 2007;7 Suppl:S78-88.
39. Cleren C, Yang L, Lorenzo B, Calingasan NY, Schomer A, Sireci A, et al. Therapeutic effects of coenzyme Q10 (CoQ10) and reduced CoQ10 in the MPTP model of Parkinsonism. Journal of neurochemistry. 2008;104(6):1613-1621.
40. Bodhinathan K, Kumar A, Foster TC. Intracellular redox state alters NMDA receptor response during aging through Ca2+/calmodulin-dependent protein kinase II. The Journal of neuroscience : the official journal of the Society for Neuroscience. 2010;30(5):1914-1924.
41. Pieczenik SR, Neustadt J. Mitochondrial dysfunction and molecular pathways of disease. Experimental and molecular pathology. 2007;83(1):84-92.
42. Zeron MM, Fernandes HB, Krebs C, Shehadeh J, Wellington CL, Leavitt BR, et al. Potentiation of NMDA receptor-mediated excitotoxicity linked with intrinsic apoptotic pathway in YAC transgenic mouse model of Huntington's disease. Molecular and cellular neurosciences. 2004;25(3):469-79.
43. Tang LH, Aizenman E. The modulation of N-methyl-D-aspartate receptors by redox and alkylating reagents in rat cortical neurones in vitro. The Journal of physiology. 1993;465:303-23.
44. Shargorodsky M, Debby O, Matas Z.Effects of long term treatment with antioxidants (Vitamin C, Vitamin E, Coenzyme Q10 and selenium) on arterial compliance, humoral factors and inflammatory markers in patients with multiple cardiovascular risk factors. Nutrition & Metabolism 2010:7:55.
45. Flora SJ, Tandon SK. Preventive and therapeutic effects of thiamine, ascorbic acid and their combination in lead intoxication. Acta pharmacologica et toxicologica. 1986;58(5):374-378.
46. Xavier SM, Barbosa CO, Barros DO, Silva RF, Oliveira AA, Freitas RM. Vitamin C antioxidant effects in hippocampus of adult Wistar rats after seizures and status epilepticus induced by pilocarpine. Neuroscience letters. 2007;420(1):76-79.
47. Eldridge CF, Bunge MB, Bunge RP, Wood PM. Differentiation of axon-related Schwann cells in vitro. I. Ascorbic acid regulates basal lamina assembly and myelin formation. The

Journal of cell biology. 1987;105(2):1023-1034.

48. Kalayci M, Unal MM, Gul S, Acikgoz S, Kandemir N, Hanci V, et al. Effect of coenzyme Q10 on ischemia and neuronal damage in an experimental traumatic brain-injury model in rats. BMC neuroscience. 2011;12:75.

49. Kerimoglu A, Pasaoglu O, Kanbak G, Hanci V, Ozdemir F, Atasoy MA. س[Efficiency of coenzyme Q(10) at experimental spinal cord injury]. Ulusal travma ve acil cerrahi dergisi = Turkish journal of trauma & emergency surgery: TJTES. 2007;13(2):85-93.