CASE REPORT

A Case Report of Oral Multiple Myeloma

Fatemeh Rahmani[1],
Maryam Johari[2],
Atena Shirzad[3]

[1] Oral medicine Resident, Department of Oral Medicine, Faculty of Dentistry, Babol University of Medical Sciences, Babol, Iran
[2] Assistant Professor, Department of Oral Radiology, Faculty of Dentistry, Babol University of Medical Sciences, Babol, Iran
[3] Assistant Professor, Department of Oral Medicine, Faculty Of Dentistry, Babol University Of Medical Sciences, Babol, Iran

(Received April 9, 2016 ; Accepted June 5, 2016)

Abstract

Multiple myeloma is a monoclonal malignant proliferation of plasma cells that causes osteolytic lesions in the vertebrae, ribs, pelvic bone, skull and jaw. We report a case of a 66 year-old-woman with pain and right facial swelling. Radiographic examination showed a well-defined radiolucent lesion in left posterior mandible. An incisional biopsy was performed and histopathological examination revealed proliferation of malignant plasma cell with off-center and hyper chrome nucleus. The results of biopsy, imaging, and laboratory investigations led to the diagnosis of multiple myeloma. This maxillofacial manifestation of multiple myeloma is not that rare, but dentist knowledge about maxillofacial manifestation can help in early diagnosis and consequently better prognosis of the disease.

Keywords: multiple myeloma, plasma cell tumor, mandible, punched out radiolucencies

J Mazandaran Univ Med Sci 2016; 26(140): 218-225 (Persian).

[Downloaded from jmums.mazums.ac.ir on 2025-07-06]

گزارش مورد

مجله دانشگاه علوم پزشکی مازندران
دوره بیست و ششم شماره ۱۴۰ شهریور سال ۱۳۹۵ (۲۲۵-۲۱۸)

گزارش یک مورد مالتیپل میلومای دهانی

فاطمه رحمانی[۱]
مریم جوهری[۲]
آتنا شیرزاد[۳]

چکیده

مالتیپل میلوما، پرولیفراسیون منوکلونال پلاسماسل‌های بدخیم است که باعث ضایعات استئولیتیک در مهره‌ها، دنده‌ها، لگن، جمجمه و فک می‌شود. مطالعه حاضر یک خانم ۶۶ ساله را گزارش می‌کند که با درد و تورم سمت راست صورت مراجعه کرده بود. بررسی رادیوگرافیک یک ضایعه رادیولوسنت با حدود مشخص را نشان داد. بیوپسی اینسیژنال انجام شد و بررسی هیستوپاتولوژیک، پرولیفراسیون پلاسماسل بدخیم را با هسته‌های خارج مرکز و هایپرکروم آشکار کرد. نتایج بیوپسی، تصویربرداری و بررسی‌های آزمایشگاهی منجر به تشخیص مالتیپل میلوما شد. تظاهر ماگزیلوفاسیال مالتیپل میلوما خیلی نادر نیست اما دانش دندان پزشک در این مورد به تشخیص زودهنگام و در نتیجه پروگنوز بهتر بیماری کمک می‌کند.

واژه های کلیدی: مالتیپل میلوما، تومور پلاسماسل، مندیبل، رادیولوسنسی های Punched out

مقدمه

مالتیپل میلوما (Multiple myeloma) یک بدخیمی ناشایع و بسیار مهاجم پلاسماسل همراه با درگیری استخوان‌های متعدد می‌باشد(۱). شایع‌ترین نوع تومورهای پلاسماسل بوده و ۱درصد تمام بدخیمی‌ها را شامل می‌شود(۳،۲).

بیماری در مردان مسن (۶۰ تا ۷۰ سال) و سیاه پوستان شایع‌تر است. درد استخوان به خصوص در حفره‌های کمری ستون فقرات، شاخص‌ترین علامت این بیماری می‌باشد(۴). شکستگی‌های استخوانی، خستگی، نارسایی کلیوی و خونریزی ازدیگر علایم شایع این بیماری می‌باشند که در اثر پرولیفراسیون منوکلونال پلاسماسل‌ها در مغزاستخوان ایجاد می‌شوند(۱). ارزیابی رادیوگرافیک، بیوپسی مغز استخوان، آنالیز خون و ادرار جهت تشخیص بیماری به کار می‌رود(۳). تظاهرات رادیوگرافیک، ضایعات punched out متعدد و یا رادیولوسنسی‌های با حدود نامنظم را در جمجمه و سایر استخوان‌های بدن نشان می‌دهد(۵). تظاهرات دهانی اگر چه نادر هستند ممکن است تنها علامت یا بخشی از نشانه‌های پیشرفت بیماری باشند(۵).

درگیری فکین در ۳۰ درصد موارد مشاهده می‌شود(۴). مالتیپل میلوما در فکین با درد، تورم، لقی دندان و رادیولوسنسی چندتایی تظاهر می‌یابد. این تظاهرات می‌توانند پاتولوژی‌های دندانی شایع مثل آبسه پری اپیکال یا پریودنتال، پریودنتیت یا افزایش حجم لثه‌ای را تقلید کنند که سبب تاخیر در تشخیص و درمان می‌شود(۵). در مطالعه حاضر یک ضایعه لیتیک منفرد در

مولف مسئول: آتنا شیرزاد– بابل: دانشگاه علوم پزشکی بابل، دانشکده دندانپزشکی، گروه بیماری های دهان و فک و صورت E-mail: ats60dent@yahoo.com
۱. رزیدنت بیماری های دهان- فک و صورت، دانشکده دندانپزشکی، دانشگاه علوم پزشکی بابل، بابل، ایران
۲.استادیار، گروه رادیولوژی دهان- فک و صورت، دانشکده دندانپزشکی، دانشگاه علوم پزشکی بابل، بابل، ایران
۳.استادیار، گروه بیماری های دهان- فک و صورت، دانشکده دندانپزشکی، دانشگاه علوم پزشکی بابل، بابل، ایران
تاریخ دریافت : ۱۳۹۵/۱/۲۱ تاریخ ارجاع جهت اصلاحات : ۱۳۹۵/۲/۷ تاریخ تصویب : ۱۳۹۵/۳/۱۶

[Downloaded from jmums.mazums.ac.ir on 2025-07-06]

مندیبل یک زن ۶۶ ساله گزارش می‌شود که سبب کشف مالتیپل میلوما شده است.

معرفی بیمار

بیمار خانم ۶۶ ساله‌ای بود که با شکایت تورم دردناک سمت چپ صورت به مدت ۶ ماه به بخش بیماری‌های دهان دانشکده دندان پزشکی بابل مراجعه کرده بود. درد به صورت تیرکشنده و متناوب بود که در هنگام شب شدیدتر می شد . بیمار قبلاً به دندان پزشک مراجعه کرده بود اما با تجویز آنتی‌بیوتیک تغییری در اندازه آن ایجاد نشد. تاریخچه پزشکی بیمار شامل هیپوتیروئیدیسم بودکه جهت درمان آن قرص لووتیروکسین (Levothyroxine) مصرف می‌کرد. در معاینات خارج دهانی، آسیمتری در سمت چپ صورت در نمای فرونتال قابل مشاهده بود (تصویر شماره ۱). محدوده تورم از جلوی گوش تا چین نازولبیال و از قوس زایگوماتیک تا حاشیه تحتانی مندیبل مشاهده گردید. تورم در لمس دردناک و قوام لاستیکی (Rubbery) داشت. هیچ‌گونه تغییر حس اعم از بی‌حسی یا گزگز توسط بیمار گزارش نشد. یک لنف نود ساب مندیبولار دردناک و متحرک در سمت چپ لمس شد.

تصویر شماره ۱: نمای فرونتال صورت که تورم از جلوی گوش تا چین نازولبیال و از قوس زایگوماتیک تا حاشیه تحتانی مندیبل را نشان می دهد

در معاینات داخل دهانی یک تورم در خلف لثه بی دندانی مندیبل سمت چپ با گسترش به راموس، هم رنگ مخاط و سطح دست نخورده که در لمس دردناک بود، رویت شد (تصویر شماره ۲). نتیجه آسپیراسیون داخل دهانی از ناحیه پرفوراسیون، منفی بود.

تصویر شماره ۲: نمای داخل دهانی که تورم در خلف لثه بی دندانی را نشان می دهد

در نمای پانورامیک یک ضایعه وسیع رادیولوسنت و Expansile با حدود مشخص و کورتیکالی در ناحیه خلفی مندیبل سمت چپ دیده شد که زاویه مندیبل، راموس صعودی، زوائد کرونوئید و کندیل را درگیر کرده بود. همین‌طور اتساع شدید حاشیه قدامی- خلفی راموس به همراه نازک شدگی حاشیه ها مشاهده گردید (تصویر شماره ۳).

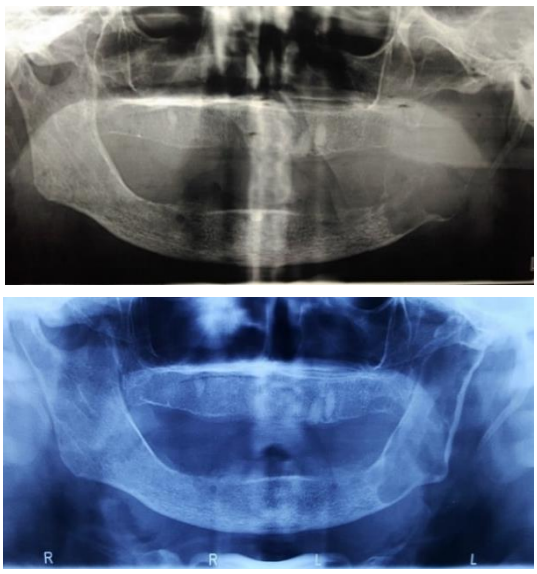

تصویر شماره ۳: نمای پانورامیک- سمت راست: ضایعه رادیولوسنت با حدود مشخص و کورتیکالی در خلف مندیبل سمت چپ که زاویه مندیبل، راموس صعودی، زوائد کرونوئید و کندیل را درگیر کرده است. سمت چپ: نمای پانورامیک یک سال بعد که حدود ضایعه محدود و تشکیل استخوان در نواحی زاویه مندیبل و حاشیه قدامی و خلفی راموس دیده می شود

با توجه به نمای بالینی و رادیوگرافی بیمار، آملوبلاستوما و بدخیمی‌های استخوانی در تشخیص‌های

[Downloaded from jmums.mazums.ac.ir on 2025-07-06]

افتراقی قرار گرفتند و بیمار جهت انجام بیوپسی اینسیژنال به بخش جراحی فک و صورت دانشکده ارجاع شد. بیوپسی اینسیژنال نمایان گر تکه‌های متعددی از یک نسج تومورال با پرولیفراسیونی از سلول‌های لنفوئید با سیتوپلاسم نسبتاً وسیع اسیدوفیل و هسته‌های حاشیه‌ای کم و بیش یونیفرم بود که اکثریت مطلق آنان از تیپ پلاسماسل بودند و علاوه بر عروق نسبتاً فراوان بینابینی جابه جا، کانون‌های هموراژیک و یا اسیدوفیل هموژن و رسوبات فیبرینوئید حاوی اریتروسیت‌های فراوان را نیز نشان داد. با این نمای بافت شناسی تشخیص پلاسماسل میلوما توسط پاتولوژیست گذاشته شد (تصویر شماره ۴).

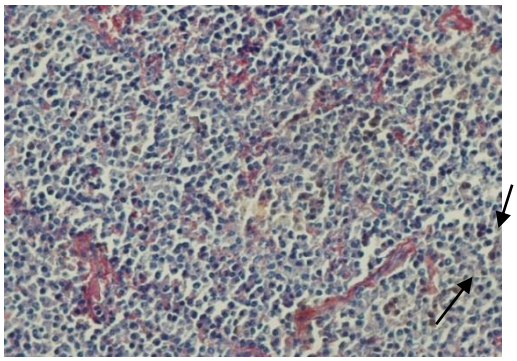

تصویرشماره ۴: نمای بافت‌شناسی که صفحاتی از پلاسماسل های نئوپلاستیک بدخیم با هسته های خارج مرکز و هایپر کروم مشاهده می شود

بعد از تشخیص مالتیپل میلوما، بیمار به انکولوژیست ارجاع شد و رادیوگرافی‌ها و آزمایشات تکمیل کننده درخواست شد. در رادیوگرافی‌های کانونشنال سایر نواحی بدن، ضایعات رادیولوسنت متعدد مشخص و punched out در نواحی استخوان‌های جمجمه (تصویر شماره ۵)، لگن (تصویر شماره ۶)، بازو (تصویر شماره۷) و ساعد مشاهده شد.

توموگرافی کامپیوتری (CT) در مقاطع آگزیال و کرونال مؤید یک ضایعه رادیولوسنت، هموژن و Expansile با اندازه تقریبی ۳۲×۴۹×۸۴ mm بود که باعث نازک شدگی و تخریب‌های مدیال و لترال راموس ، زائده کندیل و کرونوئید شده و تهاجم به داخل بافت نرم داشت (تصویر شماره ۸).

تصویر شماره ۵: نمای سفالومتری AP بیمار(فلش ها نمایان گر رادیولوسنسی های متعدد punched out در استخوان جمجمه هستند.)

تصویر شماره ۶: نمای کانونشنال لگن بیمار(فلش ها نمایان گر رادیولوسنسی های متعدد punched out در استخوان لگن هستند.)

تصویر شماره ۷: فلش ها نمایان گر رادیولوسنسی های متعدد punched out در استخوان بازو هستند

[Downloaded from jmums.mazums.ac.ir on 2025-07-06]

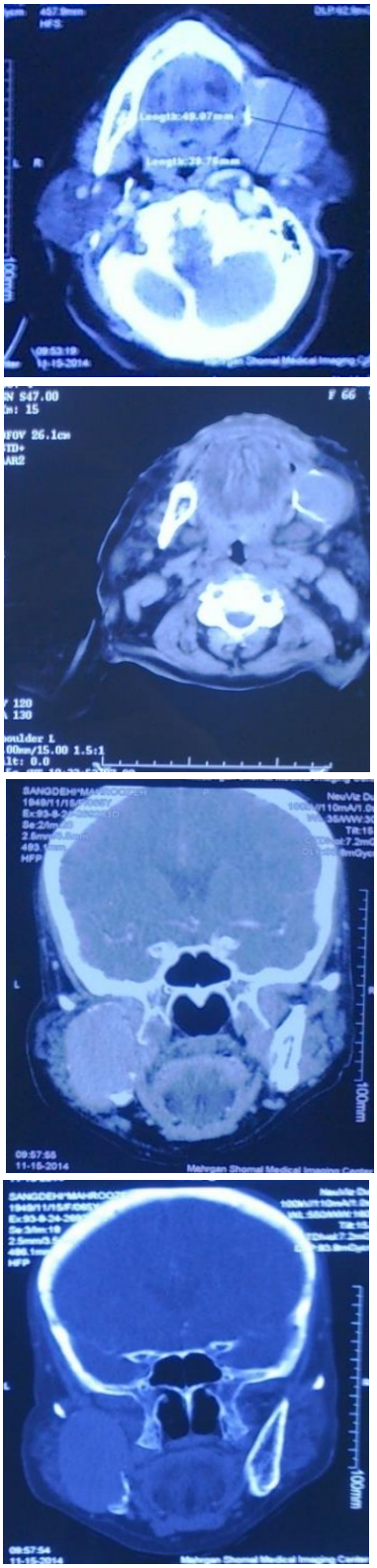

تصویر شماره ۸: a) نمای CT اسکن آگزیال بدون کنتراست، b) با کنتراست، c) نمای CT اسکن کرونال بدون کنتراست و d) با کنتراست. نمایان گر یک ضایعه رادیولوسنت هموژن همراه با نازک شدگی و تخریب کورتکس های مدیال و لترال راموس، زائده کندیل و کرونوئید می باشد.

از بین آزمایشات درخواست شده در آنالیز سرم، افزایش آلبومین، در الکتروفورز پروتئین ادرار، gamma=۸۸/۶، beta=۱۱/۴، درهماتولوژی کاهش HGB، HCT، MCV، MCH و MCHC و در بررسی ایمنولوژی افزایش جزئی دربتا ۲میکروگلوبولین(β2 Microglobulin) مشاهده شد. سپس برای بیمار بیوپسی مغز استخوان انجام شد و در گزارش آن هایپرپلازی اریتروئید خفیف (Mild erythroid hyperplasia) ذکر شد. بیمار به مدت ۱۰ جلسه تحت رادیوتراپی روزانه و سپس هر ۲۸ روز تحت کموتراپی و تزریق زولدرونیک اسید از شروع درمان تا روز ویزیت مجدد قرار گرفت.

یک سال بعد بیمار مجدداً در بخش بیماری‌های دهان ویزیت و رادیوگرافی پانورامیک درخواست شد. در نمای پانورامیک، حدود ضایعه محدود و تشکیل استخوان در نواحی زاویه مندیبل، حاشیه قدامی و خلفی راموس دیده شد (تصویر شماره ۳). از میزان تورم صورت تا حدی کاسته شد و تورم در لمس قوام استخوانی (Bony) داشت. بهبودی قابل‌توجهی نیز در درد صورت حاصل شد. درسایر نواحی بدن نیز تاکنون متاستاز مشاهده نشده است.

بحث

تومورهای پلاسماسل، نئوپلاسم‌های لنفوئیدی B cell هستند که به عنوان مالتیپل میلوما، پلاسماسایتومای منفرد استخوان (SBP) و پلاسماسایتومای اکسترامدولاری طبقه‌بندی می‌شوند. مالتیپل میلوما، شایع‌ترین نوع تومورهای پلاسما سل می‌باشد و ۱درصد تمام بدخیمی‌ها و بیش از ۱۰درصد بدخیمی‌های خونی را تشکیل می‌دهد(۳،۲). تهاجم ثانویه به بافت اسکلتال یکی از مشخص‌ترین نماهای مالتیپل میلوما می‌باشد. مغز استخوان حاوی مقادیر بسیار بالای پلاسماسل غیر نرمال می‌باشد که پروتئین‌های منوکلونال، زنجیره‌های با وزن سبک (زنجیره‌های λ وκ) و سایتوکاین‌ها را ترشح می‌کنند. تولید بیش از حد پروتئین‌های منوکلونال سبب هیپرویسکوزیته خون و در نهایت نارسایی کلیه

[Downloaded from jmums.mazums.ac.ir on 2025-07-06]

می‌گردد(۷،۶). بدین ترتیب مالتیپل میلوما چندین ارگان را درگیر می‌کند. شیوع مالتیپل میلوما در مردان ۴برابر زنان و در سیاهپوستان با دهه سنی ۷ و ۸ بیش‌تر است(۴). بیمار مطالعه حاضر خانمی سفید پوست در دهه ۷ زندگی بود. میزان بروز تظاهرات دهانی در مالتیپل میلوما ۲ تا ۷۰ درصد گزارش شده است(۸) اما به عنوان تظاهر اولیه بیماری، بسیار نادر می‌باشد(۹). علائم دهانی بیمار درد، تورم دهانی- صورتی، پارستزی، خونریزی، لقی دندان و غیره می‌باشد(۱۰،۱۱). در بیمار معرفی شده در مطالعه حاضر درد و تورم فک اولین نشانه بیماری بود و بیمار سابقه‌ای از خونریزی و پارستزی ذکر نکرد. نمای رادیوگرافی مالتیپل میلوما در استخوان می‌تواند به اشکال مختلف دیده شود شامل لوسنسی‌های Punched out متعدد بدون واکنش پریوستئال، لوسنسی مولتی لاکولار و یا لوسنسی‌های تخریبی با حدود ناواضح. از آن‌جائی که میزان مغز استخوان خون‌ساز در مندیبل کم‌تر از ماگزیلا می‌باشد درگیری مندیبل بیش‌تر از ماگزیلا گزارش شده است(۱۰،۱۲،۱۳). در این بیمار ضایعه وسیع رادیولوسنت با حدود مشخص و کورتیکالی در زاویه مندیبل، راموس صعودی، زوائد کرونوئید و کندیل دیده شد. در سایر نقاط بدن نیز از جمله جمجمه، لگن، بازو و ساعد ضایعات Punched out مشاهده شد که پیشنهاد کننده مالتیپل میلوما بود.

تشخیص‌های افتراقی رادیوگرافیک مالتیپل میلوما می‌تواند آملوبلاستوما، تومور سلول ژانت، کارسینوم متاستاتیک و بدخیمی‌های اولیه استخوان، بیماری‌های سلول لانگرهانس و حتی کیست ادونتوژنیک مانند کیست رادیکولار باشد. در بیمار مورد نظر با توجه به نمای بالینی و رادیوگرافی بیمار، تشخیص افتراقی اولیه آملوبلاستوما و بدخیمی‌های استخوانی بود که با بیوپسی انسیژنال و بررسی های تکمیلی مالتیپل میلوما تشخیص داده شد(۱۴). تکنیک‌های تشخیصی که برای ارزیابی بیماران مشکوک به مالتیپل میلوما استفاده می‌شوند ارزیابی رادیوگرافیک، بیوپسی مغز استخوان، آنالیز خون و ادرار است(۵). Monoclonal-Protein در الکتروفورز سرم و ادرار به ترتیب در ۹۳درصد و ۶۰درصد بیماران یافت می‌شود. تست های لابراتواری برای مالتیپل میلوما معمولاً آنمی و هایپرکلسمی را نشان می‌دهد(۱۵،۱۶) .در بیمار مطالعه حاضر در بررسی‌های آزمایشگاهی آنمی مشاهده شد اما کلسیم خون در محدوده نرمال بود و در الکتروفورز پروتئین ادرار ۱۱/۴ درصد =beta و ۸۳/۶ درصد =gamma بود. بیوپسی مغز استخوان هیپرپلازی میلوئید خفیف را گزارش کرد. عوارض شایع مالتیپل میلوما، عفونت‌های باکتریال راجعه و نارسایی کلیوی به دلیل رسوب زنجیره‌های سبک منوکلونال در توبول‌های جمع‌کننده هستند(۱۲). با توجه به نرمال بودن creatinine، BUN، K و Na، حجم ادرار ۲۴ ساعته و پروتئین ادرار در محدوده نرمال به نظر می‌رسید در این بیمار درگیری کلیوی وجود نداشت.

کموتراپی کانونشنال با Melphalan، Cyclophosfamide، گلوکوکورتیکوئید، درمان‌های حمایتی جدید مثل بیس فسفونات ها و اریتروپوئتین، پیوند سلول‌های بنیادی و bertezomib در درمان مالتیپل میلوما تایید شده‌اند(۱۲). بیمار مطالعه حاضر تحت درمان با تالیدومید، زولدرونیک اسید و رادیوتراپی قرارگرفت. سیستم staging بین المللی (ISS) بر اساس اندازه‌گیری سطوح Microglobulin β2 و آلبومین سرم، سه stage را برای مالتیپل میلوما تعریف کرد و β2Microglobulin کم‌تر از ۳/۵ mg/L و آلبومین بیش‌تر مساوی ۳/۵ g/dl را در stage ۱ با متوسط بقا ۶۲ ماه قرار داد(۱۷). در بیمار مطالعه حاضر در بررسی‌های آزمایشگاهی جهت تشخیص بیماری، میزان آلبومین ۵/۱mg/L و میزان β2M= ۲/۴ mg/L بودبنابراین بیمار در stage ۱ قرار می‌گیرد و پیش‌آگهی بهتری دارد.

در پایان می‌توان نتیجه‌گیری کرد که در بیمار مطالعه حاضر تظاهر فکی مالتیپل میلوما، تظاهر بسیار نادری نبود اما دانش وآگاهی دندان‌پزشک از تظاهرات ماگزیلوفاسیال بیماری‌های سیستمیک مانند بدخیمی‌ها خصوصاً زمانی

[Downloaded from jmums.mazums.ac.ir on 2025-07-06]

که به شکل اولیه در استخوان های فک تظاهر می‌کنند می‌تواند در تشخیص زود هنگام بیماری و درمان به موقع آن بسیار کمک‌کننده باشد و بدین ترتیب می‌تواند سبب پیش‌آگهی بهتر، افزایش بقاء و کاهش عوارض بیماری گردد.

References

1. Amirchaghmaghi M, Pakfetrat A, Mozafari PM, Saghafi S. Mandibular Swelling as the First Manifestation of Multiple Myeloma. Iran J Med Sci 2010; 35(4): 331-334.
2. Segundo A-L, Falcão M, Filho R-L, Soares M, López J, Küstner E. Multiple Myeloma with primary manifestation in the mandible: A case report. Med Oral Patol Oral Cir Bucal 2008; 13(4): 232-234.
3. Bird J, Owen R, D'Sa S, Snowden J, Pratt G, Ashcroft J, et al. Guidelines for the diagnosis and management of multiple myeloma 2011. Br J Haematol 2011; 154(1): 32-75.
4. Nevile B, Allen C, Damm D, Chi A. Oral and maxillofacial pathology. 4th ed. Missouri: Elsevier; 2016.
5. Glick M, Chair WF. Burket's oral medicine. 12th ed. USA: Shelton; People's Medical Publishing House (PMPH); 2015.
6. Nau K, Lewis W. Multiple myeloma: diagnosis and treatment. Am Fam Physician 2008; 87(7): 853-859.
7. Ashcroft AJ, Davies FE, Morgan GJ. Aetiology of bone disease and the role of bisphosphonates in multiple myeloma. Lancet Oncol 2003; 4(5): 284-292.
8. Mozaffari E, Mupparapu M, Otis L. Undiagnosed multiple myeloma causing extensive dental bleeding: report of a case and review. Oral Surg Oral Med Oral Pathol Oral Radiol Endod 2002; 94(4): 448-453.
9. Zachriades N, Papanicolaou S, Papavassiliou D, Vairaktaris E, Triantafyllou D, Mezitis M. Plasma cell myeloma of the jaws. Int J Oral Maxillofac Surg 1987; 16(4): 510-515.
10. Witt C, Borges A, Klein K, Neumann H. Radiographic manifestations of multiple myeloma in the mandible: a retrospective study of 77 patients. J Oral Maxillofac Surg 1997; 55(5): 450-455.
11. Mohan R, Gill N, Verma S, Chawa V, Tyagi K, Agarwal N. A multilocular radiolucency of mandible as the first evidence of multiple myeloma: A clinico-radiographic case report. Dent Res J (Isfahan) 2014; 11(2): 272-275.
12. Rodríguez-Caballero B, Sanchez-Santolino S, García-Montesinos-Perea B, Garcia-Reija M, Gómez-Román J, Saiz-Bustillo R. Mandibular solitary plasmocytoma of the jaw: a case report. Med Oral Patol Oral Cir Bucal. 2011;16(5):647-650
13. Epstein JB, Voss NJ, Stevenson-Moore P. Maxillofacial manifestations of multiple myeloma. An unusual case and review of the literature. Oral Surg Oral Med Oral Pathol 1984; 57(3): 267-271.
14. Goetze E, Walter C, Kämmerer PW. Osseous plasma cell neoplasm of the mandible for initial diagnosis of multiple myeloma: case report and literature review.J Maxillofac Oral Surg 2015; 14(1): 469-474.
15. Zhao XJ, Sun J, Wang YD, Wang L. Maxillary pain is the first indication of the presence of multiple myeloma: a case report. Mol Clin Oncol 2014; 2(1): 59-64.
16. Ramaiah K, Joshi V, Thayi S, Sathyanarayana P, Patil P, Ahmed Z. Multiple myeloma presenting with a maxillary lesion as the first sign. Imaging Sci Dent 2015; 45(1): 55-560.

[Downloaded from jmums.mazums.ac.ir on 2025-07-06]

17. Greipp PR, Miguel JS, Brain GM, Crowley J, Barlogie B, Bladé J, et al. International Staging System for Multiple Myeloma. American Society of Clinical Oncology 2005; 23(15): 3412-3420.

[Downloaded from jmums.mazums.ac.ir on 2025-07-06]