

## *Protective Effect of Vitamin E on Sperm Parameters and Embryological Development after In Vitro Fertilization in Phenylhydrazine-Treated Mice*

Aliakbar Mozaffari<sup>1</sup>,  
Rassul Shahrooz<sup>2</sup>,  
Abbas Ahmadi<sup>3</sup>,  
Hassan Maleki Nejad<sup>4</sup>,  
Karim Mardani<sup>5</sup>

<sup>1</sup> PhD in Comparative Histology, Kurdistan University of Medical Sciences, Sanandaj, Iran

<sup>2</sup> Associate Professor, Department of Histology, Faculty of Veterinary, Urmia University, Urmia, Iran

<sup>3</sup> Assistant Professor, Department of Anatomy and Embryology, Faculty of Veterinary, Urmia University, Urmia, Iran

<sup>4</sup> Professor, Department of Pharmacology and Toxicology, Faculty of Veterinary, Urmia University, Urmia, Iran

<sup>5</sup> Associate Professor, Department of Epidemiology, Faculty of Veterinary, Urmia University, Urmia, Iran

(Received Jan 1, 2017 Accepted July 10, 2017)

### **Abstract**

**Background and purpose:** Oxidative stress is amongst the factors that change the parameters of sperm and embryo development. This study investigated the protective effects of vitamin E on sperm parameters and In Vitro Fertilization (IVF).

**Materials and methods:** In the present study, male mice were divided into four groups to receive physiological saline (control group), PHZ, vitamin E +PHZ, and vitamin E. Female mice were used for In Vitro Fertilization. Thirty five days after treatments, the male mice were euthanized and their sperm parameters were studied. Stimulating ovule development was done. The animals were euthanized, and then the ova were fertilized. Data analysis was conducted in SPSS applying ANOVA.

**Results:** Compared to the control group, the mean percentage of sperms with damaged DNA, lack of nuclear maturation, and abnormal morphology increased significantly in PHZ group, which was improved by antioxidants ( $P<0.05$ ). In PHZ group, the mean percentage of fertility, blastocyst, and blocked embryos increased significantly compared to the control group ( $P<0.05$ ). But considerable improvements were seen in these parameters after receiving vitamin E.

**Conclusion:** Current study showed that vitamin E could improve sperm indicators and embryological development in vitro. Therefore, it is recommended in order to improve the aforementioned parameters.

**Keywords:** vitamin E, Phenylhydrazine, sperm quality, IVF, mice

# ارزبابی تاثیر محافظتی ویتامین E بر پارامترهای اسپرم و روند رشد جنین های حاصل از لقاح آزمایشگاهی (IVF) در موش های سوری تحت درمان با فنیل هیدرازین

علی اکبر مظفری<sup>۱</sup>  
رسول شهرروز<sup>۲</sup>  
عباس احمدی<sup>۳</sup>  
حسن ملکی نژاد<sup>۴</sup>  
کریم مردانی<sup>۵</sup>

## چکیده

**سابقه و هدف:** استرس اکسیداتیو، عامل تغییر پارامترهای اسپرم و رشد جنین می باشد. این مطالعه اثرات محافظتی ویتامین E بر پارامترهای اسپرم و لقاح داخل آزمایشگاهی را مورد بررسی قرار داد.

**مواد و روش ها:** در این مطالعه، موش های سوری نر به چهار گروه کنترل سرم فیزیولوژی، گروه فنیل هیدرازین، گروه ویتامین E به علاوه فنیل هیدرازین و گروه ویتامین E تقسیم گردیدند. جهت لقاح، موش سوری ماده استفاده گردید. ۳۵ روز پس از درمان، موش ها کشتار و اسپرم آن ها استحصال و پارامترهای اسپرم بررسی گردید. برای گرفتن تخمک از موش های ماده، تحریک تخمک گذاری انجام، حیوانات کشتار و تخمک آن ها استحصال و با اسپرم ها لقاح داده شد. آنالیز آماری داده ها توسط نرم افزار SPSS و با آزمون آنالیز واریانس مورد تجزیه تحلیل قرار گرفت.

**یافته ها:** میانگین درصد اسپرم های با DNA آسیب دیده، کیفیت کروماتین و مورفولوژی غیر طبیعی، در گروه فنیل هیدرازین نسبت به گروه کنترل افزایش معنی داری پیدا نمود که با تجویز آنتی اکسیدانت این شاخص ها به طور معنی داری بهبود پیدا نمودند. در گروه فنیل هیدرازین، میانگین درصد لقاح، بلاستوسیت و تعداد جنین های متوقف شده نسبت به گروه کنترل افزایش قابل ملاحظه ای نشان داد که با تجویز ویتامین E این پارامترها به طور قابل ملاحظه ای بهبود پیدا نمودند.

**استنتاج:** این مطالعه نشان داد که استفاده از ویتامین E باعث بهبودی شاخص های اسپرم و روند رشد جنین در شرایط آزمایشگاهی شده است، لذا برای بهبودی پارامترهای های فوق، استفاده از ویتامین E توصیه می شود.

**واژه های کلیدی:** ویتامین E، فنیل هیدرازین، کیفیت اسپرم، لقاح داخل آزمایشگاهی، موش سوری

## مقدمه

طیف وسیعی از عوارض جانبی نظیر کم خونی همولیتیک و هیپوکسی، کاربرد دارویی این ترکیب را به ویژه در درمان تب و پلی سیمی کاهش داده است (۱). فنیل هیدرازین نخستین بار به عنوان داروی تب بر

فنیل هیدرازین (Phenylhydrazine) یک ترکیب شیمیایی دارای ویژگی های اکسیدانت قابل توجه است که به شکل گسترده ای در صنایع شیمیایی، دارویی، کشاورزی و آزمایشگاهی مورد استفاده قرار می گیرد.

Email: Mozafari\_49@yahoo.com

**مؤلف مسئول:** علی اکبر مظفری - دانشگاه علوم پزشکی کردستان، کامیاران، بیمارستان سینا

۱. دکترای بافت شناسی مقایسه ای، دانشگاه علوم پزشکی کردستان، سنندج، ایران
۲. دانشیار گروه علوم پایه بخش بافت شناسی و جنین شناسی، دانشکده دامپزشکی، دانشگاه ارومیه، ایران
۳. استادیار، گروه علوم پایه بخش آناتومی و جنین شناسی، دانشکده دامپزشکی، دانشگاه ارومیه، ایران
۴. استادیار، گروه علوم پایه بخش فارماکولوژی و سم شناسی، دانشکده دامپزشکی، دانشگاه ارومیه، ایران
۵. دانشیار، گروه اپیدمیولوژی، دانشکده دامپزشکی، دانشگاه ارومیه، ایران

تاریخ دریافت: ۱۳۹۵/۱۱/۱۲ تاریخ ارجاع جهت اصلاحات: ۱۳۹۵/۱۱/۱۱ تاریخ تصویب: ۱۳۹۶/۴/۱۹

H<sub>2</sub>O<sub>2</sub> را بر کیفیت جنین گزارش کرده و نشان دادند که کاهش سطح H<sub>2</sub>O<sub>2</sub> شرایط محیط کشت، موجب بهبود کیفیت جنین در مرحله بلاستوسیت می شود (۹). ویتامین E یک آنتی اکسیدانت قوی است که نقش حمایتی در کیفیت و کمیت اسپرم، لقاح و باروری در انسان دارد (۱۰). این ویتامین به مقدار زیادی در سلول های سرتولی، اسپرماتوسیت (در مرحله پاکی تن) و به مقدار کم تر در اسپرماتیدهای گرد وجود دارد (۱۱). ویتامین E با خاصیت آکلیله کننده خود از آسیب اسیدهای چرب غیر اشباع بافت ها در برابر رادیکال های آزاد و پراکسیداسیون ممانعت کرده و باعث پایداری غشاء سلول ها می شود. نقش بیولوژیک ویتامین E در محافظت از اسیدهای چرب غیر اشباع و دیگر ترکیبات غشاء سلولی و لیوپروتئین های با دانسیته پایین از اکسیداسیون، به وسیله رادیکال های آزاد می باشد، بالارفتن پراکسیداسیون لیپدها همراه با بیماری های زیاد و حالات کلینیکی متعدد است (۱۲). تاکنون هیچ گزارشی مبنی بر توان ویتامین E به عنوان آنتی اکسیدان ها در کاهش اثرات استرس اکسیداتیو ناشی از تجویز فنیل هیدرازین بر روی پارامترهای اسپرم و رشد جنین های حاصل از لقاح داخل آزمایشگاهی ارائه نگردیده است. لذا با توجه به اهمیت فوق العاده افزایش کیفیت و کمیت تولید جنین های آزمایشگاهی، مطالعه اخیر به عنوان اولین مطالعه در شرایط استرس اکسیداتیو، به بررسی اثرات آنتی اکسیدانتی ویتامین E در مقابله با تنش اکسیداتیو می پردازد.

## مواد و روش ها

در این مطالعه، از ۴۰ سر موش سوری نر نژاد NMRI با سن ۸-۶ هفته که به طور تصادفی به چهار گروه تقسیم شدند، به مدت ۳۵ روز با داروی فنیل هیدرازین تحت درمان بودند. حیوانات در شرایط استاندارد با دمای  $22 \pm 2^\circ\text{C}$ ، رطوبت ۶۰-۳۰ درصد و با سیکل نوری ۱۴ ساعت روشنایی و ۱۰ ساعت تاریکی

استفاده شد، ولی اثر سمی آن روی گلبول های قرمز باعث القاء صدمات اکسیداتیو به هموگلوبین گلبول قرمز انسان شد و هیپوکسی حاصله موجب تولید گونه فعال اکسیژن (Reactive oxygen species) گردید (۲). در مطالعه انجام شده با فنیل هیدرازین مشاهده گردید که هیدرازین ظرفیت تولید رادیکال آنیون سوپراکسید و پراکسید هیدروژن را دارد که عامل پراکسیداسیون لیپید و تشکیل اجسام هینز در گلبول های قرمز می باشد. بنابراین فنیل هیدرازین باعث القاء سمیت و استرس اکسیداتیو در گلبول قرمز می گردد (۳). تولید بیش از حد ROS در مایع منی به وسیله لکوسیت ها به همان اندازه که توسط اسپرم های غیر طبیعی تولید می شود، می تواند عامل ناباروری شود (۴).

میزان ROS در مایع فولیکولی ممکن است به عنوان شاخصی برای پیشگویی میزان موفقیت IVF (Intra vitro fertilization) یا باروری داخل آزمایشگاهی استفاده شود (۵). استرس اکسیداتیو دارای اثر مخرب روی تکامل جنین است، ROS ممکن است از متابولیسم جنین یا از محیط اطراف ناشی از ROS، نه تنها باعث تغییر بیش تر مولکول های سلول می شود، بلکه باعث القاء توقف و یا کندی در تکامل اولیه جنین نیز می شود (۶). سطح بالای ROS و آپوپتوز در جنین های فراگمانته شده در مقایسه با جنین های غیر فراگمانته دیده شده است. افزودن آنتی اکسیدانت هایی نظیر ویتامین E و C به محیط کشت، میزان تکوین بلاستوسیت در جنین های موش را بهبود می بخشد و موجب بهبود نسبت باروری و افزایش لانه گزینی می شود (۷). رادیکال های آزاد اکسیژن در محیط کشت می توانند رشد جنینی، میزان آبستنی کلینیکی و سطح باروری را تحت تاثیر قرار دهند. در هر دو برنامه لقاح خارج رحمی (IVF) و تزریق داخل سیتوپلاسمی اسپرم (ICSI)، مشخص شد که بالا بردن غلظت ROS در محیط کشت در روز اول با کاهش میزان باروری ارتباط دارد (۸). Yoneda و همکاران اثرات افزایش غلظت اکسیژن و

نگهداری شدند. آب و غذا به صورت آزاد در دسترس بود (۱۳).

#### گروه بندی و تجهیزات:

حیوانات به چهار گروه مساوی تقسیم شدند که عبارتند از:

۱- گروه کنترل که سرم فیزیولوژی (ml/day, IP1/0) دریافت نمودند.

۲- گروه PHZ، فنیل هیدرازین phenylhydrazine (PHZ) ساخت شرکت سیگمای امریکا (Sigma, USA) با دوز mg/100gr/b.w, IP8 برای بار اول و دوز mg/100g b.w, IP6 هر ۴۸ ساعت یک بار، به مدت ۳۵ روز تزریق شد (۱۴).

۳- گروه PHZ+VITE، فنیل هیدرازین با دوز مشابه گروه PHZ به همراه ویتامین E (VitE) (100IU/Kg/Day, IP) که دو ساعت قبل از هر بار تجویز PHZ دریافت نمودند (۱۵).

۴- گروه ویتامین E: فقط ویتامین E با دوز مشابه گروه سوم تجویز شد.

#### لقاح آزمایشگاهی:

مرحله اول از کار برای انجام IVF ابتدا برای تهیه اسپرم، موش سوری نر پس از ۳۵ روز، با روش جابه‌جایی مهره گردن، آسان‌کنی شدند. سپس پوست ناحیه شکمی با اتانول ۷۰ درصد استریل و پس از ایجاد برش در ناحیه شکم و جدا کردن بافت‌های همبندی، بافت‌های اطراف دم اپیدیدیم همراه با مقداری از کانال دفران از بیضه جدا و داخل پتری دیش 6 cm حاوی محیط کشت HTF (Sigma, USA) دارای mg/ml BSA ۴ که قبلاً جهت دما در داخل انکوباتور قرار شده بود، منتقل شد و بعد از ایجاد چند برش در دم اپیدیدیم و فشار در کانال دفران برای خروج اسپرم‌ها، پتری دیش‌ها در داخل انکوباتور CO2 گذاشته شد. بعد از گذشت ۰/۵ ساعت، اسپرم‌ها خارج و در محیط پخش شدند، از

این اسپرم‌ها برای بررسی پارامترهای اسپرم استفاده شد. سپس اسپرم‌ها شستشو داده شدند و با استفاده از روش شناورسازی، اسپرم‌های متحرک جدا و جهت ظرفیت یابی، به مدت یک ساعت در انکوباتور CO2 با دمای °C ۳۷ قرار داده شدند (۱۶).

جهت انجام IVF برای هر گروه درمانی نر، یک گروه ماده به همان تعداد در نظر گرفته شد. برای گرفتن تخمک از آن‌ها، به تحریک تخمک‌گذاری موش‌های ماده مورد نیاز بود که ۷۲ ساعت قبل از IVF و تشریح، به موش‌های ماده، IU5/7 واحد از هورمون PMSG ساخت شرکت Folligon، هلند (به حجم ۰/۱ میلی متر و ۴۸ ساعت بعد، تزریق IU5/7 واحد از هورمون HCG ساخت شرکت Folligon, Netherland) انجام شد.

ارزیابی میزان آسیب DNA اسپرم: برای ارزیابی هر گونه شکستگی در دو رشته ی DNA اسپرم موش‌ها، رنگ آمیزی آکریدین اورنج انجام گرفت. در صورتی که متعاقب رنگ آمیزی، DNA اسپرم دچار شکستگی شده باشد، DNA در طیفی از رنگ زرد تا قرمز فلوئورسنت بستگی به میزان آسیب، نمایان می‌شود. DNA سالم به رنگ سبز دیده می‌شود. در این روش پس از سه بار شستشوی نمونه اسپرم با بافر PBS و سانتریفوژ در ۳۰۰۰ دور به مدت ۵ دقیقه و حذف مایع رویی، رسوب حاصل به کمک بافر PBS به غلظت نهایی رسانده شد. اسمیرهای مورد نظر از محیط کشت حاوی اسپرم تهیه شد و پس از خشک شدن آن در محیط آزمایشگاه به مدت ۳۰ دقیقه در داخل ظرف حاوی استون - اتانل به نسبت ۱:۱ قرار گرفت. پس از خشک شدن لام‌ها در مجاورت هوا، لام‌های فوق به مدت هفت دقیقه در ظرف حاوی محلول رنگ آکریدین اورنج قرار گرفت و پس از خشک شدن نهایی توسط میکروسکوپ ایمونوفلوئورسنت و عدسی ۱۰۰ X بررسی شد و نتایج حاصل به صورت درصد بیان گردید (۱۷).

ساعت بعد از اضافه کردن اسپرم صورت گرفت و بدین ترتیب زیگوت به دست آمد.

در ادامه تحقیق، زیگوت‌های شستشو داده شده حاصل از لقاح آزمایشگاهی در محیط کشت HTF حاوی BSA4 mg/ml، بعد از شستشو در دو قطره از محیط کشت به تعداد ۲۰ جنین در داخل قطرات ۱۰۰ μl در زیر روغن معدنی کشت داده شدند و در مراحل بعدی ارزیابی جنین‌ها صورت گرفت. زیگوت‌های حاصله از همه گروه‌ها، در محیط کشت HTF به مدت ۱۲۰ ساعت کشت داده شدند و برای بررسی تنش اکسیداتیو ناشی از تجویز فنیل هیدرازین و اثر آنتی اکسیداتیو ویتامین E در زیر میکروسکوپ فاز کنتراست، مراحل رشد جنینی در این مدت مورد بررسی قرار گرفت. زیگوت‌های موجود در هر گروه جنین‌ها از نظر میزان فراگمانتاسیون، طی کردن مراحل رشد جنینی و تعداد جنین‌های متوقف شده با هم مقایسه شدند. تیپ‌بندی جنین‌های متوقف شده با توجه به فاکتورهای مختلفی نظیر لیز شدن جنین‌ها، نکروتیک بودن آن‌ها، فراگمانتاسیون و وجود وزیکول‌های سیتوپلاسمیک صورت گرفت و به این ترتیب، تیپ I جنین‌های با لیزوفراگمانته شدن، تیپ II جنین‌های با لیز، فراگمانته شدن در تعداد از بلاستومرها، تیپ III جنین‌های با تعداد کمی بلاستومرهای لیز و فراگمانته و وزیکول‌های سیتوپلاسمیک بود (۶).

نتایج حاصل با استفاده از نرم افزار SPSS ویرایش ۱۶ و پس از کنترل نرمالیتی توزیع داده‌ها با آزمون آنالیز واریانس یک‌طرفه مورد تجزیه تحلیل قرار گرفت. برای مقایسه درصد لقاح، دوسلولی، بلاستوسیت و متوقف شده از آنالیز آماری داده توسط نرم افزار minitab روش ۲ proportion و در سطح معنی‌دار ۰/۰۵ >P انجام گرفت و نتایج به صورت تعداد در جداول مربوطه آورده شده است.

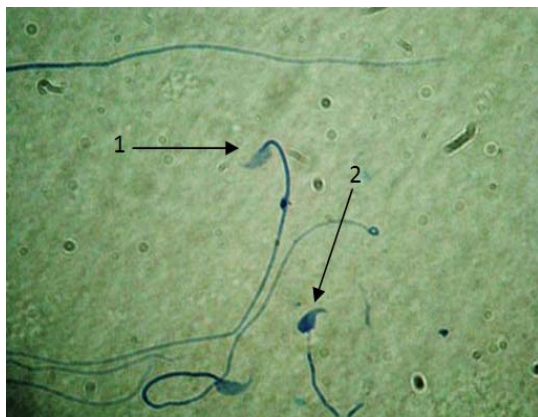
ارزیابی بلوغ هسته اسپرم: برای این منظور از رنگ آمیزی آنیلین بلو استفاده شد. اساس آنالیز بر این نکته استوار است که در طی مرحله اسپرمیوزن (Spermiogenesis) پروتئین به جای هیستون در کروماتین هسته قرار می‌گیرد که این جایگزینی در تراکم و پایداری اسپرم بسیار اهمیت دارد. در این رنگ آمیزی، اسپرم‌های نابالغ به دلیل هیستون زیاد به رنگ آبی تیره مایل به خاکستری در آمده و اسپرم‌های بالغ از رنگ‌پذیری کم‌تری برخوردار هستند. همانند روش ذکر شده در فوق، پس از تثبیت نمونه اسپرم در محلول اتانول- استون و خشک شدن در مجاورت هوا، لام‌ها به مدت هفت دقیقه در محلول حاوی رنگ آنیلین بلو قرار گرفته و پس از خشک شدن در مجاورت هوا با میکروسکوپ نوری و درشت‌نمایی ۴۰× بررسی شدند (۱۸).

ارزیابی مورفولوژیک اسپرم: برای ارزیابی مورفولوژیک اسپرم‌ها از رنگ آمیزی ائوزین-نگروزین استفاده شد. به این شکل که اسپرم‌هایی که دارای ظاهر غیر طبیعی و بقایای سیتوپلاسمی بودند، به عنوان اسپرم‌های نابالغ (از لحاظ مورفولوژیک) در نظر گرفته شده، شمارش و نتایج بر اساس درصد بیان شد (۱۹).

تخمک‌گیری و لقاح داخل آزمایشگاهی: ۱۲-۱۰ ساعت پس از تزریق HCG (صبح روز بعد) و بعد از آسان‌کشی حیوان به روش جابجایی گردن، لوله‌های رحمی را جدا کرده و در داخل محیط کشت HTF (sigma, USA) دارای ۴ mg/ml BSA و در دمای ۳۷ درجه سانتی‌گراد از قبل آماده شده قرار داده شد و با روش‌های آنزیمی و مکانیکی، تخمک‌ها از سلول‌های گرانولوزا جدا شده و پس از شستشو، تخمک‌ها به قطرات محیط لقاح در زیر روغن معدنی حاوی محیط کشت HTF حاوی ۴ mg/ml BSA منتقل شده و سپس اسپرم‌ها به تعداد یک میلیون به ازای هر میلی‌لیتر محیط کشت، اضافه شد. عمل لقاح حدود ۶-۵

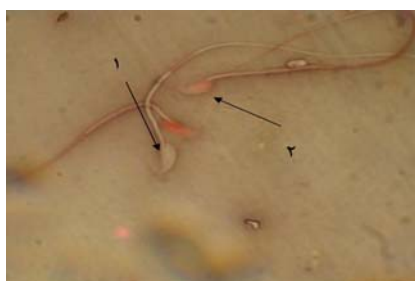
## یافته ها

افزایش معنی داری پیدا نموده بود که با تجویز آنتی اکسیدانت در گروه PHZ+ VITE، مقدار هسته های نابالغ کم شده بود، ولی با این حال هنوز دارای اختلاف معنی دار با گروه های کنترل و PHZ بود ( $P < 0.05$ ). با این وجود در گروه هایی که فقط VITE تجویز شده بود، با گروه کنترل فاقد اختلاف معنی دار بودند (جدول شماره ۱).



تصویر شماره ۲: اسپرماتوزوئید با هسته بالغ آبی کم رنگ (۱) و اسپرماتوزوئیدهای با هسته نابالغ آبی پررنگ (۲) مشخص شده اند (رنگ آمیزی آنیلین بلو،  $400\times$ ).

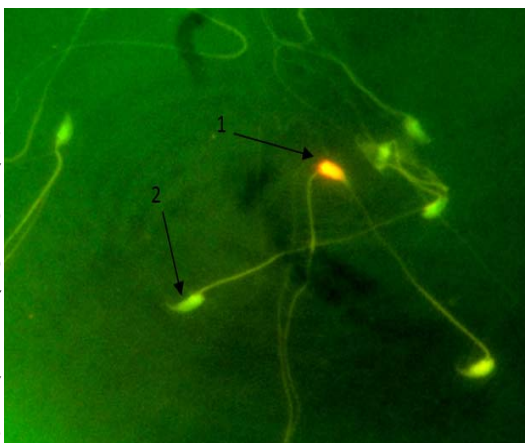
مقایسه میانگین درصد اسپرم با مورفولوژی غیر طبیعی در گروه PHZ ( $44 \pm 1/08$ ) در مقایسه با گروه کنترل ( $24/5 \pm 1/04$ ) نشانگر افزایش معنی دار می باشد ( $P < 0.05$ ) (تصویر شماره ۳). در صورتی که با تجویز ویتامین E در گروه PHZ+EP ( $32 \pm 1/47$ ) تا اندازه ای کاهش نشان داد، ولی با گروه کنترل و کنترل شم دارای اختلاف معنی دار بود ( $P < 0.05$ ). در گروه دریافت کننده VITE به تنهایی، میانگین درصد اسپرم های با مورفولوژی غیر طبیعی با گروه کنترل فاقد اختلاف معنی دار بود (جدول شماره ۱).



تصویر شماره ۳: اسپرم با مورفولوژی طبیعی (۱) و اسپرم با مورفولوژی غیر طبیعی (۲)، رنگ آمیزی آنوزین-نگروزین،  $400\times$  ss

مطالعه اسپرم توسط رنگ آمیزی آکریدین اورنج نشان داد که اسپرم های با DNA آسیب دیده بسته به شدت آسیب، سر آن ها به رنگ زرد مایل به قرمز مشاهده می گردید، ولی سر اسپرم های سالم به رنگ سبز مشاهده می گردید (تصویر شماره ۱).

بررسی نتایج نشان داد که میانگین درصد اسپرم های با DNA آسیب دیده در گروه PHZ نسبت به گروه کنترل افزایش معنی داری پیدا نمود ( $P < 0.05$ ). در حالی که میانگین درصد اسپرم های با DNA آسیب دیده در گروه PHZ+VITE نسبت به گروه PHZ به طور معنی دار کاهش پیدا نمود ( $P < 0.05$ ) و تجویز آنتی اکسیدانت VITE به تنهایی تقریباً مثل گروه کنترل بوده و با آن گروه فاقد اختلاف معنی دار بودند (جدول شماره ۱).



تصویر شماره ۱: اسپرماتوزوئیدهای با DNA صدمه دیده به رنگ قرمز و اسپرماتوزوئیدهای با DNA سالم به رنگ سبز مشاهده می شوند (رنگ آمیزی آکریدین-اورنج،  $1000\times$ ).

هم چنین در این مطالعه نشان داده شد که سر اسپرم های نابالغ با رنگ آمیزی آنیلین بلو، پررنگ (آبی) و اسپرم های سالم رنگ پریده مشاهده شدند (تصویر شماره ۲).

در بررسی میزان عدم بلوغ هسته ای، در گروه PHZ ( $30/5 \pm 1/32$ ) در مقایسه با گروه کنترل ( $2/75 \pm 0/62$ )

جدول شماره ۱: بررسی اثر ویتامین E بر پارامترهای اسپرم موش های تیمار شده با فنیل هیدرازین

گروه	درصد اسپرم با DNA صدمه دیده	درصد اسپرم با عدم بلوغ هسته	درصد اسپرم با مورفولوژی غیر طبیعی
Control	1/25±0/47	2/75±0/62	24/5±1/04
PHZ	a43 ±2/19	a30/5±1/32	a44±1/08
PHZ+ VITE	ab13/75±1/65	ab12/75±1/49	b32±1/47
VITE	bc1/75±0/25	bc2/5±0/18	bc27/5±1/19

حرف a نشان دهنده اختلاف معنی دار با گروه کنترل ( $P < 0/05$ )، حرف b نشان دهنده اختلاف معنی دار با گروه کنترل شم ( $P < 0/05$ )، حرف c نشان دهنده اختلاف معنی دار با گروه PHZ+ VITE ( $P > 0/05$ ) است.

نتایج مربوط به توان باروری آزمایشگاهی و رشد جنین‌ها در گروه‌های مختلف در جدول شماره ۲ گزارش شده است. در مطالعه حاضر، میزان لقاح در گروه PHZ در مقایسه با گروه کنترل (تصویر A) به طور معنی دار کاهش نشان داد ( $P < 0/05$ ). یافته‌های مطالعه حاضر نشان داد که درصد لقاح در گروه PHZ+VITE نسبت به گروه PHZ (تصویر B) دارای اختلاف معنی دار بود ( $P < 0/05$ ) در گروهی که VITE به تنهایی استفاده شد، درصد لقاح افزایش پیدا نموده و با گروه PHZ دارای اختلاف معنی بود ( $P < 0/05$ ) (جدول شماره ۲). میزان جنین‌های دو سلولی در گروه PHZ نسبت به گروه کنترل کاهش معنی داری پیدا نموده بود. ( $P < 0/05$ ) در گروهی که علاوه بر PHZ از VITE نیز استفاده شده بود، با وجود این که کاهش تا اندازه‌ای جبران شده بود، ولی هنوز دارای اختلاف معنی دار با گروه PHZ بود. گروه دریافت کننده VITE با گروه PHZ دارای اختلاف معنی دار بود ( $P < 0/05$ ) (جدول شماره ۲). میانگین درصد بلاستوسیت‌ها در گروه کنترل حداکثر بود ولی در گروه PHZ به طور معنی دار کاهش پیدا نمود ( $P < 0/05$ ). در گروه PHZ+ VITE (تصویر C) میانگین درصد بلاستوسیت‌ها نسبت به گروه کنترل دارای اختلاف معنی دار می‌باشد، ولی میانگین درصد بلاستوسیت‌های گروه دریافت کننده VITE به تنهایی با گروه کنترل شم دارای اختلاف معنی دار بود ( $P < 0/05$ ) (جدول شماره ۲). میانگین درصد جنین‌های

متوقف شده در گروه PHZ نسبت به گروه کنترل دارای افزایش معنی دار بود ( $P > 0/05$ ) در حالی که در گروه PHZ+ VITE این پارامتر نسبت به گروه PHZ کاهش مختصری یافت، ولی با گروه کنترل دارای اختلاف معنی دار بود ( $P > 0/05$ ). در حالی که میانگین درصد جنین‌های متوقف شده در گروه دریافت کننده VITE به تنهایی با گروه کنترل شم دارای اختلاف معنی دار بود (جدول شماره ۲).

مقایسه درصد جنین‌های متوقف شده تیپ یک در گروه PHZ در مقایسه با گروه کنترل افزایش معنی داری پیدا نمود ( $P > 0/05$ ). در گروه PHZ+VITE درصد جنین‌های متوقف شده تیپ یک در مقایسه با گروه کنترل افزایش معنی داری پیدا نموده است ( $P > 0/05$ ) (جدول شماره ۲).

مقایسه درصد جنین‌های متوقف شده تیپ دو در تمام گروه‌ها اختلاف معنی داری با گروه کنترل ندارند. مقایسه درصد جنین‌های متوقف شده تیپ سه در گروه PHZ در مقایسه با گروه کنترل افزایش معنی داری نشان داد ( $P < 0/05$ ). در گروه PHZ+ VITE، درصد جنین‌های متوقف شده تیپ سه در مقایسه با PHZ کاهش مختصری نشان داد ( $P < 0/05$ )، ولی در گروه VITE، میانگین درصد جنین‌های متوقف شده تیپ سه، کم‌تر از گروه کنترل بوده و با گروه‌های PHZ و PHZ+ VITE اختلاف معنی دار نشان داد ( $P < 0/05$ ) (جدول شماره ۲).

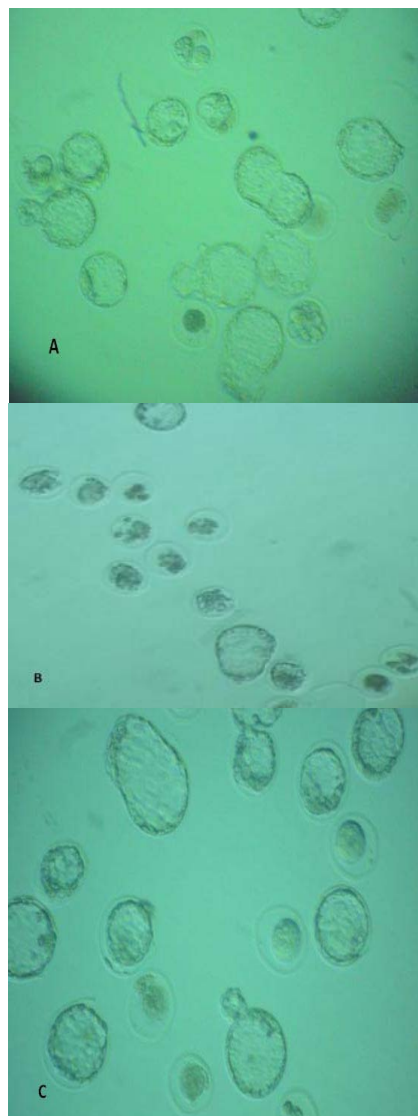
جدول شماره ۲: نتایج حاصل از بررسی کیفیت اووسیت و لقاح داخل آزمایشگاهی و روند رشد جنینی در گروه های مختلف مورد مطالعه

گروه ها	تعداد کل اووسیت	لقاح	دوسلولی	بلاستوسیت	متوقف شده	تیپ ۱	تیپ ۲	تیپ ۳
control	۱۷۵	۱۵۹	۱۳۴	۱۰۸	۵۱	۲	۶	۴۳
	%۸۰/۸۶	%۸۴/۸۸	%۶۷/۹۲	%۳۲/۰۷	%۳۱/۰۴			
PHZ	۱۳۲	۹۳	۶۶	۳۳	۶۰	۹	۶	۴۵
	%۷۰/۴۵	%۷۰/۹۷	%۳۵/۴۸	%۶۶/۵۲	%۹/۶۷			
PHZ+VITE	۱۲۶	۱۱۱	۹۳	۴۴	۶۷	۷	۱۲	۴۷
	%۸۸/۰۹	%۸۳/۸۸	%۳۹/۶۳	%۶۰/۳۶	%۱۰/۰۹			
VITE	۱۲۲	۱۲۱	۱۱۰	۷۸	۴۳	۲	۴	۳۷
	%۹۹/۱۸	%۹۰/۹۱	%۶۴/۴۶	%۳۵/۵۴	%۱/۶۵			

حرف a نشان دهنده اختلاف معنی دار با گروه کنترل ( $P < 0.05$ )، حرف b نشان دهنده اختلاف معنی دار با گروه کنترل شم ( $P < 0.05$ )،

حرف c نشان دهنده اختلاف معنی دار با گروه PHZ+ VITE ( $05/0 > P$ ).

**تصویر شماره ۴: (A)** گروه کنترل، تمایز درصدی از جنین ها به بلاستوسیت با کیفیت مناسب بعد از ۱۲۰ ساعت انکوباسیون و درصدی از جنین ها که در مراحل مختلف رشد متوقف شده اند ( $400\times$ )، گروه PHZ، درصد کمی از جنین ها به مرحله بلاستوسیت رسیده و بلاستوسیت های حاصله، کیفیت مناسبی از نظر مورفولوژی ندارند و درصد بالایی از جنین ها متوقف شده اند و جنین های متوقف شده دارای لیزوفراگماتاسیون زیاد می باشند ( $400\times$ )، گروه درمان شده با ویتامین E به علاوه فنیل هیدرازین که در مقایسه با گروه PHZ، درصدی از جنین ها به مرحله بلاستوسیت رسیده و بلاستوسیت های حاصله کیفیت مناسبی از نظر مورفولوژی دارند و درصد کمی از جنین ها متوقف شده اند ( $400\times$ ).



## بحث

در مطالعه حاضر در گروه کنترل شم (PHZ)، درصد DNA صدمه دیده به طور قابل توجهی افزایش پیدا نموده بود که با تجویز ویتامین E، مقدار DNA صدمه دیده کاهش پیدا نموده بود، به طوری که در گروه ویتامین E، تنها مقدار DNA صدمه دیده در حد گروه کنترل بود. نشان داده شده است که فنیل هیدرازین علاوه بر ایجاد استرس اکسیداتیو و رادیکال های آزاد، پراکسیداسیون چربی ها و تخریب اکسیداتیو اسپکتترین غشای سلولی را نیز، موجب خواهد



شد (۲۰). بنابراین استرس اکسیداتیو ناشی از تجویز فنیل هیدرازین موجب اختلال در بیوسنتز چربی‌ها و بالارفتن میانگین درصد اسپرم‌های با هسته نابالغ و یا با DNA شکسته گردیده است (۲۱).

ویتامین E یک آنتی‌اکسیدانت محلول در چربی است که مستقیماً با رادیکال‌های آزاد (شامل پروکسید هیدروژن و سوپراکسید) تولید شده بوسیله استرس اکسیداتیو وارد واکنش می‌شود و آنها را خنثی می‌نماید (۲۲). مکانیسم فعالیت آنتی‌اکسیدانی ویتامین E، محافظت ترکیبات چربی و پروتئینی سلول است، هم‌چنین ROS تولید شده به وسیله میتوکندری عضله را نیز کاهش داده و آنها را از بین می‌برد (۲۳). استرس اکسیداتیو در اسپرم باعث آسیب DNA، تغییر عملکرد غشاء، اختلال در حرکت و اتصال اسپرم-تخمک، کاهش ظرفیت یابی و واکنش‌های آکروزمی و لقاح می‌گردد. استرس اکسیداتیو باعث آسیب دیدگی DNA می‌شود (۲۴) آنتی‌اکسیدانت ویتامین E و یا C در موقع فراهم نمودن اسپرم آن را از صدمات DNA حفظ می‌کند (۲۵). پس استرس اکسیداتیو ناشی از تجویز فنیل هیدرازین باعث صدمه به DNA اسپرم شده و با تجویز آنتی‌اکسیدانت ویتامین E، اثر مضر استرس اکسیداتیو روی اسپرم کم شده و کیفیت اسپرم بهتر می‌شود. نتایج تحقیق حاضر در راستای مطالعات مرور شده می‌باشد. تغییرات هسته در جهت متراکم شدن کروماتین و جایگزینی پروتامین به جای هستون در مرحله اسپرمیوزن اتفاق می‌افتد که بیوسنتز چربی‌ها در این مرحله دارای اهمیت بالایی است (۲۶). بنابراین استرس اکسیداتیو ناشی از فنیل هیدرازین موجب اختلال در بیوسنتز چربی‌ها و بالا رفتن میانگین درصد اسپرم‌های با هسته نابالغ و یا با DNA شکسته گردیده است (۲۷). میزان عدم بلوغ هسته‌ای در گروه PHZ نسبت گروه کنترل به طور معنی‌داری افزایش پیدا نمود، در حالی که در گروه مجموع ویتامین E و فنیل هیدرازین، میزان عدم بلوغ هسته‌ای کم‌تر شد،

به طوری که در گروه ویتامین E، تنها این میزان در حد گروه کنترل بود. در نتیجه استرس اکسیداتیو القاء شده ناشی از تجویز فنیل هیدرازین باعث آزاد شدن رادیکال‌های آزاد شده که این موضوع باعث اثر مخرب بر روی مراحل تکامل اسپرم و تولید اسپرم‌های با هسته نابالغ شد، ولی با تجویز آنتی‌اکسیدانت ویتامین E، از تعداد اسپرم‌های نابالغ کاسته شده و توان باروری نیز افزایش می‌یابد.

اختلال در سلول‌های سرتولی و به تبع آن اختلال در روند اسپرمیوزن، مکانیسم حذف سیتوپلاسم اضافی اسپرم را مختل می‌کند که در این حالت اسپرم‌های جدا شده دارای سیتوپلاسم اضافی بوده و از لحاظ مورفولوژیک غیر طبیعی و نابالغ هستند (۲۸). بین میزان گونه‌های فعال اکسیژن (ROS) با میزان تولید اسپرم‌های غیر طبیعی ارتباط مستقیمی وجود دارد. گزارشات نشان می‌دهد که تولید ROS باعث القاء اسپرم با مورفولوژی غیر طبیعی می‌شود (۲۹). میانگین درصد اسپرم با مورفولوژی غیر طبیعی در گروه PHZ در مقایسه با گروه کنترل نشانگر افزایش معنی‌دار می‌باشد که با تجویز آنتی‌اکسیدانت در گروه مجموع ویتامین E و فنیل هیدرازین، مقدار اسپرم‌های با مورفولوژی غیر طبیعی کاهش پیدا نمود، به طوری که در گروه ویتامین E تنها، این مقدار تقریباً در حد گروه کنترل می‌باشد. پس با افزایش میزان استرس اکسیداتیو، عملکرد سرتولی مختل شده و در نتیجه جدا شدن قطعات سیتوپلاسمی اضافی اسپرم دچار اختلال و مقدار اسپرم‌های با مورفولوژی غیر طبیعی زیاد می‌شود (۲۸، ۲۷). انکوباسیون گامت‌ها در IVP باعث تولید رادیکال‌های آزاد فراوان در پیرامون زیگوت در حال رشد گردیده و موجب به مخاطره افتادن میزان زنده ماندن جنین‌ها می‌شود. ملاتونین به عنوان یک عامل آنتی‌اکسیدانتی رادیکال‌های آزاد را حذف نموده و موجب بالارفتن درصد زنده ماندن جنین‌های در حال رشد گردیده است (۳۰). در یک مطالعه دیگر، مشخص

داخل آزمایشگاهی گاو و خوک (۳۳) به اثبات رسیده است. در نمونه‌های گاو، فرآیند تولید جنین آزمایشگاهی رضایتبخش نیست و ۴۰-۳۰ درصد بلاستوسیت‌ها به روز هفت نمی‌رسند. تولید گونه فعال اکسیژن (ROS) عامل اصلی درصد پایین تولید جنین داخل آزمایشگاهی (IVF) است. گونه فعال اکسیژن (ROS) در توقف تقسیمات میوزی اووسیت، توقف سلول‌های جنینی و مرگ سلول دخالت دارد (۳۴). ROS باعث نقص در تکامل جنین داخل آزمایشگاهی شده و در طول بلوغ اووسیت ممکن است باعث تغییر تکامل جنین بشود (۳۵). صدمات DNA اسپرم به وسیله گونه فعال اکسیژن (ROS) در طی IVF القاء می‌شود. صدمه DNA اسپرم باعث نقص در تکامل اسپرم شده که این موضوع باعث اثرات مضر روی جایگزینی جنین و حاملگی می‌شود (۳۶). شواهد قابل توجهی وجود دارد که اضافه نمودن ویتامین E و C و آمینو اسید به محیط کشت در طی IVF باعث پاک نمودن ROS و کاهش عوامل دی سولفید شده که این عوامل باعث کاهش ROS و در نتیجه باعث اثرات مفید برای زنده ماندن جنین و بلاستوسیت در مطالعات حیوانی می‌شود (۳۷). وقتی که تولید ROS بیش تر از توان آنتی اکسیدانتی بدن است، استرس اکسیداتیو ایجاد می‌شود که عامل صدمه به جنین به وسیله پراکسیداسیون فسفولیپیدهای غشاء و تغییر بیش تر مولکول‌های سلولی مانند لیپید، پروتئین و اسید نوکلئیک می‌شود. در نتیجه چنین صدماتی شامل تغییرات میتوکندری، توقف سلولی جنین، حذف ATP و آپوپتوز می‌شود (۳۱). ویتامین E آنتی اکسیدانت غالب محلول در چربی در سلول‌های حیوانی، سلول را در مقابل رادیکال‌های آزاد در بدن موجود زنده و در محیط آزاد آزمایشگاه محافظت می‌نماید، مقدار قابل توجهی ویتامین E در تخمدان و مایع فولیکولی وجود دارد (۳۸). اضافه نمودن ویتامین E به محیط کشت باعث افزایش میزان تکامل بلاستوسیت در محیط آزمایشگاه می‌شود (۳۹).

گردید که افزودنی‌های غذایی با خاصیت آنتی اکسیدانتی موجب افزایش کیفیت اسپرم و بهبود نتایج IVF گردید (۳۱). بنابراین، براساس مطالعات انجام شده، استرس اکسیداتیو دارای اثرات منفی بر نتایج IVF گردیده و آنتی اکسیدانت‌ها باعث بهبود این نتایج می‌شود. نشان داده شده است که فنیل هیدرازین علاوه بر ایجاد استرس اکسیداتیو و رادیکال‌های آزاد، پراکسیداسیون چربی‌ها و تخریب اکسیداتیو اسپکتترین غشای سلولی را نیز، موجب خواهد شد (۲۷). وقتی که ROS بیش تر از توان آنتی اکسیدانتی بدن تولید شود، استرس اکسیداتیو ایجاد می‌شود، این تنش اکسیداتیو به وسیله پراکسیداسیون فسفولیپیدهای غشاء و تغییر بیش تر مولکول‌ها مانند لیپیدها، پروتئین‌ها و اسیدهای نوکلئیک به جنین صدمه می‌رساند، نتیجه چنین تغییراتی شامل تغییر میتوکندری، توقف سلول جنینی، تخلیه آدنوزین تری فسفات و آپوپتوز (مرگ برنامه ریزی سلول) است (۳۱). توقف جنین‌های دو سلولی مشاهده شده در موش سوری همراه با بالا رفتن میزان ROS می‌باشد. باروری داخل آزمایشگاهی (IVF)<sup>۱</sup> و دیگر تکنیک‌های کمکی باروری (ART)<sup>۲</sup> در حیوانات مزرعه که توانایی تولید تعداد زیادی زاد و ولد هستند، انجام می‌شود. استرس اکسیداتیو فاکتور بزرگی است که روی تمام نسل‌های قابل زنده ماندن جنین‌ها اثر می‌گذارد (۳۲). تولید رادیکال‌های آزاد به وسیله فرآیندهای داخل سلولی مانند متابولیسم داخلی سلولی و فاکتورهای خارجی مانند افزودن ماده شیمیایی به محیط کشت، هیپوکسی و یا در معرض قرار گرفتن نور و غیره، عامل صدمات اکسیداتیو به گامت و جنین می‌باشد. سیستم دفاعی ذاتی آنتی اکسیدانتی در جنین برای محافظت جنین در مقابل سطح بالای استرس اکسیداتیو در باروری داخل آزمایشگاهی به مقدار کافی وجود ندارد. صدمه اکسیداتیو به وسیله پرواکسیدان‌ها و گونه فعال اکسیژن (ROS) به گامت و جنین در طول باروری

<sup>1</sup> In vitro fertilization

<sup>2</sup> Assisted reproductive technologies

است که با تجویز آنتی‌اکسیدان، اثرات مخرب ROS روی پارامترهای فوق کاسته شده و میزان لقاح، دو سلولی و بلاستوسیت افزایش پیدا نموده و میزان متوقف شده ها کاهش پیدا نمود که نتایج حاصل از تحقیقات بالا، یافته حاصل از این تحقیق را تایید می‌کنند.

در پایان می‌توان نتیجه گرفت که نتایج حاصل از تحقیق نشان داد که ویتامین E به عنوان آنتی‌اکسیدانت می‌تواند دستگاه تولید مثل موش سوری را از آسیب های ناشی از استرس اکسیداتیو القا شده توسط داروی فنیل هیدرازین محافظت نماید. مطالعه حاضر نشان داد که ویتامین E می‌تواند در افزایش کارایی اسپرم و میزان لقاح نقش موثری داشته باشد، ولی در بهبود روند رشد جنین‌های آزمایشگاهی و کاهش توقف در مراحل مختلف رشد جنینی دارای اثر مختصری بود.

### سپاسگزاری

نویسندگان این مقاله از همکاری بخش بافت شناسی دانشگاه ارومیه در انجام تحقیق فوق کمال تشکر و قدردانی را دارند.

### References

- Luangaram S, Kukongviriyapan U, Pakdeechote P, Kukongviriyapan V, Pannangpetch P. Protective effects of quercetin against phenylhydrazine-induced vascular dysfunction and oxidative stress in rats. *Food Chem Toxicol.* 2007;45(3):448-455.
- Hashmi AN, Saleemuddin M. Phenylhydrazine causes sulfhydryl oxidation and protein aggregation in hemoglobin-free human erythrocyte membranes. *Biochem Mol Biol Int.* 1996;40(3):543-550.
- Jain SK, Hochstein P. Generation of superoxide radicals by hydrazine: Its role in phenylhydrazine-induced hemolytic anemia. *Biochimica et Biophysica Acta (BBA)-General Subjects.* 1979;586(1):128-136.
- Sharma RK, Agarwal A. Role of reactive oxygen species in male infertility. *Urology.* 1996;48(6):835-850.
- Agarwal A, Saleh RA, Bedaiwy MA. Role of reactive oxygen species in the pathophysiology of human reproduction. *Fertil Steril.* 2003;79(4):829-843.

نتایج حاصل از بررسی کیفیت اووسیت و لقاح داخل آزمایشگاهی و روند رشد جنینی در گروه‌های مختلف مورد مطالعه نشان می‌دهد که میزان لقاح، مرحله دو سلولی، بلاستوسیت و متوقف شده در گروه کنترل شم به طور معنی‌داری نسبت به گروه کنترل کاهش پیدا نموده که با تجویز آنتی‌اکسیدانت ویتامین E توام با فنیل هیدرازین، این میزان افزایش پیدا نموده و بهتر شد، ولی هنوز دارای اختلاف معنی‌دار با گروه کنترل می‌باشد، در صورتی که در گروهی که تنها از ویتامین E استفاده شده است، میزان مارکرهای فوق بهتر شد ولی با گروه کنترل شم دارای اختلاف معنی‌دار می‌باشد.

مطلبی که در تمام تحقیقات بالا (۳۹-۳۱) دیده شد، این بود که در شرایط استرس اکسیداتیو، تولید گونه فعال اکسیژن (ROS) افزایش می‌یابد که خود عامل اصلی پراکسیداسیون فسفولیپیدها، پروتئین‌ها و اسیدهای نوکلئیک سلول‌های اووسیت و اسپرم و در نتیجه کاهش میزان لقاح، مرحله دو سلولی، بلاستوسیت و افزایش متوقف شده در گروه‌های در معرض آن بوده

6. Nasr-Esfahani M, Winston N, Johnson M. Effects of glucose, glutamine, ethylenediaminetetraacetic acid and oxygen tension on the concentration of reactive oxygen species and on development of the mouse preimplantation embryo in vitro. *J Reprod Fertil.* 1992;96(1):219-231.
7. Wang X, Falcone T, Attaran M, Goldberg JM, Agarwal A, Sharma RK. Vitamin C and vitamin E supplementation reduce oxidative stress-induced embryo toxicity and improve the blastocyst development rate. *Fertil Steril.* 2002;78(6):1272-1277.
8. Bedaiwy MA, Falcone T, Mohamed MS, Aleem AA, Sharma RK, Worley SE, et al. Differential growth of human embryos in vitro: role of reactive oxygen species. *Fertil Steril.* 2004;82(3):593-600.
9. Yoneda A, Suzuki K, Mori T, Ueda J, Watanabe T. Effects of delipidation and oxygen concentration on in vitro development of porcine embryos. *J Reprod Dev.* 2004;50(3):287-295.
10. Nouri M, Ghasemzadeh A, Farzadi L, Shahnazi V, Ghaffari Novin M. Vitamins C, E and lipid peroxidation levels in sperm and seminal plasma of asthenoteratozoospermic and normozoospermic men. *International Journal of Reproductive BioMedicine.* 2008;6(1):1-5.
11. Yoganathan T, Eskild W, Hansson V. Investigation of detoxification capacity of rat testicular germ cells and Sertoli cells. *Free Radic Biol Med.* 1989;7(4):355-359.
12. Ricciarelli R, Zingg J-m, Azzi A. Vitamin E: protective role of a Janus molecule. *FASEB.* 2001;15(13):2314-2325.
13. Hesari AK, Shahrooz R, Ahmadi A, Malekinejad H, Saboory E. Crocin prevention of anemia-induced changes in structural and functional parameters of mice testes. *J Appl Biomed.* 2015;13(3):213-223.
14. Gorustovich AA, Steimetz T, Giglio MJ, Guglielmotti MB. A histomorphometric study of alveolar bone modeling and remodeling under experimental anaemia and polycythaemia in rats. *Arch Oral Biol.* 2006;51(3):246-251.
15. Al-Attar AM. Antioxidant effect of vitamin E treatment on some heavy metals-induced renal and testicular injuries in male mice. *Saudi J Biol Sci.* 2011;18(1):63-72.
16. Hedrich H, Bullock G. *The Laboratory mouse: Handbook of experimental animals.* London: Academic Press. 2004.

17. Sadeghi MR, Hodjat M, Lakpour N, Arefi S, Amirjannati N, Modarresi T, et al. Effects of sperm chromatin integrity on fertilization rate and embryo quality following intracytoplasmic sperm injection. *Avicenna J Med Biotechnol.* 2009;1(3):173-180.
18. Narayana K, D'Souza UJ, Rao KS. Ribavirin-induced sperm shape abnormalities in Wistar rat. *Mutat Res Genet Toxicol Environ Mutagen.* 2002;513(1):193-196.
19. Cheuqueman C, Arias M, Risopatron J, Felmer R, Alvarez J, Mogas T, et al. Supplementation of IVF medium with melatonin: effect on sperm functionality and in vitro produced bovine embryos. *Andrologia.* 2015;47(6):604-615.
20. Halliwell B, Gutteridge JMC. Protection against oxidants in biological systems: the superoxide theory of oxygen toxicity In: *Free radicals in biology and medicine.* Halliwell B, Gutteridge J. London:Oxford. 1989;86-187
21. Farias J, Bustos-Obregón E, Orellana R, Bucarey J, Quiroz E, Reyes J. Effects of chronic hypobaric hypoxia on testis histology and round spermatid oxidative metabolism. *Andrologia.* 2005;37(1):47-52.
22. Devi SA, Kiran TR. Regional responses in antioxidant system to exercise training and dietary vitamin E in aging rat brain. *Neurobiol Aging.* 2004;25(4):501-508.
23. Venditti P, Di Stefano L, Di Meo S. Vitamin E reduces cold-induced oxidative stress in rat skeletal muscle decreasing mitochondrial H2O2 release and tissue susceptibility to oxidants. *Redox Rep.* 2009;14(4):167-175.
24. Kumar TR, Doreswamy K, Shrilatha B. Oxidative stress associated DNA damage in testis of mice: induction of abnormal sperms and effects on fertility. *Mutat Res.* 2002;513(1-2):103-111.
25. Hughes CM, Lewis S, McKelvey-Martin VJ, Thompson W. The effects of antioxidant supplementation during Percoll preparation on human sperm DNA integrity. *Hum Reprod.* 1998;13(5):1240-1247.
26. Komljenovic D, Sandhoff R, Teigler A, Heid H, Just WW, Gorgas K. Disruption of blood-testis barrier dynamics in ether-lipid-deficient mice. *Cell Tissue Res.* 2009;337(2):281-299.
27. Rezvanfar M, Sadrkhanlou R, Ahmadi A, Shojaei-Sadee H, Rezvanfar M, Mohammadirad A, et al. Protection of cyclophosphamide-induced toxicity in reproductive tract histology, sperm characteristics, and DNA damage by an herbal source; evidence for role of free-

- radical toxic stress. *Hum Exp Toxicol*. 2008;27(12):901-910.
28. Suzuki N, Sofikitis N. Protective effects of antioxidants on testicular functions of varicoceles rats. *Yonago Acta medica*. 1999;42(7):87-94.
29. Venkatesh S, Gurdeep Singh M, Prasad Gupta N, Kumar R, Deccaraman M, Dada R. Correlation of sperm morphology and oxidative stress in infertile men. *International Journal of Reproductive BioMedicine*. 2009;7(1):29-34.
30. Wirleitner B, Vanderzwalmen P, Stecher A, Spitzer D, Schuff M, Schwerda D, et al. Dietary supplementation of antioxidants improves semen quality of IVF patients in terms of motility, sperm count, and nuclear vacuolization. *Int J Vitam Nutr Res*. 2012;82(6):391-398.
31. Berger J. Phenylhydrazine haematotoxicity. *J Appl Biomed*. 2007;5(3):125-130.
32. Nasr-Esfahani MH, Aitken JR, Johnson MH. Hydrogen peroxide levels in mouse oocytes and early cleavage stage embryos developed in vitro or in vivo. *Development*. 1990;109(2):501-507.
33. Silva PF, Gadella BM, Colenbrander B, Roelen BA. Exposure of bovine sperm to pro-oxidants impairs the developmental competence of the embryo after the first cleavage. *Theriogenology*. 2007;67(3):609-619.
34. Kitagawa Y, Suzuki K, Yoneda A, Watanabe T. Effects of oxygen concentration and antioxidants on the in vitro developmental ability, production of reactive oxygen species (ROS), and DNA fragmentation in porcine embryos. *Theriogenology*. 2004;62(7):1186-1197.
35. Hashimoto S, Minami N, Yamada M, Imai H. Excessive concentration of glucose during in vitro maturation impairs the developmental competence of bovine oocytes after in vitro fertilization: relevance to intracellular reactive oxygen species and glutathione contents. *Mol Reprod Dev*. 2000;56(4):520-526.
36. Marques A, Santos P, Antunes G, Chaveiro A, Moreira da Silva F. Effect of  $\alpha$ -tocopherol on in vitro maturation of bovine cumulus-oocyte complexes. *Can J Anim Sci*. 2008;88(3):463-467.
37. Duran EH, Morshedi M, Taylor S, Oehninger S. Sperm DNA quality predicts intrauterine insemination outcome: a prospective cohort study. *Hum Reprod*. 2002;17(12):3122-3128.
38. Taylor CT. Antioxidants and reactive oxygen species in human fertility. *Environ Toxicol Pharmacol*. 2001;10(4):189-198.

39. Attaran M, Pasqualotto E, Falcone T, Goldberg JM, Miller KF, Agarwal A, et al. The effect of follicular fluid reactive oxygen species on the outcome of in vitro fertilization. *Int J Fertil Womens Med.* 1999;45(5):314-320.
40. Olson S, Seidel G. Culture of in vitro-produced bovine embryos with vitamin E improves development in vitro and after transfer to recipients. *Biol Reprod.* 2000;62(2):248-252.