

## *A Comparative Study of the Mast Cells Count between Oral Squamous Cell Carcinoma and Cutaneous Squamous Cell Carcinoma*

Hamideh Kadeh,  
Shirin Saravani

Assistant Professor, Oral and Dental Disease Research Center, Department of Oral and Maxillofacial Pathology, School of Dentistry, Zahedan University of Medical Science, Zahedan, Iran

(Received June 21, 2016 ; Accepted August 29, 2016)

### **Abstract**

**Background and purpose:** Mast cells as the multi-functional and complex cells play a key role in tumor progression. Due to the higher malignant potential of Oral Squamous cell carcinoma (OSCC) compared with cutaneous squamous cell carcinoma (cSCC), the purpose of this study was to compare the mast cells count in squamous cell carcinoma of the skin and oral cavity and evaluate their correlation with the degree of differentiation of these tumors.

**Materials and methods:** In this retrospective study, 30 cases of OSCC and 30 cases of cSCC were investigated. Toluidine blue staining was used to identify the number of mast cells in samples. Data was analyzed in SPSS (V.21) applying Mann-Whitney, Kruskal Wallis and Pearson correlation coefficient tests.

**Results:** The mean count of mast cells in OSCC and cSCC were  $46 \pm 29.68$  and  $63.66 \pm 40.85$ , respectively, indicating a significant difference ( $P=0.012$ ). The mean counts of mast cells in grade I OSCC and grade III of cSCC were higher than those of other grades but the differences were not statistically significant ( $P>0.05$ ).

**Conclusion:** The average number of mast cells in oral squamous cell carcinoma was less than that in cutaneous squamous cell carcinoma. It seems that other factors such as cytokines and chemokines released from tumor cells and inflammatory cells other than mast cells are effective in the progression of oral squamous cell carcinoma.

**Keywords:** squamous cell carcinoma, mast cell, oral cavity, skin

J Mazandaran Univ Med Sci 2016; 26 (142): 60-67 (Persian).

## بررسی مقایسه ای تعداد ماست سل ها در کارسینوم سلول سنگفرشی حفره دهان و پوست ناحیه سر و گردن

حمیده کده  
شیرین سراوانی

### چکیده

**سابقه و هدف:** ماست سلها بعنوان سلول‌هایی پیچیده و چند عملکردی نقش مهمی در پیشرفت تومورها دارند. از طرفی به علت این که کارسینوم سلول سنگفرشی دهان دارای پتانسیل بدخیمی بیشتری نسبت به کارسینوم سلول سنگفرشی پوست می باشد، هدف از این مطالعه مقایسه تعداد ماست سل ها در کارسینوم سلول سنگفرشی دهان و پوست ناحیه سر و گردن و بررسی ارتباط آن‌ها با درجه تمایز تومورها بود.

**مواد و روش‌ها:** در این مطالعه گذشته‌نگر ۳۰ نمونه کارسینوم سلول سنگفرشی دهان و ۳۰ نمونه کارسینوم سلول سنگفرشی ناحیه پوست مورد بررسی قرار گرفتند. رنگ آمیزی تولوئیدن بلو ۱ درصد جهت شناسایی تعداد ماست سلها استفاده شد. جهت آنالیز داده‌ها از نرم‌افزار آماری SPSS و تست‌های آماری Independent t- test, Kruskal Wallis و ضریب همبستگی پیرسون استفاده شد.

**یافته‌ها:** متوسط تعداد ماست سلها در کارسینوم سلول سنگفرشی دهان و پوست به ترتیب  $46 \pm 29/68$  و  $63/66 \pm 40/85$  بود و این اختلاف از لحاظ آماری معنی دار بود ( $p=0/012$ )، در کارسینوم سلول سنگفرشی دهان متوسط تعداد ماست سلها در تومورهای گرید I بیش تر از سایر گریدها و در کارسینوم پوست در تومورهای گرید III نسبت به سایر گریدها بیشتر بود ولی اختلاف معنی داری نداشتند ( $p>0/05$ ).

**استنتاج:** طبق نتایج مطالعه حاضر متوسط تعداد ماست سلها در کارسینوم سلول سنگفرشی دهان کم تر از کارسینوم سلول سنگفرشی پوست بود، بنظر می رسد احتمالاً فاکتورهای دیگری از جمله آزاد شدن سیتوکین‌ها و کموکین‌ها از سلول‌های تومورال و سایر سلول‌های التهابی به جز ماست سلها در پیشرفت کارسینوم سلول سنگفرشی دهان موثر می باشند.

**واژه های کلیدی:** کارسینوم سلول سنگفرشی، ماست سل، حفره دهان، پوست

### مقدمه

پوست (شایع ترین مکان)، حفره دهان، حنجره، مری و سایر مکان‌هایی که با اپیتلیوم سنگفرشی پوشیده شده‌اند، ایجاد شود (۱). کارسینوم سلول سنگفرشی ناحیه سر و گردن ششمین سرطان شایع می باشد که در کشورهای

کارسینوم سلول سنگفرشی نئوپلاسم بدخیمی است که از اپیتلیوم سنگفرشی منشا می گیرد و می تواند به اشکال با تمایز خوب، تمایز متوسط، تمایز ضعیف و تمایز نیافته مشاهده شود. این تومورها ممکن است در

E-mail: shirin.saravani@gmail.com

مؤلف مسئول: شیرین سراوانی - زاهدان: خیابان آزادگان شرقی، دانشکده دندانپزشکی

استادیار، مرکز تحقیقات بیماری های دهان و دندان، گروه آسیب شناسی دهان و فک و صورت، دانشکده دندانپزشکی، زاهدان، ایران

تاریخ دریافت: ۱۳۹۵/۴/۱ تاریخ ارجاع جهت اصلاحات: ۱۳۹۵/۴/۱۵ تاریخ تصویب: ۱۳۹۵/۶/۸

آزادسازی مدیاتورهای مختلفی نظیر هیستامین، لکوترین ها و سیتوکاین های مختلف اعمال می کنند و هم چنین از طریق تولید مدیاتورهای آنژیوژنیک نظیر Vascular endothelial growth factor (VEGF)، fibroblast growth factor (FGF)، Tumor necrosis factor- $\alpha$  (TNF) می توانند باعث واسکولاریزاسیون شوند. به این ترتیب می توانند در وضعیت های پاتولوژیک مختلف و از جمله در پیشرفت تومورهای خوش خیم و بدخیم دخیل باشند (۷). افزایش تعداد ماست سلها در تومورهای مختلفی گزارش شده است اما هنوز اهمیت آن به طور کامل واضح نیست (۹،۸،۱). یافته های کنونی پیشنهاد می کنند که ماست سلها ممکن است نقش های مخالفی را در بیولوژی تومورها اعم از پیشرفت یا مهار آنها بازی کنند (۱). تعدادی از مطالعات بر نقش رگرایی و تومورایی ماست سلها در کارسینوم سلول سنگفرشی دهان تاکید داشته و برخی مطالعات این یافته را حمایت نکرده اند (۶). بنابراین با توجه به اینکه کارسینوم سلول سنگفرشی دهان دارای پیش آگهی ضعیف تر، میزان مرگ و میر بالاتر و رفتار متفاوتی نسبت به کارسینوم سلول سنگفرشی پوست می باشد و از طرفی ماست سلها نیز به عنوان سلول هایی پیچیده و مولتی فانکشنال دارای نقش مهمی در پیشرفت تومورها می باشند (۱) به منظور بررسی نقش ماست سلها در رفتار متفاوت این دو تومور در این مطالعه ما به مقایسه تعداد ماست سلها در کارسینوم سلول سنگفرشی دهان و پوست و هم چنین بررسی ارتباط آنها با درجه تمایز این تومورها پرداختیم.

## مواد و روش ها

جهت انجام این مطالعه گذشته نگر ۶۰ نمونه بلوک پارافینی (۳۰ نمونه کارسینوم سلول سنگفرشی دهان و ۳۰ نمونه کارسینوم سلول سنگفرشی پوست) موجود در بایگانی بخش پاتولوژی دانشکده دندانپزشکی و بیمارستان خاتم الانبیاء زاهدان به روش تصادفی ساده

توسعه یافته حدود ۵ درصد تومورهای بدخیم را تشکیل می دهد ولی در کشورهای در حال توسعه تومور شایعی است که بیش تر از ۵۰ درصد تومورهای بدخیم و ۹۵ درصد نئوپلاسم های ناحیه دهان را شامل می شود (۳،۲). کارسینوم سلول سنگفرشی ناحیه دهان رفتار بیولوژیک پیچیده ای دارد و علی رغم پیشرفت های انجام شده در درمان بدخیمی ها پیش آگهی این بیماران ضعیف و میزان بقاء ۵ ساله آنها هنوز زیر ۵۰ درصد می باشد (۴،۲). قدرت تهاجم تومور در بیماران مختلف متفاوت می باشد و توسط مارکرهای بیولوژیک مختلف کنترل می شود. به منظور پیشگیری و کمک به بهبود پیش آگهی بیماران مبتلا به کارسینوم سلول سنگفرشی دهان تاکنون مارکرهای مولکولار مختلفی بررسی شده است ولی هیچ مارکری تاکنون به طور جهانی پذیرفته نشده است (۴). کارسینوم سلول سنگفرشی پوست دومین سرطان شایع پوست بعد از کارسینوم سلول بازال محسوب می شود که شیوعی بین ۷ تا ۱۱ درصد دارد و حدود ۲۰ تا ۲۵ درصد سرطان های غیرملانومایی پوست را تشکیل می دهد. اکثر کارسینوم های سلول سنگفرشی پوست دارای رفتار خوبی هستند و به طور کامل با روش های جراحی یا سایر روش ها درمان می شوند و میزان بقاء ۵ ساله آنها پس از جراحی حدود ۹۰ درصد و میزان مرگ و میر آنها حدود ۱۰ درصد می باشد. اما زیرگروه هایی از این تومور هستند که دارای فراوانی بالایی از لحاظ متاستاز به لنف نودها می باشند و همچنین مرگ و میر بالایی دارند (۵). برخلاف تومورهای بدخیم پوست پیش آگهی بیماران مبتلا به کارسینوم سلول سنگفرشی دهان ضعیف تر می باشد و بعلا واسکولاریزاسیون بالا و در نتیجه تسهیل انتشار سلول های تومورال در این ناحیه، میزان مرگ و میر بالایی دارند (۱).

ماست سل ها سلول های التهابی هستند که در بافت همبند همه ارگان ها و بخصوص در لایه درم پوست در اطراف عروق و اعصاب یافت می شوند (۶،۷). این سلول ها اثرات موضعی و سیستمیک خود را از طریق

جدول شماره ۱: مقایسه تعداد ماست سلها در گروه های مورد مطالعه

گروه مورد مطالعه	ماست سلها		انحراف معیار ± میانگین	سطح معنی داری
	کم ترین	بیش ترین		
کارسینوم سلول سنگفرشی پوست	۱۲	۱۴۰	۶۳/۶۶ ± ۴۰/۸۵	۰/۰۱۲
کارسینوم سلول سنگفرشی دهان	۵	۱۳۶	۴۶ ± ۲۹/۶۸	

در گروه کارسینوم سلول سنگفرشی دهان متوسط تعداد ماست سلها در گرید I هیستوپاتولوژیک ۵۵/۱۳ ± ۳۶/۴۰ بود که نسبت به سایر گریدها به طور ناچیزی بیش تر بود، طبق آزمون Kruskal Wallis این اختلاف از لحاظ آماری معنی دار نبود ( $p=0/۳۷۲$ ) ولی در گروه کارسینوم سلول سنگفرشی پوست متوسط تعداد ماست سلها در گرید III هیستوپاتولوژیک نسبت به سایر گریدها بیشتر بود (۹۹ ± ۴۳/۹۳) و این اختلاف نیز از لحاظ آماری معنی دار نبود ( $p=0/۰۶۵$ ) (جدول شماره ۲).

جدول شماره ۲: مقایسه تعداد ماست سلها در گریدهای مختلف هیستوپاتولوژیک در گروه های مورد مطالعه

گروه مورد مطالعه	تعداد	ماست سلها		سطح معنی داری
		انحراف معیار ± میانگین	انحراف معیار ± میانگین	
کارسینوم سلول سنگفرشی پوست	۱۴	گرید I	۴۸/۳۵ ± ۳۴/۱۲	۰/۰۶۵
	۱۱	گرید II	۶۷/۰۹ ± ۳۹/۸۷	
	۵	گرید III	۹۹ ± ۴۳/۹۳	
کارسینوم سلول سنگفرشی دهان	۱۵	گرید I	۵۵/۱۳ ± ۳۶/۴۰	۰/۳۷۲
	۹	گرید II	۳۳/۷۷ ± ۱۹/۶۰	
	۶	گرید III	۴۱/۵۰ ± ۱۵/۵۶	

طبق جدول شماره ۳، در هر دو گروه کارسینوم سلول سنگفرشی پوست و دهان، بین متوسط تعداد ماست سلها و جنس افراد ارتباط معنی داری یافت نشد (Independent t-test) ( $p>0/۰۵$ ) هم چنین طبق آزمون ضریب همبستگی پیرسون نیز بین متوسط تعداد ماست سلها و سن افراد نیز ارتباط معنی داری یافت نشد ( $p>0/۰۵$ ).

جدول شماره ۳: مقایسه تعداد ماست سلها در گروههای مورد مطالعه بر حسب جنس

گروه مورد مطالعه	ماست سلها		انحراف معیار ± میانگین
	مرد	زن	
کارسینوم سلول سنگفرشی پوست	۵۸/۰۵ ± ۴۰/۳۲	۷۱ ± ۴۱/۹۸	
کارسینوم سلول سنگفرشی دهان	۳۸/۳۳ ± ۲۲/۳۰	۵۱/۱۱ ± ۳۳/۳۴	

انتخاب شدند. کلیه نمونه ها توسط پاتولوژیست دهان، فک و صورت جهت تایید تشخیص و تعیین گرید هیستوپاتولوژیک مورد بازبینی مجدد قرار گرفت. هم چنین اطلاعات مربوط به سن، جنس و مکان ضایعات نیز از پرونده های بیماران استخراج و در فرم های اطلاعاتی ثبت گردید. سپس جهت انجام رنگ آمیزی تولوئیدن بلو ۱ درصد از نمونه ها، برش های ۴ میکرونی تهیه شد و طبق دستورالعمل موجود در کیت رنگ آمیزی (شرکت شیمی پژوهش آسیا- ایران) همه مراحل انجام شد. در این رنگ آمیزی ماست سلها بصورت سلول های به رنگ بنفش قرمز در یک زمینه آبی رنگ قابل تشخیص بود. جهت شمارش ماست سلها، لام های رنگ آمیزی شده در (HPF (High Power Field) ۱۰ در جایی که بیش ترین تراکم سلول ها وجود دارد (Hot spot)، زیر میکروسکوپ نوری (Nikon-type 4) با بزرگنمایی ۴۰۰ توسط یک پاتولوژیست دهان، فک و صورت بررسی شد و در نهایت متوسط تعداد آن ها در هر گروه ثبت شد.

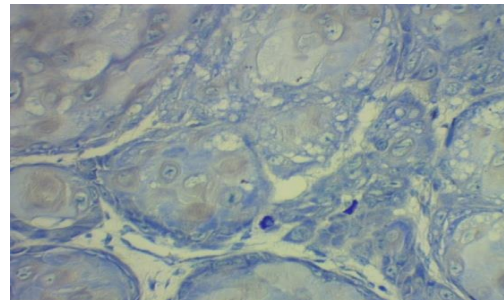
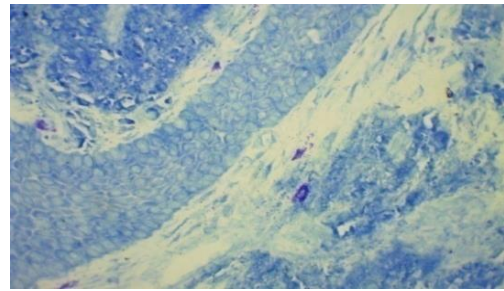
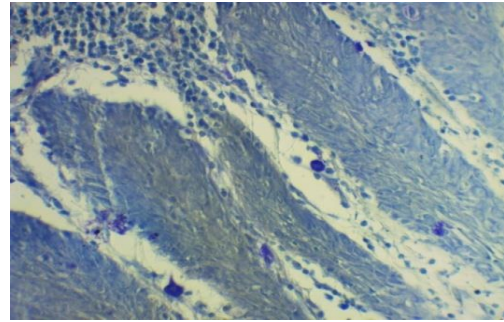
## یافته ها

در این مطالعه گذشته نگر تعداد ۶۰ نمونه کارسینوم سلول سنگفرشی (۳۰ نمونه دهانی و ۳۰ نمونه پوستی) مورد بررسی قرار گرفتند. در گروه کارسینوم سلول سنگفرشی دهان متوسط سنی بیماران  $58/10 \pm 12/77$  با محدوده ۳۵ تا ۹۰ سال، ۶۰ درصد (۱۸ نفر) جنس مونث و ۵۰ درصد (۱۵ نمونه) گرید I هیستوپاتولوژیک بودند. در گروه کارسینوم سلول سنگفرشی پوست، متوسط سنی بیماران  $61/8 \pm 16/24$  با محدوده سنی ۳۳ تا ۹۰ سال، ۵۶/۷ درصد (۱۷ نفر) جنس مذکر و ۴۶/۷ درصد (۱۴ نفر) گرید I هیستوپاتولوژیک بودند. همان طور که در جدول شماره ۱ مشاهده می شود متوسط تعداد ماست سلها در کارسینوم سلول سنگفرشی ناحیه پوست بیش تر از متوسط تعداد ماست سلها در کارسینوم سلول سنگفرشی ناحیه دهان بود و این اختلاف از لحاظ آماری معنی دار بود ( $p=0/۰۱۲$ ) (تصویر شماره ۱).

ماست سلها از طریق مداخله آنها در ایمنوساپرشن، آزادسازی فاکتورهای آنژیوژنیک و میتوژنیک و شرکت در تخریب ماتریکس خارج سلولی می باشد (۱۰، ۱۱). به همین دلیل با توجه به نقش ماست سلها در پیشرفت تومورها در این مطالعه به مقایسه تعداد ماست سلها بین کارسینوم سلول سنگفرشی دهان و پوست ناحیه سر و گردن پرداخته شد تا شاید بتوان به نقش این سلولها در رفتار متفاوت این دو تومور شایع پی برد. در مطالعه حاضر متوسط تعداد ماست سلها در کارسینوم سلول سنگفرشی پوست به طور معنی داری بیش تر از کارسینوم ناحیه دهان بود.

طبق دانش کنونی ما تنها در یک مطالعه مشابه به بررسی این مقایسه بین کارسینوم سلول سنگفرشی دهان و پوست پرداخته شده است. در این مطالعه که توسط Parizi و همکارانش در سال ۲۰۱۰ صورت گرفت، مشابه مطالعه ما متوسط تعداد ماست سلها در کارسینوم سلول سنگفرشی دهان نسبت به پوست کم تر گزارش شد، آنها بیان کردند که این نشاندهنده نیاز کمتر به فعالیت سلولی جهت بهبود واسکولاریزاسیون در ریز محیط تومور در کارسینوم سلول سنگفرشی دهان می باشد (۱). هم چنین در این مطالعه متوسط تعداد ماست سلها با درجه تمایز تومورها ارتباطی نداشت که منطبق با مطالعه حاضر می باشد.

Kathuria و همکارانش نیز در طی مطالعه ای به بررسی نقش ماست سلها در گریدهای مختلف کارسینوم سلول سنگفرشی دهان پرداختند. در این مطالعه متوسط تعداد ماست سلها نسبت به مخاط نرمال افزایش داشت اما این میزان بین گریدهای مختلف کارسینوم سلول سنگفرشی دهان تفاوت معنی داری نداشت، در نتیجه بیان شد که با توجه به افزایش همزمان تعداد ماست سلها و تراکم عروق خونی، ماست سلها در پیشرفت آنژیوژن تومورها نقش مهمی دارند ولی هنگامی که گرید تومور افزایش می یابد احتمالاً فاکتورهای دیگری به جز ماست سلها نیز در پیشرفت تومور دخیلند (۴).



تصویر شماره ۱: ماست سلها در نواحی مختلف کارسینوم سلول سنگفرشی با رنگ آمیزی تولوئیدن بلو (۴۰۰×)، الف و ب: کارسینوم سلول سنگفرشی پوست گرید III، ج: کارسینوم سلول سنگفرشی دهان گرید I

## بحث

رشد یک تومور همیشه مستلزم افزایش پرولیفراسیون سلولی نسبت به مرگ سلولی یا آپوپتوز می باشد، بعد از این که رشد تومور به حد مشخصی رسید آنژیوژنز به رشد آینده تومورها کمک می کند. از طرفی فرایند آنژیوژنز نتیجه عدم تعادل بین فاکتورهای آنژیوژنیک مثبت و منفی تولید شده توسط سلولهای تومورال و سلولهای میزبان هر دو می باشد. در چندین مطالعه مشخص شده است که سلولهای میزبان ماست سلها از طریق تولید فاکتورهای آنژیوژنیک نقش مهمی را در پیشرفت تومورها بازی می کنند (۴، ۱۰). در واقع مکانیسم های دخیل در پیشرفت کارسینومها توسط

در مطالعه Cheema و همکارانش در سال ۲۰۱۲، متوسط تعداد ماست سلها در کارسینوم سلول سنگفرشی دهان با تمایز خوب و متوسط بیش تر از تومورهای با تمایز ضعیف گزارش شد، آن‌ها دلیل این کاهش تعداد ماست سلها از گریدهای پایین تومور به گریدها بالا را این گونه گزارش کردند که احتمالاً همزمان با پیشرفت بیماری ماست سلها دگرانوله می‌شوند و در نتیجه در مراحل پیشرفته بیماری به علت عدم وجود گرانول‌های ماست سلها این سلول‌ها در رنگ آمیزی با تولوئیدن بلو رنگ نمی‌گیرند. هم‌چنین بیان شد که علت این کاهش می‌تواند نشان‌دهنده یک تغییر مهم در ریز محیط تومور در طی شروع و پیشرفت تومور باشد (۲). در مطالعه ما نیز متوسط تعداد ماست سلها در کارسینوم سلول سنگفرشی دهان در گریدها I نسبت به سایر گریدها بیش تر بود ولی این احتمالاً بدلیل تعداد نابرابر نمونه‌ها در گریدهای مختلف این تومور می‌باشد.

در مطالعه Oliveira و همکاران نیز متوسط تعداد ماست سلها در ضایعات پیش بدخیم و بدخیم دهان نسبت به مخاط نرمال پایین تر گزارش شد و دلیل آن شکست در مهاجرت ماست سلها بیان شد (۱۲).

ولی در مطالعات دیگری از جمله Zaidi و همکاران، Michailidou و همکاران متوسط تعداد ماست سلها در پیشرفت از سمت مخاط نرمال دهان به سمت بدخیمی افزایش معنی داری را نشان داد و در نتیجه بیان شد که این سلولها در پیشرفت تومور دخیل می‌باشند و می‌توانند به عنوان یک هدف درمانی جدید در درمان سرطان از طریق مهار عملکرد ماست سلها، محسوب شوند (۱۳۸). ماست سلها تمایل دارند در اطراف تومورهای پوستی نیز تجمع یابند (۱۴،۱). در مطالعه حاضر نیز در پیشرفت کارسینوم سلول سنگفرشی پوست از گریدها پایین به بالا افزایش در تعداد ماست سلها مشاهده شد هر چند که این اختلاف معنی دار نبود. در مطالعه Parizi و همکاران نیز اختلاف مشاهده شده بین متوسط تعداد ماست سلها در گریدهای مختلف کارسینوم سلول سنگفرشی پوست

معنی دار نبود (۱). هم‌چنین در مطالعه Grimbaldeston متوسط تعداد ماست سلها در کارسینوم سلول سنگفرشی پوست نسبت به پوست نرمال تفاوت چندانی نداشت (۱۵). ولی در مطالعه Claudatus و همکاران متوسط تعداد ماست سلها در انواع مهاجرت کارسینوم سلول سنگفرشی پوست بیش تر گزارش شد (۱۶).

از دلایل متفاوت بودن تعداد ماست سلها در مطالعات مختلف آن است که در واقع رشد تومورها بستگی به ذخیره خونی کافی آن‌ها دارد، این عامل توسط ژنراسیون استروما حاصل می‌شود، جایی که محل ورود سلول‌های التهابی می‌باشد و تشکیل مویرگ‌ها در این محل یک رخداد اصلی به شمار می‌رود، به عبارت دیگر در یک تومور میزان عروق و ماست سلها می‌تواند مرتبط با میزان استرومای آن باشد و هر چه این استروما بیش تر باشد، میزان عروق و تعداد ماست سلهای آن نیز بیش تر خواهد بود. از دلایل دیگری که می‌توان به آن اشاره کرد استفاده از روش‌های مختلف و حجم نمونه‌های متفاوت جهت شناسایی تعداد ماست سلها می‌باشد که می‌تواند روی نتایج تاثیر گذار باشد و در واقع از محدودیت‌های مقایسه مطالعات مختلف با هم محسوب می‌شود (۲).

در مطالعه Parizi و همکاران متوسط تعداد ماست سلها در بیماران جنس مونث بیش تر از مذکر بود، در این مطالعه بیان شد که این امر را در بیماران مبتلا به کارسینوم پوست می‌تواند به دلیل مواجهه بیش تر خانم‌ها به اشعه ماورابنفش طبیعی یا مصنوعی به دلایل زیبایی از جمله برنزه کردن نسبت داد و در کارسینوم‌های حفره دهان می‌توان گفت احتمالاً مکانیسم‌های دیگری باعث افزایش فعالیت ماست سلها در جنس مونث می‌شوند (۱). خلاف این مطلب در مطالعه ما بین متوسط تعداد ماست سلها و جنس افراد ارتباط معنی داری وجود نداشت، ولی فراوانی کارسینوم سلول سنگفرشی دهان در جنس مونث بیش تر از جنس مذکر بود و این می‌تواند به علت افزایش روزافزون عادات دهانی از جمله

کارسینوم سنگفرشی ناحیه پوست بود و این اختلاف از لحاظ آماری معنی دار بود، این امر می تواند نشان دهنده این مطلب باشد که احتمالاً فاکتورهای دیگری از جمله آزاد شدن سیتوکین ها و کموکین ها از سلول های تومورال و سایر سلول های التهابی به جز ماست سلها نیز در پیشرفت کارسینوم سلول سنگفرشی دهان موثر می باشند. هم چنین در مطالعه حاضر بین متوسط تعداد ماست سلها و درجه تمایز تومورها نیز ارتباطی وجود نداشت.

سیگار کشیدن و نوشیدن الکل توسط زنان در چند دهه اخیر باشد و در مورد کارسینوم سلول سنگفرشی پوست میزان این سرطان در مطالعه ما در جنس مذکر بیش تر بود که می توان آن را به مواجهه بیش تر جنس مذکر به نور خورشید به خصوص در ناحیه سر و گردن در کشور ما نسبت داد.

در نهایت در مطالعه حاضر متوسط تعداد ماست سلها در کارسینوم سلول سنگفرشی دهان کم تر از

## References

1. Parizi AC, Barbosa RL, Parizi JL, Nai GA. A comparison between the concentration of mast cells in squamous cell carcinomas of the skin and oral cavity. *An Bras Dermatol* 2010; 85(6): 811-818.
2. Cheema VS, Ramesh V, Balamurali PD. The relevance of mast cells in oral squamous cell carcinoma. *J Clin Diagn Res* 2012; 6(10): 1803-1807.
3. Tahir A, Nagi AH, Ullah E, Janjua OS. The role of mast cells and angiogenesis in well-differentiated oral squamous cell carcinoma. *J Cancer Res Ther* 2013; 9(3): 387-391.
4. Kathuriya PT, Bartake AR, Palaskar SJ, Narang BR, Patil SS, Pawar RB. CD34 and Mast Cell Analysis in Normal Oral Mucosa and Different Grades of Oral Squamous Cell Carcinoma: A Comparative Study. *J Clin Diagn Res* 2015; 9(7): ZC61-ZC64.
5. Martorell-Calatayud A, Sanmartín Jimenez O, Cruz Mojarrieta J, Guillén Barona C. Cutaneous squamous cell carcinoma: defining the high-risk variant. *Actas Dermosifiliogr* 2013; 104(5): 367-379.
6. Dastpak M, Nafarzadeh S, Khafri S. A comparative study on the mast cells count in oral squamous cell carcinoma and normal oral mucosa. *Caspian Journal of Dental Research(CJDR)* 2015; 4(1): 17-22 (Persian).
7. Anuradha A, Kiran Kumar Naik B, Vijay Srinivas G, Devi RS, Puneet HK. Incidence of Mast Cells in Oral Squamous Cell Carcinoma: A Short Study. *J Oncol* 2014; 2014: 614291.
8. Zaidi M, Mallick A. A study on assessment of mast cells in oral squamous cell carcinoma. *Ann Med Health Sci Res* 2014; 4(3): 457-460.
9. Mohtasham N, Babakoochi S, Salehinejad J, Montaser-Kouhsari L, Shakeri MT, Shojaee S, et al. Mast cell density and angiogenesis in oral dysplastic epithelium and low-and high-grade oral squamous cell carcinoma. *Acta Odontol Scand.* 2010;68(5): 300-304.
10. Yadav A, Desai RS, Bhuta BA, Singh JS, Mehta R, Nehete AP. Altered immunohistochemical expression of mast cell tryptase and chymase in the pathogenesis of oral submucous fibrosis and malignant transformation of the overlying epithelium. *PloS One* 2014; 9(5): e98719.
11. Jahanshahi G, Sabaghian M. Comparative immunohistochemical analysis of angiogenesis and mast cell density in oral normal mucosa and squamous cell carcinoma. *Dent Res J* 2012; 9(1): 8-12.
12. Oliveira-Neto HH, Leite AF, Costa NL,

- Alencar RC, Lara VS, Silva TA, et al. Decrease in mast cells in oral squamous cell carcinoma: possible failure in the migration of these cells. *Oral oncol* 2007; 43(5): 484-490.
13. Michailidou EZ, Markopoulos AK, Antoniadis DZ. Mast cells and angiogenesis in oral malignant and premalignant lesions. *Open Dent J* 2008; 2: 126-132.
14. Ch'ng S, Wallis RA, Yuan L, Davis PF, Tan ST. Mast cells and cutaneous malignancies. *Mod Pathol* 2006; 19(1): 149-159.
15. Grimbaldston MA, Skov L, Finlay-Jones JJ, Hart PH. Squamous cell carcinoma is not associated with high dermal mast cell prevalence in humans. *J Invest Dermatol* 2002; 119(5): 1204-1206.
16. Claudatus JC Jr, d'Ovidio R, Lospalluti M, Meneghini CL. Skin tumors and reactive cellular infiltrate: further studies. *Acta Derm Venereol* 1985; 66(1): 29-34.