

Gingival Pemphigus Vulgaris in Young Patients: A Case Series

Atena Shiva¹,
Avideh Maboudi²

¹ Assistant Professor, Department of Oral and Maxillofacial Pathology, Faculty of Dentistry, Mazandaran University of Medical Sciences, Sari, Iran

² Assistant Professor, Department of Periodontics, Faculty of Dentistry, Mazandaran University of Medical Sciences, Sari, Iran

(Received May 28, 2016 ; Accepted October 17, 2016)

Abstract

Pemphigus vulgaris is an autoimmune and rare mucocutaneous disease with outbreak of 1 to 5 patients per 1 million people. The average age at onset of disease is usually 50 years. In this study four young females (mean age: 27.75 years) with pemphigus vulgaris are presented.

The first patient was a 28-year-old female complaining from various oral sores. She was diagnosed with pemphigus vulgaris based on biopsy. After treatment for 12 months, no sores were seen in other parts of her body. The second case was a 23-year-old woman with facial desquamation of upper and lower jaws. In pathology of oral lesions the diagnosis of pemphigus vulgaris was made and within 11 months follow-up after treatment, only the oral sores improved. The next patient was 30 years of age who had desquamated gingivitis and exclusive oral sores. She was also diagnosed with the same disease. After 12 months follow-up, oral lesions were controlled and no sores were seen in other parts of the body. The last case was a 36-year-old female with severe sores in the mouth associated with pemphigus vulgaris. But within 11 months of follow-up, despite treatments, the disease developed and large sores and blisters were seen throughout her body.

Pemphigus vulgaris is a serious disease that can lead to death if left untreated. The oral lesions are the first symptoms of this disease, but the clinical appearance of these lesions are not sores, therefore, biopsy and early diagnoses are required to prevent further complications.

Keywords: female, pemphigus vulgaris, oral sores, desmoglein

J Mazandaran Univ Med Sci 2016; 26(142): 270-276 (Persian).

پمفیگوس ولگاریس لته ای در بیماران جوان: گزارش موارد

آتنا شیوا^۱آویده معبودی^۲

چکیده

پمفیگوس ولگاریس یک بیماری اتوایمیون و ناشایع پوستی مخاطی است که شیوع آن ۱ تا ۵ مورد در هر ۱ میلیون نفر و با میانگین سنی ۵۰ سال گزارش شده است. در این مطالعه ۴ بیمار جوان (میانگین سنی ۲۷/۷۵ سال) مبتلا به پمفیگوس ولگاریس مورد بررسی قرار گرفتند.

بیمار اول خانم ۲۸ ساله با شکایت از زخم‌های متعدد دهانی بوده که در بیوپسی صورت گرفته، تشخیص پمفیگوس ولگاریس گذاشته شد و بعد از گذشت ۱۲ ماه از درمان هیچ ضایعه زخمی دیگری در سایر نقاط بدن مشاهده نشد. بیمار دوم خانم ۲۳ ساله با شکایت پوسته ریزی لته فاسیال فک بالا و پایین بود که در بررسی آسیب شناسی ضایعات دهانی پمفیگوس ولگاریس شناخته شد و در پیگیری ۱۱ ماهه پس از درمان ضایعات زخمی که فقط در دهان بود بهبود یافته بود. بیمار سوم خانم ۳۰ ساله با نمای ژنویت دسکواماتیو و زخم‌هایی که منحصراً در دهان بود نیز پمفیگوس ولگاریس تشخیص داده شد بعد از پیگیری ۱۲ ماهه از درمان ضایعات دهانی کنترل شده بود و زخمی در سایر نقاط بدن دیده نشد. بیمار چهارم خانم ۳۰ ساله با زخم‌های شدید دهانی که آن هم مرتبط با پمفیگوس ولگاریس بود، ولی در بررسی ۱۱ ماهه علی‌رغم درمان بیماری پیشرفت کرده و زخم‌ها و تاول‌های وسیعی در تمام بدن بیمار مشاهده شد.

پمفیگوس ولگاریس بیماری بسیار مهمی است و در صورت عدم درمان، بیماری پیشرفت می‌کند. ضایعات دهانی از اولین علائم این بیماری هستند و از آنجایی که نمای بالینی این ضایعات زخمی اختصاصی نمی‌باشد، نیازمند انجام بیوپسی و تشخیص زود هنگام هستند.

واژه های کلیدی: زن، پمفیگوس ولگاریس، زخم دهانی، دسموگلین

مقدمه

کلی دارای چهار شکل اصلی ولگاریس، فولیاسه، ناشی از دارو و پارانتوپلازیک می‌باشد (۳). پمفیگوس ولگاریس شایع‌ترین شکل بیماری بوده و ۸۰ درصد موارد را شامل می‌شود (۴).

بیش‌ترین شیوع این بیماری در ده پنجم و ششم زندگی است که نسبت شیوع در زنان نسبت به مردان ۲

پمفیگوس ولگاریس (Pemphigus vulgaris) بیماری اتوایمیون پوستی مخاطی است که در ۵ تا ۱۰ درصد موارد می‌تواند منجر به مرگ شود (۱) و شیوع آن ۰/۵ تا ۳/۲ مورد در هر صد هزار نفر گزارش شده است و کم‌تر از ۲ درصد ضایعات زخمی دهان را تشکیل می‌دهد (۲). انواع مختلفی از پمفیگوس وجود دارند که به‌طور

E-mail: avideh48188@yahoo.com

مؤلف مسئول: آویده معبودی - ساری: بلوار خزر، دانشکده دندانپزشکی

۱. استادیار، گروه آسیب شناسی دهان و فک و صورت، دانشکده دندانپزشکی، دانشگاه علوم پزشکی مازندران، ساری، ایران

۲. استادیار، گروه پرودنتیکس، دانشکده دندانپزشکی، دانشگاه علوم پزشکی مازندران، ساری، ایران

تاریخ دریافت: ۱۳۹۵/۳/۸ تاریخ ارجاع جهت اصلاحات: ۱۳۹۵/۳/۱۱ تاریخ تصویب: ۱۳۹۵/۷/۲۶

به ۱ گزارش شده است (۵). شیوع این بیماری در یهودیان در مقایسه با بقیه جوامع ۴ تا ۱۰ برابر می‌باشد (۶). مخاط دهان در اکثر مواقع نخستین محل بروز ضایعات پمفیگوس ولگاریس می‌باشد و در ۶۰ تا ۸۰ درصد موارد ضایعات دهانی قبل از ضایعات پوستی ظاهر پیدا می‌کنند. شایع‌ترین محل ضایعات دهانی این بیماری مخاط کام نرم، باکال، زبان، مخاط لیپال فک پایین گزارش شده است. زخم‌های وسیع مخاط دهان دردناک بوده و سبب آزار بیمار می‌شود (۷، ۸). این بیماری با IgG و آنتی‌بادی کمپلمان C3 ساخته شده علیه ساختارهای اتصال بین سلولی همراه هست. این واکنش ایمنی در نهایت باعث از بین رفتن اجزای اتصال سلول‌ها شده و منجر به جاسدن سلول اپی‌تلیوم می‌شود که از نظر کلینیکی به صورت تاول، اروژن و زخم در پوست و مخاط بروز می‌یابد (۹).

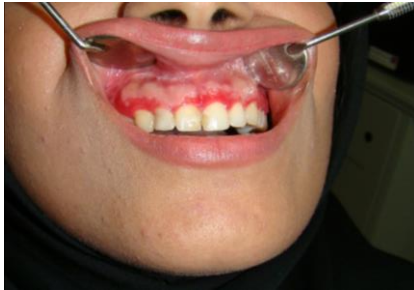ضایعات کلاسیک پمفیگوس به صورت تاول‌هایی با جدار نازک است که در پوست و مخاط با ظاهر سالم ایجاد شده و به سرعت پاره می‌شود و از اطراف به گسترش ادامه می‌دهد. با فشار بر نواحی به ظاهر سالم می‌توان یک ضایعه جدید تشکیل داد. به این پدیده علامت نیکولسکی (Nikolsky sign) گفته می‌شود (۱۰). تظاهرات بالینی در تشخیص این بیماری کمک‌کننده می‌باشد ولی تشخیص نهایی باید توسط یافته‌های هیستوپاتولوژی تایید شود. آکانتولیز (Acantholysis) با از بین رفتن چسبندگی بین سلول‌ها که در نمای هیستولوژی دیده می‌شود، باعث تشکیل تاول‌های داخل اپی‌تلیال و سوپرابازال می‌شود (۱۱). از نظر نمای هیستوپاتولوژیک، پمفیگوس ولگاریس دارای جداشدگی داخل اپی‌تلیالی مشخص در بالای لایه سلول‌های بازال اپی‌تلیوم می‌باشد. سلول‌های لایه خاردار اپی‌تلیوم نیز از یکدیگر جدا شده و منجر به ایجاد آکانتولیز می‌شوند. این سلول‌ها به صورت گرد و دایره‌ای دیده می‌شوند و ترانک (TZANK) نام دارد و شناسایی این موارد منجر به تشخیص پمفیگوس ولگاریس می‌گردد (۱). از آن‌جا که

پمفیگوس ولگاریس بیماری سیستمیک بسیار مهمی است، درمان آن اساساً شامل کورتیکواستروئیدهای سیستمیک به همراه داروهای سرکوب‌کننده ایمنی می‌باشد زیرا اگر این بیماری بدون درمان رها شود می‌تواند به مرگ بیمار منجر شود و در صورتی که تشخیص این عارضه در مراحل اولیه صورت پذیرد کنترل آن نیز آسان‌تر خواهد بود. در این مطالعه ما ۴ مورد پمفیگوس ولگاریس در خانم‌های جوان که ضایعه منحصرأ در لته بروز کرده بود که تاحدی متفاوت از سایر موارد گزارش شده این بیماری می‌باشد را، گزارش کرده و ویژگی‌های آن‌ها را با سایر مطالعات، مورد بررسی و مقایسه قرار دهیم تا در تشخیص افتراقی ضایعات مشابه با سن کم بیماران و درگیری لته، پمفیگوس ولگاریس نیز در نظر گرفته شود.

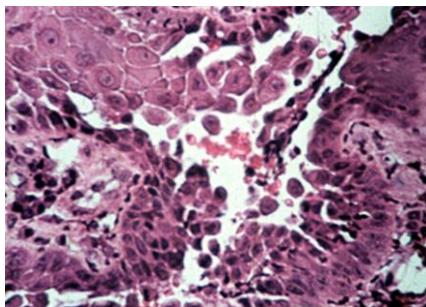
معرفی بیمار

بیمار اول: بیمار خانم ۲۸ ساله با شکایت از زخم‌های متعدد دهانی همراه با سوزش هنگام غذا خوردن از ۳ ماه قبل از مراجعه، در مخاط باکال چپ و ساب‌جینجیوال دندان ۶ و ۷ سمت راست فک بالا به مطب خصوصی مراجعه کرد. در تاریخچه پزشکی بیمار مصرف داروی خاص یا بیماری گزارش نشده بود. تست نیکولسکی مثبت بود. از ضایعات زخمی به همراه بافت سالم اطراف توسط جراحی لته با تشخیص کلینیکی لیکن پلان اروژیو نمونه‌برداری شد (تصویر شماره ۱) و در بررسی هیستوپاتولوژیک به علت مشاهده شکاف سوپرابازیلاری و حضور سلول‌های طبقه بازال با آرایش سنگ قبری و سلول‌های ترانگ فراوان در شکاف به صورت گرد و نفوذ، تشخیص پمفیگوس ولگاریس گذاشته شد (تصویر شماره ۲). بعد از گذشت ۱۲ ماه از درمان هیچ ضایعه زخمی دیگری در سایر نقاط بدن مشاهده نشد.

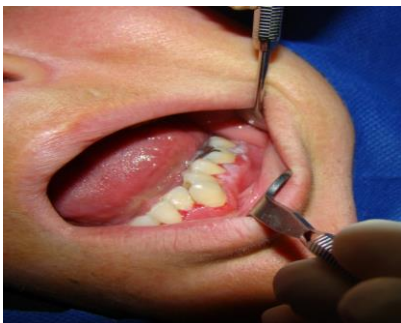بیمار دوم: خانم ۲۳ ساله با شکایت از زخم‌های متعدد و پوسته‌ریزی لته فاسیال در قدام فک بالا و پایین (ژنژیویت دسکووماتیو) با سوزش مختصر ۲ ماهه،



تصویر شماره ۳: بیمار دوم خانم ۲۳ ساله با نمای کلینیکی ژنژویت دسکواماتیو



تصویر شماره ۴: نمای هیستوپاتولوژیک با بزرگنمایی $\times 40$ شکاف سوپرابازیلار و حضور سلولهای ترانگ



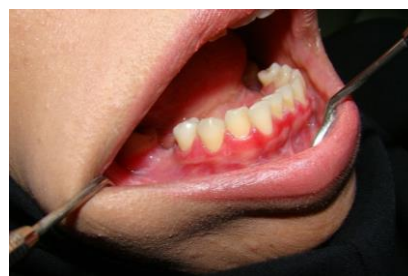تصویر شماره ۵: بیمار سوم خانم ۳۰ ساله با زخم های دهانی و ژنژویت دسکواماتیو

بیمار چهارم: خانمی ۳۰ ساله بود که او نیز درگیری لته فاسیال در فک پایین به همراه سوزش دهان بدون بیماری زمینه‌ای و مصرف دارویی داشت. در بیوپسی صورت گرفته از ضایعات زخمی دهان او نمای هیستوپاتولوژیک پمفیگوس ولگاریس مشاهده شد، ولی در بررسی ۱۱ ماهه علی‌رغم درمان بیماری پیشرفت کرده و زخم‌ها و تاول‌های وسیعی در تمام بدن بیمار مشاهده شد (تصویر شماره ۶).

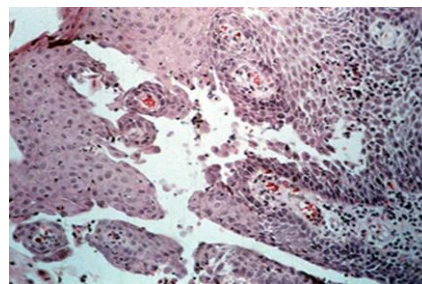
هنگام غذا خوردن به مطب خصوصی مراجعه نمود (تصویر شماره ۳).

در تاریخچه پزشکی بیمار مصرف داروی خاص یا بیماری گزارش نشده بود. در تشخیص کلینیکی نمای ضایعات اروزو توصیف شده بود و از ضایعات دسکواماتیو لته، توسط جراح لته بیوپسی انجام شد و بعد از بررسی هیستوپاتولوژیک تشخیص پمفیگوس ولگاریس گذاشته شد (تصویر شماره ۴) و در پیگیری ۱۱ ماهه پس از درمان ضایعات زخمی که فقط در دهان بود بهبود یافته بود.

بیمار سوم: خانم ۳۰ ساله با شکایت از سوزش شدید دهان و زخم‌های فراوان در نقاط مختلف دهان از ۲ ماه و نیم پیش از مراجعه، پس از ترکیدن تاول‌های اولیه به همراه درگیری لته مارژینال به صورت ژنژویت دسکواماتیو به مطب خصوصی مراجعه نمود. بیمار سابقه بیماری و یا مصرف داروی خاصی نداشت. از ضایعات لته‌ای فک پایین بیوپسی تهیه شد و در بررسی هیستوپاتولوژیک پمفیگوس ولگاریس تشخیص داده شد. بعد از پیگیری ۱۲ ماهه ضایعات دهانی کنترل شده بود و زخمی در سایر نقاط بدن دیده نشد (تصویر شماره ۵).



تصویر شماره ۱: بیمار اول خانم ۲۸ ساله با زخم های متعدد دهانی



تصویر شماره ۲: نمای هیستوپاتولوژیک با بزرگنمایی $\times 10$ شکاف سوپرابازیلار و حضور طبقه بازال با آرایش سنگ قبری

از پیگیری یک ساله منحصر بر روی لته مشاهده شده است، دارای اهمیت ویژه ای می باشد.

در مطالعه‌ای که توسط چمز دواتچی و همکارانش، پرونده ۱۲۰۹ بیمار پمفیگوسی در تهران طی سال‌های ۱۹۸۴ تا ۲۰۰۳ مورد بررسی قرار گرفت، تنها ۱۸ درصد بیماران درگیری مخاط بدون درگیری سایر نواحی داشتند. در ۶۲ درصد بیماران اولین علامت ضایعات دهانی بود ولی محل دقیق ضایعات دهانی و درصد نواحی درگیر بیان نشد (۱۳).

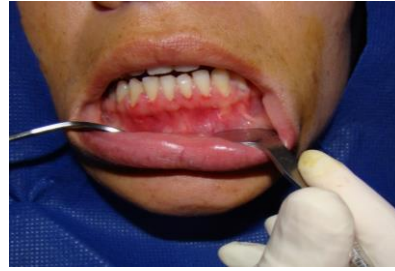اسماعیلی و همکارانش ۱۴۰ مورد پمفیگوس ولگاریس تازه تشخیص داده شده را که در سال‌های ۲۰۰۳-۲۰۰۴ به کلینیک پوست رازی مراجعه کرده بودند مورد بررسی قرار دادند. در این بیماران ۷۷/۵ درصد موارد اولین علامت بیماری، مخاط دهان بود در این مطالعه نیز محل دقیق ضایعات دهانی بیان نشد (۱۴).

در مطالعه که توسط Suliman و همکارانش در بیماران دارای ضایعات پوستی - مخاطی مراجعه کننده به یک کلینیک پوست در عربستان در سال‌های ۲۰۰۹ - ۲۰۰۸ انجام شد ۱۴/۲ درصد بیماران مبتلا به پمفیگوس ولگاریس در زمان مراجعه تنها ضایعات دهانی داشتند و شایع ترین محل درگیری ضایعات مخاط باکال به صورت دو طرفه بود (۹).

Shamim و همکارانش پرونده بیماران مبتلا به پمفیگوس ولگاریس را در یک مرکز پاتولوژی در هند طی سال‌های ۲۰۰۶-۲۰۰۴ بررسی کردند و گزارش نمودند که شایع ترین علامت اولیه بیماری درگیری مخاط دهان و از این میان مخاط گونه و کام به ترتیب شایع ترین محل درگیری بودند (۱۵).

در مطالعه Rai و همکارانش بیمار با علامت اولیه زخم مخاط باکال و دیسفاژی مراجعه کرده بود (۵). در گزارش مورد Dagistan و همکارانش، بیمار مبتلا به پمفیگوس ولگاریس در زمان مراجعه مخاط گونه، زبان و کام اش درگیر بود و فاقد ضایعات پوستی بود (۱۶).

در مطالعه Rath و Reenesh زخم‌های لته‌ای به



تصویر شماره ۶: بیمار چهارم خانم ۳۰ ساله با زخم‌های فراوان در لته فاسیال و ژنویت دسکواماتیو

بعد از تشخیص قطعی ۴ بیمار مورد بررسی بیماران جهت درمان به متخصص پوست ارجاع داده شدند. در بررسی ریزینی هر ۴ نمونه بیوپسی ارسال شده به آزمایشگاه آسیب شناسی دهان، فک و صورت شکاف سوپر ابازیلاری مشهود بود که در قسمت‌هایی از نمونه لایه‌های سطحی اپی تلیوم جدا شده و کف شکاف توسط سلول‌های طبقه بازال که با آرایش سنگ قبری ردیف شده‌اند، احاطه شده است. همچنین سلول‌های ترانک (TZANK) در فضای شکاف به صورت نفوذ مشاهده شدند. در بافت همبند زیرین ارتشاح متوسط تا شدیدی از سلول‌های التهابی مزمن دیده شد (تصویر شماره ۲).

بحث

پمفیگوس ولگاریس یک بیماری مزمن و خود ایمنی تاوولی است که در پوست و غشاهای مخاطی وجود دارد. این بیماری در افراد میانسال شایع است، به طوری که که عمدتاً در دهه ۵-۶ بروز می کند که شیوع آن در زنان نسبت به مردان ۲ برابر گزارش شده است. در صورت عدم تشخیص و درمان به موقع این بیماری می تواند منجر به مرگ شود (۵). در حالی که تشخیص زود هنگام بیماری و درمان زود رس آن مخصوصاً زمانی که تنها ضایعات دهانی وجود دارد می تواند مانع از تشکیل ضایعات پوستی و پیشرفت بیماری گردد (۱۲). از آنجایی که این گزارش موارد در چهار خانم با سنین پایین تر از آنچه که در رفرنس‌ها ذکر شده دیده شده و ضایعات ۳ مورد از ۴ مورد بعد

برخلاف مطالعات انجام شده میانگین سن بیماران مطالعه حاضر کم تر از ۳۰ سال بوده ولیکن همانند مطالعات فوق‌الذکر زنان ۱۰۰ درصد ابتلا را نشان دادند.

در مواردی ابتلا به پمفیگوس ولگاریس در سن پایین بین کودکان و نوجوانان نیز گزارش شده است (۱۸، ۱۹). یک مورد پمفیگوس ولگاریس در دختر ۸ ساله در تهران گزارش شد که دو ماه پیش از مراجعه اروژن‌های دردناک دهانی و ضایعات خونریزی‌دهنده دهانی ایجاد شده بود. ضایعات از مخاط باکال شروع شده، کل لب را درگیر کرده سپس به لثه رسیده بود. Conjunctivitis چرکی دو طرفه با فوتوفوبیا چند روز بعد از ضایعات دهانی ایجاد شده بود (۱۸).

Pereira و همکارانش پمفیگوس ولگاریس دهانی را در دختر ۱۷ ساله‌ای بدون ضایعات پوستی گزارش کردند (۱۹).

در پایان می‌توان نتیجه‌گیری کرد که در تشخیص افتراقی ضایعات مخاطی دهانی در بیماران جوان که تنها دارای ضایعات لثه‌ای می‌باشند، پمفیگوس ولگاریس نیز باید در نظر گرفته شود.

عنوان تنها علامت بیماری به مدت ۳ ماه بود. سپس زخم‌هایی روی صورت، پشت و دست بیمار ظاهر شد (۱۷). این گزارش مورد تنها مطالعه‌ای بود که اولین علامت بیماری منحصرًا در لثه (مشابه مطالعه ما) دیده شد. بیماران گزارش موارد مطالعه ما با علامت اولیه زخم‌های لثه‌ای بودند که ضایعات ۳ مورد از ۴ مورد بعد از پیگیری یک ساله، منحصرًا بر روی لثه مشاهده شده‌اند. در مطالعه چمز دواتچی و همکارانش شان میانگین سن بیماران ۴۲ سال بود (۱۳) اسماعیلی و همکارانش میانگین سن شروع بیماری را $41/5 \pm 15/7$ سال گزارش کردند (۱۴). Suliman و همکارانش میانگین سنی بیماران را ۴۳ سال بیان کردند (۹). در مطالعه Shamim و همکارانش میانگین سن بیماران ۴۲/۳ بود (۱۵). در تمامی این مقالات شیوع بیماری در خانم‌ها بیش تر از مردان گزارش شده است. در گزارش مورد Dagistan و همکارانش بیمار مبتلا به پمفیگوس ولگاریس خانم ۳۵ ساله‌ای بود (۱۶). Rath و Reenesh پمفیگوس ولگاریس را در خانم ۳۶ ساله‌ای گزارش نمودند (۱۷). در حالی که در گزارش مورد Rai و همکارانش بیمار مردی ۴۰ ساله بود (۵).

References

1. Ayobian N. Oral pemphigus vulgaris and advanced, generalized aggressive periodontitis. *J Res Dent Sci* 2008; 5(3): 32-40.
2. Shah AA, Seiffert-Sinha K, Sirois D, Werth VP, Rengarajan B, Zrnchik W, et al. Development of a disease registry for autoimmune bullous diseases: initial analysis of the pemphigus vulgaris subset. *Acta Derm Venereal* 2015; 15; 95(1): 86-90.
3. Tan JC, Tat LT, Francis KB, Mendoza CG, Murrell DF, Coroneo MT. Prospective Study of Ocular Manifestations of Pemphigus and Bullous Pemphigoid Identifies a High Prevalence of Dry Eye Syndrome. *Cornea* 2015; 34(4): 443-448.
4. Scully C, Mignogna M. Oral mucosal disease: pemphigus. *Br J Oral Maxillofac Surg* 2008; 46(4): 272-277.
5. Rai A, Arora M, Naikmasur V, Sattur A, Malhotra V. Oral Pemphigus Vulgaris: Case Report. *Ethiop J Health Sci* 2015; 25(4): 637-372.
6. Vodo D, Sarig O, Geller S, Ben-Asher E, Olender T, et al. Identification of a Functional Risk Variant for Pemphigus Vulgaris in the ST18 Gene. *PLoS Genet* 2016; 12(5): e1006008.
7. Dagistan S, Goregan M, Miloglu O, Cakur B. Oral pemphigus vulgaris: a case report with

- review of the literature. *J Oral Sci* 2008; 50(3): 359-362.
8. Fernandez S, Espana A, Navedo M, Barona L. Study of oral, ear, nose and throat, Involvement in pemphigus vulgaris by endoscopic examination. *Br J Dermatol* 2012; 167(5): 1011-1016.
 9. Suliman NM, Åström AN, Ali RW, Salman H, Johannessen AC. Clinical and histological characterization of oral pemphigus lesions in patients with skin diseases: a cross sectional study from Sudan. *BMC Oral Health* 2013; 13(66).
 10. Mao X, Li H, Sano Y, Gaestel M, Park JM, Payne AS. MAPKAP kinase 2 (MK2)-dependent and-independent models of blister formation in pemphigus vulgaris. *J Invest Dermatol* 2014; 134(1): 68-76.
 11. Cuevas-Gonzalez JC, Vega-Memije ME, García-Vázquez FJ, Aguilar-Urbano MA. Detection of apoptosis in pemphigus vulgaris by TUNEL technique. *An Bras Dermatol* 2016; 91(3): 296-299.
 12. Robinson NA, Yeo JF, Lee YS, Aw DC. Oral pemphigus vulgaris: a case report and literature update. *Ann Acad Med Singapore* 2004; 33(4): 63-68.
 13. Chams-Davatchi C, Valikhani M, Daneshpazhooh M, Esmaili N, Balighi K, Hallaji Z, et al. Pemphigus: analysis of 1209 cases. *Int J Dermatol* 2005; 44: 470-476.
 14. Esmaili N, Chams-Davatchi C, Valikhani M, Daneshpazhooh M, Balighi K, Hallaji Z, et al. Pemphigus vulgaris in Iran: A clinical study of 140 cases. *Int J Dermatol* 2007; 46(11): 1166-1170.
 15. Shamim T, Varghese VI, Shameena PM, Sudha S. Oral pemphigus vulgaris: clinicopathologic study of 20 cases. *Indian J Pathol Microbiol* 2007; 50(3): 498-501.
 16. Dagistan S, Goregen M, Miloglu O, Çakur B. Oral pemphigus vulgaris: a case report with review of the literature. *J Oral Sci* 2008; 50(3): 359-362.
 17. Rath SK, Reenesh M. Gingival pemphigus vulgaris preceding cutaneous lesion: A rare case report. *J Indian Soc Periodontol* 2012; 16(4): 588-591.
 18. Toossi P, Hejazi S, Shakoei S, Asadi-Kani Z. Childhood pemphigus vulgaris: a case report. *Iran J Dermatol* 2013; 16(65): 109-111.
 19. Pereira CM, Gasparetto PF, Aires MD. Pemphigus vulgaris in a juvenile patient: case report. *Gen Dent* 2006; 54(4): 262-264.