بررسی نتایج درمانی و عوارض عمل ترابکولوتومی و ترابکولکتومی در کنترل فشار چشم بیماران مبتلا به گلوکوم مادرزادی

زهره بهروزی (M.D.) *

شیلا آرامش (M.D.) **

چکیده

سابقه و هدف : گلوکوم مادرزادی از علل افت شدید بینائی در سنین پائین عمر است. جهت کنترل فشار مبتلایان که اغلب به درمان مقاوم هستند جراحی های مختلف روی زاویه اتاق قدامی نظیر گونیوتومی، ترابکولوتومی و ترابکولکتومی توصیه می شود. هدف از این مقاله بررسی میزان موفقیت جراحی در مبتلایان به گلوکوم مادرزادی است.

مواد و روش ها : این مطالعه Before and after clinical trial بر روی ۹ بیمار (۱۶ چشم) مبتلا به گلوکوم مادرزادی انجام گردیده است. در مجموع ۱۶ چشم تحت عمل ترابکولوتومی به علت فشار بالا قرار گرفتند که در صورت عدم کنترل فشار، ۲بار جراحی تکرار شد و در نهایت اگر با ترابکولوتومی کنترل نشد، عمل ترابکولکتومی با استفاده از SFU یا میتومایسین انجام گردید.

معیارهای زیر برای ارزیابی وضعیت کنترل فشار چشم در نظر گرفته شدند:

۱) اندازه قرنیه ۲) شفافیت قرنیه ۳) میزان فشار چشم ۴) پیشرفت CUP ۵) اشک ریزش و اسپاسم پلک و ترس از نور پیگیری ۶-۴ هفته بعد از عمل و سپس هر ۳ تا ۴ ماه یکبار با معاینه زیر بیهوشی انجام شد.

نتایج : ۱۶ چشم مبتلا به گلوکوم مادرزادی مورد عمل ترابکولوتومی قرار گرفتند. سن بیماران از ۱۰ روز تا یکسال بود. از تعداد کل بیماران (۹نفر) ۷نفر پسر و ۲نفر دختر بودند. در ۷بیمار هر دو چشم و در ۲بیمار یک چشم مبتلا بودند.

فشار ۱۰ چشم (۳۱/۲۵٪) بدلیل عدم پاسخ به ترابکولوتومی با 5FU و یا با میتومایسین انجام شد. یک چشم (۶/۲۵٪) به هیچ یک از جراحیهای انجام شده بر روی زاویه پاسخ نداده و در نهایت به علت عدم کنترل فشار چشم و بزرگ شدن تدریجی آن عمل Cyclocryo برای بیمار انجام شد.

استنتاج : در درمان بیماران مبتلا به گلوکوم مادرزادی بهترین روش جراحی بر روی زاویه برای کنترل فشار چشم (ترابکولوتومی) می باشد که بسته به شرایط بیمار می توان آن را تکرار نمود. برای کنترل فشار چشم در عمل ترابکولکتومی می توان از 5FU یا میتومایسین C استفاده نمود.

واژه های کلیدی : گلوکوم مادرزادی، ترابکولکتومی، ترابکولوتومی، نتایج عمل جراحی

* استادیار بخش چشم بیمارستان امام حسین (ع) دانشگاه شهید بهشتی

** رزیدنت بخش بیمارستان امام حسین (ع) دانشگاه شهید بهشتی

✉ تهران: مرکز پزشکی آموزشی و درمانی امام حسین

[Downloaded from jmums.mazums.ac.ir on 2024-10-12]

مقدمه

گلوکوم مادرزادی از علل مهم افت دید در سنین پائین عمر است که به نسبت یک در هر ۱۵-۱۰ هزار تولد اتفاق می افتد(۴). مبتلایان دارای علائم اسپاسم پلک، اشک ریزش و ترس از نور بوده و به دلیل بالا بودن فشار چشم دچار کدورت قرنیه و افزایش قطر آن (مگالوکورنیا)(Megalocornea) می‌شوند وCup (کاپ) سر عصب به تدریج ایجاد و بزرگ می گردد. به علت عوارض دارو و مقاومت به درمان داروئی درمان نهائی این بیماری جراحی است (۷).

موفقیت جراحی های گونیوتومی (در صورت شفاف بودن قرنیه) و ترابکولوتومی (در صورت کدر بودن قرنیه) در حدود ۵۵٪ گزارش شده است (۷). ولی موارد مقاوم به این جراحی ها خود مشکل دیگری در این زمینه محسوب می شوند. لذا امروزه در بیماران مبتلا به گلوکوم مادرزادی جراحی فیلتراسیون نیز انجام می شود. با توجه به سن مبتلایان و احتمال ایجاد اسکار و شکست عمل فیلتراسیون، از داروهای آنتی متابولیت (5-Fluorouracil;5FU) و (Mitomycin-C; MMC) نیز استفاده شده است (۴) که در این موارد چون تزریق هر روزه زیر ملتحمه 5FU در مبتلایان نیاز به همکاری بیمار و بیهوشی های مکرر دارد لذا در این گروه سنی خاص بیشتر روش ترابکولکتومی با استفاده از MMC حین عمل توصیه می شود (۴).

برآیند این بیماری مخصوصاً اگر در بدو تولد تظاهر کند، خوب نمی باشد لذا درمان جراحی سریع و مناسب و به موقع شانس بیشتری را برای مبتلایان دربر دارد. با توجه به کدورت قرنیه اکثر مبتلایان ابتدا عمل ترابکولوتومی دوبار و سپس در صورت عدم کنترل فشار چشم، عمل ترابکولکتومی با سیکلوکرایوتراپی انجام شد. برای بررسی نتایج جراحی های انجام شده در مبتلایان از نظر کنترل فشار چشم و علائم آنها و عوارض احتمالی، این تحقیق روی بیماران گلوکوم مادرزادی مواجعه کننده به مرکز پزشکی آموزشی و درمانی بیمارستان امام حسین (ع) به روش Clinical-trial انجام شد.

با توجه به اینکه منابع معتبری درباره گلوکوم مادرزادی در ایان موجود نمی باشد و بیماران از مراکز آموزشی و شهرستانها فرستاده می شوند و در ضمن گلوکوم مادرزادی از معضلات چشم پزشکی است. بر آن شدیم که نتایج و عوارض اعمالی که در این بیماران انجام می‌شود را بررسی نموده ونتایج آن را طی مقاله ای ارائه دهیم.

مواد و روش ها

بررسی به روش گذشته نگر (before and after clinical trial) بر روی ۹ بیمار (۱۶ چشم) مبتلا به گلوکوم مادرزادی انجام شد که در فاصله سالهای ۱۳۷۲ تا۱۳۷۷ به مرکز چشم پزشکی بیمارستان امام حسین (ع) مراجعه نموده بودند. تمام بیماران علائم گلوکوم مادرزادی را داشتند و معاینه زیر بیهوشی وجود علائم فوق را به اثبات رسانید (فشار چشم بالا، کدورت قرنیه، بزرگی قرنیه، افزایش عمق، A/C ، Cup عصب بینائی در صورت امکان دیدن ته چشم). جراحی اولیه روی کلیه چشم ها بخاطر کدر بودن قرنیه در ۱۴ مورد ترابکولوتومی بود. قبل از عمل ابتدا از قطره پیلوکارپین ۲٪ ۱قطره ۳بار به فاصله ۱۵ دقیقه استفاده شده ابتدا تحت بیهوشی عمومی فشار چشم، قطر قرنیه اندازه گرفته شده و بعد از گذاشتن پلک بازکن (Speculum) و گرفتن عضله راست فوقانی، در سمت خارجی تحتانی (Inferio-temporal) یاخارجی فوقانی(Superio-temporal)

[Downloaded from jmums.mazums.ac.ir on 2024-10-12]

فلاپ ملتحمه را به روش LB(limbal-base) برداشته و خونریزی ها کنترل شدند. سپس مثلث ۳×۳×۳ را به ضخامت $\frac{1}{2}$ اسکلرا برداشته وپس از پیدا کردن باند سفید Scleral-spur(SS) در جلوی آن و در Sclero limbal-Junction (تقاطع لب وصلبیه) یک برش رادیال به اندازه ۲mm داده و آنرا بتدریج عمیق کرده بمجرد خروج مایع زلالیه و یا خون محل کانال اشملز مشخص و نخ نایلون 6.0 به داخل فرستاده می شود که به آسانی رد می شود سپس بازوی داخلی ترابکولوتوم پس از اطمینان از وجود کانال از قسمت راست عبور و بطرف اتاق قدامی چرخانده می شود، سپس ترابکولوتوم چپ به کانال وارد می گردد و بطرف اتاق قدامی چرخانده می شود. فلاپ اسکلرا را با نخ نایلون ده صفر و ملتحمه را با نایلون ده صفر می دوزیم و سپس یک قطره دگزامتازون، یک قطره Sulface Tamide ۱۰٪ و یک قطره پیلوکارپین ۲٪ را در موضع ریخته و چشم را می بستیم.

روز بعد از عمل قطره دگزامتازون و سولفاستامید هر ۴ ساعت و قطره پیلوکارپین ۲٪ روزی ۳بار ریخته می شود. بیمار هر هفته ویزیت شده و معاینه زیر بیهوشی (EUA) در هفته ۴ تا ۶ بعد از عمل انجام می شود. EUAهای بعدی هر ۴ ماه تا یکسال ادامه می یافت.

در صورت تکرار عمل ترابکولوتومی با 5FU یا MMC انجام می گیرد.

MMC را در سر عمل زیر فلاپ ملتحمه با غلظت ۰/۲mg/ml بمدت ۲دقیقه با اسپونژ بدون تماس با لبهٔ ملتحمه قرار داده وسپس با ۵۰cc سرم محل را کاملاً شست وشو داده و عمل ادامه می یافت (۶).

5FU را بعد از عمل ترابکولوتومی پس از تست فلورسین و اطمینان از سالم بودن اپی تلیوم قرنیه و عدم نشت زلالیه 180 مقابل bleb زیر ملتحمه به مقدار (0.1 ml from 50 mg/ml) تزریق می نمائیم. تزریق 5FU هر روز و بخاطر عدم همکاری بیمار تحت بیهوشی عمومی انجام می گرفت. (بمدت ۱۰ روز)

نتایج

مجموعاً ۹بیمار (۱۶چشم) با سن ۱۰ روز تا یکسال مورد عمل قرار گفتند، ۷بیمار پسر و ۲نفر دختر بودند. در ۷بیمار هر دو چشم و در ۲بیمار یک چشم مبتلا بودند. ۳بیمار تاریخچه گلوکوم مادرزادی در فامیل را ذکر می کردند. بیماران از ۶ ماه تا ۵ سال مورد پیگیری بودند. از مجموع ۱۶ چشم ۱۰ چشم (۶۲/۵٪) با عمل ترابکولوتومی بدون و یا با یک قطرهٔ تیمولول فشار چشم کنترل گردید.

کنترل فشار چشم بمعنی فشار <20mmHg ، شفاف شدن قرنیه، عدم بزرگ شدن قرنیه و در ضمن علائم، ترس از نور، اسپاسم پلک و اشک ریزش می باشد. در ۵مورد ۳۱/۲۵٪ علیرغم انجام عمل ترابکولوتومی فشار بالا بودن و عمل ترابکولکتومی در یک مورد با SFU و در ۴مورد با MMC انجام شد. در یک بیمار (۶/۲۵٪) که به هیچ یک از اعمال جراحی جواب نداد عمل Cyclo Cryotherapy (یخ زدن جسم سیلیر) انجام شد. (نمودار ۱)

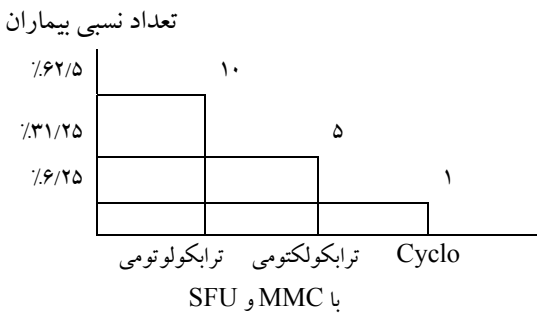

نمودار ۱: میزان جراحی با روش های مختلف در بیماران مبتلا به گلوکوم مادرزادی

[Downloaded from jmums.mazums.ac.ir on 2024-10-12]

جدول ۱: معیارهای فشار چشم قبل و بعد از علل در بیماران مبتلا به گلوکوم مادرزادی در بیمارستان امام حسین (ع) تعدا ۱۶ چشم (۹بیمار)

فشار چشم	Mean (mm Hg)	SD (mm Hg)	Range (mm Hg)	تعداد واحد فشار
قبل از جراحی	٤٣	٩/٤٢	٣٠-٦٠	١٦
بعد از جراحی	١٤/٣١	٤/٥٥	٨-٢٢	١٤

بحث

(جدول شماره۱) کدورت قرنیه در ۱۴ مورد مشاهده شد. (1+ → 4+).

۵بیمار قطر قرنیه ۱۲/۵-۱۱ mm داشتند و ۱۱ بیمار قطر قرنیه بین ۱۲/۵ تا ۱۴/۵ داشتند. (نمودار ۲).

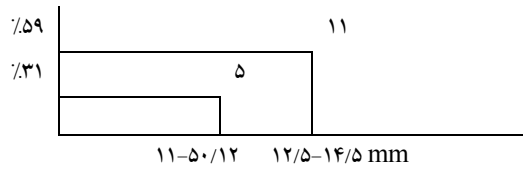

نمودار ۲: اندازه قطر قرنیه قبل از جراحی در بیماران مبتلا به گلوکوم مادرزادی

نوسان فشار چشم قبل از عمل بین ۶۰-۳۰ mmHg بود. (نمودار ۳).

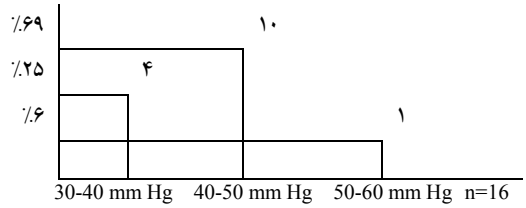

نمودار ۳: نمودار فشار چشم قبل از عمل در بیماران مبتلا به گلوکوم مادرزادی

۶مورد پس از کنترل فشار چشم دارای قرنیهٔ شفاف از Periphery شدند که عمل Optical iridectomy برای آنها انجام گردید.

فشار متوسط چشم بیماران از 43 mm Hg قبل از عمل به 14.31 mm. Hg بعد از عمل جراحی رسید. (جدول شمارهٔ ۱)

درمان بیماری گلوکوم مادرزادی عمدتاً جراحی است. (۴و۷) در صورت شفافیت قرنیه روش گوینوتومی و در صورت کدورت قرنیه ترابکولوتومی روش انتخابی اول هستند. ولی وقتی بیماری به جراحی اولیه پاسخ نداد و کماکان فشار داخل چشمی بالا ماند اقدام بعدی ممکن است شامل تکرار جراحی اولیه و یا استفاده از جراحیهای دیگر مثل فیلتراسیون باشد که در این مطالعه به نتایج و عوارض هر کدام از آنها اشاره شده است. کودکان مبتلا به گلوکوم مادرزادی اصدلاً نسبت به جراحیهائی مثل فیلتراسیون مقاوم ترند زیرا پاسخ ایمنی آنها سبب التیام سریع زخم و کپسول تنون (Tenon) شده و نهایتاً عمل با شکست مواجه می شود(۴).

دکتر Beanchap در بچه های مبتلا به گلوکوم مادرزادی با روش ترابکولوتومی تنها ۵۰٪ موفقیت داشته است. (۵) لذا به علت اینکه گلوکوم مادرزادی خود جزء علل شکست جراحی ترابکولکتومی به شمار می رود در این زمینه نیز پیشنهاد شده که از مواد آنتی متابولیک نظیر 5FU و MMC استفاده نمایند که اثرات هر دو آنها در کاهش فشار چشم بعد از جراحی در مقالات زیادی به اثبات رسیده است ولی لازم به ذکر است که هر یک از این مواد باعث بروز عوارض مهمی می شوند که کاربرد آن ها را محدود می سازد.

توسط دکتر Mandal (۴) و همکارانش در انستیتو چشم پراساد حیدرآباد در هندوستان ۱۹ چشم مبتلا به گلوکوم مادرزادی تحت عمل ترابکولکتومی با MMC

[Downloaded from jmums.mazums.ac.ir on 2024-10-12]

به غلظت (0.4 mg/ml) برای ۳ دقیقه قرار گرفتند. میزان کنترل فشار چشم، وضعیت دید، امکان شکست عمل و عوارض آن ثبت گردید در نتایج حاصله فشار داخل چشمی به میزان قابل ملاحظه ای کاهش یافته بطوری که از 33.74+ 10.7 mm Hg به 11.84 + 1.33 mm Hg رسیده بود و در میزان دید بیماران نیز تغییری ایجاد نشده بود. (۴) در پیگیری متوسط ۲۰ موفقیت یا (Success-rate) ۴۴/۷۴درصد گزارش گردید و تقریباً هیچ بیماری عارضه قابل توجهی نداشت به جز یک بیمار که مبتلا به زیادی axial length (طول خلفی قدامی چشم) و بوفتالموس شد و دکلمان رتین پیدا کرد که نهایتاً رتین با جراحی سر جای خود چسبانده شد و دید بیمار به حد قبل از عمل (20/200) رسید و لذا گروه دکتر Mandal در موارد مقاوم به درمان استفاده از روش MMC+ ترابکولکتومی را پیشنهاد می نماید. نتایج مطالعه بالا مشابه مطالعه ماست.

در مطالعه دکتر Zalish و همکارانش نیز عمل ترابکولکتومی با تزریق 5FU در زیر ملتحمه همراه بوده است. گرچه نتایج خوبی داشته اما مکشلاتی هم به علت نحوه تزریق در این راه وجود داشته است. به علت نبودن تحقیق کافی در مورد عوارض دراز مدت داروی آنتی متابولیت در بچه ها کاربرد این داروها را بصورت اولیه در جراحی اول توصیه نمی شود و حتی الامکان به مواردی محدود مقاومت نشان داده باشند(۵).

عوارض عمل ترابکولوتومی و فیلتراسیون نظیر کاتاراکت،ماکالوپاتی ناشی‌ازهیپوتونی،افیژون کوروئید، خونریزی سوپراکوروئید، عفونت bleb یا آندوفتالمیت در این گروه نیز شیوعی برابر با گروه سنی بزرگسالان داشته ولی در مطالعه ما اصلاً عارضه ای مشاهده نشده است.

عوارض خفیف تر نظیر هیپوتونی، کم شدن عمق A/C و اپی تلیوپای قرنیه بدون کاهش میزان دید در مطالعات دیگر نظیر مطالعه Mandal مشاهده شده (۴) که با درمان حمایتی بهبود یافتند ولی در تحقیق ما این عوارض نیز دیده نشده، البته لازم به ذکر است که گروه اطفال به علت اینکه در معرض خطر تروما و دستکاری بیشتری هستند باید مرتب پیگیری و معاینه گردند.

استنتاج

درمان گلوکوم مادرزادی یک درمان جراحی است که روش اولیه در این میان در صورت شفاف بودن قرنیه گونیوتومی و در صورت شفاف نبودن آن ترابکولوتومی است ولی چنانچه بیماری به درمان جراحی اولیه پاسخ نداد، می توان جهت کنترل فشار چشم از روش های فیاتراسیون نیز استفاده نمود که نتایج آن در این مطالعه در موارد شکست عمل ترابکولوتومی خوب بوده است. در صورت نیاز می توان جراحی ترابکولکتومی را با مواد آنتی متابولیت همراه کرد ولی باید این نکته را در نظر داشت که عوارض این مواد در گروه کودکان مشخص نیست و نیاز به مطالعات بیشتری در این زمینه وجود دارد.

فهرست منابع

1. Brucoshield Textbook of Glaucoma, 4th edition William and Wilkins 1998; 195-207.
2. Rith, -R; Burgshield, krupine T; The glaucoma Therapy and Basic Sciance 1996. ch 33- 34.

[Downloaded from jmums.mazums.ac.ir on 2024-10-12]

3. Becher and Shaffer Textbook of glaucoma 1989.
4. Mandal Mitomycin c Trabeculectomy in refractory congenitl- glaucoma.
5. O' Canner G. Combined trabeculectomy, Trabecultomy fox Congenital-glaucoma Br. J opth. 1994; 78: 735.
6. Kauf ma P.L. Mittag TW Glaucoma volum 10 1994; 9060, 9061.
7. American Academy of ophthalmology; Glaucoma section 10: 1996: 118- 119.

[Downloaded from jmums.mazums.ac.ir on 2024-10-12]