

Protective Effects of Zinc Oxide Nanoparticles on Testis Histological Structure in Cyclophosphamide Treated Adult Mice

Tayebeh Mohammadi¹,
Elham Hoveizi¹,
Lotfollah Khajepour²,
Zahra Jelodar³

¹ Assistant Professor, Department of Biology, Faculty of Science, Shahid Chamran University of Ahvaz, Ahvaz, Iran

² Associate Professor, Department of Biology, Faculty of Science, Shahid Chamran University of Ahvaz, Ahvaz, Iran

³ MSc Student in Biology, Faculty of Science, Shahid Chamran University of Ahvaz, Ahvaz, Iran

(Received August 2, 2016 ; Accepted September 13, 2016)

Abstract

Background and purpose: Cyclophosphamide (Cyclo) is a common chemotherapy medicine that reduces male fertility. Various antioxidant agents have been used to reduce the side effects of chemotherapy medicines. Zinc oxide nano particles (nZno) have been introduced as a potent antioxidant. This study aimed at investigating the protective effects of nZno on testis tissue structure in Cyclo treated mice.

Materials and methods: We conducted an experimental study in which 15 adult male mice were divided into three groups (n=5 per group) and treated for 4 weeks as: 1) control: normal saline (0.1 cc daily), 2) treatment I: Cyclo (15 mg/kg, once a week) and 3) treatment II: Cylo (15 mg/kg kg, once a week) + nZno (5mg/kg, daily) intraperitoneally. Twenty four hr after the last administration of drugs, the animals were euthanized and right testes were isolated and fixed. Five-micrometer testicular tissue sections were prepared according to routine histotechnique process and were studied by light microscope.

Results: Compared with the control group, cyclophosphamide reduced the diameter and septal epithelium thickness of the seminiferous tubuli, primary spermatocyte, spermatid, and spermatozoid ($P \leq 0.05$) while co administration of nZno with cyclophosphamide prevented these changes ($P \leq 0.05$). nZno also prevented the luminal extension and epithelial disorganization of seminiferous tubuli induced by cyclophosphamide.

Conclusion: nZno could prevent testicular tissue changes and reduction of spermatogenic cell counts induced by cyclophosphamide.

Keywords: cyclophosphamide, zinc oxide, nanoparticles, testis, histology, mice

J Mazandaran Univ Med Sci 2016; 26 (144): 19-27 (Persian).

اثر حفاظتی نانو ذرات اکسید روی بر ساختار بافت شناسی بیضه موش سوری بالغ تیمار شده با سیکلوفسفامید

طیبه محمدی^۱
الهام حویزی^۱
لطف اله خواجه پور^۲
زهرا جلودار^۳

چکیده

سابقه و هدف: سیکلوفسفامید دارویی رایج در شیمی درمانی است که باعث کاهش باروری در مردان می شود. عوامل آنتی اکسیدان مختلف برای مقابله با اثرات جانبی داروهای شیمی درمانی استفاده شده اند. نانوذرات اکسید روی به عنوان یک آنتی اکسیدان قوی معرفی شده اند. هدف مطالعه حاضر، بررسی اثرات محافظتی نانوذرات اکسید روی بر ساختار بافتی بیضه در موش های تیمار شده با سیکلوفسفامید می باشد.

مواد و روش ها: در این مطالعه تجربی، تعداد ۱۵ سر موش سوری نر بالغ، به سه گروه مساوی تقسیم و به مدت ۴ هفته تیمار شدند: (۱) کنترل: سرم فیزیولوژی (۰/۱ سی سی، روزانه)، (۲) تیمار ۱: سیکلوفسفامید (۱۵ mg/kg، هفته ای یکبار) و (۳) تیمار ۲: سیکلوفسفامید (۱۵ mg/kg، هفته ای یکبار) و نانوذرات اکسید روی (۵mg/kg، روزانه) به صورت داخل صفاقی. ۲۴ ساعت پس از آخرین تجویز، حیوانات آسان کشی شدند و بیضه های راست جدا و تثبیت شدند. مقاطع بافتی ۵ میکرومتری بیضه، مطابق پروسه رایج تهیه مقاطع بافتی تهیه و با میکروسکوپ نوری مطالعه شدند.

یافته ها: سیکلوفسفامید قطر و ضخامت بافت پوششی دیواره لوله های سمینی فر، تعداد سلول های اسپرماتوسیت اولیه، اسپرماتید و اسپرماتوزوئید را در مقایسه با گروه کنترل کاهش داد ($p \leq 0/05$)، در حالی که تجویز توأم نانوذرات اکسید روی، از این تغییرات جلوگیری کرد ($p \leq 0/05$). نانوذرات اکسید روی از اتساع حفره داخلی لوله های سمینی فر و از هم گسیختگی بافت پوششی ناشی از سیکلوفسفامید نیز جلوگیری کرد.

استنتاج: نانوذره اکسید روی توانست از تغییرات بافتی بیضه و کاهش تعداد سلول های اسپرماتوزونیک ناشی از تجویز سیکلوفسفامید در موش سوری جلوگیری می کند.

واژه های کلیدی: سیکلوفسفامید، نانوذرات، اکسید روی، بیضه، بافت شناسی، موش سوری

مقدمه

دستگاه گوارش جذب و در مایعات و بافت های بدن توزیع می شود، در کبد به متابولیت های فعال تبدیل و در نهایت از طریق کلیه ها دفع می گردد (۲). این دارو به موازات اثرات مفیدی که روی سلول های سرطانی دارد،

سیکلوفسفامید دارویی است که در درمان انواع سرطان، بیماری های خود ایمنی مانند لوپوس، آرتریت روماتوئید و مولتیپل اسکلروزیر و هم چنین جلوگیری از رد پیوند استفاده می شود (۱). این دارو به خوبی از

Email: t.mohammadi@scu.ac.ir

مؤلف مسئول: طیبه محمدی - اهواز، دانشگاه شهید چمران اهواز، دانشکده علوم

۱. استادیار، گروه زیست شناسی، دانشکده علوم، دانشگاه شهید چمران اهواز، اهواز، ایران

۲. دانشیار، گروه زیست شناسی، دانشکده علوم، دانشگاه شهید چمران اهواز، اهواز، ایران

۳. دانشجوی کارشناسی ارشد زیست شناسی، دانشکده علوم، دانشگاه شهید چمران اهواز، اهواز، ایران

تاریخ دریافت: ۱۳۹۵/۵/۱۲ تاریخ ارجاع جهت اصلاحات: ۱۳۹۵/۵/۳۰ تاریخ تصویب: ۱۳۹۵/۶/۲۳

کارکرد گنادها، کاهش میل جنسی و ناباروری شود (۱۴). مهم ترین این که روی از جمله آنتی اکسیدان‌هایی است که در واکنش‌های استرس اکسیداتیو، نقش مهمی دارد. روی مقاومت به آپوپتوز سلول‌های اپی تلیال را از طریق محافظت سلولی در مقابل گونه‌های فعال اکسیژن و توکسین‌های باکتریایی و نیز از طریق فعالیت آنتی اکسیدانی متالوتیونین‌های غنی از سیستین افزایش می‌دهد و عوامل و فلزات سمی وارد شده به بدن را نیز جذب و خنثی می‌کند. مهم ترین تأثیر روی بر بافت‌هایی است که به سرعت رشد می‌کنند. بنابراین اثر قابل ملاحظه‌ای بر روی دستگاه تولید مثل دارد (۱۵). نانو ذرات اکسید روی به عنوان نانوذرات غیر آلی جز پر کاربردترین ترکیبات تولیدی در زمینه‌های گوناگون می‌باشند که محققین زیستی و پزشکان به آن‌ها توجه ویژه‌ای دارند (۱۶). ثابت شده است که نانوذرات اکسید روی در محیط خارج سلولی با افزایش کاتالاز و سوپر اکسید دسموتاز می‌توانند در برابر استرس اکسیداتیو در سلول زنده اثر حفاظتی داشته باشند (۱۷). هم چنین اثر حفاظتی نانوذرات اکسید روی در مقابل عوامل القاء کننده استرس اکسیداتیو در بیضه حیوانات آزمایشگاهی نیز گزارش شده است (۱۸). با توجه به مطالب ذکر شده، در مطالعه حاضر اثر نانوذرات اکسید روی بر ساختار بافتی بیضه موش‌های سوری بالغ تیمار شده با داروی سیکلوفسفامید بررسی شد.

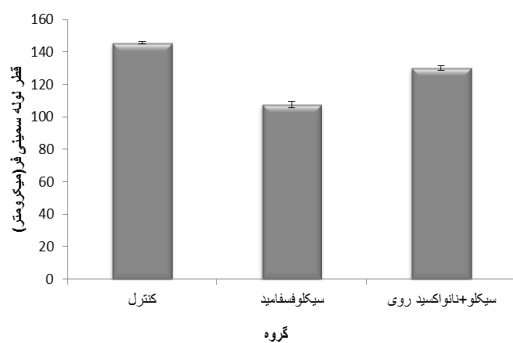
مواد و روش‌ها

این مطالعه تجربی، بر روی ۱۵ سر موش سوری نر بالغ با میانگین وزنی ۲۵ گرم انجام شد. موش‌ها پس از یک هفته نگهداری و تطابق با شرایط محیطی به صورت تصادفی به ۳ گروه مساوی تقسیم شدند. گروه ۱ (کنترل): روزانه ۰/۱ سی سی سرم فیزیولوژی را به صورت داخل صفاقی دریافت کردند. گروه ۲ (تیمار ۱): هفته‌ای یکبار سیکلوفسفامید را با دوز ۱۵ mg/kg به صورت داخل صفاقی دریافت کردند (۷).

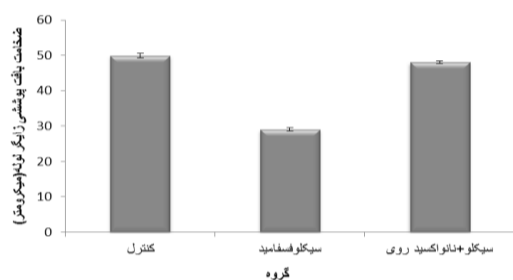
با القاء استرس اکسیداتیو روی سلول‌های طبیعی در حال تقسیم بدن به ویژه آن‌هایی که سرعت تقسیم بالایی دارند، از جمله سلول‌های مغز استخوان، روده و بیضه، اثرات جانبی توکسیک اعمال می‌کند (۳). سیکلوفسفامید با ایجاد اتصال بین دو رشته DNA و شکست DNA و RNA و مهار ساخت پروتئین باعث مرگ سلولی می‌شود (۴). گزارشاتی وجود دارد مبنی بر این که سیکلوفسفامید باعث کاهش باروری در مردان می‌شود، به طوری که در مردانی که با سیکلوفسفامید درمان شده بودند، افزایش وقوع الیگواسپرمی و آروسپرمی گزارش شده است (۵). در چندین مطالعه آزمایشگاهی نیز، نشان داده شده است که سیکلوفسفامید باعث تغییرات بافت‌شناسی-ریخت‌شناسی در بیضه حیوانات آزمایشگاهی می‌شود (۱۰-۶). دوز درمانی سیکلوفسفامید باعث کاهش استروئیدسازی در موش صحرایی شده است (۱۱). در موش نشان داده شده است که سیکلوفسفامید با افزایش مالون دی آلدئید و کاهش دفاع آنتی اکسیدانی، باعث القاء استرس اکسیداتیو در کبد موش می‌شود. مکانیسم دقیق سمیت سلولی سیکلوفسفامید روی بیضه مشخص نیست، ولی گزارش شده است که سیکلوفسفامید با تولید رادیکال‌های آزاد اکسیژن باعث استرس اکسیداتیو در داخل سلول می‌شود (۱). بر اساس شواهد موجود، یکی از راه‌های مقابله با اثرات اکسیداتیو داروهای شیمی درمانی، مصرف عوامل آنتی اکسیدان است. تحقیقات انجام شده نشان داده‌اند که استفاده از آنتی اکسیدان برای کاهش سمیت ناشی از سیکلوفسفامید می‌تواند مؤثر باشد (۷۶، ۹۷، ۱۲). "روی" یک عنصر حیاتی است که ارتباط نزدیکی با فعالیت اندوکرومینی دارد (۱۳) و برای فعالیت بیش از ۳۰۰ آنزیم به خصوص DNA پلیمرز و RNA پلیمرز و سایر متالوآنزیم‌ها، سنتز پروتئین‌ها و نوکلئیک اسیدها، تقسیم سلولی و نیز فعالیت تولید مثل، اسپرماتوزن و پایدار ماندن ساختمان کروماتین در هسته سلولی نقش به‌سزایی دارد. به طوری که کمبود روی می‌تواند سبب تاخیر در رشد و بلوغ جنسی، کاهش

یافته ها

بررسی هیستومتری مقاطع بافتی بیضه نشان داد که سیکلوفسفامید قطر لوله‌های سمینی فر را نسبت به گروه کنترل کاهش داد ($p \leq 0/05$)، اما تجویز هم‌زمان نانوذرات اکسید روی با آن مانع از کاهش قطر لوله‌ها شد ($p \leq 0/05$) (نمودار شماره ۱). هم‌چنین سیکلوفسفامید ضخامت بافت پوششی زایگر لوله‌ها را در مقایسه با گروه کنترل کاهش داد ($p \leq 0/05$)، در حالی که ضخامت بافت پوششی زایگر لوله‌ها در گروه دریافت کننده توأم نانوذرات اکسید روی و سیکلوفسفامید، با گروه کنترل تفاوت معنی دار نداشت ($p > 0/05$) (نمودار شماره ۲).



نمودار شماره ۱: میانگین (\pm انحراف معیار) قطر لوله های سمینی فر * نشان دهنده اختلاف معنی دار گروه سیکلوفسفامید با سایر گروه‌ها است ($p \leq 0/05$).



نمودار شماره ۲: میانگین (\pm انحراف معیار) ضخامت بافت پوششی زایگر دیواره لوله های سمینی فر * نشان دهنده اختلاف معنی دار گروه سیکلوفسفامید با سایر گروه‌هاست ($p \leq 0/05$).

سیکلوفسفامید تعداد سلول‌های اسپرماتوسیت اولیه، اسپرماتید و اسپرم را نسبت به گروه کنترل به صورت

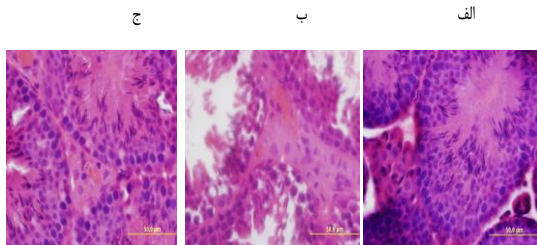
گروه ۳ (تیمار ۲): هفته‌ای یکبار سیکلوفسفامید را با دوز ۱۵ mg/kg به صورت داخل صفاقی و نانوذرات اکسید روی را با دوز ۵ mg/kg روزانه به صورت داخل صفاقی به مدت ۴ هفته دریافت کردند (۱۸).

نانو اکسید روی با اندازه کوچک‌تر از ۷۰ نانومتر (شرکت لولیتک آلمان) به میزان مورد نیاز روزانه قبل از تزریق داخل صفاقی به مدت حدود ۲۰ دقیقه توسط دستگاه حمام اولتراسونیک در سرم فیزیولوژی پراکنده شد و قبل از هر بار تزریق، مجدداً به مدت ۱ دقیقه توسط دستگاه شیکر نیز پراکنده می‌گردید. ۲۴ ساعت پس از آخرین تزریق، موش‌ها آسان کشتی شدند و بیضه راست هر کدام جدا و در محلول تثبیت کننده فرمالین بافر ۱۰ درصد غوطه‌ور شد.

پس از تثبیت، نمونه‌ها با آب جاری شسته شدند و مراحل آبگیری، شفاف‌سازی و آغشتگی با پارافین توسط دستگاه هیستوکیئت انجام شد. سپس با پارافین قالب‌گیری شدند. در نهایت مقاطع بافتی از بیضه با ضخامت ۵ میکرومتر با کمک دستگاه میکروتوم دورانی تهیه و با روش رنگ آمیزی هماتوکسیلین - ائوزین رنگ آمیزی شدند (۱۹) و توسط میکروسکوپ نوری مورد مطالعه قرار گرفتند. پارامترهای مورد مطالعه شامل اندازه گیری قطر لوله‌های اسپرم‌ساز، ضخامت بافت پوششی زایگر دیواره لوله‌ها، شمارش سلول‌های اسپرم‌ساز و سرتولی در دیواره لوله‌ها و لیدینگ در بافت بینابینی لوله‌ها و بررسی تغییرات ظاهری مقاطع لوله‌ها بود که به صورت تصادفی انتخاب و مورد بررسی و اندازه گیری قرار گرفتند.

برای اندازه گیری پارامترها از نرم افزار Image J استفاده گردید. داده‌های حاصل با کمک نسخه شماره ۱۶ نرم افزار SPSS به صورت میانگین \pm انحراف معیار ارائه شد و توسط آزمون آماری آنالیز واریانس یکطرفه و پس آزمون LSD مورد تجزیه و تحلیل قرار گرفتند و $p \leq 0/05$ معنی دار در نظر گرفته شد. برای رسم نمودارهای مربوطه از نرم افزار Exel استفاده گردید.

یافته و بافت پوششی دیواره چهار از هم گسیختگی شده است. ج- گروه تیمار ۲ (سیکلو فسفامید + نانوذرات اکسید روی)، نانوذرات اکسید روی توانسته است از آسیب ناشی از سیکلو فسفامید جلوگیری کند (رنگ آمیزی هماتو کسپلین - ائوزین، بزرگنمایی: $\times 400$).



تصویر شماره ۲: مقایسه سلول‌ها در دیواره لوله‌های منی ساز و بافت بینابینی در مقاطع عرضی از بیضه. الف- گروه کنترل، ب- گروه سیکلو فسفامید، ج- گروه سیکلو فسفامید + نانوذرات اکسید روی. تحلیل بافت پوششی لوله‌ها و کاهش تعداد سلول‌های اسپرماتوسیت اولیه، اسپرماتید و اسپرم در ضخامت بافت پوششی در گروه دریافت کننده سیکلو فسفامید نسبت به گروه‌های دیگر مشهود است (رنگ آمیزی هماتو کسپلین - ائوزین، بزرگنمایی: $\times 1000$).

بحث

نتایج حاصل از مطالعه حاضر نشان داد که تجویز سیکلو فسفامید با دوز ۱۵ mg/kg هفته‌ای یکبار به مدت ۴ هفته به موش‌های سوری بالغ، باعث در هم ریختگی بافت پوششی دیواره لوله‌های منی ساز و اتساع حفره داخلی لوله‌های منی ساز شد. هم‌چنین تعداد سلول‌های اسپرماتوسیت اولیه، اسپرماتید و اسپرماتوزوئید را کاهش داد، اما روی سلول‌های اسپرماتوگونی، سرتولی و لیدینگ تأثیر معنی‌داری نداشت. تجویز روزانه نانوذرات اکسید روی با دوز ۵ mg/kg به مدت ۴ هفته توانست از تغییرات ناشی از سیکلو فسفامید جلوگیری کند، به طوری که تعداد سلول‌های اسپرماتوژنیک در این گروه نسبت به گروهی که سیکلو فسفامید تنها دریافت کرده بودند، کاهش نیافت و ساختار بافتی بیضه مشابه گروه شاهد بود. سیکلو فسفامید با القاء استرس اکسیداتیو روی سلول‌های طبیعی در حال تقسیم بدن به ویژه آن‌هایی که سرعت تقسیم بالایی دارند، از جمله سلول‌های مغز

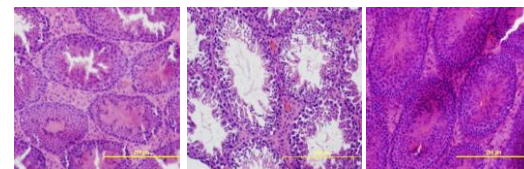
معنی‌دار کاهش داد ($p \leq 0/05$)، در حالی که روی تعداد سلول‌های اسپرماتوگونی، سرتولی و لیدینگ تأثیر معنی‌دار نداشت ($p > 0/05$). تجویز هم‌زمان نانوذرات اکسید روی مانع از کاهش تعداد سلول‌های اسپرماتوسیت اولیه، اسپرماتید و اسپرم در اثر سیکلو فسفامید شد ($p \leq 0/05$) (جدول شماره ۱).

جدول شماره ۱: میانگین \pm انحراف معیار تعداد سلول‌های موجود در بافت بیضه

سلول	گروه	کنترل	سیکلو فسفامید	سیکلو فسفامید + نانوذرات اکسید روی
اسپرماتوگونی		۱۸/۴۵ \pm ۰/۳۹	۱۷/۶۴ \pm ۰/۲۷	۱۷/۵۴ \pm ۰/۳۶
اسپرماتوسیت اولیه		۳۷/۵۵ \pm ۰/۴۲	۱۷/۹۴ \pm ۰/۳۵	۳۵/۶۵ \pm ۱/۰۱
اسپرماتید		۹۶/۱۵ \pm ۰/۶۴	۴۴ \pm ۰/۶۱	۹۰/۲۴ \pm ۰/۷۲
اسپرماتوزوئید		۱۳۷/۰۵ \pm ۰/۲۴	۶۴/۴۵ \pm ۰/۵۹	۱۳۰/۱۵ \pm ۰/۵۶
سرتولی		۱۱/۸۵ \pm ۰/۳۶	۱۱/۴ \pm ۰/۳۹	۱۱/۳۵ \pm ۰/۳۸
لیدینگ		۱۰/۷ \pm ۰/۳۷	۹/۸۵ \pm ۰/۳۹	۱۰/۲۵ \pm ۰/۳۹

* نشان‌دهنده اختلاف معنی‌دار گروه سیکلو فسفامید با سایر گروه‌ها است ($p \leq 0/05$).

بررسی بافت شناسی مقاطع بافتی بیضه نشان داد که در گروه دریافت کننده سیکلو فسفامید، بافت پوششی زایگر دیواره لوله‌ها از هم گسیخته و درهم ریخته بود. اتساع حفره مرکزی لوله‌ها در نتیجه کاهش ضخامت بافت پوششی و از بین رفتن سلول‌ها مشخص بود، در حالی که در گروه دریافت کننده توأم نانوذرات اکسید روی و سیکلو فسفامید، وضعیت ریخت‌شناسی لوله‌ها شبیه گروه کنترل بود (تصاویر شماره ۱ و ۲).



تصویر شماره ۱: مقایسه مقاطع بافتی بیضه در گروه‌های مورد مطالعه. الف- گروه کنترل، لوله‌های سمینی فر با ساختار طبیعی و بافت بینابینی حاوی سلول‌های لیدینگ لابلای آن‌ها قابل مشاهده است. در ضخامت بافت پوششی زایگر دیواره لوله‌ها، انواع سلول‌های اسپرم ساز با یک الگوی مشخص آرایش یافتند. ب- گروه تیمار ۱ (سیکلو فسفامید)، ضخامت بافت پوششی زایگر دیواره لوله‌ها کاهش

استخوان، روده و بیضه، اثرات جانبی توکسیک نیز دارد (۳). یکی از متابولیت‌های فعال سیکلوفسفامید، آکروئین است که با تداخل در سیستم دفاعی آنتی اکسیدانی بافت‌ها و تولید مقادیر زیاد رادیکال‌های آزاد اکسیژن خواص جهش زا دارد. بر همین اساس قرار گرفتن در معرض سیکلوفسفامید، تولید رادیکال‌های آزاد را افزایش داده و آسیب ناشی از این دارو به مکانیسم ایجاد استرس اکسیداتیو توسط آن برمی‌گردد (۲۰). از نشانه‌های مورفولوژیک اختلال در اسپرماتوژنز، آتروفی لوله‌های منی‌ساز و کاهش سلول‌های اسپرماتوژنیک است (۲۱، ۲۲) که در مطالعه حاضر نیز مشاهده شد. نیاکانی و همکاران بیان کردند که سیکلوفسفامید باعث تغییرات هیستومورفومتریک در بیضه می‌شود. آن‌ها کاهش قطر لوله‌های منی‌ساز، ضخامت بافت پوششی زایگر، کاهش تعداد لایه‌های سلولی دیواره لوله‌ها و اسپرماتوژنز را گزارش کردند (۸). Asif Kanth و همکاران نیز در مطالعه‌ای تغییرات بافت‌شناسی چون کاهش تعداد سلول‌های اسپرم، کاهش قطر لومن لوله‌های سمینی فر و از هم گسیختگی سلول‌های اسپرم‌ساز و کاهش تعداد سلول‌های اسپرماتید را در بیضه موش صحرایی گزارش کردند (۲۳). احتمالاً الیگواسپرمی و آروسپرمی گزارش شده در انسان متعاقب درمان با سیکلوفسفامید به این علت می‌باشد که سیکلوفسفامید با تأثیر روی مولکول DNA، مانع تکثیر سلول‌های زاینده می‌شود (۵)؛ در نتیجه تعداد سلول‌های اسپرماتوژنیک را کاهش می‌دهد. از سوی دیگر، یکی از مکانیسم‌های ایجاد استرس اکسیداتیو و آسیب سلولی متعاقب آن توسط رادیکال‌های آزاد اکسیژن، پیشبرد پراکسیداسیون لیپید و آسیب اکسیداتیو پروتئین‌ها و DNA می‌باشد (۲۴). سلول‌های اسپرماتوژنیک پستانداران دارای مقادیر زیاد اسیدهای چرب غیر اشباع، پلاسمولوژن و اسفنگومیلین هستند که سوسترهای مهمی برای عمل اکسیداسیون محسوب می‌شوند (۲۵). در حالت طبیعی، عوامل آنتی‌اکسیدان موجود در بافت‌های تناسلی از بروز آسیب

اکسیداتیو در سلول‌های جنسی جلوگیری می‌کنند. اما در مواقعی که میزان رادیکال‌های آزاد افزایش می‌یابد، تکثیر و فعالیت سلول‌های جنسی و به دنبال آن باروری دستخوش تغییرات نامطلوب می‌شود و اگر سطح این عوامل تعدیل نشود، عملکرد طبیعی سلول‌ها مختل و اسپرماتوژنز نیز مختل می‌شود (۲۶). یکی از ریز مغذی‌های مهم موجود در بدن پستانداران، روی می‌باشد که در ساختار آنزیم‌هایی مانند سوپراکسید دیسموتاز که رادیکال‌های آزاد موجود در بدن را پاکسازی می‌کند، وجود دارد. روی در عملکرد صحیح فعالیت تولید مثلی نیز نقش مهمی دارد. میزان روی در مایع منی و ترشحات غده پروستات که بخشی از مایع منی را تشکیل می‌دهند، نسبت به سایر بافت‌های بدن بیش‌تر است (۲۷). یک دلیل احتمالی آن می‌تواند به واسطه نقش حفاظتی روی برای اسپرم باشد. کمبود روی باعث اختلال در فرایند اسپرماتوژنز می‌شود و باعث تحلیل لوله‌های منی‌ساز نیز می‌شود (۲۶). نتایج حاصل از مطالعه حاضر نیز بیانگر نقش حفاظتی نانوذرات اکسید روی در برابر آسیب ناشی از سیکلوفسفامید روی ساختار بافت شناسی بیضه می‌باشد. گزارش شده است که نانوذرات اکسید روی قادر است یکپارچگی غشاء سلول را در برابر آسیب اکسیداتیو حفظ، مقدار آنزیم‌های آنتی‌اکسیدان را افزایش، مقدار مالون دی‌آلدئید را کاهش، فعالیت آنتی‌اکسیداتیو را بهبود و مقدار رادیکال‌های آزاد را کاهش دهد (۱۷). آزمایشات بالینی نشان داده‌اند که کاهش میزان روی در مایع منی همراه با کاهش باروری در مردان است (۲۸). در یک مطالعه نشان داده شد که نانوذرات اکسید روی قادر هستند از آسیب سلول‌های بافت پوششی روده موش کشت شده در شرایط آزمایشگاهی، ناشی از رادیکال‌های آزاد، با افزایش میزان سوپراکسید دیسموتاز و کاتالاز و کاهش مالون دی‌آلدئید، جلوگیری کنند (۱۷). بادکوبه و همکاران نیز در مطالعه‌ای نشان دادند که نانوذرات اکسید روی قادر است از آسیب اکسیداتیو ناشی از داروی دوکسوروبیسین در بیضه موش صحرایی

سوری و سلول‌های اسپرم را کاهش دهد (۳۰). Ceribasi و همکاران گزارش کردند که تجویز سیکلوفسفامید در موش باعث پرخونی و آتروفی در بافت بیضه، ناهنجاری‌های اسپرم، کاهش قطر لوله‌های سمینی فر و ضخامت لایه سلول‌های زایا و تخریب و نکروز و عدم بلوغ سلول‌های زایا شد، در حالی که تجویز لیکوپن و الاجیک اسید به عنوان عوامل آنتی‌اکسیدان در برابر سیکلوفسفامید اثر حفاظتی داشتند (۳۱). با این که گزارشی وجود دارد مبنی بر این که خود نانوذرات اکسید روی در برخی اندام‌ها اثر سمی دارد (۱۸)، ولی باید خاطر نشان کرد که ویژگی‌های سمیت سلولی آن به صورت وابسته به زمان و مقدار و نحوه مصرف است که باید در بررسی‌های آزمایشگاهی و بالینی جهت محاسبه نسبت ضرر به سود آن وسایر نانوداروها مورد توجه قرار گیرد (۱۸). به علت شیوع بالای سرطان و بیماری‌های خودایمنی، مصرف داروهای شیمی درمانی و سرکوب کننده ایمنی از جمله سیکلوفسفامید زیاد شده است، به طوری که امروزه تعداد موارد ناباروری ناشی از داروهای شیمی درمانی و سرکوبگر ایمنی در مردانی که از بیماری بهبود می‌یابند، افزایش یافته است. در مطالعه حاضر، داروی سیکلوفسفامید باعث تغییرات بافتی و کاهش تعداد سلول‌های اسپرماتوژنیک بیضه موش سوری بالغ شد و در مقابل، تجویز نانوذرات اکسید روی توانست از این تغییرات پیشگیری کند.

سپاسگزاری

بدین وسیله از آقای دکتر حسین نجف زاده ورزی، دکترای فارماکولوژی پزشکی و عضو محترم هیئت علمی دانشکده دامپزشکی، به سبب اهدای نانوذرات اکسید روی مصرفی در این مطالعه تشکر و قدردانی می‌شود.

References

1. Tripathy DN and Jena GB. Intervention of astaxanthin against cyclophosphamide induced

جلوگیری کند و پارامترهای هیستومتریک و مورفومتریک بیضه را حفظ کند (۱۸). در مطالعه‌ای مشابه، عقیقی و همکاران نیز اعلام کردند که نانوذرات اکسید روی توانستند آسیب اکسیداتیو ناشی از استرپتوزوتوسین در بیضه موش‌های صحرایی دیابتی را کاهش دهد (۲۹).

در مطالعات مشابه دیگر، اثر مفید آنتی‌اکسیدان‌ها در مقابل استرس اکسیداتیو ناشی از سیکلوفسفامید روی بیضه گزارش شده است. رضا زاده و احمدی در مطالعه‌ای نشان دادند که تجویز سیکلوفسفامید (۱۲mg/kg/day) به مدت ۳۵ روز، موجب آسیب بافت بیضه می‌شود و ایمیدین با مهار فرایندهای اکسیداتیو، از آسیب ناشی از سیکلوفسفامید جلوگیری می‌نماید (۱۲). بختیاری و همکاران گزارش کردند که تجویز سیکلوفسفامید با دوز ۱۵ mg/kg هفته‌ای یکبار پس از ۵ هفته باعث کاهش معنی‌دار ضخامت اپیتلیوم بیضه و بافت بینابینی و قطر لوله‌های منی ساز می‌شود؛ تعداد سلول‌های لیدیگ و ظرفیت آنتی‌اکسیدانی تام سرم را کاهش می‌دهد. در حالی که تجویز همزمان کروسین از این تغییرات پیشگیری می‌نماید (۷).

در مطالعه Zanchi و همکاران، جای سبز قادر بود به واسطه محتوای بالای آنتی‌اکسیدان کاتچین، از آسیب‌های ناشی از تجویز تک دوز سیکلوفسفامید در دستگاه تناسلی موش سوری پیشگیری کند (۶). در مطالعه میرفرد و همکاران، تجویز سیکلوفسفامید به مدت ۲۸ روز باعث کاهش اسپرماتوژن در موش صحرایی شد و تجویز عصاره سیر به واسطه ترکیبات آنتی‌اکسیدان موجود در آن، قادر بود مانع از اثرات مخرب آن بر بیضه شود (۹).

Singh و همکاران در مطالعه‌ای بیان کردند که تجویز عصاره آبی میوه *P. fraternus* به واسطه دارا بودن خاصیت آنتی‌اکسیداتیو قادر است استرس اکسیداتیو ناشی از سیکلوفسفامید و عوارض ناشی از آن در بیضه موش

oxidative stress and DNA damage: a study in mice, Chem Biol Interact 2009; 180(3): 398-406.

2. McDonald GB, Slattery JT, Bouvier ME, Ren S, Batchelder AL, Kalthorn TF, et al. Cyclophosphamide metabolism, liver toxicity, and mortality following hematopoietic stem cell transplantation. *Blood* 2003; 101(5): 2043-2048.
3. Korkmaz A, Topal T, Oter T. Pathophysiological aspects of cyclophosphamide and ifosfamide induced hemorrhagic cystitis: implication of reactive oxygen and nitrogen species as well as PARP activation. *Cell Biol Toxicol* 2007; 23(5): 303-312.
4. Hales BF, Barton TS, Robaire B. Impact of paternal exposure to chemotherapy on offspring in the rat. *J Natl Cncer Inst Monogr* 2005; 34: 28-31.
5. Kenney LB, Laufer MR, Grant FD, Grier H, Diller L. High risk of infertility of and long term gonadal damage in males treated with high dose cyclophosphamide for sarcoma during childhood. *Cancer* 2001; 91(3): 613-621.
6. Zanchi MM, Manfredini V, Santos Brum DD, Vargas LM, Spiazzi CC, Soares MB, et al. Green tea infusion improves cyclophosphamide-induced damage on male mice reproductive system. *Toxicology Reports* 2015; 2: 252-260.
7. Bakhtiary Z, Shahrooz R, Ahmadi A, Zarei L. Evaluation of antioxidant effects of crocin on sperm quality in cyclophosphamide treated adult mice. *Vet Res Forum* 2014; 5(3): 213-218.
8. Niakani A, Farrokhi F, Hasanzadeh S. Decapeptyl ameliorates cyclophosphamide-induced reproductive toxicity in male Balb/C mice: histomorphometric, stereologic and hormonal evidences. *Iran J Reprod Med* 2013; 11(10): 791-800.
9. Mirfard M, Johari H, Mokhtari M, Hematkhan V, Jamali H, Allahverdi G. Effect of hydro alcoholic garlic extract on testis weight and spermatogenesis in mature male rats under chemotherapy with cyclophosphamide. *J Fasa Univ Med Sci* 2011; 1(3): 123-130.
10. Kanno TYN, Sensiate LA, Aparecida de Paula N, Sparça Salles MJ. Toxic effects of different doses of cyclophosphamide on the reproductive parameters of male mice. *Braz J Pharm Sci* 2009; 45(2): 313-319.
11. Ghosh D, Das UB, Ghosh S, Mallick M, Debnath J. Testicular gametogenic and steroidogenic activities in cyclophosphamide treated rat: a correlative study with testicular oxidative stress. *Drug Chem. Toxicol* 2002; 25(3): 281-292.
12. Rezazadeh Y, Ahmadi A. The Effects of Imedeen on Testicular Histomorphometry of Mice Treated with Cyclophosphamide. *J Mazandaran Univ Med Sci* 2015; 24(122): 282-291 (Persian).
13. Kvist U, Bjorndahl L. Zinc preserves an inherent capacity for human sperm chromatin decongestion. *Acta Physiol Scand* 1985; 124(2): 195-200.
14. Krishnamurthy H, Jagetia GC, Jyothi P. Radioprotective effect of zinc aspartate on mouse spermatogenesis: a flow cytometric evaluation. *Mutat Res* 1998; 401(1-2): 111-120.
15. Suntres ZE, Lui EM. Antioxidant Effect of Zinc and Zinc-metallothionein in the Acute Cytotoxicity of Hydrogen Peroxide in Ehrlich Ascites Tumour Cells. *Chem Biol Interact* 2006; 162(1):11-23.
16. Li Z, Yang RS, Yu M, Bai F, Li C, Wang ZL. Cellular level biocompatibility and biosafety of ZnO nanowires. *Journal of Physical Chemistry C* 2008; 112(51): 20114-20117.
17. Dawei AI, Zhisheng W, Anguo Z. Protective Effects of Nano-Zno on the Primary Culture

- Mice Intestinal Epithelial Cells in in vitro Against Oxidative Injury. *World Journal of Agricultural Sciences* 2010; 6(2): 149-153.
18. Badkoobeh P, Parivar K, Kalantar SM, Hosseini SD, Salabat A. Effect of nano-zinc oxide on doxorubicin- induced oxidative stress and sperm disorders in adult male Wistar rats. *Iran J Reprod Med* 2013; 11(5): 355–364.
 19. Bancroft JD, Gamble M. Theory and practice of histological and histochemical Techniques. 5th ed. Butter Worths. New York. 2002: 125-137,151-152, 153, 173-175.
 20. Kern JC, Kehrer JP. Acrolein-induced cell death: a caspase-influenced decision between apoptosis and oncosis/necrosis. *Chem Biol Interact* 2002; 139(1): 79-95.
 21. Cai L, Hales BF, Robaire B. Induction of apoptosis in the germ cells of adult male rats after exposure to cyclophosphamide. *Biol Reprod* 1997; 56(6): 1490-1497.
 22. Cameron DF, Murray FT, Drylie DD. Interstitial compartment pathology and spermatogenic disruption in testes from impotent diabetic men. *Anat Rec* 1985; 213(1): 53-62.
 23. Asif Kanth M, Kaur P, Ahmad B, Sharma S. Histological effect of anticancer drug cyclophosphamide (CPA) on testis of rattus rattus. *Indo American Journal of Pharmaceutical Research (IAJPR)* 2014; 4(5): 2645-2649.
 24. Chen CS, Chao HT, Pan RL, Wei YH. Hydroxyl radical-induced decline in motility and increase in lipid peroxidation and DNA modification in human sperm. *Biochem Mol Biol Int* 1997; 43(2): 291-303.
 25. Aitken RJ, Clarkson JS, Fishel S. Generation of reactive oxygen species, lipid peroxidation, and human sperm function. *Biol Reprod* 1989; 41(1): 183-197.
 26. Agarwal A, Nallella KP, Allamaneni SS, Said TM. Role of antioxidants in treatment of male infertility: an overview of the literature. *Reprod Biomed Online* 2004; 8(6):616-627.
 27. Ebisch IM, Thomas CM, Peters WH, Braat DD, Steegers-Theunissen RP. The importance of folate, zinc and antioxidants in the pathogenesis and prevention of subfertility. *Hum Reprod Update* 2007; 13(2): 163-174.
 28. Colagar AH, Marzony ET, Chaichi MJ. Zinc levels in seminal plasma are associated with sperm quality in fertile and infertile men. *Nutr Res* 2009; 29(2): 82-88.
 29. Afifi M, Almaghrabi OA, Kadasa NM. Ameliorative Effect of Zinc Oxide Nanoparticles on Antioxidants and Sperm Characteristics in Streptozotocin-Induced Diabetic Rat Testes. *BioMed Research International*. 2015.
 30. Singh S, Lata S, Tiwari KN. Antioxidant potential of phyllanthus freternus Webster on cyclophosphamide on induced changes in sperm characteristics and testicular oxidative damage in mice. *Indian J Exp Biol* 2015; 53(10): 647-656.
 31. Ceribasi AO, Turk G, Sonmez M, Sakin F and Atessahin A. Toxic effect of cyclophosphamide on sperm morphology, testicular histology and blood oxidant anti oxidant balance and protective roles of lycopene and ellagic acid. *Basic Clin Pharmacol Toxicol* 2010; 107(3): 730-736.