

Comparing the Thickness of Sternocleidomastoid Muscle in Individuals with Forward Head Posture and Normal Head Posture

Roya Eshaghi Moghadam¹,
Leila Rahnama²,
Mohsen Amiri³,
Noureddin Karimi³,
Maryam Zargosh¹

¹ MSc in Physiotherapy, University of Social Welfare and Rehabilitation Sciences, Tehran, Iran

² Assistant Professor, Department of Physiotherapy, University of Social Welfare and Rehabilitation Sciences, Tehran, Iran

³ Associate Professor, Department of Physiotherapy, University of Social Welfare and Rehabilitation Sciences, Tehran, Iran

(Received September 14, 2016 ; Accepted December 27, 2016)

Abstract

Background and purpose: One of the most common postural disorders in today's societies is the forward head posture (FHP) that is associated with numerous musculoskeletal complications. Considering sternocleidomastoid attachments to the neck, it seems that it would be negatively influenced by such postural deviations. The aim of this study was to compare the sternocleidomastoid muscle thickness in women with normal head posture (NHP) and FHP.

Materials and methods: A case-control study was done in which 18 female students (mean age 24.5±3.3) with FHP and 18 female controls (mean age 23.4±2.5) with NHP were participated. Bilateral sternocleidomastoid muscle thickness were measured in supine position in both groups using ultrasonography. Data analysis was carried out in SPSS V.16.

Results: There was no significant difference in thickness of sternocleidomastoid between individuals with FHP and NHP ($P>0.05$). Also, no significant difference was seen between the two groups in muscle thicknesses on either side of the neck ($P>0.05$). In other words, thickness was found to be symmetric on both sides of the neck in both groups.

Conclusion: According to the results, FHP did not impose any morphological changes on sternocleidomastoid muscle at the fifth cervical vertebral level. Although measurement of the thickness of this muscle in other vertebral levels is recommended for future studies.

Keywords: ultrasonography, sternocleidomastoid, forward head posture

J Mazandaran Univ Med Sci 2017; 26 (145): 133-142 (Persian).

مقایسه ضخامت عضله استرنوکلایدوماستویید در افراد با پوسچر طبیعی سر و افراد با پوسچر سر رو به جلو

رویا اسحقی مقدم^۱
لیلا رهنما^۲
محسن امیری^۳
نورالدین کریمی^۳
مریم زرگوش^۱

چکیده

سابقه و هدف: یکی از شایع ترین اختلالات پوسچرال در جوامع کنونی، وضعیت رو به جلو سر است که همراه با عوارض اسکلتی عضلانی متعددی است. به نظر می رسد عضله استرنوکلایدوماستویید با توجه به نحوه اتصالش به گردن، از این نقص پوسچرال متأثر شود. لذا هدف از انجام این مطالعه، مقایسه ی ضخامت عضله استرنوکلایدوماستویید در زنان با پوسچر طبیعی سر و پوسچر سر رو به جلو است.

مواد و روش ها: این مطالعه از نوع موردی شاهدهی بوده است که در آن ۱۸ دانشجوی خانم با میانگین سنی $24/5 \pm 3/3$ سال و با پوسچر سر رو به جلو و ۱۸ دانشجوی خانم با میانگین سنی $23/4 \pm 2/5$ سال با پوسچر طبیعی سر شرکت داشتند. ضخامت عضله استرنوکلایدوماستویید در حالت طاقباز خوابیده و به صورت دو طرفه توسط اولتراسونوگرافی اندازه گیری شد. برای آنالیز داده ها از SPSS نسخه ۱۶ استفاده شد.

یافته ها: تفاوت معناداری در ضخامت عضله استرنوکلایدوماستویید بین افراد با پوسچر طبیعی سر و افراد با پوسچر سر رو به جلو مشاهده نشد ($p > 0/05$). هم چنین رابطه ی معناداری بین ضخامت این عضله در دو سمت گردن در دو گروه افراد با پوسچر طبیعی سر و افراد با پوسچر سر رو به جلو مشاهده نشد ($p > 0/05$), به عبارت دیگر ضخامت عضله در دو سمت گردن قرینه است.

استنتاج: عضله استرنوکلایدوماستویید در افراد با پوسچر سر رو به جلو نسبت به پوسچر طبیعی سر تغییر مورفولوژیک قابل توجهی در سطح مهره پنجم گردنی ندارد. هر چند اندازه گیری ابعاد این عضله در دیگر سطوح مهره ای برای مطالعات آتی پیشنهاد می شود.

واژه های کلیدی: اولتراسونوگرافی، عضله استرنوکلایدوماستویید، پوسچر سر رو به جلو سر

مقدمه

از شایع ترین اختلالات وابسته به کار است. سازمان بهداشت جهانی (WHO: world health organization) اختلالات اسکلتی-عضلانی وابسته به کار را این گونه توصیف می کند: آسیب در عضلات، تاندون ها و عروق

استفاده بیش از حد از کامپیوتر، منجر به دردهای اسکلتی عضلانی، مشکلات چشمی و سایر اختلالات می شود. در میان مشکلات استفاده بیش از حد و گاهی نادرست از کامپیوتر، اختلالات اسکلتی-عضلانی، یکی

E-mail: l_rahnama@uswr.ac.ir

مؤلف مسئول: لیلا رهنما - تهران: اوین، بلوار دانشجو، بن بست کودکیار

۱. کارشناسی ارشد فیزیوتراپی، دانشگاه علوم بهزیستی و توانبخشی، تهران، ایران

۲. استادیار، گروه فیزیوتراپی دانشگاه علوم بهزیستی و توانبخشی، تهران، ایران

۳. دانشیار، گروه فیزیوتراپی، دانشگاه علوم بهزیستی و توانبخشی، تهران، ایران

تاریخ تصویب: ۱۳۹۵/۱۰/۷

تاریخ دریافت: ۱۳۹۵/۶/۲۴ تاریخ ارجاع جهت اصلاحات: ۱۳۹۵/۷/۶

که با تکرار یا ادامه دادن به استفاده از قسمت‌هایی از بدن به وجود می‌آید (۱). از شرایط نامطلوب استفاده از کامپیوتر بر روی سیستم اسکلتی - عضلانی، می‌توان به حالتی اشاره کرد که ارتفاع مانیتور پایین‌تر از میدان بینایی باشد، که حفظ این حالت در طولانی مدت موجب حرکت سر به سمت جلو می‌گردد که به این عارضه، وضعیت سر رو به جلو forward head posture:FHP گفته می‌شود (۲، ۱). وضعیت سر رو به جلو به حالتی اطلاق می‌شود که سر در قدام خط شاقولی قرار می‌گیرد. به عبارتی دیگر، راستای عمودی قسمت غضروفی جلوی گوش (Targus) جلوتر از قسمت میانی شانه است، در این وضعیت هایپر اکستنشن در مهره‌های فوقانی گردن و صاف شدن قوس در مهره‌های پایینی گردن مشاهده می‌شود (۳-۵). یکی از عوارض وضعیت سر رو به جلو، تغییر در فعالیت عضلات گردنی به دلیل انحراف از پوسچر طبیعی در سر و گردن است (۶). وضعیت سر رو به جلو تغییراتی در قدرت و طول عضلات به وجود می‌آورد و احتمالاً موجب کوتاه شدن عضلات ناحیه خلفی گردن و طویل و ضعیف شدن عضلات ناحیه قدامی گردن می‌شود (۷). هم‌چنین وضعیت سر رو به جلو، میانگین طول فیبرهای عضلانی را کاهش می‌دهد و در نتیجه این فیبرها به عنوان یک گشتاور اکستانسوری در مفصل اتلنتواکسیپیتال شرکت می‌کند و این کوتاهی منجر به کاهش توانایی تولید تنش در عضله شود (۷). هم‌چنین عضلات فلکسور گردن نیز ممکن است به دلیل حرکات سر و گردن در این پوزیشن، دستخوش تغییر شوند.

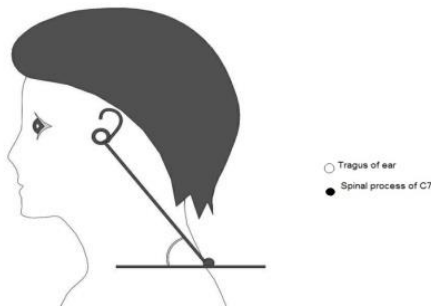
از عضلاتی که ممکن است تحت تأثیر وضعیت سر رو به جلو قرار بگیرد، عضلات استرنوکلایدوماستوئید است. استرنوکلایدوماستوئید (Sternocleidomastoid-SCM) از قسمت قدامی خارجی مهره‌های گردن به مانوبریوم و از قسمت مدیال کلاویکل به زائده‌ی ماستوئید و استخوان تمپورال و خط نوکئال فوقانی در استخوان اکسیپیتال متصل می‌شود. انقباض دو طرفه این عضله در حالت نوترال مهره‌های گردن باعث فلکشن مهره‌های تحتانی

گردن و اکستانسیون مهره‌های فوقانی گردن می‌شود (۸) و از آن‌جایی که در وضعیت سر رو به جلو، قوس گردن در قسمت تحتانی، صاف شده و قسمت فوقانی گردن به اکستنشن می‌رود (۴)، این احتمال داده می‌شود که عضله SCM به علت محل‌های اتصالش، تحت تأثیر این پوسچر قرار بگیرد و فایبرهای آن کشیده شوند و از طول بهینه خود خارج شوند. یکی از روش‌های بررسی عملکرد عضله، اندازه‌گیری ابعاد آن از طریق اولتراسونوگرافی است. ام‌آر‌آی (Magnetic resonance imaging :MRI) و سی‌تی اسکن (computerized tomography scan:CTS) ابزارهای مناسبی برای اندازه‌گیری ابعاد عضلات هستند، اما این وسایل ارزیابی‌کننده، بسیار گران هستند (۹). اولتراسونوگرافی عضلات، فرصتی برای بررسی ابعاد عضلات در حالت‌های مختلف استراحت و مراحل مختلف انقباض فراهم می‌کند. اولتراسونوگرافی، یک روش مؤثر غیرتهاجمی، کم‌هزینه و تکرارپذیر برای ارزیابی بافت عضله و ارزیابی تغییر در ضخامت عضلات و طول فاسیکل‌های (fascicle) عضلانی است (۱۰-۱۳). در حد دانش ما، تاکنون مطالعه‌ای که به بررسی اولتراسونوگرافیک ضخامت این عضله در افراد با پوسچر سر رو به جلو بپردازد، انجام نشده است. لذا هدف از انجام این مطالعه، مقایسه ضخامت عضله SCM در افراد با پوسچر طبیعی سر و مقایسه آن با افراد دارای وضعیت سر رو به جلو است.

مواد و روش‌ها

مطالعه حاضر از نوع موردی - شاهدهی (case-control) و روش بررسی نیز غیر مداخله‌ای بوده است. در این مطالعه، ۱۸ دانشجوی خانم با پوسچر سر رو به جلو و ۱۸ دانشجوی خانم دارای پوسچر طبیعی سر در دامنه سنی ۱۸-۳۵ سال مورد بررسی قرار گرفتند. از معیارهای ورود به این مطالعه طبق محاسبات انجام شده، افراد با شاخص توده بدنی حداکثر ۲۵ (۱۴) که حداقل از ۱۲ ماه گذشته سابقه درد گردن (۷) و هم‌چنین

دیجیتال برای ارزیابی پوسچر سر و گردن از حالت ایستاده استفاده شد. مطالعات گذشته نشان داده است که در وضعیت نشسته، مهره‌های کمری در حالت فلکشن قرار می‌گیرد و این فلکشن موجب فلکشن در مهره‌های توراسیک و فلکشن در قسمت تحتانی گردن می‌شود، در نتیجه ممکن است اندازه دقیق و درستی از زاویه کرانیوورترال ندهد و مقدار این زاویه را کم‌تر از حد نرمال نشان دهد (۲۰). دوربین در فاصله ۱/۵ متری روی یک پایه نصب شد و ارتفاع دوربین متناسب با سطح شانه‌های آزمودنی تنظیم گردید و تصویر از نمای طرفی شخص گرفته شد و سپس زاویه کرانیوورترال در عکس‌ها توسط نرم‌افزار اتوکد اندازه‌گیری گردید (۳).



تصویر شماره ۱: نحوه اندازه‌گیری زاویه ی کرانیوورترال

تصویربرداری از عضلات SCM سمت راست و چپ توسط یک دستگاه اولتراسونوگرافی 500 Ultrasonix ES با پروب خطی ۴/۵ سانتی متری و فرکانس ۱۲ MHz انجام شد. قبل از مطالعه اصلی، یک مطالعه مقدماتی برای بررسی تکرارپذیری اندازه‌گیری‌ها توسط یک آزمونگر انجام شد که طی آن مطالعه، تمام مراحل مطالعه اصلی اجرا گردید، این تکرارپذیری دو مرتبه روی دو گروه ۸ نفره دارای پوسچر طبیعی سر و ۷ نفره با پوسچر سر رو به جلو به فاصله زمانی ۳ تا ۷ روز انجام شد. به منظور انجام مطالعه، از آزمودنی خواسته می‌شد تا در حالت طاقباز قرار گیرد و دست‌هایش در کنار بدن باشد. چند لایه حوله در زیر سر فرد قرار داده می‌شد تا گردن در وضعیت قوس طبیعی خود قرار گیرد؛ به

فیبرومیالژیا (۱۵،۱۲)، سرگیجه و اختلالات وستیبولار (۱)، رادیکولوپاتی، میلوپاتی و استئوآرتروز در ناحیه گردن (۱۶،۱۲)، روماتیسم مفصلی (۷) و اختلالات مادرزادی در ستون فقرات (۱۷) نداشته باشند، بررسی و ثبت این اختلالات طبق گزارش شرکت کنندگان بوده است. به علاوه سابقه تروما، آسیب whiplash یا جراحی در ناحیه گردن (۱۲)، شکستگی یا توده‌های سرطانی در ناحیه گردن (۱۹،۱۸)، درد گردن ناشی از بیماری‌های خود ایمنی، بدخیمی و التهابی (۱۵)، معیارهای خروج از این مطالعه بودند. شرکت کنندگان حاضر در این آزمون براساس اندازه‌گیری CVA (Craniovertebral Angle)، در یکی از دو گروه افراد دارای پوسچر طبیعی سر یا پوسچر سر رو به جلو قرار گرفتند (۳). در این مطالعه افراد با زاویه کرانیوورترال بالای ۵۰ درجه به عنوان افراد دارای پوسچر طبیعی سر و افراد با زاویه کرانیوورترال زیر ۵۰ درجه افراد با پوسچر سر رو به جلو تلقی شد. تمام حاضرین در مطالعه رضایت‌نامه آگاهانه را امضا کردند. این مطالعه به تأیید کمیته اخلاق دانشگاه علوم بهزیستی و توانبخشی رسید. در ابتدا، زاویه کرانیوورترال اندازه‌گیری شد. زاویه ی کرانیوورترال، زاویه بین خط واصل قسمت غضروفی جلوی گوش و زائده خاری مهره هفتم گردنی با خط افقی می‌باشد (تصویر شماره ۱). در این روش ابتدا زائده خاری مهره هفتم گردنی که برجسته‌ترین زائده خاری در بین مهره‌های گردن را دارد، با استفاده از لمس در حین خم و راست کردن گردن توسط آزمودنی، مشخص شده و به وسیله یک نشانگر برجسته علامت‌گذاری شد، هم‌چنین برجستگی غضروفی جلوی گوش نیز علامت‌گذاری گردید (۳). برای رسیدن به پوسچر مناسب، آزمودنی در حالت ایستاده سر و گردنش را در دامنه کامل به سمت فلکشن و اکستانسیون حرکت داده و به تدریج دامنه را کم کرده و سپس سر و گردن را در پوزیشنی که به‌طور معمول در آن وضعیت است و در آن احساس راحتی دارد، نگه می‌دارد. در این مرحله، از تکنیک عکس‌برداری

جدول شماره ۱: مشخصات دمو گرافیک شرکت کنندگان

گروه	وزن (کیلوگرم)	قد (سانتی متر)	سن (سال)	شاخص توده بدنی
پوسچر طبیعی سر	۵۴٫۸۳±۶٫۳۹	۱۶۱٫۵۵±۶٫۶۵	۲۳٫۴۴±۲٫۵۴	۲۰٫۹۷±۱٫۷۶
پوسچر سر رو به جلو	۵۷٫۷۲±۶٫۷۱	۱۶۱٫۷۷±۶٫۱۰	۲۴٫۵۰±۳٫۳۶	۲۲٫۰۷±۲٫۳۷

بررسی تکرارپذیری اندازه گیری آزمونگر نشان داد که چه در افراد با پوسچر طبیعی سر و چه در افراد با پوسچر سر رو به جلو، اندازه گیری اولتراسونوگرافیک ضخامت عضله SCM از تکرارپذیری بالا تا عالی برخوردار است. اندازه های Intra class correlation (ICC) و Standard error of measurement (SEM) برای تکرارپذیری در هر دو گروه و هر دو سمت گردن در جدول شماره ۲ آمده است. رزنر، بیان می کند که میزان تکرارپذیری کم تر از ۰/۴ نشان دهنده نتایج ضعیف در اندازه گیری، بین ۰/۷۵-۰/۴ نمایانگر نتایج خوب و بالای ۰/۷۵ نشان دهنده نتایج عالی است (۲۳). میزان تکرارپذیری در هر دو گروه و در سمت راست و چپ بالای ۷۵ درصد و عالی به دست آمده است.

جدول شماره ۲: تکرارپذیری نسبی و مطلق اندازه های عضله SCM

گروه	ICC (SEM)	
	چپ	راست
افراد با پوسچر طبیعی سر	۰/۹۰ (۰/۰۲۷)	۰/۸۷ (۰/۰۲۴)
افراد با پوسچر سر رو به جلو	۰/۷۹ (۰/۰۳)	۰/۸۷ (۰/۰۲۱)

اندازه های ابعاد قدامی - خلفی یا ضخامت سمت راست و چپ عضله SCM در جدول شماره ۳ نمایش داده شده است.

جدول شماره ۳: مقادیر ضخامت عضله SCM در دو گروه

متغیر	پوسچر طبیعی سر		پوسچر سر رو به جلو	
	انحراف معیار	میانگین	میانگین	معیار داری
ضخامت عضله SCM در سمت راست	۰/۶۳±۰/۱۱	۰/۶۳±۰/۰۷	۰/۲	
ضخامت عضله SCM در سمت چپ	۰/۶۲±۰/۰۷	۰/۶۱±۰/۰۹	۰/۲	

ضخامت عضله SCM بر حسب میلی متر بیان شده است. نتایج آزمون T زوجی تفاوت معنی داری بین ابعاد عضله SCM در دو سمت گردن در دو گروه افراد با پوسچر طبیعی سر و افراد با پوسچر سر رو به جلو نشان نداد، به عبارت دیگر ضخامت SCM در دو سمت

شکلی که پیشانی در راستای قفسه سینه باشد. در این صورت سر حدود ۴-۳ سانتی متر بالاتر از سطح تخت قرار می گرفت (۱۲).

تصویر برداری در مرکز غضروف تیروئید یعنی در سطح مهره C5-C6 انجام گرفت. مرکز غضروف تیروئید با دست لمس و با ماژیک علامت گذاری شد. مرکز پروب اولتراسوند در این قسمت و عمود بر محور گردن قرار داده شد و سپس یک سانتی متر به سمت خارج حرکت داده شد و تصویربرداری در این شرایط انجام گرفت (۲۱، ۲۲). لندمارک اصلی برای اندازه گیری شریان کاروتید بوده و بعد قدامی - خلفی و یا ضخامت آن قسمت از عضله که در بالای شریان کاروتید قرار داشت، اندازه گیری شد (۲۲).

اندازه گیری عضله SCM توسط یک آزمونگر و به صورت دو طرفه انجام شد و در هر طرف از گردن برای به حداقل رساندن خطا، ۳ دفعه اندازه گیری عضله، پشت سر هم صورت گرفت و سپس میانگین اندازه ها به عنوان داده نهایی گزارش شد. برای آنالیز داده ها از SPSS نسخه ۱۶ استفاده شد. شاخص تمایل مرکزی و پراکندگی شامل میانگین و انحراف معیار برای اندازه های SCM محاسبه شد. به منظور بررسی سطح تکرارپذیری، روش های اندازه گیری ضریب پایایی (ICC) Intra class correlation coefficients و خطای معیار اندازه گیری (SEM) محاسبه شد.

تفاوت در مشخصات دمو گرافیک بین دو گروه به وسیله آزمون T مستقل بررسی شد و نرمال بودن متغیرها توسط آزمون کولموگروف - اسمیرنوف ارزیابی گردید. برای مقایسه ضخامت SCM در دو گروه افراد با پوسچر طبیعی سر و افراد با پوسچر سر رو به جلو از آزمون T مستقل استفاده شد.

یافته ها

جدول شماره ۱، مشخصات دمو گرافیک شرکت کنندگان را نشان می دهد.

راست گردن ($p=0/016$) و سمت چپ گردن ($p=0/014$) با یکدیگر قرینه است. هم چنین طبق آزمون T مستقل، تفاوت معنی داری در مقایسه بین ضخامت عضله SCM در افراد با پوسچر طبیعی سر رو به جلو و افراد با پوسچر طبیعی سر در سمت راست و در افراد با پوسچر سر رو به جلو و پوسچر طبیعی سر در سمت چپ وجود ندارد. در بررسی زاویه کرانیوورترال در دو گروه مورد مطالعه تفاوت معنی داری بین دو گروه افراد با پوسچر طبیعی سر ($53/20 \pm 2/35$) و افراد با وضعیت سر رو به جلو ($45/03 \pm 4/43$) مشاهده شد ($p=0/02$).

بحث

در این مطالعه ضخامت عضلات SCM در دو گروه افراد با پوسچر طبیعی سر و افراد با پوسچر سر رو به جلو مورد بررسی قرار گرفت و تفاوت معنی داری بین ضخامت این عضله در افراد با پوسچر طبیعی سر و افراد با پوسچر سر رو به جلو دیده نشد.

همسو با مطالعه‌ی حاضر، در مطالعه انجام شده توسط افهمی، میزان قدرت عضله SCM و عضلات خم کننده عمقی گردن در دو گروه افراد با پوسچر طبیعی سر و افراد با پوسچر سر رو به جلو مورد بررسی قرار گرفت. نتایج مطالعه حاکی از آن است که قدرت عضله SCM طی بررسی با الکترودهای سطحی الکترومیوگرافی (electromyography:EMG) در دو گروه با یکدیگر تفاوت معنی داری نداشته است (۲۴). به عبارت دیگر مطالعه افهمی و همکاران از آن جهت مؤید مطالعه حاضر است که مطالعات گذشته، ضخامت عضله را در ارتباط با قدرت عضله دانسته‌اند (۲۵، ۱۸). بنابراین احتمالاً یکسان بودن قدرت عضلات SCM در افراد با پوسچر سر رو به جلو سر و افراد با وضعیت طبیعی سر، بیانگر ضخامت یکسان این عضله در این دو گروه است. در حد دانش ما، مطالعه‌ای که ضخامت این عضله را در دو گروه افراد با پوسچر طبیعی سر و افراد با وضعیت سر رو به جلو مقایسه کرده باشد، انجام نشده است، اما در

مطالعه‌ای Jun و Kim (۲۰۱۳) ضخامت این عضله و عضلات خم کننده‌ی عمقی گردن را در افراد سالم و افراد مبتلا به درد گردن مقایسه کرده است و طبق نتایج آن مطالعه، ضخامت عضله SCM در افراد مبتلا به درد گردن، بیش تر از افراد سالم بود که نتایج مخالف با مطالعه حاضر دارد. به نظر می رسد دلیل این تفاوت در نتایج، تفاوت در گروه‌های مورد مطالعه می باشد، زیرا گروه هدف ما، افراد وضعیت سر رو به جلو است، در حالی که در مطالعه Jun و Kim، افراد مبتلا به درد گردن مورد بررسی قرار گرفته‌اند. هم چنین نحوه اندازه گیری در دو گروه متفاوت بوده؛ در مطالعه حاضر پروب اولتراسوند به صورت عرضی در سطح C5-C6 قرار گرفت، در حالی که در مطالعه ی Jun و Kim، پروب به صورت طولی و موازی با تراشه قرار می گرفت (۲۶). در مطالعه دیگری که توسط Jull و همکاران انجام شد، میزان فعالیت عضلات سطحی گردن توسط EMG در افراد مبتلا به گردن درد و افراد سالم حین انجام حرکت کرانیوسرویکال فلکشن، مورد بررسی قرار گرفت. نتایج نشان داد که فعالیت عضله SCM در افراد گردن درد بیش تر از افراد سالم است. محققین در تفسیر یافته‌های خود به این نکته اشاره کردند که کاهش فعالیت عضلات فلکسور عمقی در افراد مبتلا به گردن درد، موجب وارد عمل شدن جبرانی عضله SCM و افزایش فعالیت این عضله در این بیماران شده است (۲۷). به نظر می رسد که نتایج این مطالعه با نتایج مطالعه حاضر همسو نمی باشد، اما روش متفاوت در اندازه گیری (الکترومیوگرافی در مقابل اولتراسونوگرافی) و تفاوت در گروه‌های مورد مطالعه می تواند دلیل این تفاوت باشد، زیرا در مطالعه‌ی حاضر، گردن درد معیار خروج بوده است و از طرفی در مطالعه Jull از EMG برای بررسی فعالیت عضله استفاده شده است، در حالی که ابزار مورد استفاده در مطالعه حاضر، اولتراسونوگرافی بوده و ضخامت عضله مورد ارزیابی قرار گرفته است. به نظر می رسد تغییر وضعیت سر و گردن ناشی از پوسچر سر رو به جلو سر، تأثیر کم تری نسبت به

گردن درد بر ضخامت عضله SCM داشته و نتوانسته موجب آتروفی و تغییر مورفولوژیک در آن گردد.

از دیگر یافته‌های مطالعه حاضر، قرینگی دو طرفه عضله SCM می‌باشد. این یافته را این گونه می‌توان توجیه کرد که وضعیت سر رو به جلو یک ناهنجاری دو طرفه است و میزان تغییرات ضخامت عضله در دو طرف گردن به یک اندازه است و دو طرف گردن تقریباً به یک میزان از این عارضه تأثیر می‌پذیرند. در مطالعه‌ای که جوانشیر و همکاران بر روی ضخامت عضله لانگوس کولی در افراد گردن درد دو طرفه انجام داد، این عضله در افراد گردن درد و افراد سالم در دو طرف قرینه بود (۱۵). هر چند عضله لانگوس کولی عضله‌ای عمقی است و ممکن است بیانگر وضعیت عضله‌ای سطحی همچون SCM نباشد، اما به نظر می‌رسد عضلات اطراف ستون فقرات به لحاظ اندازه قرینه هستند (۲۸). در مطالعه امیری و همکاران، قرینگی عضلات مولتی فیدوس گردن در بیماران گردن درد یک طرفه در دو سمت گردن مورد مقایسه قرار گرفت و نتایج مطالعه نشان داد که این عضله در افراد گردن درد در سمت دردناک گردن، سایز کوچک تری نسبت به سمت غیردردناک و گروه کنترل دارد (۲۹). نتایج این مطالعه مخالف با نتایج مطالعه حاضر بود که می‌توان دلیل آن را متفاوت بودن گروه هدف و یک طرفه بودن عارضه گردن درد در آزمودنی‌ها نام برد، اما همسو با نتایج مطالعه حاضر در افراد با پوسچر طبیعی سر عضله بررسی شده در دو سمت گردن با یکدیگر قرینه بود. هر چند که در این مطالعه نیز عضلات متفاوت با مطالعه‌ی ما مورد بررسی قرار گرفته است، اما همانطور که ذکر شد، به نظر می‌رسد که عضلات اطراف ستون فقرات با یکدیگر قرینه باشند.

هم چنین نتایج مطالعه حاضر نشان داد که استفاده از اولتراسونوگرافی دارای تکرارپذیری بالایی برای اندازه‌گیری ضخامت عضله SCM در حالت استراحت و در دو طرف گردن در افراد سالم و افراد با وضعیت سر رو به جلو است. در حد دانش ما، این اولین مطالعه‌ای است

که تکرارپذیری اندازه‌گیری ضخامت عضله SCM در افراد با پوسچر طبیعی سر و افراد با پوسچر سر رو به جلو را به وسیله اولتراسونوگرافی مورد بررسی قرار داده است. مطالعاتی روی تکرارپذیری اولتراسونوگرافی بر روی عضلات عمقی گردن در افراد دارای گردن درد مزمن انجام شده است.

در مطالعه رضا سلطانی و همکاران که تکرارپذیری اندازه‌گیری ضخامت عضلات مولتی فیدوس گردنی را مورد بررسی قرار داد نیز میزان تکرارپذیری این عضلات توسط اولتراسونوگرافی خوب تا عالی به دست آمد (۰/۷۵-۰/۹۹) (۱۳).

در مطالعه جوانشیر و همکاران، میزان تکرارپذیری عضلات فلکسور عمقی در افراد سالم ۰/۸۲-۰/۹۳ و در افراد گردن درد ۰/۸۶-۰/۸۲ به دست آمد (۱۲).

Cagnie و همکاران به بررسی تکرارپذیری سطح مقطع عضله لانگوس کولی در افراد سالم به وسیله اولتراسونوگرافی و مقایسه آن با MRI پرداخت. میزان تکرارپذیری توسط اولتراسونوگرافی ۰/۶۸-۰/۷۱ به دست آمد که نشان‌دهنده تکرارپذیری متوسط است (۲۱).

در مطالعه حاضر میزان تکرارپذیری بالای ۷۵ درصد و عالی به دست آمد و میزان تکرارپذیری بالا نسبت به مطالعه Cagnie و همکاران می‌تواند نشان‌دهنده دقت بالا در اولتراسونوگرافی در مطالعه حاضر باشد. از طرفی در این مطالعه، عضله SCM سطحی‌تر نسبت به عضله لانگوس کولی قرار دارد و هم چنین ضخامت این عضله سنجیده شده است که این عوامل می‌تواند موجب بالا رفتن دقت اندازه‌گیری شود. هر چند در این مطالعه، اطلاعاتی در مورد مدت زمانی که شخص درگیر عارضه پوسچر رو به جلو سر بوده است، در دسترس نبود، اما پیشنهاد می‌شود در مطالعات بعدی، محققین افرادی را مورد بررسی قرار دهند که مدت زمان بیش تری از وضعیت سر رو به جلو رنج می‌برند تا رابطه بین زمان ابتلا به پوسچر سر رو به جلو و تغییرات ضخامت مشخص شود

سپاسگزاری

این مقاله بر اساس پایان نامه کارشناسی ارشد خانم رؤیا اسحقی مقدم در دانشگاه علوم بهزیستی و توانبخشی تهران نگاشته شده است. نویسندگان این مقاله مراتب سپاس و قدردانی خود را از گروه فیزیوتراپی دانشگاه علوم بهزیستی و توانبخشی و همه افراد شرکت کننده در این پژوهش اعلام می‌دارند.

و همچنین گرچه در این مطالعه، تفاوت معنی‌داری بین دو گروه مشاهده نشد، اما احتمالاً با اندازه‌گیری ضخامت این عضله در مهره‌های بالاتر گردنی به علت تغییرات بیش‌تر سر روی گردن در سطوح بالایی در افراد وضعیت سر رو به جلو، محتمل است تا تفاوت‌هایی در ابعاد عضله SCM بین دو گروه مشاهده شود.

References

1. Silva AG, Johnson MI. Does forward head posture affect postural control in human healthy volunteers? *Gait Posture* 2013; 38(2): 352-353.
2. Kang JH, Park RY, Lee SJ, Kim JY, Yoon SR, Jung KI. The effect of the forward head posture on postural balance in long time computer based worker. *Ann Rehabil Med* 2012; 36(1): 98-104.
3. Salahzadeh Z, Maroufi N, Ahmadi A, Behtash H, Razmjoo A, Gohari M, et al. Assessment of forward head posture in females: observational and photogrammetry methods. *J Back Musculoskelet Rehabil* 2013; 27(2): 131-139.
4. Raine S, Twomey L. Posture of the head, shoulders and thoracic spine in comfortable erect standing. *Aust J Physiother* 1994; 40(1): 25-32.
5. Kapandji I. *The Physiology of the Joints*, vol III. 6thed. Newyork: Churchill Livingstone; 1974.
6. O'Leary S, Falla D, Elliott JM, Jull G. Muscle dysfunction in cervical spine pain: implications for assessment and management. *J Orthop Sports Phys Ther* 2009; 39(5): 324-333.
7. Nam SH, Son SM, Kwon JW, Lee NK. The Intra-and Inter-rater Reliabilities of the Forward Head Posture Assessment of Normal Healthy Subjects. *J Phys Ther Sci* 2013; 25(6): 737-739.
8. Garrett TR, Youdas JW, Madson TJ. Reliability of measuring forward head posture in a clinical setting. *J Orthop Sports Phys Ther* 1993; 17(3): 155-160.
9. Javanshir K, Amiri M, Mohseni-Bandpei MA, Rezasoltani A, Fernández-de-las-Peñas C. Ultrasonography of the cervical muscles: a critical review of the literature. *J Manipulative Physiol Ther* 2010; 33(8): 630-637.
10. Whittaker JL, Teyhen DS, Elliott JM, Cook K, Langevin HM, Dahl HH, et al. Rehabilitative ultrasound imaging: understanding the technology and its applications. *J Orthop Sports Phys Ther* 2007; 37(8): 434-449.
11. Jesus FM, Ferreira PH, Ferreira ML. Ultrasonographic measurement of neck muscle recruitment: a preliminary investigation. *J Man Manip Ther* 2008; 16(2): 89-92.
12. Javanshir K, Mohseni-Bandpei MA, Rezasoltani A, Amiri M, Rahgozar M. Ultrasonography of longus colli muscle: A reliability study on healthy subjects and patients with chronic neck pain. *J Bodyw Mov Ther* 2011; 15(1): 50-56.
13. Arimi SA, Rezasoltani A, Sakhaei SY, Tabatabaei SM, Khalkhali M. Reliability of

- Ultrasonographic Measurement of Cervical Multifidus Muscle Dimensions during Isometric Contraction of Neck Muscles. *Rehabilitation Medicine* 2012; 1(2): 34-44.
14. Peolsson A, Marstein E, McNamara T, Nolan D, Sjaaberg E, Peolsson M, et al. Does posture of the cervical spine influence dorsal neck muscle activity when lifting? *Man Ther* 2012; 19(1): 32-36.
 15. Javanshir K, Rezasoltani A, Mohseni-Bandpei MA, Amiri M, Ortega-Santiago R, Fernández-de-Las-Peñas C. Ultrasound assessment of bilateral longus colli muscles in subjects with chronic bilateral neck pain. *Am J Phys Med Rehabil* 2011; 90(4): 293-301.
 16. Wolfe F, Michaud K, Kahler K, Omar M. The Short Arthritis Assessment Scale: a brief assessment questionnaire for rapid evaluation of arthritis severity in research and clinical practice. *J Rheumatol* 2004; 31(12): 2472-2479.
 17. Silva AG, Punt TD, Sharples P, Vilas-Boas JP, Johnson MI. Head posture and neck pain of chronic nontraumatic origin: a comparison between patients and pain-free persons. *Arch Phys Med Rehabil* 2009; 90(4): 669-674.
 18. Rezasoltani A, Ali-Reza A, Khosro K-K, Abbass R. Preliminary study of neck muscle size and strength measurements in females with chronic non-specific neck pain and healthy control subjects. *Man Ther* 2010; 15(4): 400-403.
 19. Lee W-Y, Okeson JP, Lindroth J. The relationship between forward head posture and temporomandibular disorders. *J Orofac Pain* 1994; 9(2): 161-167.
 20. Shaghayegh Fard B, Ahmadi A, Maroufi N, Sarrafzadeh J. Evaluation of forward head posture in sitting and standing positions. *European Spine Journal* 2016; 25(11): 3577-3582.
 21. Cagnie B, Derese E, Vandamme L, Verstraete K, Cambier D, Danneels L. Validity and reliability of ultrasonography for the longus colli in asymptomatic subjects. *Man Ther* 2009; 14(4): 421-426.
 22. Javanshir K, Amiri M, Bandpei M, Penas C, Rezasoltani A. The effect of different exercise programs on cervical flexor muscles dimensions in patients with chronic neck pain. *J Back Musculoskelet Rehabil* 2015; 28(4): 833-840.
 23. Rosner B. *Fundamentals of Biostatistics*. 8thed. Boston: Duxbury Press; 2015.
 24. Afhami N, Sahebozamani M, Sefardini MR, Ghahreman tabrizi K. Deep and Superficial Cervical Flexor Muscles Strength in Female Students with Forward Head Posture Compared to Normal Group Using Electromyography and Pressure Bio- Feedback Device. *Journal of Kerman University of Medical Sciences* 2011; 18(1): 70-78 (Persian).
 25. Rezasoltani A, Ylinen J, Vihko V. Isometric cervical extension force and dimensions of semispinalis capitis muscle. *J Rehabil Res Dev* 2002; 39(3): 423-428.
 26. Jun I, Kim K. A comparison of the deep cervical flexor muscle thicknesses in subjects with and without neck pain during craniocervical flexion exercises. *J Phys Ther Sci* 2013; 25(11): 1373-1375.
 27. Jull GA, O'Leary SP, Falla DL. Clinical assessment of the deep cervical flexor muscles: the craniocervical flexion test. *Journal of Manipulative and Physiological Therapeutics* 2008; 31(7): 525-533.
 28. Stokes M, Hides J, Elliott J, Kiesel K, Hodges P. Rehabilitative ultrasound imaging of the posterior paraspinal muscles. *J Orthop Sports Phys Ther* 2007; 37(10): 581-595.

29. Arimi SA, Rezasoltani A, Sakhaei SY, Rahnama L, Khalkhali M. Symmetry of cervical multifidus muscle in females with chronic non-specific neck pain and healthy by ultrasonography. MRJ 2013; 7(1): 13-20 (Persian).