

## *Vaginal Evisceration after Laparoscopic Hysterectomy: A Case Report*

Zahra Kebriace<sup>1</sup>,  
Moussa Abolhassani<sup>2</sup>,  
Shaghayegh Beshdar<sup>3</sup>,  
Mahboubeh Rostami<sup>4</sup>,  
Mostafa Sadeghi<sup>5</sup>

<sup>1</sup> Obstetrician-Gynecologist, Mehr (Hazrate Abbas) Hospital, Mashhad, Iran

<sup>2</sup> BSc Student in Nursing, Student Research Committee, School of Nursing and Midwifery, Shahroud University of Medical Sciences, Shahroud, Iran

<sup>3</sup> BSc Student in Operation Room, Student Research Committee, School of Nursing and Midwifery, Iran University of Medical Sciences, Tehran, Iran

<sup>4</sup> Obstetrician-Gynecologist, Mehr (Hazrate Abbas) Hospital, Mashhad, Iran

<sup>5</sup> MSc Student in Operation Room, Student Research Committee, School of Nursing and Midwifery, Iran University of Medical Sciences, Tehran, Iran

(Received November 1, 2016 ; Accepted February 16, 2017)

### **Abstract**

Post-hysterectomy vaginal cuff dehiscence in premenopausal patients and rectal prolapse during sexual intercourse are very rare. This phenomenon is potentially more dangerous than hysterectomy. In this report, a 49 year old premenopausal woman is presented with post-hysterectomy vaginal cuff dehiscence after vaginal intercourse.

She was previously underwent laparoscopic hysterectomy because of uterine bleeding. Fifty one days after the surgery, she experienced bleeding following a couple of successive sexual intercourses. The patient observed an intestine-like rope that was stretched out of her vagina. The clinical examination showed vaginal cuff dehiscence (1.5-2 cm) and rectal prolapse into the vaginal entrance.

Post-hysterectomy vaginal cuff dehiscence is very rare. Despite the fact that this event is rarely observed, it should be regarded as one of the life-threatening complications of hysterectomy.

**Keywords:** menopause, hysterectomy, sexual intercourse

**J Mazandaran Univ Med Sci 2017; 26(145): 408-413 (Persian).**

## پارگی کاف واژن به دنبال مقاربت، قبل از سن یائسگی و پس از عمل جراحی هیستریکتومی- گزارش یک مورد

زهرا کبریایی<sup>۱</sup>  
موسی ابوالحسنی<sup>۲</sup>  
شقایق بشتی<sup>۳</sup>  
محبوبه رستمی<sup>۴</sup>  
مصطفی صادقی<sup>۵</sup>

### چکیده

پارگی کاف واژن پس از عمل جراحی هیستریکتومی در بیماران قبل از سن یائسگی و پرولاپس روده در طول مقاربت جنسی یک رویداد بسیار نادر می‌باشد. این پدیده به طور بالقوه خطرناک‌تر از هیستریکتومی است. هدف از این گزارش، بررسی بیماری است که قبل از سن یائسگی و به دنبال عمل جراحی هیستریکتومی، بر اثر مقاربت دچار پارگی واژن شده بودند. بیمار خانم ۴۹ ساله‌ای بود که به دلیل خونریزی رحمی تحت عمل جراحی هیستریکتومی از طریق لاپاراسکوپ قرار گرفته بود. وی ۵۱ روز پس از عمل جراحی، پس از یک الی دوبار نزدیکی پشت سرهم، بلافاصله دچار خونریزی واژینال شد. سپس بیمار طنابی (نخی) شبیه به روده که از واژن وی خارج شده بود، مشاهده نمود. طبق معاینات بالینی، بیمار دچار پارگی کاف واژن به طول ۲-۱/۵ سانتی‌متر و پرولاپس روده از مدخل واژن شده بود. وقوع پارگی کاف واژن پس از عمل جراحی هیستریکتومی یکی از وقایع بسیار نادر می‌باشد. برخلاف میزان اندک وقوع آن، این پدیده بایستی به عنوان یکی از عوارض تهدید کننده زندگی پس از عمل جراحی هیستریکتومی مورد توجه متخصصان جراحی قرار گیرد.

واژه های کلیدی: پارگی کاف واژن، هیستریکتومی، پرولاپس روده

### مقدمه

خانم‌های مسن با آتروفی واژن و افراد با واژن خشک نیز مشاهده می‌شود. وقوع خودبه‌خودی پارگی کاف در زنان یائسه به دلایلی از قبیل افزایش فشار داخل شکمی ناشی از سرفه، دفع مدفوع یا سقوط از ارتفاع رخ می‌دهد (۲). در بیماران قبل از سن یائسگی، پاره شدن کاف معمولاً با ضربه واژنی ناشی از تجاوز، مقاربت، ابزار معاینه زنان و زایمان و یا ورود اجسام خارجی مرتبط می‌باشد که

هیستریکتومی یکی از روش‌های رایج جراحی است که به‌طور روتین انجام می‌شود. عفونت، خونریزی، آسیب مثانه و پرولاپس گنبد واژن شایع‌ترین عوارض این روش جراحی محسوب می‌شوند (۱). عارضه پاره شدن کاف واژن به خودی خود اتفاق نادری نمی‌باشد و یکی از عوارض تهدید کننده زندگی است که معمولاً به دنبال عمل باز هیستریکتومی ایجاد می‌شود. این عارضه در

E-mail: sadeghim8@yahoo.com

مؤلف مسئول: مصطفی صادقی- تهران: دانشگاه علوم پزشکی ایران، دانشکده پیراپزشکی

- متخصص جراحی زنان و زایمان، بیمارستان مهر حضرت عباس، مشهد، ایران
  - دانشجوی کارشناسی پرستاری، کمیته تحقیقات دانشجویی، دانشکده پرستاری و مامایی، دانشگاه علوم پزشکی شاهرود، شاهرود، ایران
  - دانشجوی کارشناسی اتاق عمل، کمیته تحقیقات دانشجویی، دانشکده پیراپزشکی، دانشگاه علوم پزشکی ایران، تهران، ایران
  - متخصص جراحی زنان و زایمان، بیمارستان مهر حضرت عباس، مشهد، ایران
  - دانشجوی کارشناسی ارشد اتاق عمل، کمیته تحقیقات دانشجویی، دانشکده پیراپزشکی، دانشگاه علوم پزشکی ایران، تهران، ایران
- تاریخ دریافت: ۱۳۹۵/۸/۱۱ تاریخ ارجاع جهت اصلاحات: ۱۳۹۵/۸/۱۲ تاریخ تصویب: ۱۳۹۵/۱۰/۲۸

## معرفی بیمار

بیمار خانم ۴۹ ساله‌ای است که به دلیل خونریزی واژینال تحت عمل جراحی هیسترکتومی از طریق لاپاراسکوپی قرار گرفته بود. بیمار پس از عمل به مدت یک روز در بیمارستان بستری شد. بیمار یک هفته پس از عمل مراجعه کرد که مشکل خاصی نداشت. پزشک نزدیکی بعد از عمل را تا دو ماه نفی کرده بود؛ با این حال، بیمار مورد نظر، ۴ هفته پس از عمل، بدون صلاح دید پزشک، چندین مورد نزدیکی داشت. بیمار ۵۱ روز پس از عمل جراحی، پس از یک الی دو بار نزدیکی پشت سرهم که ظاهراً با شدت بیش تری بود، بلافاصله دچار خونریزی واژینال شده و طنابی (نخی) شبیه به روده که از واژن وی خارج شده بود، قابل مشاهده بود. بیمار پس از وقوع این واقعه به بیمارستان مراجعه نمود که به دلیل تهوع و استفراغ، سرم نرمال سالین برای وی تجویز شد و سپس به بیمارستان تخصصی زنان و زایمان ارجاع داده شد. طبق معاینات بالینی، بیمار دچار پارگی کاف واژن به طول ۲-۱/۵ سانتی متر و پرولاپس روده از مدخل واژن شده بود. بلافاصله برای بیمار آنتی‌بیوتیک شروع شد. قبل از ورود به اتاق عمل، به بیمار نفروماکسین و کفلین داده شد.

بیمار در وضعیت لیتوتومی قرار گرفت. واژن و بخش خارج شده روده با ۴ لیتر سرم نرمال سالین شست و شو داده شد. روده‌ها از طریق لاپاراسکوپی به داخل کشیده شدند و کاف با نخ ویکریل به صورت دو به دو (رفت و برگشت) ترمیم شد (تصویر شماره ۱). پس از شستشوی موضع، محل از لحاظ وجود پارگی در کاف و واژن بررسی شد. بیمار پارگی واژن نداشت و چند خراش کوچک موجود در مدخل واژن داشت که نیازی به ترمیم نداشتند.

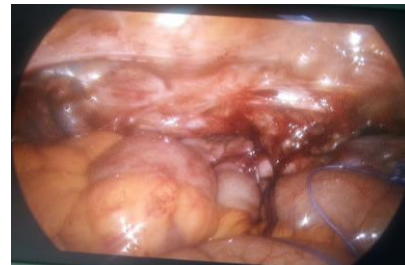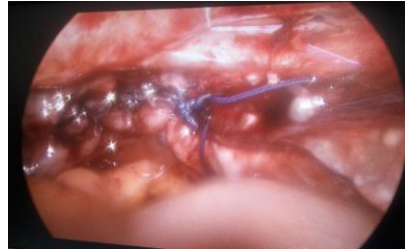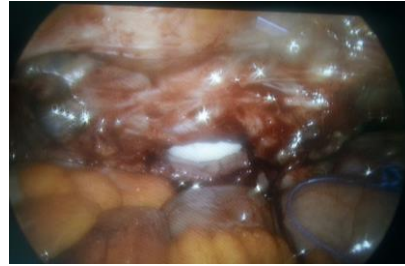
ویزیت‌های بعدی، ۱۰ روز و یک ماه پس از عمل ترمیم بود که شواهدی از عود علایم یا ایجاد عوارض مشاهده نشد.

تاکنون موارد گزارش شده در زنان قبل از سن یائسگی سهم بسیار کمی از گزارشات را به خود اختصاص داده است (۳). عواملی از قبیل زخم بعد از عمل و یا عفونت کاف، هماتوم زخم، از سرگیری فعالیت جنسی قبل از بهبودی کامل، سن، پرتودرمانی قبلی، مصرف مزمن استروئید، تروما، جراحی قبلی واژن، مانور والسالوا و یا زور زدن در هنگام اجابت مزاج می‌توانند منجر به ضعف کاف واژن شوند (۴). میزان بروز باز شدن کاف واژن پس از هر نوع عمل جراحی در ناحیه لگن ۰/۰۳ درصد و پس از عمل هیسترکتومی، تقریباً ۰/۲۴ درصد گزارش شده است (۵-۷). این میزان در روش هیسترکتومی از طریق لاپاراسکوپی ۰/۷ تا ۱/۴ درصد می‌باشد که در مقایسه با روش‌های هیسترکتومی از طریق شکم و واژینال - که ۰/۱ تا ۰/۳ درصد است - بالاتر می‌باشد (۸-۱۰). مهم‌ترین نشانه‌های بالینی پارگی کاف واژن، خونریزی واژن، درد در ناحیه لگن و خروج توده می‌باشد. پارگی کاف واژن پس از عمل جراحی هیسترکتومی در بیماران قبل از سن یائسگی و پرولاپس روده در طول مقاربت جنسی یک رویداد بسیار نادر می‌باشد (۱۱). این پدیده به طور بالقوه خطرناک‌تر از هیسترکتومی بوده و یک اورژانس جراحی محسوب می‌شود که عدم درمان این رویداد ممکن است به پریتونیت، گانگرن روده، سپسیس و شوک عصبی منجر شود. از جراحی باز، لاپاراسکوپی و یا تلفیقی از این دو روش می‌توان برای ترمیم پارگی کاف واژن بهره جست. بایستی عمل جراحی بیمارانی که دچار عارضه عفونت می‌شوند، تا زمان بهبودی عفونت به تاخیر انداخته شود. به دلیل آلودگی لوپ‌های روده با فلور واژن، همیشه پیش از عمل جراحی برای بیمار پروفیلاکسی آنتی‌بیوتیکی تجویز می‌شود (۱۲، ۱۳). در این مطالعه ما به گزارش یک مورد پارگی کاف واژن به دنبال مقاربت می‌پردازیم که به علت خونریزی واژینال، تحت عمل جراحی هیسترکتومی از طریق لاپاراسکوپ قرار گرفته بود.

دنبال مقاربت، دچار پارگی کاف واژن شد (۱۲). این در حالی است که بیمار حاضر پس از چندین بار مقاربت پس از عمل دچار مشکلی نشده بود؛ اما ۵۱ روز پس از عمل و به دنبال دو بار نزدیکی پشت سر هم، دچار این عارضه شد. به نظر می‌رسد که علت وقوع این عارضه، عدم پیروی بیمار از دستور پزشک و آغاز مجدد مقاربت قبل از بهبودی کامل باشد. از این رو بیمار بایستی تا زمانی که پزشک دستور داده است، از انجام مقاربت اجتناب نماید.

نتایج مطالعه مروری Ramirez و همکاران که بر روی مطالعات سال‌های ۱۹۰۰ تا ۲۰۰۲ انجام شده بود، حاکی از آن بود که تنها ۵۹ بیمار دچار عارضه پارگی کاف واژن شده بودند که از این تعداد، ۳۷ مورد قبلاً تحت عمل هیستریکتومی واژینال، ۱۹ مورد تحت عمل جراحی هیستریکتومی باز و تنها ۳ مورد تحت جراحی هیستریکتومی از طریق لاپاراسکوپ قرار گرفته بودند (۴). این در حالی است که نتایج سایر مطالعات حاکی از بالا بودن شیوع پارگی کاف واژن متعاقب اعمال جراحی هیستریکتومی از طریق لاپاراسکوپ است. برای نمونه طی مطالعه‌ای Hur، ۷۲۸۶ مورد هیستریکتومی را مورد بررسی قرار داد. در این مطالعه میزان بروز پارگی کاف واژن ۰/۱۴ درصد گزارش شد و بیش‌ترین میزان بروز در هیستریکتومی از طریق لاپاروسکوپ دیده شده بود (۵).

Laco، ۳۵۹۳ مورد هیستریکتومی را بررسی نمود، که میزان بروز پارگی کاف واژن در این مطالعه ۰/۲۸ درصد حاصل شد، ولی در این مطالعه تفاوت آماری معنی‌داری بین روش‌های مختلف جراحی وجود نداشت (۶). در مطالعه Joy و همکاران، ۱۲ مورد پارگی کاف واژن ناشی از مقاربت گزارش شد که ۹ مورد آن‌ها پس از عمل هیستریکتومی اتفاق افتاده بودند (۱۴). نادر بودن این مورد، از این جهت است که پس از گذشت ۵۱ روز این عارضه مشاهده شده است. در صورت ترمیم ناقص کاف و عدم بروز مشکل پس از



تصویر شماره ۱: کاف واژن قبل و پس از ترمیم

## بحث

هیستریکتومی یکی از جراحی‌های شایع محسوب می‌شود. عفونت، خونریزی، آسیب مثانه و پرولاپس گنبد واژن شایع‌ترین عوارض این روش جراحی محسوب می‌شوند (۱). طبق گزارشات، پارگی کاف به دنبال هیستریکتومی، بیش‌تر در سنین یائسگی اتفاق می‌افتد. طبق گزارش Daza و همکاران، بیمار ۵۲ ساله‌ای، ۳ روز پس از عمل به علت درد و خونریزی مجدداً به اورژانس مراجعه نمود و شش ماه بعد به دلیل پارگی کاف مجدداً بستری شد (۱۱). اگرچه پارگی کاف واژن یکی از اختلالات شایع پس از یائسگی است، اما ممکن است به دنبال هیستریکتومی قبل از سن یائسگی نیز اتفاق بیفتد. به نظر می‌رسد که مقاربت یکی از دلایل اصلی وقوع این عارضه پس از هیستریکتومی قبل از سنین یائسگی باشد؛ اما با توجه به گزارشات، این عارضه پس از اولین مقاربت ایجاد می‌شود. با توجه به گزارش Yuce و همکاران، بیمار ۳۲ ساله‌ای، ۴۵ روز پس از جراحی و به

معرض خطر محسوب می‌شوند. این پدیده یکی از عوارض تهدیدکننده زندگی است که به‌منظور کاهش میزان مرگ و میر نیاز به مداخله فوری دارد (۱۲،۱۱). متخصصان جراحی در سراسر جهان چنین عارضه غیرمعمول از هیستریکتومی را کم‌تر دیده‌اند و در نتیجه، آگاهی از این عارضه بسیار نادر و بالقوه تهدیدکننده زندگی بسیار حائز اهمیت می‌باشد.

عمل جراحی، بیمار پس از اولین یا دومین نزدیکی، دچار عارضه می‌شود، ولی بیمار حاضر پس از بارها نزدیکی و به دنبال فشار و تروما، دچار پارگی کاف شده است. به علاوه، این عارضه بیش‌تر در سنین پس از یائسگی به چشم می‌خورد و تاکنون مقالات بسیار کمی بروز این عارضه را در خانم‌های در سنین پیش از یائسگی گزارش نموده‌اند. سالمندان و زنان یائسه از جمله گروه‌های در

## References

1. Clarke R, McGinn F. Acute Abdomen In A Rare Case Of Vaginal Evisceration Following Subtotal Hysterectomy. *The Internet Journal of Gynecology and Obstetrics* 2007; 6(2): 1-3.
2. Parra RS, Rocha JJ, Feres O. Spontaneous transvaginal small bowel evisceration: a case report. *Clinics (Sao Paulo)* 2010; 65(5): 559-561.
3. Gujar NN, Choudhari RK, Choudhari GR, Bagali NM, Bendre MB, Adgale SB. Coitus induced vaginal evisceration in a premenopausal woman: a case report. *Patient Saf Surg* 2011; 5(1): 6.
4. Ramirez PT, Klemer DP. Vaginal evisceration after hysterectomy: a literature review. *Obstet Gynecol Surv* 2002; 57(7): 462-467.
5. Daza Manzano C, Martinez Maestre MA, Conzalez Cejudo C, Peregrin Alvarez I. Small bowel and omentum evisceration after abdominal hysterectomy. *Gynecological Surgery* 2005; 2(1): 33-34.
6. Yüce K, Dursun P, Gültekin M. Posthysterectomy intestinal prolapse after coitus and vaginal repair. *Arch Gynecol Obstet* 2005; 272(1): 80-81.
7. Bangal VB, Patel NH, Chandaliya RM, Patel SM. Postcoital rupture of vaginal vault and prolapse of bowel following hysterectomy-a case report. *International Journal of Biomedical and Advance Research* 2012; 3(5): 455-458.
8. Hur HC, Guido RS, Mansuria SM, Hacker MR, Sanfilippo JS, Lee TT. Incidence and patient characteristics of vaginal cuff dehiscence after different modes of hysterectomies. *J Minim Invasive Gynecol* 2007; 14(3): 311-317.
9. Iaco PD1, Ceccaroni M, Alboni C, Roset B, Sansovini M, D'Alessandro L, et al. Transvaginal evisceration after hysterectomy: is vaginal cuff closure associated with a reduced risk? *Eur J Obstet Gynecol Reprod Biol* 2006; 125(1):134-138.
10. Hur HC, Donnellan N, Mansuria S, Barber RE, Guido R, Lee T. Vaginal cuff dehiscence after different modes of hysterectomy. *Obstet Gynecol* 2011; 118(4): 794-801.
11. Robinson BL, Liao JB, Adams SF, Randall TC. Vaginal cuff dehiscence after robotic total laparoscopic hysterectomy. *Obstet Gynecol* 2009; 114(2 Pt 1): 369-371.
12. Agdi M, Al-Ghafri W, Antolin R, Arrington J, O'Kelley K, Thomson AJ, et al. Vaginal vault dehiscence after hysterectomy. *J Minim Invasive Gynecol* 2009; 16(3): 313-317.
13. Uccella S, Ghezzi F, Mariani A, Cromi A, Bogani G, Serati M, et al. Vaginal cuff

closure after minimally invasive hysterectomy: our experience and systematic review of the literature. *Am J Obstet Gynecol* 2011; 205(2): 119.e1-12.

14. Joy SD, Phelan M, McNeill HW. Postcoital vaginal cuff rupture 10 months after a total vaginal hysterectomy. A case report. *J Reprod Med* 2002; 47(3): 238-240.