

## ***First Reported Case of Comedonevus with Extensive Spread in Lower Extremity Genital Area and Lower Part of Abdomen in Iran***

Masoud Golpour<sup>1</sup>,  
Mehrdad Taghipour<sup>2</sup>,  
Rayka Sharifian<sup>2</sup>,  
Mahbubeh Ebrahimi<sup>3</sup>,  
Mitra Elyasi<sup>3</sup>,  
Narjes Eghbali<sup>3</sup>

<sup>1</sup> Department of Skin, Faculty of Medicine, Mazandaran University of Medical Sciences, Sari, Iran

<sup>2</sup> Student Research Committee, Censer Research Center, Faculty of Medicine, Mazandaran University of Medical Sciences, Sari, Iran

<sup>3</sup> Faculty of Medicine, Mazandaran University of Medical Sciences, Sari, Iran

(Received September 26, 2011 ; Accepted January 31, 2012)

### ***Abstract***

Nevus comedonicus is a rare skin disease with a pilosebaceous apparatus often involving areas such as face, neck and chest. It forms closely arranged follicles in a specific zone. A case of extensive unilateral nevus comedonicus in left lower limb with unilateral external genitalia area and left lower abdomen is reported in a 14 year-old girl. This is a rare case since its diffuse spread in lower limb and genital area and is the first reported case in Iran.

***Key words:*** Comedonevus, genital, unilateral

**J Mazand Univ Med Sci 2012; 22(Supple 1): 326-330 (Persian).**

# گزارش اولین مورد کومدونووس با انتشار وسیع اندام تحتانی، ناحیه واژینال و قسمت تحتانی شکم در ایران

مسعود گلپور<sup>۱</sup>  
مهرداد تقی پور<sup>۲</sup>  
رایکا شریفیان<sup>۲</sup>  
محبوبه ابراهیمی<sup>۳</sup>  
میترا الیاسی<sup>۳</sup>  
نرجس اقبالی<sup>۳</sup>

## چکیده

کومدونووس یک بیماری پوستی ناشایع با اختلال در دستگاه پیلوسباسه می باشد که اغلب مناطقی همچون صورت، گردن و قفسه سینه را درگیر کرده و به صورت دستجات منظمی از فولیکول های نزدیک به هم در یک منطقه خاص تظاهر می یابد. در این مقاله یک مورد کومدونووس وسیع یک طرفه اندام تحتانی چپ همراه با درگیری یک طرفه ناحیه تناسلی خارجی و ناحیه تحتانی چپ شکم در دختر ۱۴ ساله گزارش می شود که با توجه به درگیری وسیع اندام و ناحیه تناسلی، در ایران مورد نادری بوده، اولین نمونه گزارش شده می باشد.

واژه های کلیدی: کومدونووس، ژنیتال، یک طرفه

## مقدمه

می شود یکی به صورت ضایعات کومدونونی و گروه دیگر ضایعاتی که تحت التهاب قرار می گیرند و به صورت اسکار کلویید فیستول یا کیست فولیکولی تظاهر می کنند. بروز ضایعات در مردان و زنان یکسان است. این ضایعات معمولاً یک طرفه و غیر ارثی هستند. تاکنون ۱۳۰ مورد از کومدونووس گزارش شده که فقط دو مورد درگیری اندام تحتانی داشتند (۸). مورد ما همراه با درگیری گسترده یک طرفه اندام تحتانی و ناحیه تناسلی می باشد ضایعاتی با این وسعت درگیری بسیار ناشایع است و در ایران تاکنون گزارش نشده است.

## شرح مورد

بیمار دختر ۱۴ ساله ای است که با شکایت ضایعات

کومدونووس یک اینورمالیتی غیر شایع پوستی است و اولین بار توسط کافمن در سال ۱۸۹۵ ارائه شد (۱). کومدونووس نوعی از خال اپیدرمال است که مشخصاً فولیکول مو را درگیر می کند و از طرفی منافذ فولیکولار متسع همراه با پلاگ های کراتینی مشابه کومدون که به صورت خال هایی با آرایش خطی یا حلقوی می باشد تظاهر می یابد. این ضایعات در هر زمانی از تولد تا میان سالی می توانند ایجاد شوند ولی معمولاً در زمان تولد و اوایل کودکی شایع ترند (۲). تظاهر بالینی بیماری بیشتر بر روی صورت و گردن، تنه و اندام فوقانی است (۳). ضایعات کف دست (۴)، تناسلی (۵)، گوش (۶) و اسکالپ (۷) به ندرت گزارش شده است. از نظر بالینی کومدونووس به دو گروه تقسیم

E-mail: mehrdadtaghipour@gmail.com

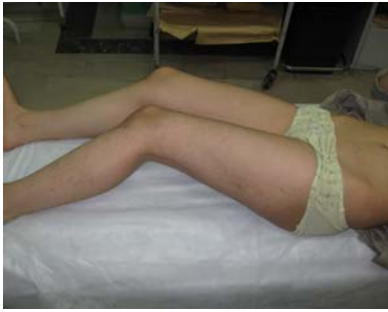مؤلف مسئول: مهرداد تقی پور - ساری: کیلومتر ۱۸ جاده خزرآباد، مجتمع دانشگاهی پیامبر اعظم، دانشکده پزشکی

۱. گروه پوست، دانشکده پزشکی، دانشگاه علوم پزشکی مازندران

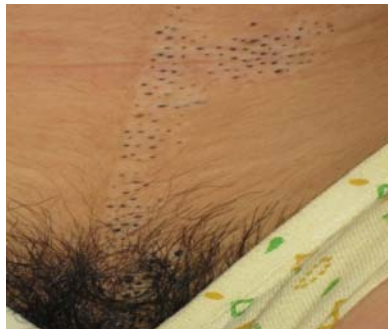۲. کمیته تحقیقات دانشجویی، مرکز تحقیقات سرطان، دانشکده پزشکی، دانشگاه علوم پزشکی مازندران

۳. دانشکده پزشکی، دانشگاه علوم پزشکی مازندران

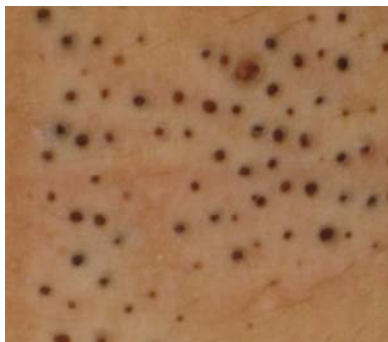تاریخ دریافت: ۹۰/۷/۴ تاریخ ارجاع جهت اصلاحات: ۹۰/۸/۵ تاریخ تصویب: ۹۰/۱۱/۱۱



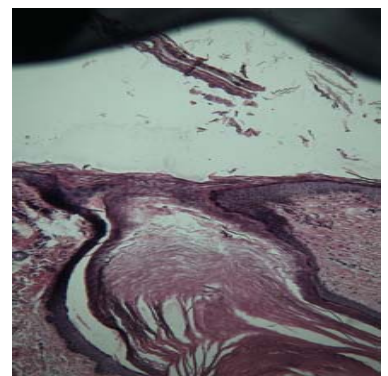
تصویر شماره ۱: ضایعات کومدو نووس یک طرفه با آرایش خطی در بیمار



تصویر شماره ۲: ضایعات نووس کومدونیکوس شکم و عانه و قسمت خارجی تناسلی



تصویر شماره ۳: ضایعات کومدونووس بیمار از نمای نزدیک



تصویر شماره ۴: تصویر پاتولوژیک نووس کومدونیکوس

خال مانند فراوان و برای اولین بار در تاریخ شهریور ۱۳۹۰ به درمانگاه پوست بیمارستان بوعلی سینا ساری (ایران) مراجعه کرده است. به گفته بیمار این ضایعات از بدو تولد وجود داشته، در زمان بلوغ گسترش پیدا کرده‌اند و طی این مدت فاقد هر گونه درد، سوزش و خارش بوده است. بیمار تاکنون درمانی برای این مشکل خود دریافت نکرده است. او سابقه‌ای از وجود چنین ضایعات پوستی را در خانواده خود ذکر نمی‌کند. ضایعات بیمار شبه کومدوننی بوده به صورت یک طرفه و گسترده در اندام تحتانی چپ و قسمت تحتانی چپ شکم (تصویر شماره ۱) و همچنین سمت چپ تناسلی خارجی شامل پویس (عانه) ولایا مازور (لب بزرگ واژن) (تصویر شماره ۲) به وضوح دیده می‌شوند. در معاینات بالینی بیمار پاپول‌های نقطه‌ای سیاه‌رنگ متعدد همراه با سوراخ متسع مرکزی رؤیت گردید (تصویر شماره ۳).

که با فشار مکانیکی ماده کراتینی حاوی سطح سیاه و انتهای سفید از آن خارج شد که کاملاً مشابه کومدون بوده است. سایر معاینات بالینی بیمار نرمال بوده و هیچ ضایعه پوستی دیگری مشاهده نشد و هیچ گونه آنومالی مادرزادی و مشکلات جنسی وجود نداشته است. سایر ارگان‌های بدن نیز طبیعی بوده‌اند و وجود سایر بیماری‌های خارج پوستی به واسطه معاینات انجام شده و شرح حال اخذ شده رد شدند. نتایج حاصله از بررسی‌های پاراکلینیک به عمل آمده شامل سونوگرافی و گرافی قفسه سینه نیز نرمال بوده‌اند. در آزمایشات بیوشیمیایی بیمار نیز که شامل TG، LFT، CBC and U/A، HDL، LDL، CHOL بوده است نکته خاصی گزارش نشد. از ضایعات بیمار نمونه برداری صورت گرفته و به پاتولوژی ارسال گردید. در نمونه حاصل به داخل رفتن لایه اپیدرمی همراه با تجمع کراتینی به درون درم و همچنین تجمعاتی از دستجات کلاژن به صورت ارتشاح مزمن پراکنده دیده شد (تصویر شماره ۴). برای ضایعات بیمار کرم ایزوترتینوئین ۰/۵ درصد تجویز شد و پی‌گیری‌های انجام شده حاکی از این مطلب می‌باشد که اکثر این ضایعات در حال بهبودی می‌باشد.

## بحث

کومدونووس یک اختلال پوستی نادر می باشد. دو عقیده در ارتباط با این بیماری پوستی وجود دارد، برخی معتقدند که کومدونووس یک هامارتوم اجزای مزودرمال دستگاه پیلوسباسه با تمایز غیر عادی در بخش اپی تلیال است، در حالی که نظریه دیگر از این بیماری به عنوان یک واریانت نادر نووس اپیدرمال درگیر کننده فولیکول مو یاد می کند. نمای درگیری این ضایعات اغلب به صورت یک طرفه می باشند. هرچند مواردی از درگیری دو طرفه نیز گزارش شده است (۹). الگوی درگیری در بیمار ما نیز یک طرفه بوده است. این ضایعات عموماً در نواحی صورت، گردن و قسمت فوقانی قفسه سینه تظاهر و به صورت تجمعات منظم و نزدیک به هم فولیکول های دیلاته همراه با پلاگ های کراتینی تظاهر می یابند. این ضایعات پوستی معمولاً در زمان تولد بارز می شوند ولی در سنین دیگر نیز می توان آن ها را دید. Kirtak و همکارانش (۳) موردی از کومدونووس را گزارش کرده اند که در آن نیمی از بدن بیمار درگیر بوده است. در این مطالعه نیز همانند مطالعه ما بیمار ۱۴ ساله ای گزارش شده با این تفاوت که سن شروع بیماری ۳ سالگی بوده ولی بیمار ما از بدو تولد این ضایعات پوستی را داشته است. در هر دو مورد بیماری فرد در زمان بلوغ تشدید یافته اند. درگیری نقاط دیگر بدن شامل کف دست، نواحی تناسلی، گوش و اسکالپ نیز به ندرت در مقالات گزارش شده اند. Riyaz و همکارانش (۴) موردی از درگیری میچ و کف دست با کومدونووس را گزارش کرده اند. همچنین Kim نیز به ذکر مورد نادری از درگیری ژنیتال این بیماری پرداخته است (۵). بیمار ما نیز درگیری های گسترده ای داشته که یکی از نادرترین آن ها، نواحی ژنیتال خارجی می باشد که با توجه به مرور مقالات موجود گزینه نادری است. همان طور که ذکر شد ضایعات پوستی این بیماران اغلب نواحی فوقانی بدن را درگیر می کنند ولی در بیمار ما ضایعات در نواحی تحتانی شکم و همچنین به صورت

گسترده در اندام تحتانی سمت چپ تظاهر یافته اند که این مسأله خود توجهی بر نادر بودن و قابل گزارش بودن این مورد را بیان می دارد. در حالی که اکثر موارد گزارش شده کومدونووس مختص به درگیری پوست بوده اند ولی ممکن است این بیماری با تظاهرات خارج پوستی نیز همراه باشد که از آن به نام سندرم کومدونووس یاد می گردد و این اختلالات همراه اغلب در همان سمتی می باشند که ضایعات پوستی وجود دارند (۱۰). تغییرات EEG، سندرم Alogile (دیسپلازی آرتریوپاتیکی)، بافت پستان اضافی، تغییرات قرینه و ناهنجاری های اسکلتی اختلالاتی هستند که با کومدونووس مرتبط دانسته شده اند (۱۱). لازم به ذکر است در مطالعه ما با توجه به معاینات بالینی انجام شده و آزمایشات پاراکلینیک صورت گرفته از قبیل سونوگرافی و رادیوگرافی هیچ گونه شواهدی از این تغییرات یافت نگردیدند که خود رد کننده وجود این سندرم می باشد. همراهی سایر ضایعات پاتولوژیک پوستی و غیرپوستی با کومدونووس نیز در مطالعاتی گزارش شده اند که می توان به همراهی هیپرکراتوز اپیدرمولیتیک، ایکتیوزیس و کیست اپیدرمال با آن اشاره کرد (۱۱). مواردی از همراهی تومورهای خوش خیم و بدخیم آدنکس نیز با کومدونووس گزارش شده اند که نادر می باشند. Lee در سال ۲۰۰۲ موردی از کومدونووس را به همراه هیدرآدنوما پاپیلی فرم و سیرنگوسیست آدنوم پاپیلی فرم گزارش کرده است (۱۲). نتیجتاً می توان گفت که بررسی های پاتولوژیک جهت مشخص ساختن وجود سایر ضایعات ضروری به نظر می آید. در مطالعه ما نیز یافته های پاتولوژیک حاکی از عدم وجود سایر اختلالات پوستی و غیر پوستی علاوه بر کومدونووس بوده است.

در بحث تشخیص های افتراقی دیگری که با توجه به نوع ضایعه، نحوه گسترش آن و سایر موارد مطرح می باشند می توان به لیکن پلان خطی، لنفانژیوما، آکنه و لگاریس، کراتوز پیلار، نووس سباسه، پسوریازیس

کراتولیتیک مثل آلفا هیدروکسی اسید، سالیسیک اسید و سایر موارد می‌باشند. Deliduka و همکارانش نیز جهت درمان ضایعات کومدونوس از تازاروتن و کلسی پوتریول موضعی استفاده کردند که اثرات درمانی خوبی به دنبال داشته است. البته اثرات درمان موضعی گذرا بوده، و جهت حفظ اثرات درمانی می‌بایست به طور مداوم از آن‌ها استفاده کرد (۹). ما نیز برای بیمار خود از پماد موضعی ۰/۵ درصد ایزوترتینوئین استفاده کردیم که ضایعات بیمار به خوبی به این درمان جواب داده اند و رو به بهبودی می‌باشند.

### سپاسگزاری

بدین وسیله از سرکار خانم دکتر مریم قاسمی که در زمینه پاتولوژی ضایعات بیمار ما را یاری نمودند و همچنین از بیمار مربوطه که کمال همکاری را طی مراحل مختلف تهیه این مقاله داشته اند، تقدیر و تشکر می‌نمایم.

خطی و سندرم Favre-racouchot اشاره کرد (۱۳) که احتمال وجود این موارد هر یک با در نظر گرفتن معاینات فیزیکی و پاتولوژیک دقیق صورت گرفته رد شدند و تشخیص نهایی کومدونوس برای بیمار ماحصل گردید. یک مسأله مهم که این بیماران با آن روبرو هستند درمان ضایعات می‌باشد، به صورتی که کمترین اسکار را از خود به جای بگذارند. روش‌های درمانی متفاوتی از قبیل درمان موضعی، خوراکی، لیزر و جراحی ذکر شده‌اند. Sardana درمان موفقیت آمیز ضایعات کومدونوس با لیزر التراپالس CO2 را گزارش کرده است (۱۴). استفاده از لیزر و اکسزیون جراحی جهت درمان در بسیاری از مطالعات اثرات خوبی داشته ولی انجام این راهکار درمانی برای همه بیماران عملی نمی‌باشد. در مطالعات انجام شده نتایج مؤثری از استفاده ترکیبات خوراکی مانند ایزوترتینوئین گزارش نشده است. درمان‌های موضعی شامل استفاده از عوامل

### References

- Boon Bin Yap F, Muniandy P. Nevus comedonicus in a Malay man: A case report and review of literature. EDOJ 2009; 5(2): 12.
- Guldbakke KK, Khachemoune A, Deng A, Sina B. Naevus comedonicus: a spectrum of body involvement. Clin Exp Dermatol 2007; 32(5): 488-492.
- Kirtak N, Inaloz HS, Karakok M, Erguven HG, Ozgoztasi O. Extensive inflammatory nevus comedonicus involving half of the body. Int J Dermatol 2004; 43(6): 434-436.
- Riyaz N, Riyaz A. Nevus comedonicus affecting the palms. Indian J Dermatol Venereol Leprol 1998; 64(4): 197-198.
- Kim CY, Yoon J, Oh CW, A Nevus Comedonicus in the Genital Area. Korean J Dermatol 2010; 48(10): 880-883.
- Nishijima S, Nakagawa M. A case of naevus comedonicus on the ear, Journal of the European Academy of Dermatology and Venereology 1997; 9(3): 283-285.
- Sikorski D, Parker J, Shwayder T. A boy with an unusual scalp birthmark. Nevus Comedonicus. Int J Dermatol 2011; 50(6): 670-672.
- Paige TN, Mendelson CG. Bilateral nevus comedonicus. Arch Dermatol 1967; 96(2): 172-175.
- Deliduka SB, Kwong PC. Treatment of nevus comedonicus with topical tazarotene and calcipotriene. J Drugs Dermatol 2004; 3(6): 674-676.
- Ahn SY, Oh Y, Bak H, Ahn SK. Co-occurrence of nevus comedonicus with accessory breast tissue. Int J Dermatol. 2008; 47(5): 530-531.

11. Schecter AK, Lester B, Pan TD, Robinson-Bostom L. Linear nevus comedonicus with epidermolytic hyperkeratosis. *J Cutan Pathol* 2004; 31(7): 502-505.
12. Lee HJ, Chun EY, Kim YC, Lee MG. Nevus comedonicus with hidradenoma papilliferum and syringocystadenoma papilliferum in the female genital area. *Int J Dermatol* 2002; 41(12): 933-936.
13. Vidaurri-de la Cruz H, Tamayo-Sanchez L, Duran-McKinster C, de la Luz Orozco-Covarrubias M, Ruiz-Maldonado R. Epidermal nevus syndromes: clinical findings in 35 patients. *Pediatr Dermatol* 2004; 21(4): 432-439.
14. Sardana K, Garg VK. Successful treatment of nevus comedonicus with ultrapulse CO2 laser. *Indian J Dermatol Venereol Leprol* 2009; 75(5): 534-535.