

## ***Effect of Oral Administration and Topical Application of Melissa Officinalis Ethanolic Extract on Wound Healing and Serum Biochemical Changes in Alloxan-Induced Diabetic Rats***

Abdolrasoul Namjou<sup>1</sup>,  
Yasin Eskandari<sup>2</sup>,  
Mahmoud.Rafieian<sup>3</sup>,  
Mahdi Farid<sup>4</sup>

<sup>1</sup> Associate Professor, Department of Pathology, Faculty of Veterinary Medicine, Islamic Azad University, Shahrekord Branch, Shahrekord, Iran

<sup>2</sup> Doctor of Veterinary Medicine, Faculty of Veterinary Medicine, Islamic Azad University, Shahrekord Branch, Shahrekord, Iran

<sup>3</sup> Professor, Medical Plants Research Center, Shahrekord University of Medical Sciences, Shahrekord, Iran

<sup>4</sup> Assistant Professor, Department of Clinical Sciences, Faculty of Veterinary Medicine, Islamic Azad University, Shahrekord Branch, Shahrekord, Iran

(Received August 14, 2016; Accepted November 5, 2016)

### **Abstract**

**Background and purpose:** Diabetes mellitus is a metabolic disorder with several complications, such as delayed wound healing. The aim of this study was to evaluate the efficacy of oral administration and topical application of hydroalcoholic extract of *Melissa officinalis* on cutaneous wound healing and serum biochemical changes in alloxan-induced diabetic rats.

**Materials and methods:** In this experimental study thirty-six Wistar rats were randomly divided into three groups of control, diabetic control, and diabetic treatment. After anesthesia, full-thickness pieces of skin (25×25 mm) were removed from upper dorsal part of the rats. Subsequently, 24 h after the operation, the wounds of the diabetic group were locally treated with topical application of 5% cream and oral administration of *Melissa officinalis* extract (2500 mg/kg) was performed by gavage, daily for three weeks. The control and diabetic control groups received no treatment. The wound surface areas were measured using linear and photographic methods on days 4, 7, 14, and 21. Incisional biopsies were performed to evaluate the wound healing rate and for histopathologic examination. Finally, blood samples were taken to measure the serum glucose level and biochemical factors including triglycerides, total cholesterol, high-density lipoprotein, serum glutamic pyruvic transaminase, and serum glutamic oxaloacetic transaminase using standard methods.

**Results:** According to the results, administration of *Melissa officinalis* extract significantly reduced glucose, total cholesterol, low-density lipoprotein, and creatine phosphokinase levels in the diabetic group ( $P<0.05$ ). Additionally, the histopathological study showed that the collagen fibers density and wound healing increased in the diabetic treatment group.

**Conclusion:** As the findings indicated, oral and topical administrations of *Melissa officinalis* extract accelerated the wound healing process and may act as an cardioprotective agent.

**Keywords:** alloxan, diabetic ulcer, *Melissa officinalis*, rat, wound healing

J Mazandaran Univ Med Sci 2017; 27(147): 48-61 (Persian).

# تأثیر پماد و عصاره هیدروالکلی بادرنجبویه [*Melissa officinalis*] بر ترمیم زخم و تغییرات بیوشیمیایی سرم در موش‌های صحرایی دیابتی القا شده با آلوکسان

عبدالرسول نامجو<sup>۱</sup>یاسین اسکندری<sup>۲</sup>محمود رفیعان کوپایی<sup>۳</sup>مهدی فرید<sup>۴</sup>

## چکیده

**سابقه و هدف:** دیابت ملیتوس یک اختلال متابولیک با عوارض جانبی همچون تأخیر در ترمیم زخم است. در این مطالعه، تأثیرات مصرف خوراکی و کرم موضعی عصاره هیدروالکلی بادرنجبویه (*Melissa officinalis*) بر روی ترمیم زخم پوست و تغییرات بیوشیمیایی سرم در موش‌های صحرایی دیابتی القا شده با آلوکسان ارزیابی شدند.

**مواد و روش‌ها:** در این مطالعه تجربی، ۳۶ سر موش صحرایی نژاد ویستار به صورت تصادفی به سه گروه کنترل، گروه دیابتی و گروه دیابتی تحت درمان تقسیم شدند. پس از بیهوشی، ضخامت کامل ناحیه پشتی پوست موش صحرایی به ابعاد ۲۵ × ۲۵ mm برداشته شد. ۲۴ ساعت پس از عمل جراحی، زخم در گروه حیوانات دیابتی تحت درمان، به صورت موضعی با کرم ۵ درصد و به صورت خوراکی با عصاره بادرنجبویه (۲۵۰۰ mg/kg) با گاوآژ خورانده شد. در گروه کنترل و کنترل دیابتی درمانی صورت نگرفت. ناحیه سطح زخم به روش خطی و تصویری در روزهای ۴، ۷، ۱۴ و ۲۱ اندازه‌گیری و برای ارزیابی ترمیم زخم و هیستوپاتولوژیک نمونه برداری انجام شد. در پایان مطالعه، نمونه خون برای اندازه‌گیری قند و فاکتورهای بیوشیمیایی‌ها به روش استاندارد گرفته شد.

**یافته‌ها:** مصرف عصاره بادرنجبویه در موش‌های صحرایی دیابتی، به طور معنی‌دار سبب کاهش گلوکز، کلسترول، لیپوپروتئین‌های با دانسیته پایین و کراتین فسفوکیناز در مقایسه با گروه کنترل دیابتی شد ( $P < 0.05$ ). مطالعات هیستوپاتولوژیک نشان داد که روند پوشش‌دار شدن، افزایش تراکم رشته‌های کلاژن و ترمیم زخم در گروه درمان‌شده با بادرنجبویه بیش از گروه‌های دیگر بود.

**استنتاج:** مصرف خوراکی و موضعی عصاره بادرنجبویه، سبب گسترش شتاب ترمیم زخم و تأثیرات محافظت‌کنندگی قلبی می‌شود.

**واژه‌های کلیدی:** آلوکسان، بادرنجبویه، ترمیم زخم، زخم دیابتی، موش صحرایی

## مقدمه

دیابت ملیتوس یک اختلال متابولیک است که تقریباً ۵ درصد از جمعیت جهان را تحت تأثیر قرار می‌دهد (۱) و با افزایش قند خون و تغییرات غیرطبیعی در متابولیسم پروتئین، چربی و کربوهیدرات همراه است (۲). این بیماری

Email: ar.namjo72@gmail.com

**مؤلف مسئول:** عبدالرسول نامجو- شهر کرد: دانشکده دامپزشکی، دانشگاه آزاد اسلامی واحد شهر کرد

۱. دانشیار، گروه پاتولوژی دامپزشکی، دانشکده دامپزشکی، دانشگاه آزاد اسلامی واحد شهر کرد، شهر کرد، ایران

۲. دکتری دامپزشکی، دانشکده دامپزشکی دانشگاه آزاد اسلامی واحد شهر کرد، شهر کرد، ایران

۳. استاد، مرکز تحقیقات گیاهان دارویی، دانشگاه علوم پزشکی شهر کرد، شهر کرد، ایران

۴. استادیار، گروه علوم درمانگاهی، دانشکده دامپزشکی، دانشگاه آزاد اسلامی واحد شهر کرد، شهر کرد، ایران

تاریخ دریافت: ۱۳۹۵/۵/۲۴ تاریخ ارجاع جهت اصلاحات: ۱۳۹۵/۶/۲۶ تاریخ تصویب: ۱۳۹۵/۸/۱۵

به دلیل افزایش وقوع مرگ زودرس، از کارافتادگی و هزینه درمان، سبب خسارات اقتصادی و اجتماعی می‌شود (۳). روند ترمیم زخم به‌عنوان یک فرآیند زیستی طبیعی در بدن انسان، شامل چهار مرحله برنامه‌ریزی شده (هموستاز (خون‌بندی)، آماس، تکثیر، تزاید و بازسازی) است (۴). در بیماران دیابتی مراحل روند ترمیم زخم دچار اختلال می‌شود و به‌عنوان یک زخم مزمن، برای التیام به زمان طولانی نیاز دارند (۵). در دیابت ملیتوس با افزایش قند خون، بیان بیش‌ازحد سیتوکین‌های التهابی، استرس اکسیداتیو، تأخیر در سنتز کلاژن، کاهش رگ‌سازی (۶) و افزایش سطح متالوپروتئینازهای ماتریکس، فرآیند ترمیم زخم به‌صورت اولیه دچار تأخیر می‌شود (۷، ۸).

برای ایجاد دیابت نوع اول در حیوانات آزمایشگاهی، از ماده شیمیایی آلوکسان منوهیدرات استفاده می‌شود. مکانیسم عمل این ماده در ایجاد دیابت بررسی و مشخص شده است که آلوکسان با نام ۲، ۴، ۵، ۶ تتراکسی پیریمیدین (۹) به‌وسیله انتقال‌دهنده گلوکز ۲ (Glut2) در غشای پلاسمایی وارد سلول بتا می‌شود (۱۰) و با تخریب اختصاصی سلول‌های بتای لوزالمعده و تولید رادیکال‌های آزاد در این سلول‌ها، مانع ترشح انسولین و سبب ایجاد دیابت ملیتوس نوع اول می‌گردد (۱۱). امروزه از داروهای صنعتی و انسولین برای درمان دیابت استفاده می‌شود. این داروها عوارض جانبی همچون مقاومت دارویی، ادم و افزایش وزن دارند (۱۲). به‌تازگی براساس گزارش‌های سازمان بهداشت جهانی (World Health Organization: WHO)، درمان دیابت ملیتوس و عوارض جانبی آن بر روی استفاده از عصاره و روغن‌های گیاهی متمرکز شده است (۱).

یکی از این گیاهان دارویی بادرنجوبه با نام علمی *Melissa officinalis* و نام لاتین *Lemon balm* می‌باشد. بادرنجوبه علفی پرشاخه و پرپشت با برگ‌های بیضوی، قلب‌مانند، دانه‌دار و پوشیده از تار و متعلق به خانواده نعنائیان

است که بیش از دو هزار سال از شناخت آن می‌گذرد (۱۳). این گیاه بیشتر در نواحی مدیترانه، کشورهای اروپایی، آسیای مرکزی و به‌طور گسترده در کشور ایران در استان‌های تهران، گلستان، آذربایجان، لرستان، کرمانشاه رشد می‌کند (۱۴). مطالعات اخیر خواص آنتی‌اکسیدانی (۱۵)، کاهشنده قند خون و چربی (۱۶)، ضد میکروب (۱۷)، ضد تومور (۱۸)، ضد اسردگی، ضد اضطراب (۱۹)، ضد درد، ضد التهاب و ضد اسپاسم این گیاه را نشان داده است (۲۰، ۲۱). مطالعات فیتوشیمیایی بر روی بادرنجوبه، حضور ترین‌ها (مونوترپن، سسکوترین، تری‌ترین) و ترکیبات فنولیک شامل اسیدهای فنولیک، فلاونوئیدها و تانن را مشخص کرده است (۲۲). از ترکیبات فنولیک می‌توان رزمارینیک اسید، تانن و فلاونوئیدهایی همچون اپی‌ژنین-۷-اکسید-گلوکوزید، لوتولین-۷-اکسید-گلیکوزید و سه فلاونول شامل رامنوسیتین، رامنازین و ایزوکوئرستین را نام برد (۲۳-۲۵). از آنجا که درمان زخم در بیماران دیابتی رضایت‌بخش نیست و بیماران از تأخیر در روند التیام شکایت دارند، مطالعات بر روی داروهای جدید برای درمان زخم‌های پوستی در بیماران مبتلا به دیابت ملیتوس برای به حداقل رساندن التهاب و همچنین، سرعت بخشیدن به فرآیند ترمیم با افزایش تولید فیروبلاست و کلاژن و کاهش عوارض دیابت ملیتوس، از اهمیت بالایی برخوردار است. براساس بررسی‌های صورت گرفته، تاکنون هیچ مطالعه‌ای به‌طور همزمان درباره تأثیرات پماد و عصاره هیدروالکلی بادرنجوبه با دوز بالا در روند ترمیم زخم و ارزیابی تغییرات بیوشیمیایی سرم خون در موش‌های صحرایی دیابتی القا شده با آلوکسان، انجام نشده است.

## مواد و روش‌ها

در این مطالعه تجربی از ۳۶ سر موش صحرایی نر بالغ نژاد ویستار با میانگین وزنی ۱۵۰ تا ۱۸۰ g خریداری شده از

انستیتو پاستور تهران استفاده شد. حیوانات به صورت تصادفی و سه تایی در قفس های پلی کربنه و تحت شرایط استاندارد در دمای ۲۰ تا ۲۲ درجه سانتی گراد و چرخه روشنایی- تاریکی ۱۲ ساعته، با دسترسی آزاد به آب و غذای استاندارد در مرکز تحقیقات آسیب شناسی دانشگاه آزاد اسلامی واحد شهرکرد نگهداری شدند. برای حصول سازش با شرایط محیط جدید، همه آزمایش ها پس از گذشت حداقل یک هفته از استقرار حیوان ها انجام شد. همه روش های کار آزمایشگاهی به کاررفته در این تحقیق توسط کمیته اخلاق دانشگاه آزاد اسلامی واحد شهرکرد تأیید و تمام اصول اخلاقی در ارتباط با حیوانات آزمایش شونده در طول این مطالعه رعایت گردید (۲۶).

#### تهیه عصاره هیدرولکلی

ابتدا نمونه های گیاهی بادرنجبویه از مراکز معتبر فراهم شد و پس از شناسایی و تأیید توسط گیاه شناس مرکز تحقیقات گیاهان دارویی دانشگاه علوم پزشکی شهرکرد، نمونه هرباریومی آن با شماره ۴۰۷ هرباریوم شد. برای عصاره گیری برگ بادرنجبویه از روش پركولاسیون استفاده گردید. به این منظور مقداری از سرشاخه ها و برگ های خشک شده ی بادرنجبویه به وسیله ی آسیاب برقی در حد ملایم به پودر تبدیل شد. سپس ۱۵۰ g از گیاه پودر شده با حلال اتانول ۷۰ درصد به اندازه ای که سطح الکل چند سانتی متر بالاتر از سطح پودر باشد، مخلوط و پس از ۴۸ ساعت محتوی ظرف با کاغذ صافی و قیف شیشه ای صاف گردید. محلول صاف شده به داخل بالن منتقل شد و حلال آن به وسیله دستگاه روتاری و پمپ خلأ (تنظیم شده در دمای ۵۰ درجه سانتی گراد) خارج شد. مایع عصاره غلیظ به دست آمده، درون ظرف شیشه ای پهن داخل آن با دمای ۳۷ درجه سانتی گراد خشک گردید (از هر ۱۰۰ ml مایع عصاره غلیظ که ۹۲ g وزن داشت، ۲/۹۵ g عصاره خشک شده به دست آمد). پس از آن،

عصاره خشک شده از روی ظرف جمع آوری شد و برای تهیه ی پماد بادرنجبویه (۱۴) و خوراندن عصاره با لوله معدی با دوز ۲۵۰۰ mg/kg وزن بدن استفاده شد (۲۷). در این مطالعه برای ساخت پماد ۵ درصد با استفاده از اوسرین، ۵/۳ g از عصاره خالص بادرنجبویه در ۱۰۰ g اوسرین حل که به صورت پماد ۵ درصد وزنی- وزنی فرموله، و به مقدار ۲/۵ g در روز به صورت موضعی استفاده شد (۲۸).

#### القای دیابت در موش صحرایی

برای ایجاد دیابت تجربی در موش های صحرایی، تزریق زیر جلدی یک نوبت آلوکسان (ساخت شرکت Sigma Aldrich، کشور آلمان) به مقدار ۱۰۰ تا ۱۵۰ mg به ازای هر کیلوگرم وزن بدن، در محلول سرم فیزیولوژی انجام شد (۲۶، ۲۹).

#### روش ایجاد زخم

پس از تأیید دیابت، تعداد ۱۲ سر موش صحرایی از هر گروه برای ایجاد زخم استفاده شد. القای بیهوشی با زایلازین ۲ درصد (۱۰ mg/kg) و کتامین ۱۰ درصد (۱۰۰ mg/kg) به روش تزریق داخل عضلانی صورت گرفت. موش ها به صورت شکمی بر روی میز جراحی قرار داده شدند. سپس، ناحیه مرکزی ستون مهره ها اسکراب و با بتادین ۱۰ درصد ضد عفونی گردید. پس از آن، برای ایجاد زخم همسان به ابعاد ۲۵ × ۲۵ mm با علامت گذاری منطقه، ضخامت کل پوست شامل اپیدرم، درم و هیپودرم برداشته شد (۳۰).

#### گروه بندی موش های صحرایی تحت مطالعه

موش های صحرایی به طور تصادفی به سه گروه ۱۲ تایی تقسیم شدند.

گروه I: گروه کنترل سالم (شم) و استفاده از حلال

سلول‌های آماسی در سطح زخم، تشکیل بافت جوانه‌ای و نوزایش بافت پوششی، با میکروسکوپ نوری ارزیابی گردید (۳۱).

در پایان هفته سوم، موش‌ها پس از ۱۲ ساعت ناشتایی با کلروفرم بی‌هوش شدند و پس از نمونه‌برداری از محل زخم، خون‌گیری از قلب آن‌ها صورت گرفت. سپس، خون در لوله‌های آزمایشی با عمق پارافینه‌شده با حجم cc ۵ جمع‌آوری و به مدت ۴۵ دقیقه در دمای آزمایشگاهی نگهداری شد. پس از آن، به‌وسیله سانتریفیوژ با دور ۳۰۰۰ در دقیقه به مدت ۱۰ دقیقه سرم جدا و تا زمان انجام آزمایش در دمای ۲۰- درجه سانتی‌گراد نگهداری گردید. سنجش سرمی قند خون، آنزیم‌های آلانین آمینوترانسفراز، آسپاراتات آمینوترانسفراز، گاماگلوتامیل ترانسفراز، کراتین فسفوکیناز، اوره و کراتینین با استفاده از کیت‌های پارس آزمون با دستگاه اتوآنالیزور BT-3000 (شرکت Biotechnica، کشور ایتالیا) صورت گرفت. غلظت سرمی تری‌گلیسیرید، کلسترول تام، لیپوپروتئین با دانسیته بالا و لیپوپروتئین با دانسیته پایین و آلبومین، با استفاده از کیت پارس آزمون (کشور ایران) و براساس دستورالعمل توصیه‌شده شرکت سازنده سنجش شد (۲۶).

به‌منظور تجزیه و تحلیل آماری داده‌ها، نرم‌افزار SPSS 21 مورد استفاده قرار گرفت. نتایج بیوشیمیایی با آزمون آماری آنالیز واریانس یک‌طرفه (One Way ANOVA) به‌صورت خطای معیار  $\pm$  میانگین ارائه شد و در صورت معنی‌دار بودن ( $P < 0.05$ ) گروه‌ها به‌صورت دویه‌دو با آزمون Tukey مقایسه شدند (۷). همچنین، مساحت و بهبود سطح زخم در روزهای مختلف با استفاده از نرم‌افزار SPSS، آزمون آنالیز واریانس یک‌طرفه و آزمون تعقیبی Tukey تجزیه و تحلیل شد.

## یافته‌ها

به‌دنبال تزریق داخل صفاقی آلوکسان در موش‌های

عصاره هیدروالکلی عصاره بادرنجبویه (نرمال سالین) با لوله معدی و استفاده از پماد پایه، به مدت ۲۱ روز.

گروه II: گروه کنترل دیابتی و استفاده از حلال عصاره هیدروالکلی عصاره بادرنجبویه (نرمال سالین) با لوله معدی و استفاده از پماد پایه، به مدت ۲۱ روز.

گروه III: گروه تحت درمان با عصاره بادرنجبویه با دوز ۲۵۰۰ mg/kg، به‌صورت خوراکی با لوله معدی و پماد ۵ درصد حاوی عصاره بادرنجبویه، به مدت ۲۱ روز.

طول مدت آزمایش برای همه گروه‌ها ۲۱ روز بود.

روز عمل جراحی روز صفر محسوب شد. در طی این ۲۱ روز، هر گروه تحت فرآیند درمانی مربوط به خود قرار گرفت. در روزهای ۴، ۷، ۱۴ و ۲۱ اندازه طول و عرض زخم با استفاده از کولیس اندازه‌گیری شد و برای دقت بیشتر با دوربین دیجیتال از زخم و خط‌کشی که هم‌سطح و موازی با زخم بود، تصویر تهیه گردید. عکس‌ها به نرم‌افزار اتوکد منتقل شدند. با استفاده از این نرم‌افزار، مساحت زخم به‌دست آمد و درصد انقباض یا بهبودی زخم از فرمول زیر محاسبه شد (۳۰).

$$\text{درصد بهبودی زخم} = \frac{A_0 - A_t}{A_0} \times 100\%$$

$A_0$  = مساحت زخم در روز آغازین

$A_t$  = مساحت زخم در روزهای ۷، ۱۴ و ۲۱

برای ارزیابی میکروسکوپی، در روزهای ۴، ۷، ۱۴ و ۲۱ از هر گروه به‌صورت تصادفی دو موش صحرایی انتخاب و پس از بیهوش‌نمودن، نمونه از بافت پوست و بافت زیرپوست محل زخم آن‌ها برداشته شد. ضخامت کاملی به قطر تقریبی ۸ mm از محل بافت جوانه‌ای متصل به پوست، در داخل فرمالین بافر ۱۰ درصد قرار داده شد. پس از فرآیند عمل‌آوری و تهیه بلوک‌های پارافینی، برش‌هایی به ضخامت ۵  $\mu$ m با میکروتوم بریده و به روش هماتوکسیلین و ائوزین رنگ‌آمیزی شد. سپس، نفوذ

جدول شماره ۱: تغییرات بیوشیمیایی سرم در موش‌های صحرائی در روز ۲۱ در گروه‌های کنترل، دیابتی و دیابتی تحت درمان با بادرنجبویه با دوز ۲۵۰۰ mg/kg

سطح معنی دار	دیابتی تحت درمان با بادرنجبویه ۲۵۰۰mg/kg	دیابتی القا شده با آلوکسان	کنترل	گروه‌های تحت مطالعه پارامترهای بیوشیمیایی
۰/۰۰۰	۶۷/۷ ± ۸۵/۲۹ <sup>b</sup>	۱۹۰/۵ ± ۲۵/۷۳ <sup>a</sup>	۶۱/۲ ± ۲۰/۱۳ <sup>b</sup>	گلوکز (mg/dl)
۰/۰۰۸	۱۰۲/۱۴ ± ۱۰/۵۱ <sup>a</sup>	۱۱۷/۸ ± ۵ <sup>a</sup>	۶۲/۴ ± ۴/۶۲ <sup>b</sup>	تری گلیسرید (mg/dl)
۰/۰۰۰	۳۷/۳ ± ۲۸/۴۵ <sup>b</sup>	۷۸/۲ ± ۲۵/۴۹ <sup>b</sup>	۶۴/۵ ± ۶/۱۳ <sup>a</sup>	کلسترول (mg/dl)
۰/۴۵۵	۴۰/۲ ± ۲۵/۴۳ <sup>a</sup>	۳۹/۱ ± ۰/۷۴ <sup>b</sup>	۴۳/۱ ± ۲۶/۷۳ <sup>a</sup>	لیپوپروتئین با دانسیته بالا (mg/dl)
۰/۰۰۰	۲۰/۱ ± ۹/۸۳ <sup>c</sup>	۴۰/۱ ± ۹/۶۵ <sup>b</sup>	۳۰/۳ ± ۷۴/۱۲ <sup>b</sup>	لیپوپروتئین با دانسیته پایین (mg/dl)
۰/۰۰۰	۰/۹۱ ± ۰/۰۶ <sup>c</sup>	۲/۰۱ ± ۰/۱۱ <sup>a</sup>	۱/۴۷ ± ۰/۰۷ <sup>b</sup>	کلسترول
۰/۲۴۸	۲۱۹/۹۰ ± ۸۵/۰۴ <sup>a</sup>	۷۶/۰۰۰ ± ۳/۱۳۵ <sup>a</sup>	۷۵/۶۰ ± ۴/۹۲ <sup>a</sup>	لیپوپروتئین با دانسیته بالا
۰/۱۴۹	۵۴۲/۱۴۹ ± ۸۵/۷۷ <sup>a</sup>	۳۳۵/۲۱ ± ۵۰/۰۸ <sup>a</sup>	۲۱۲/۳۱ ± ۲۰/۶۲ <sup>a</sup>	آلاتین آمینوترانسفراز (U/l)
۰/۴۲۴	۵/۱ ± ۸۴/۳۹ <sup>a</sup>	۳/۰ ± ۷۴/۰۸ <sup>a</sup>	۲/۰ ± ۵/۲۰ <sup>a</sup>	آسپارات آمینوترانسفراز (U/l)
۰/۴۶۹	۱۳۸/۱۰۴ ± ۳۱۲/۰۴ <sup>a</sup>	۱۶۹۹ ± ۳۱۱/۹۸ <sup>a</sup>	۱۱۴۶/۱۰۸ ± ۴۰۰/۹۱ <sup>a</sup>	گاماگلوٹامیل ترانسفراز (U/l)
۰/۰۰۲	۹۶۶/۱۱۵ ± ۱۴/۳۴ <sup>b</sup>	۱۸۶۶/۱۲۰ ± ۵۰/۵۳ <sup>a</sup>	۸۲۶/۲۱۷ ± ۶۰۰/۵۵ <sup>b</sup>	آلکالین فسفاتاز (U/l)
۰/۲۱۴	۰/۴۴ ± ۰/۰۵ <sup>a</sup>	۰/۴۰ ± ۰/۰۰ <sup>a</sup>	۰/۳۲ ± ۰/۰۳۷ <sup>a</sup>	کراتینین (mg/dl)
۰/۰۰۹	۲۱۰/۲۰ ± ۲۸/۰۱ <sup>a</sup>	۱۴۴/۵ ± ۵۰/۰۵ <sup>b</sup>	۱۳۸/۲ ± ۸۰/۸۸ <sup>b</sup>	اوره (mg/dl)
۰/۰۱۴	۹۸/۹ ± ۲۵/۳۹ <sup>a</sup>	۶۷/۲ ± ۱۶/۷۸ <sup>b</sup>	۶۴/۱ ± ۸۵/۳۴ <sup>b</sup>	نیترژن اوره خون (mg/dl)
۰/۱۶۰	۴/۰ ± ۱۲/۲ <sup>a</sup>	۴/۵۷ ± ۰/۰۲۵ <sup>a</sup>	۴/۶۸ ± ۰/۲۶ <sup>a</sup>	آلبومین (g/dl)

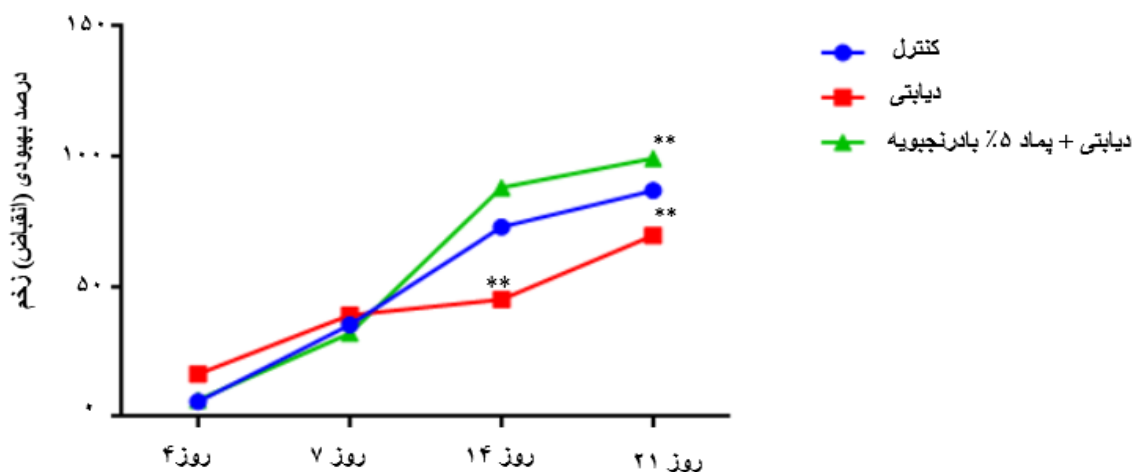
تعداد نمونه در هر گروه (n=۶) و حروف غیر متشابه در هر ردیف، نشان‌دهنده اختلاف آماری معنی‌دار (P<۰/۰۰۵) است

عصاره بادرنجبویه، در مقایسه با گروه کنترل و کنترل دیابتی به‌طور معنی‌داری کاهش یافته بود (P=۰/۰۰۰). مقدار آنزیم کراتین فسفوکیناز در موش‌های صحرائی دیابتی در مقایسه با گروه کنترل و موش‌های صحرائی دیابتی تحت درمان با عصاره هیدروالکلی بادرنجبویه، به‌ترتیب افزایش معنی‌دار را نشان داد (P=۰/۰۰۲، P=۰/۰۰۴) (جدول شماره ۱). فعالیت بیوشیمیایی نیترژن اوره خون در موش‌های صحرائی دیابتی تحت درمان با عصاره هیدروالکلی بادرنجبویه، به‌ترتیب بیش از گروه کنترل و دیابتی بود (P=۰/۰۳۲، P=۰/۰۱۴). مقدار اوره نیز در موش‌های صحرائی دیابتی تحت درمان با عصاره بادرنجبویه، به‌ترتیب به‌طور معنی‌دار بیش از گروه کنترل و دیابتی مشاهده شد (P=۰/۰۳۳، P=۰/۰۱۴) (جدول شماره ۱). نتایج دیگر تغییرات بیوشیمیایی سرم موش‌های صحرائی تحت مطالعه، در جدول شماره ۱ آمده است.

نمودار شماره ۱ نشان می‌دهد که درصد بهبودی یا انقباض زخم در روز چهاردهم در گروه موش‌های صحرائی دیابتی تحت درمان با پماد ۵ درصد

صحرائی، سطح گلوکز خون ناشتا در مقایسه با گروه کنترل بیش از سه برابر افزایش یافته بود (P=۰/۰۰۰). سطح گلوکز خون ناشتا در موش‌های صحرائی دیابتی تحت درمان با عصاره بادرنجبویه، نسبت به گروه دیابتی کاهش معنی‌دار را نشان داد (P=۰/۰۰۰) (جدول شماره ۱). مقدار تری گلیسرید در موش‌های صحرائی دیابتی و دیابتی تحت درمان با عصاره هیدروالکلی بادرنجبویه، نسبت به موش‌های صحرائی گروه کنترل به‌ترتیب افزایش معنی‌دار را نشان دادند (P=۰/۰۲۹، P=۰/۰۰۹) (جدول شماره ۱).

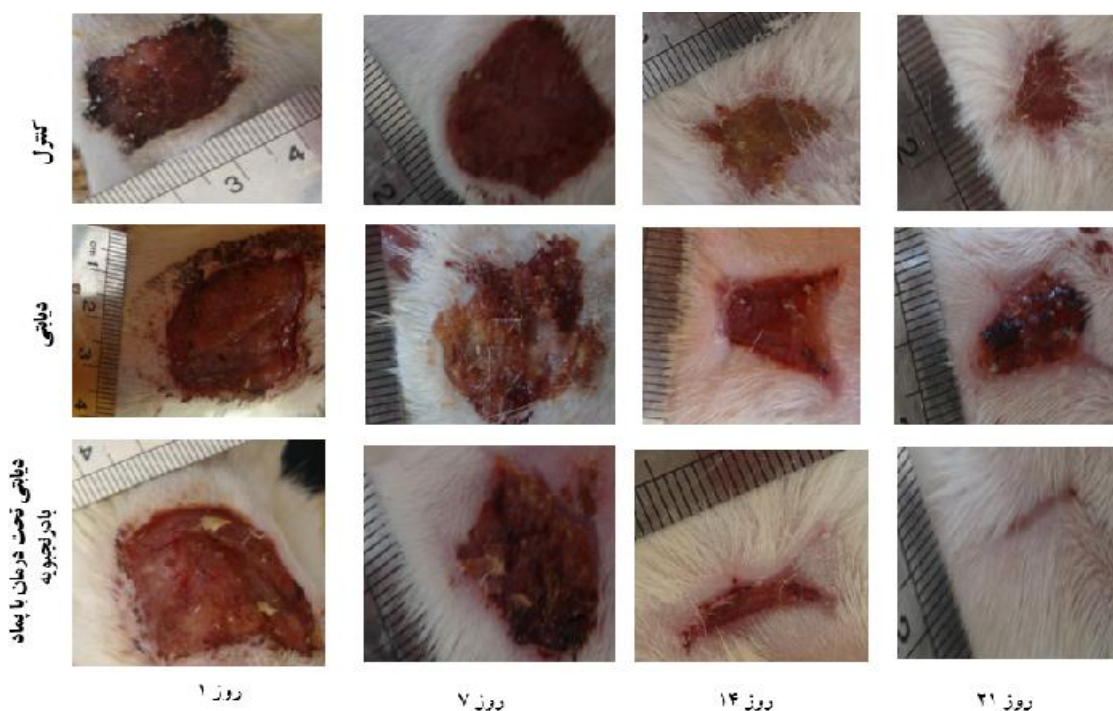
مقدار کلسترول در موش‌های صحرائی دیابتی تحت درمان با عصاره بادرنجبویه نسبت به گروه کنترل و کنترل دیابتی، کاهش معنی‌دار را نشان داد (P=۰/۰۰۱). مقدار لیپوپروتئین با دانسیته پایین در موش‌های صحرائی دیابتی تحت درمان با عصاره هیدروالکلی بادرنجبویه، در مقایسه با گروه کنترل و موش‌های صحرائی دیابتی به‌ترتیب کاهش معنی‌دار را نشان دادند (P=۰/۰۱۲، P=۰/۰۰۰) (جدول شماره ۱). همچنین، نسبت کلسترول به لیپوپروتئین‌های با دانسیته بالا در موش‌های صحرائی دیابتی تحت درمان با



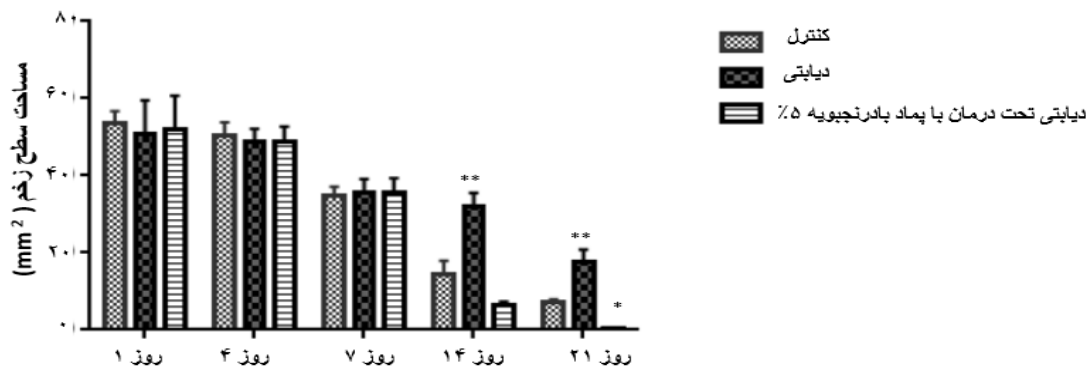
نمودار شماره ۱: درصد بهبودی (انقباض) زخم در روزهای مختلف در موش‌های صحرایی غیردیابتی (کنترل)، دیابتی و دیابتی تحت درمان با پماد عصاره هیدروآلکی بادرنجبویه ۵ درصد  
 \*\* ( $P < 0.001$ ) در مقایسه با گروه کنترل

تعیین شد ( $P=0.000$  و  $P=0.012$ ) (نمودار شماره ۱ و تصویر شماره ۱). در موش‌های صحرایی دیابتی، مساحت سطح زخم در هفته دوم و سوم بیش از گروه کنترل و موش‌های صحرایی دیابتی تحت درمان با پماد

عصاره بادرنجبویه، تقریباً دو برابر بیش از گروه دیابتی است ( $P=0.00$ ). درصد انقباض زخم در موش‌های دیابتی تحت درمان با پماد ۵ درصد بادرنجبویه در روز بیست‌ویکم، به ترتیب بیش از گروه کنترل و دیابتی



تصویر شماره ۱: تصویر ماکروسکوپی روند ترمیم زخم در موش‌های صحرایی غیردیابتی (کنترل)، دیابتی و دیابتی تحت درمان با پماد بادرنجبویه ۵ درصد در روزهای ۱، ۷، ۱۴ و ۲۱



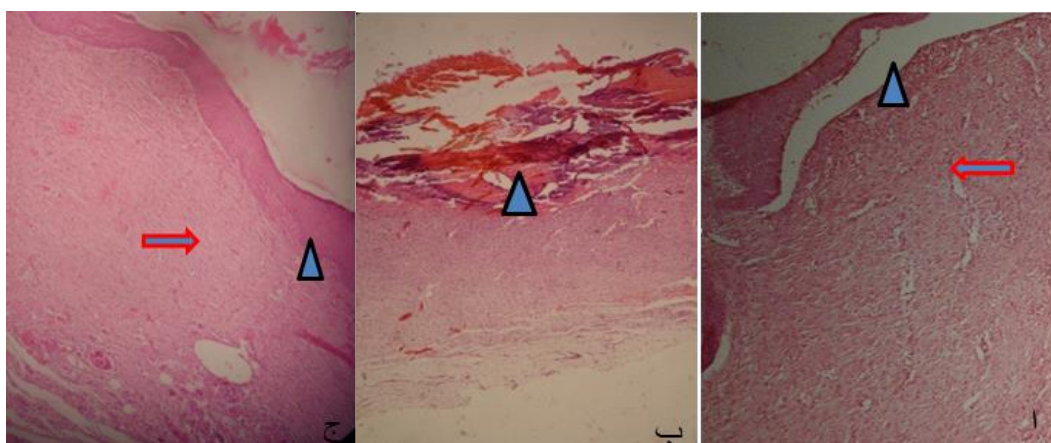
نمودار شماره ۲: مقدار مساحت زخم (mm) در روزهای ۱، ۴، ۷، ۱۴ و ۲۱ در گروه‌های مختلف تحت مطالعه  
\* ( $P < 0.01$ ) در مقایسه با گروه کنترل، \*\* ( $P < 0.001$ ) در مقایسه با گروه کنترل

سلول است که به ترتیب از عمق به سطح شامل سلول‌های بازال، خاردار، دانه‌دار و لایه کراتین می‌باشد. در زیر لایه اپیدرم، لایه درم شامل بافت همبند و ضمایم پوستی شامل فولیکول‌های مو و غدد سباسه است. غدد عرق در موش صحرایی مشاهده نمی‌شود (۸). در بررسی‌های ریزینی بافت زخم در روزهای مختلف در موش‌های صحرایی گروه دیابتی تحت مطالعه، حضور سلول‌های التهابی، خون‌ریزی و نکروز تا روز بیست‌ویکم مطالعه، در سطح زخم مشاهده شد (تصویر شماره ۲ ب).

بادرنجوبیه ۵ درصد بود ( $P = 0.00$ ) (نمودار شماره ۲). همچنین، مقدار مساحت زخم در روز بیست و یکم در موش‌های صحرایی دیابتی تحت درمان با پماد بادرنجوبیه ۵ درصد، به‌طور معنی‌دار کمتر از گروه کنترل مشاهده شد ( $P = 0.012$ ) (نمودار شماره ۲) (تصویر شماره ۱).

#### ارزیابی بافت پوست

ساختار پوست در موش صحرایی، از جهات بسیاری به پوست انسان شباهت دارد. در قسمت خارج، بافت پوششی (اپیدرم) به ضخامت چهار تا پنج لایه



تصویر شماره ۲: تصویرهای میکروسکوپی روند ترمیم زخم پوست در روز ۲۱ در موش‌های صحرایی گروه کنترل (الف)؛ پوشش‌دار شدن سطح زخم (سر پیکان) و افزایش بافت همبند همراه با تحلیل عروق خونی ناحیه درم (پیکان)؛ ( $H\&E \times 400$ ). گروه دیابتی (ب) حضور اگزودای چرکی و لخته خون در سطح زخم (سر پیکان) ( $H\&E \times 100$ ) و گروه دیابتی (ج) تحت درمان با پماد بادرنجوبیه ۵ درصد؛ پوشش‌دار شدن کامل سطح زخم (سر پیکان) و بافت جوانه‌ای بالغ با رشته‌های کلاژن متراکم (پیکان) ( $H\&E \times 400$ )



جدول شماره ۲: ارزیابی و درجه‌بندی هیستوپاتولوژیک روند بهبود زخم در گروه‌های مختلف در روز ۴، ۷، ۱۴ و ۲۱

پارامترها ترمیم	روز ۴		روز ۷		روز ۱۴		روز ۲۱	
	گروه	دیتا	دیتا	دیتا	دیتا	دیتا	دیتا	دیتا
نفوذ سلول‌های آماسی	+۲	+۳	+۱	+۲	+۱	+۲	+۱	+۲
بافت جوانه‌ای بالغ (پررشته)	+۱	-	+۲	+۱	+۱	+۳	+۲	+۴
بازسازی بافت پوششی	-	-	+	+	+	+۴	+۲	+۴
درجه‌بندی انقباض زخم	+	+	+۲	+۲	+۲	+۳	+۲	+۴

معیار درجه‌بندی روند ترمیم زخم: وجود ندارد (-)، خفیف (+)، متوسط (+۲)، زیاد (+۳)، بسیار پیشرفته (+۴)

همچنین، روند بازسازی بافت پوششی، بلوغ بافت جوانه‌ای، تراکم رشته‌های کلاژن و انقباض زخم در این گروه (تصویر شماره ۱، تصویر شماره ۲ ب و جدول شماره ۲) نسبت به گروه کنترل و دیابتی تحت درمان با کرم و عصاره بادرنجوبه، با تأخیر همراه است؛ به طوری که در روز چهاردهم و بیست و یکم، روند پوشش‌دارشدن سطح زخم، بلوغ بافت جوانه‌ای و انقباض زخم در گروه دیابتی تحت درمان با عصاره بادرنجوبه، به مراتب سریع‌تر از گروه کنترل و کنترل دیابتی است (تصویر شماره ۱، تصویر شماره ۲ الف و جدول شماره ۲).

## بحث

نتایج مطالعه حاضر نشان داد که مصرف ۲/۵ g/kg وزن بدن از عصاره هیدروالکلی بادرنجوبه به مدت ۲۱ روز در موش‌های صحرایی دیابتی، سبب کاهش قند خون، کراتین فسفوکیناز و تعدادی از پروفایل‌های چربی مثل لیپوپروتئین‌های با دانسیته پایین و کلسترول در مقایسه با گروه دیابتی فاقد درمان می‌شود ( $P < 0.01$ ). بررسی متون نشان داد که فلاونوئیدهای موجود در عصاره هیدروالکلی بادرنجوبه، خاصیت آنتی‌اکسیداتیو دارد (۲۷) و با اثر بر روی مولکول‌های گوناگون مسیرهای سیگنالی مختلف در سلول‌های بتای پانکراس، هپاتوسیت‌ها، سلول‌های چربی و میوفیبرهای عضلانی،

موجب تنظیم گلوکز و لیپید خون می‌شود (۳۲). تحقیقات Chung و همکاران (۲۰۱۰) نشان داد که مصرف اسانس بادرنجوبه در موش دیابتی نژاد db/db به طور قابل توجه سبب کاهش گلوکز و افزایش غلظت انسولین خون می‌شود (۳۳). نتایج مطالعات حاضر نشان می‌دهند که مصرف عصاره بادرنجوبه در کاهش برخی از پروفایل‌های چربی در موش‌های صحرایی دیابتی، می‌تواند مفید باشد. این مطلب با مطالعات جندقی و همکاران (۲۰۱۶) بر روی تأثیرات کاهنده پودر بادرنجوبه بر روی بیماران با چربی خون مطابقت دارد (۳۴). مکانیسم کاهش لیپوپروتئین‌های با دانسیته پایین با مصرف بادرنجوبه توسط سرکوب بیان ژن HMGCR و تنظیم بیان گیرنده‌های لیپوپروتئین‌های با دانسیته پایین صورت می‌گیرد (۳۳، ۳۵). همچنین Eugenol و Geraniol از ترکیبات اسانس بادرنجوبه هستند که تأثیرات مثبتی روی کاهش سطح سرمی پروفایل‌های چربی در موش‌های هیپرلیپیدمیک دارند (۳۶، ۳۷). فعالیت سرمی آسپاراتات آمینوترانسفراز، آلانین آمینوترانسفراز و آلکالین فسفاتاز، شاخص آنزیمی مهم برای آسیب‌های کبد است (۳۸). آسیب به سلول‌های کبد، سبب ورود آنزیم‌های ترانسفراز از سیتوزول کبد به جریان خون می‌شود. در این مطالعه، آنزیم‌های آسپاراتات آمینوترانسفراز و آلانین آمینوترانسفراز در موش‌های صحرایی دیابتی تحت درمان با عصاره بادرنجوبه، در

مقایسه با گروه کنترل و دیابتی افزایش یافته بود؛ اما این افزایش معنی دار نبود. با وجود این، نتایج گوناگونی درباره آسیب‌های کبدی ناشی از مصرف عصاره هیدروالکلی بادرنجبویه با دوزهای بالا در موش سوری وجود دارد (۱۴). اوره و کراتینین به عنوان یک شاخص قابل اعتماد عملکرد کلیوی هستند (۱۴). افزایش اوره در موش‌های صحرایی دیابتی تحت درمان با عصاره بادرنجبویه نسبت به دیگر گروه‌ها، ممکن است به علت سوء عملکرد کلیه ناشی از دوز بالای بادرنجبویه باشد. افزایش قند خون در بیماران دیابتی به خودی خود، سبب افزایش مجموعه‌ای از واکنش‌های آبشاری در جهت افزایش تولید رادیکال‌های آزاد مثل رادیکال‌های آزاد اکسیژن در بافت‌های گوناگون می‌شود (۳۹،۷). افزایش سطح کراتین فسفوکیناز در موش‌های صحرایی دیابتی الفاشده با آلوکسان، شاخصی برای آسیب به عضله قلب است (۴۰). افزایش قند خون موجب قندی‌شدن برخی از پروتئین‌های بدن همچون کلاژن می‌شود که سبب کاهش انعطاف‌پذیری و استحکام کلاژن و تأخیر در روند ترمیم زخم بیماران دیابتی می‌گردد (۷). در بیماران مبتلا به دیابت، فرآیند بهبود زخم توسط افزایش قند خون، التهاب مزمن، سوء عملکرد مویرگی، هیپوکسی، نوروپاتی حسی و حرکتی و آسیب به پیام‌دهی نوروپیتیداها به تأخیر می‌افتد (۴۱). در موش صحرایی دیابتی به دنبال افزایش قند خون و سپس، افزایش رادیکال‌های آزاد در بافت‌های گوناگون (۷)، یک زخم جزئی می‌تواند موجب زخم مزمن و غیرترمیم‌شونده و در نهایت منجر به عفونت، گانگرن و قطع عضو گردد. در پاتورنز زخم مزمن دیابتی، گونه‌های فعال اکسیژن و استرس اکسیداتیو با منشأ سلول‌های التهابی حائز اهمیت است (۳۰). نتایج روند بهبودی و درصد ترمیم زخم در روز چهاردهم و بیست‌ویکم در گروه کنترل غیردیابتیک و گروه دیابتی تحت درمان با پماد و عصاره بادرنجبویه،

نسبت به گروه کنترل دیابتی به‌طور معنی‌داری بیشتر است. همچنین، مساحت سطح زخم در روز چهاردهم و بیست‌ویکم، در موش‌های دیابتی بیشتر از موش‌های غیردیابتیک و دیابتی تحت درمان با پماد و عصاره بادرنجبویه می‌باشد. همچنین، مطالعات هیستوپاتولوژیک نشان داد که روند تشکیل بافت جوانه‌ای و پوشش‌دارشدن زخم در موش‌های صحرایی غیردیابتی و دیابتی تحت درمان با پماد و عصاره هیدروالکلی بادرنجبویه در روزهای چهاردهم و بیست‌ویکم، به مراتب سریع‌تر از گروه دیابتی است. این نتایج نشان می‌دهند که استفاده از پماد و عصاره بادرنجبویه، تأثیرات سودمندی در روند ترمیم زخم در موش‌های صحرایی دیابتی دارد؛ به‌طوری‌که روند ترمیم زخم در موش‌های دیابتی تحت درمان با پماد عصاره بادرنجبویه در روز بیست‌ویکم، به‌طور معنی‌داری سریع‌تر از گروه کنترل غیردیابتی و دیابتی است. این تأثیرات مفید به علت حضور ترکیبات مؤثر همچون فلاونوئید و اسید فنولیک، رزمارینیک اسید و اسیدهای کافیک با فعالیت آنتی‌اکسیدانی قوی است (۲۷) که می‌توانند در از بین بردن رادیکال‌های آزاد و در روند بهبود زخم در موش‌های صحرایی دیابتی نقش داشته باشند. یکی از مهم‌ترین مشخصات روند ترمیم زخم طبیعی، تشکیل بافت جوانه‌ای است که شامل فیبروبلاست، کلاژن و عروق خونی می‌باشد که از ویژگی‌های شروع واکنش ترمیمی به‌شمار می‌آیند. اجزای عروق وابسته به رگ‌زایی، سه روز پس از ایجاد زخم ظاهر می‌شوند. رشد مویرگ‌های تازه تأسیس در داخل زخم، مجرای را برای رساندن مواد غذایی و دیگر واسطه‌های واکنش ترمیمی و حذف متابولیت‌های زائد فراهم می‌کند؛ اما سرکوب روند رگ‌زایی موجب برهم خوردن ترمیم زخم می‌شود (۴۴،۷). یافته‌های میکروسکوپییک مطالعه حاضر، نشان داد که افزایش رشد مویرگ‌های تازه تأسیس در روز هفتم در موش‌های صحرایی گروه غیردیابتی و دیابتی تحت درمان

به‌عنوان یک داروی گیاهی مطمئن با خاصیت آنتی‌اکسیدانی، در درمان زخم بیماران مبتلا به دیابت کارآمد باشد؛ اما با دوز  $2500 \text{ mg/kg}$  بر روی فعالیت کبد و کلیه اثر محافظت‌کنندگی ندارد. به‌نظر می‌رسد عصاره هیدروالکلی بادرنجبویه با بهبود فعالیت آنتی‌اکسیدانی، از روند تأخیر در ترمیم زخم بیماران دیابتی جلوگیری می‌کند. با وجود این، بررسی‌های بیشتری برای تعیین انسولین خون در موش‌های صحرایی دیابتی و دیابتی تحت درمان با عصاره بادرنجبویه و تشخیص دقیق مکانیسم‌های عمل ترکیبات این عصاره، ضروری است.

### سپاسگزاری

نویسندگان تشکر و قدردانی خود را از معاونت پژوهشی دانشگاه آزاد اسلامی و همچنین از ریاست مرکز تحقیقات بیوشیمی بالینی دانشگاه علوم پزشکی شهرکرد، آقای دکتر اسفندیار حیدریان و کارشناسان مرکز تحقیقات بیوشیمی دانشگاه علوم پزشکی شهرکرد به‌ویژه آقای اسماعیل اکبریان و خانم زهرا نور محمدیان اعلام می‌دارند.

### References

- Hasanein P, Riahi H. Antinociceptive and antihyperglycemic effects of melissa officinalis essential oil in an experimental model of diabetes. *Med Princ Pract*. 2015; 24(1): 47-52.
- Taskinen MR. Diabetic dyslipidemia. *Atheroscler Suppl*. 2002;3(1): 47-51.
- Coelho NP, Nogueira VC, Cardoso MA, Lopes Lda S, Nascimento PP, Rocha Edos S, Silva CL, Arisawa EA. *Cenostigma macrophyllum* Tul on the healing of skin wounds in rats with diabetes mellitus. *Acta Cir Bras*. 2013; 28(8): 594-600.
- Lodhi S, Singhai AK. Wound healing effect of flavonoid rich fraction and luteolin isolated from *martynia annua* Linn on streptozotocin induced diabetic rats. *Asian Pac J Trop Med*. 2013; 6(4): 253-259.
- Ponrasu T, Subamekala MK, Ganeshkumar M, Suguna L. Role of *annona squamosa* on antioxidants during wound healing in streptozotocinnicotinamide induced diabetic rats. *JPP*. 2013; 2 (4): 77-84.
- Lerman OZ, Galiano RD, Armour M, Levine JP, Gurtner GC. Cellular dysfunction in the diabetic fibroblast: impairment in migration, vascular endothelial growth factor production,

با بادرنجبویه، بیش از گروه دیابتی است. یکی از اصلی‌ترین دلایل تأخیر در فرآیند ترمیم زخم در موش‌های صحرایی دیابتیک، طولانی‌تر شدن دوره التهاب و عفونت است؛ به‌طوری‌که یافته‌های ریزی‌سطح پوست موش‌های صحرایی کنترل دیابتی در روز بیست‌ویکم، واکنش التهابی، روند انعقاد خون و تأخیر در فرآیند پوشش‌دارشدن سطح زخم را نشان داد. به‌هرحال، در موش‌های صحرایی گروه دیابتی، مرحله تکثیر و تزیید به‌مراتب دیرتر از دیگر گروه‌ها شروع می‌شود.

یافته‌های نتایج مورفولوژیک زخم و تغییرات بیوشیمیایی در موش‌های صحرایی دیابتی تحت درمان با پماد و عصاره هیدروالکلی بادرنجبویه، نشان می‌دهد که حضور آنتی‌اکسیدان‌های گیاهی موجود در این عصاره در کاهش قند خون، کاهش کلسترول و لیپوپروتئین‌های با دانسیته پایین، کاهش نسبت کلسترول به لیپوپروتئین‌های با دانسیته بالا (خطر قلبی)، افزایش روند انقباض، کوتاه‌تر شدن زمان ترمیم و پوشش‌دارشدن سطح زخم برهنه که یکی از اجزای اصلی بهبود زخم است، اثر سودمندی دارد. عصاره هیدروالکلی بادرنجبویه می‌تواند

- and response to hypoxia. *Am J Pathol* .2003; 162(1): 303-312.
7. Rahati S, Eshraghian M, Ebrahimi A, Pishva H. Effect of spinach aqueous extract on wound healing in experimental model diabetic rats with streptozotocin. *J Sci Food Agric*. 2016; 96(7): 2337-2343.
  8. Komesu MC, Tanga MB, Buttros KR, Nakao C. Effects of acute diabetes on rat cutaneous wound healing. *Pathophysiology*. 2004; 11(2): 63-67.
  9. Federiuk IF, Casey HM, Quinn MJ, Wood MD, Ward WK. Induction of type-1 diabetes mellitus in laboratory rats by use of alloxan: route of administration, pitfalls, and insulin treatment. *Comp Med*. 2004; 54(3): 252-257.
  10. Lenzen S. The mechanisms of alloxan- and streptozotocin- induced diabetes. *Diabetologia*. 2008; 51(2): 216-226.
  11. Szkudelski T. The mechanism of alloxan and streptozotocin action in B cell of the rat pancreas. *Physiological Research* 2001; 50(6): 537-46.
  12. Tahrani AA, Piya MK, Kennedy A, Barnett AH. Glycaemic control in type 2 diabetes: targets and new therapies. *Pharmacol Ther*. 2010; 125(2): 328-361.
  13. Shakeri A, Sahebkar A, Javadi B. *Melissa officinalis* L. A review of its traditional uses, phytochemistry and pharmacology. *J Ethnopharmacol*. 2016; 188: 204-428.
  14. Namjoo AR, MirVakili M, Shirzad H, Faghani M. Biochemical, liver and renal toxicities of melissa officinalis hydroalcoholic extract on balb/C mice. *J Herb Med Pharmacology (JHP)*. 2013; 2(2): 35-40 (Persian).
  15. Lopez V, Martín S, Gomez-Serranillos MP, Carretero ME, Jager AK, Calvo MI. Neuroprotective and neurological properties of *Melissa officinalis*. *Neurochem Res*. 2009; 34(11): 1955-1961.
  16. Weidner C, Wowro SJ, Freiwald A, Kodelja V, Abdel-Aziz H, Kelber O, et al. Lemon balm extract causes potent antihyperglycemic and antihyperlipidemic effects in insulin resistant obese mice. *Mol Nutr Food Res*. 2014; 58(4): 903-907.
  17. Mimica-Dukic N, Bozin B, Sokovic M, Simin N. Antimicrobial and antioxidant activities of melissa officinalis L. (Lamiaceae) essential oil. *J Agric Food Chem*. 2004; 52(9): 2485-2489.
  18. Queiroz RM, Takiya CM, Guimarães LP, Rocha Gda G, Alviano DS, Blank AF, et al. Apoptosis-inducing effects of melissa officinalis L. essential oil in glioblastoma multiforme cells. *Cancer Invest*. 2014; 32(6):226-235.
  19. Taiwo AE, Leite FB, Lucena GM, Barros M, Silveira D, Silva MV, et al. Anxiolytic and antidepressant-like effects of *Melissa officinalis* (lemon balm) extract in rats: Influence of administration and gender. *Indian J Pharmacol*. 2012;44(2):189-192.
  20. Birdane YO, Buyukokuroglu ME, Birdane FM, Cemek M, Yavuz H. Anti-inflammatory and antinociceptive effects of *Melissa officinalis* L. in rodents. *Rev Med Vet*. 2007; 158(2): 75-81.
  21. Sadraei H, Ghannadi A, Malekshahi K. Relaxant effect of essential oil of melissa officinalis and citral on rat ileum contractions. *Fitoterapia* 2003;74(5):445-452.
  22. Moradkhani H, Sargsyan E, Bibak H, Naseri B, Sadat-Hosseini M, Fayazi-Barjin A, et al. *Melissa officinalis* L a valuable medicine plant: A review. *J Med Plant Res*.2010; 4(25):

- 2753-2759
23. Ondrejovic M, Kraic FH, Vicova ZB, Silhar S. Optimisation of Antioxidant Extraction from Lemon Balm (*Melissa officinalis*). Czech J Food Sci. 2012; 30(4): 385–393.
  24. Patora J, Klimek B. Flavonoids from lemon balm (*Melissa officinalis* L., Lamiaceae). Acta Pol Pharm. 2002; 59(2): 139-143.
  25. De Carvalho NC, Correa-Angeloni MJF, Leffa DD, Moreira J, Nicolau V, De Aguiar Amaral P, Rossatto AE, De Andrade VM. Evaluation of the genotoxic and antigenotoxic potential of melissa officinalis in mice. Genet Mol Biol. 2011; 34(2): 290–297.
  26. Namjoo AR, Heidarian E, Rafeian-Kopaei M, Safarian M. Effect of experimental diabetes mellitus on some biochemical parameters and histopathological changes in pancreas, liver, kidney, and lung in ovariectomized rats. J Mazandaran Univ Med Sci. 2016; 26 (138):1-16 (Persian).
  27. Bolkent S, Yanardag R, Karabulut-Bulan O, Yesilyaprak B. Protective role of melissa officinalis L. extract on liver of hyperlipidemic rats: a morphological and biochemical study. J Ethnopharmacol. 2005; 99(3): 391-398.
  28. Hemmati AA, Houshmand G, Nemati M, Bahadoram M, Dorestan N, Rashidi nooshabadi MR, et al. Wound healing effects of persian oak (*quercus brantii*) ointment in rats. Jundishapur J Natural Pharmaceutical PRODUCTS (JJNPP). 2015; 10(4):e25508 (Persian).
  29. Alam MM, Meerza D, Naseem I. Protective effect of quercetin on hyperglycemia, oxidative stress and DNA damage in alloxan induced type 2 diabetic mice. Life Sci. 2014; 109(1):8–14.
  30. Lee YH, Chang JJ, Chien CT, Yang MC, Chien HF. Antioxidant sol-gel improves cutaneous wound healing in streptozotocin-induced diabetic rats. Exp Diabetes Res. 2012; 2012:504693.
  31. Priya KS, Gnanamani A, Radhakrishnan N, Babu M. Healing potential of *Datura alba* on burn wounds in albino rats. J Ethnopharmacol. 2002; 83(3): 193-199.
  32. Babu PV, Liu D, Gilbert ER. Recent advances in understanding the anti-diabetic actions of dietary flavonoids. J Nutr Biochem. 2013 ; 24(11): 1777-1789.
  33. Chung MJ, Cho SY, Bhuiyan MJ, Kim KH, Lee SJ. Anti-diabetic effects of lemon balm (*Melissa officinalis*) essential oil on glucose- and lipid-regulating enzymes in type 2 diabetic mice. Br J Nutr. 2010; 104(2): 180-188.
  34. Jandaghi P, Noroozi M, Ardalani H, Alipour M. Lemon balm: A promising herbal therapy for patients with borderline hyperlipidemia-A randomized double-blind placebo-controlled clinical trial. Complement Ther Med. 2016; 26: 136-140.
  35. Jun HJ, Lee JH, Jia Y, Hoang MH, Byun H, Kim KH, et al. *Melissa officinalis* essential oil reduces plasma triglycerides in human apolipoprotein E2 transgenic mice by inhibiting sterol regulatory element-binding protein-1c-dependent fatty acid synthesis. J Nutr. 2012; 142(3): 432-440.
  36. Polo MP, de Bravo MG. Effect of geraniol on fatty-acid and mevalonate metabolism in the human hepatoma cell line Hep G2. Biochem Cell Biol. 2006; 84(1): 102-111.
  37. Venkadeswaran K, Muralidharan AR, Annadurai T, Ruban VV, Sundararajan M, Anandhi R, et al. Antihypercholesterolemic

- and Antioxidative Potential of an Extract of the Plant, Piper betle, and Its Active Constituent, Eugenol, in Triton WR-1339-Induced Hypercholesterolemia in Experimental Rats. *Evid Based Complement Alternat Med.* 2014; 2014: 478973.
38. Bolkent S, Yanardag R, Karabulut-Bulan O, Yesilyaprak B. Protective role of *Melissa officinalis* L. extract on liver of hyperlipidemic rats: a morphological and biochemical study. *J Ethnopharmacol* 2005; 99(3):391-8.
39. Pilkis SJ, Granner DK. Molecular physiology of the regulation of hepatic gluconeogenesis and glycolysis. *Annu Rev Physiol.* 1992; 54, 885-909.
40. Khodsooz S, Moshtaghian J, Eivani M. Antihyperglycemic and antihyperlipidemic effects of hydroalcoholic extract of *Melissa officinalis* (Lemon Balm) in alloxan-induced diabetic rats. *Physiol Pharmacol.* 2016; 20(1) : 24-30 (Persian).
41. Baltzis D, Eleftheriadou I, Veves A. Pathogenesis and treatment of impaired wound healing in diabetes mellitus: new insights. *Adv Ther.* 2014;31(8):817-36.
42. Gupta S, Kataria M, Gupta PK, Murganandan S, Yashroy RC. Protective role of extracts of neem seeds in diabetes caused by streptozotocin in rats. *J Ethnopharmacol.* 2004; 90(2-3):185-189.
43. Baltzis D, Eleftheriadou I, Veves A. Pathogenesis and treatment of impaired wound healing in diabetes mellitus: new insights. *Adv Ther.* 2014; 31(8):817-836.
44. Bao P, Kodra A, Tomic-Canic M, Golinko MS, Ehrlich HP, Brem H. The role of vascular endothelial growth factor in wound healing. *J Surg Res.* 2009;153(2): 347-358.