ORIGINAL ARTICLE

Effect of Viola odorata Extract on Reducing Infarct Volume and Neurological Defects in Focal Cerebral Ischemia Animal Model

Kiana Karimifar[1],
Hiva Alipanah[2],
Mohammad Reza Bigdeli[3]

[1] MSc in Animal Physiology, Faculty of Biological Sciences and Technology, Shahid Beheshti University, Tehran, Iran
[2] PhD in Animal Physiology, Faculty of Biological Sciences and Technology, Shahid Beheshti University, Tehran, Iran
[3] Associate Professor, Faculty of Biological Sciences and Technology, Shahid Beheshti University, Tehran, Iran

(Received September 14, 2016 ; Accepted February 14, 2017)

Abstract

Background and purpose: Cerebral ischemia is a general injury characterized by direct tissue damage and increasing free radicals that leads to the death of brain tissue, cerebral infarction, or ischemic stroke. Some studies have demonstrated anti-inflammatory, antipyretic and antibacterial activities of *Viola odorata.* However, key aspects of the effect of *Viola odorata* in stroke are scarce. This study investigated the effect of *Viola odorata* extract (VOE) on neurological deficit scores (NDS) and infarct volume (IV) in MCAO stroke model.

Materials and methods: In this experimental study, 20 male Wistar rats weighing 200 to 300 g were assigned to 4 groups including three treatment groups and control group. After preparation of VOE, the experimental groups received different doses of VOE (25, 50 and 75 mg/kg) by gastric gavage while the control group received distilled water for 30 days by gastric gavage. Two hours after the last gavage, the rats were exposed to 60 min MCAO surgery and 24 hours later, the IV and NDS were evaluated.

Results: Compared with the control group, reduction was seen in total IV and NDS in animals treated with VOE50. Investigation of IV in the core, penumbra and subcortex of right hemisphere demonstrated that VOE25 and VOE50 decreased IV in the subcortex and core regions, and just VOE50 decreased IV in the penumbra during the treatment. VOE75 decreased IV only in the subcortex region.

Conclusion: Although further studies are needed to clarify the mechanism of *Viola odorata*, the present study explored the potential effect of *Viola odorata* extract on reducing infarct volume and neurological defects in MCAO stroke model. This study could be helpful for future exploration of protective effect of *V. odorata* on cerebral ischemia.

Keywords: *Viola odorata*, cerebral ischemia, infarct volume

J Mazandaran Univ Med Sci 2017; 27 (148):1- 11 (Persian).

پژوهشی

مجله دانشگاه علوم پزشکی مازندران
دوره بیست و هفتم شماره ۱۴۸ اردیبهشت سال ۱۳۹۶ (۱-۱۱)

اثر عصاره *Viola odorata* در کاهش نقص‌های نورولوژیک و حجم سکته در مدل حیوانی ایسکمی کانونی مغزی

کیانا کریمی‌فر [۱]
هیوا علی‌پناه [۲]
محمد رضا بیگدلی [۳]

چکیده

سابقه و هدف: ایسکمی مغزی یک آسیب عمومی است که با آسیب مستقیم بافتی و افزایش رادیکال‌های آزاد شناسایی می‌شود و منجر به مرگ سلولی بافت مغزی، التهاب مغزی و نهایتاً سکته مغزی می‌شود. هم چنین مطالعات قبلی، اثر ضدالتهابی، تب بری و ضد باکتریایی *V.odorata* را نشان داده‌اند. با این حال جنبه‌های کلیدی اثر *V.odorata* در سکته مغزی نامشخص است. با توجه به این شواهد ما در این تحقیق اثر عصاره *V.odorata* را بر میزان نقص نورولوژیک و حجم سکته در مدل MCAO بررسی کردیم.

مواد و روش‌ها: در این مطالعه تجربی، ۲۰ رت نر نژاد ویستار در محدود وزنی ۲۰۰ تا ۳۰۰ گرم در ۴ گروه به ترتیب زیر تقسیم شدند: ۳ گروه‌های درمانی و گروه کنترل. بعد از آماده کردن عصاره هیدروالکلی *V.odorata* (VOE) گروه‌های درمانی دوزهای مختلفی از VOE (۲۵، ۵۰ و ۷۵ mg/kg) و گروه کنترل نیز با آب مقطر به مدت ۳۰ روز از طریق گاواژ تیمار شدند. دو ساعت بعد از آخرین گاواژ رت‌ها تحت عمل جراحی MCAO قرار گرفتند و ۲۴ ساعت بعد، نقص‌های نورولوژیک و حجم سکته مورد ارزیابی قرار گرفت.

یافته‌ها: در حیوانات تیمار شده با VOE50، نقص‌های نورولوژیک و حجم کل سکته مغزی در مقایسه با گروه کنترل کاهش پیدا کرده است. بررسی حجم سکته مغزی در ناحیه‌های کور، ساب کورتکس و پنامبرا در نیمکره راست مغز نشان داد که VOE25 و VOE50 حجم سکته مغزی را در نواحی کور و ساب کورتکس مغز کاهش داده‌اند و تنها VOE50 باعث کاهش حجم سکته ناحیه پنامبرا در طول تیمار، شده است. VOE75 تنها حجم سکته را در ناحیه ساب کورتکس کاهش داده است.

استنتاج: اگرچه مطالعات بیش‌تری برای یافتن مکانیسم *V.odorata* نیاز است، مطالعه حاضر قدرت بالقوه *V.odorata* را در کاهش حجم سکته و نقص‌های نورولوژیک در مدل MCAO نشان داد. این مطالعه می‌تواند برای تحقیقات بعدی در زمینه اثر حفاظتی *V.odorata* در ایسکمی مغزی مفید واقع شود.

واژه های کلیدی: *Viola odorata*، ایسکمی مغزی، حجم سکته

مقدمه

سکته مغزی بعد از سرطان و بیماری‌های قلبی به عنوان سومین دلیل مرگ و میر طبقه‌بندی می‌شود و با افزایش سن از ۵۰ سالگی، احتمال بروز آن افزایش می‌یابد. متاسفانه با وجود تلاش‌های صورت گرفته،

مولف مسئول: محمدرضا بیگدلی– تهران: دانشگاه شهید بهشتی تهران، دانشکده علوم و فناوری زیستی، E-mail: bigdelimohammadreza@ yahoo.com
۱. کارشناس ارشد فیزیولوژی جانوری، دانشکده علوم و فناوری زیستی، دانشگاه شهید بهشتی، تهران، ایران
۲. دکترای فیزیولوژی جانوری، دانشکده علوم و فناوری زیستی، دانشگاه شهید بهشتی، تهران، ایران
۳. دانشیار، دانشکده علوم و فناوری زیستی، دانشگاه شهید بهشتی، تهران، ایران
تاریخ دریافت : ۱۳۹۵/۶/۲۴ تاریخ ارجاع جهت اصلاحات : ۱۳۹۵/۷/۷ تاریخ تصویب : ۱۳۹۵/۱۱/۲۶

هنوز درمان موثر و اختصاصی برای آن یافت نشده است. در جوامع در حال توسعه، از یک طرف سکته مغزی یکی از دلایل اصلی ناتوانی جسمی مزمن به شمار می‌رود و از طرف دیگر، سرعت وقوع ایسکمی مغزی به طور ناگواری رو به افزایش است(۱). سکته مغزی، مرگ ناگهانی سلول‌ها در ناحیه خاصی از مغز، به موجب جریان خون ناکافی می‌باشد که بسته به این که کدام ناحیه از مغز دچار آسیب شده باشد، عوارضی چون فلج ناحیه‌ای از بدن، مشکلاتی در حافظه، فکر کردن، حرف زدن، حرکت کردن، کما و مرگ به وجود می‌آورد(۲). در سراسر جهان، ۱۵ میلیون نفر در هر سال از سکته مغزی رنج می برند که حدود ۳۰ درصد آن‌ها می‌میرند و ۷۰ درصد دیگر نیز از ناتوانی دائمی رنج می برند. به طور متوسط هر ۴ دقیقه یک نفر بر اثر سکته در آمریکا جان خود را از دست می‌دهد(۳). هزینه سکته هر ساله برای ایالات متحده امریکا، ۳۶/۵ بیلیون دلار ($ ۳۶۵۰۰۰۰۰۰۰۰) است که این هزینه شامل خدمات بهداشتی و درمانی، مصرف دارو و خسارت ناشی از روزهای از دست رفته کاری به خاطر سکته برای به دست آوردن توانایی مجدد است(۳). عوامل متعددی در بروز سکته مغزی موثرند که از مهم‌ترین آن‌ها دیابت، بیماری‌های قلبی و فشارخون بالا را می‌توان نام برد. این آمارها موجب هدایت تحقیقات به سوی درمان این بیماری شده است. از این تحقیقات می‌توان به گسترش استفاده از درمان‌های نروپروتکتیو اشاره کرد که هدف آن‌ها کاهش مرگ سلولی و حجم سکته، بعد از بروز سکته مغزی است. سکته‌های مغزی به دو گروه ایسکمیک و خونریزی مغزی دسته‌بندی می‌شوند. عامل سکته‌های ایسکمیک انسداد عروق خونرسان به نواحی مختلف مغز و عامل خونریزی‌های مغزی معمولاً پارگی یک رگ کوچک است. سکته‌های ایسکمیک معمولاً شیوع بالاتری از خونریزی‌ها دارند. ایسکمی در اثر عواملی چون ترومبوز، آمبولی و کاهش خون‌رسانی سیستمیک به وجود می‌آید(۴). با بررسی سکته مغزی در مدل‌های حیوانی، اطلاعات مفیدی در زمینه پاتوفیزیولوژی سکته مغزی به دست آمده است که در این زمینه عوامل مختلفی تاثیر دارند. یکی از این عوامل، تجمع رادیکال‌های آزاد (مانند رادیکال‌های سوپراکساید (O2–)، پراکسی نیتریت ($NO_2(ONOO^-)$ و OH^- می‌باشد که منجر به پراکسیداسیون چربی غشای سلول، آسیب به DNA و دیگر ارگانل‌های سلولی و مرگ سلولی متعاقب آن می‌شود(۶،۵).

یکی از عوامل دیگر التهاب می‌باشد. التهاب، نقش مهمی در بیماری‌زایی سکته مغزی ایسکمیک و دیگر اشکال آسیب مغزی ایسکمیک بازی می کند. با آسیب مغزی ایسکمیک، پاسخ‌های التهابی حاد و طولانی مدت رخ می‌دهد. در پاسخ‌های التهابی به علت وجود سلول‌های نکروتیک، گونه‌های اکسیژن فعال (ROS) و سایتوکاین‌های التهابی در سلول‌های عصبی تولید می‌شوند. این عمل منجر به فعال‌سازی میکروگلیاها و به دنبال آن موجب تولید بیش‌تر سایتوکاین‌ها می‌شود که این‌ها نیز باعث تنظیم مولکول‌های چسبندگی (VCAM-1) در عروق مغزی می‌شوند. کموکاین‌ها هم منجر به کموتاکسی سلول‌های التهابی به مغز ایسکمیک می‌شوند. مولکول‌های چسبندگی، واسطه‌ای برای چسبندگی لکوسیت‌های گردش خون به عروق اندوتلیالی و نفوذ به درون بافت مغز می‌باشند. هنگامی که در مغز، لکوسیت‌ها و میکروگلیاها فعال می‌شوند، تولید بیش‌تر انواع واسطه‌های التهابی مانند ماتریکس متالوپروتئینازها (MMPها)، آنزیم نیتریک اکساید سنتتاز (iNOS)، سایتوکاین‌ها و ROS را به دنبال دارد که این‌ها منجر به ادم مغزی، خونریزی و در نهایت مرگ سلول می‌شوند(۹-۷). در طی ایسکمی مغزی- عروقی، دو ناحیه عمده‌ی آسیب وجود دارد که شامل ناحیه‌ی مرکزی ایسکمیک و ناحیه پنومبرا ایسکمیک می‌باشد. مرگ غیر قابل برگشت در طی چند دقیقه اول سکته در ناحیه‌ای که هیچ گونه جریان خون و در نتیجه هیچ ATPای وجود ندارد، رخ می‌دهد که این ناحیه به نام کانون ایسکمی Ischemic core شناخته می‌شود، اما در

اطراف این ناحیه که دچار نکروز شده، ناحیه پنامبرای ایسکمی (Ischemic penumbra) قرار دارد که با وجود جریان خونی برابر با ۲۵ تا ۵۰ درصد نرمال(۱۰)، از لحاظ الکتریکی خاموش است و به سختی میزان کافی از جریان خون را به منظور زنده ماندن دریافت می‌کند(۱۱).

گل بنفشه معطر (*V.odorata*) در پزشکی سنتی ایرانی دارای یک تاریخچه طولانی است و برای درمان سرطان، میگرن، دیابت و به عنوان آرام بخش مورد استفاده قرار می‌گیرد(۱۴-۱۲). برخی از مطالعات گذشته اثرات تب بری و ضد میکروبی گل بنفشه را نشان داده‌اند(۱۵). در سیستم طب سنتی، گل بنفشه برای درمان اضطراب، کاهش فشار خون، برونشیت، کاهش اختلال عملکرد کلیه ها و کبد و هم‌چنین کاهش درد بیماران سرطانی مورد استفاده قرار می‌گیرد(۱۶). در مطالعات گذشته اثر آنتی‌اکسیدانی عصاره‌های گل بنفشه با تکنیک‌های مختلفی از جمله DPPH assay تأیید شده است. عصاره آبی بسته به محل جمع‌آوری گل بنفشه IC50[1]ی برابر ۱۴۰ تا ۱۶۰ μg/ml و عصاره متانولی IC50ی برابر با ۲۴۵ μ g/ml دارد(۱۸،۱۷). هم‌چنین اثرات آنتی‌اکسیدانی فلاونوئیدهای بنفشه نیز اخیرا مورد تائید قرار گرفته است(۱۴). افزون بر این، برای گیاه بنفشه معطر از دیرباز خواص درمان کننده برونشیت حاد و مزمن، آسم، نزله‌های حاد و مزمن اندام تنفسی و برطرف کننده علائم سرماخوردگی را قائل بوده‌اند. بسیاری از شرایط معمول پاتولوژی مانند آترواسکروز، پیری، بیماری‌های روماتیسمی، سکته قلبی و مغزی و سرطان مرتبط با فعالیت رادیکال‌های آزاد و آسیب اکسیداتیو می‌باشد. مشخص شده که عصاره آبی *V.odorata* دارای فعالیت مهاری رادیکال‌های آزاد است(۱۹). طی مطالعات اخیر نشان داده شده که عصاره بنفشه دارای اثرات نوروپروتکتیو با توجه به خواص ضدالتهابی و آنتی اکسیدانی است. هم‌چنین دیده شده که پلی‌ساکارید محلول در آب استخراج شده از علف sweet violet (*V.odorata*) شامل گلوکز، گالاکتوز، آرابینوز، گزیلوز، اسیدگلوکورنیک و گالاگترونیک می‌باشد. نتایج حاصل از آزمایش بر روی حیوانات آزمایشگاهی نشان داد که مجموعه پلی‌ساکارید این گیاه دارای فعالیت ضد التهابی می‌باشد که با جلوگیری از تراوش و گسترش مراحل التهاب و تغییر در نفوذپذیری مویرگی آشکار می‌شود. با توجه به خواص ضد التهابی و آنتی‌اکسیدانی موجود در *V.odorata*، در این تحقیق بر آن شدیم تا برای اولین بار، اثر عصاره هیدروالکلی گل بنفشه را بر حجم سکته مغزی و نقص‌های نورولوژیک در مدل سکته مغزی MCAO بررسی کنیم.

مواد و روش ها

حیوانات و اصول اخلاقی

این تحقیق در آزمایشگاه فیزیولوژی قلب و اعصاب دانشکده علوم زیستی، دانشگاه شهید بهشتی تهران انجام شد. ۲۰ رت نر بالغ نژاد ویستار در محدوده وزنی ۲۰۰ تا ۳۰۰ گرم از دانشگاه شهید بهشتی خریداری شدند و در اتاق حیوانات دانشکده زیست شناسی در شرایط استاندارد (دمای C° ۲±۲۲ و چرخه ۱۲ ساعت روشنایی/ تاریکی) نگهداری شدند. حیوانات در تمام مدت آزمایش دسترسی آزاد به آب و غذا داشتند. اصول اخلاقی توسط محققین در تمام مراحل نگهداری، گاواژ و جراحی رعایت شده است.

عصاره‌گیری

گل بنفشه (*V.odorata*) با شماره هرباریوم MPH-615 از پژوهشکده گیاهان و مواد اولیه دارویی دانشگاه شهید بهشتی تهران مورد استفاده قرار گرفت. قسمت‌های هوایی گیاه برای تهیه عصاره هیدروالکلی (۵۰ درصد آب، ۵۰ درصد اتانول) مورد استفاده قرار گرفت. عصاره‌گیری به صورت Maceration و در طول ۳ هفته انجام گرفت و عصاره تهیه شده به صورت پودر برای مراحل مختلف آزمایش نگهداری شد.

1. half maximal inhibitory concentration

گروه‌های آزمایشی

۲۰ عدد موش صحرایی بالغ نر از نژاد ویستار در محدوده ی وزنی ۲۰۰ الی ۳۰۰ گرم جهت اندازه‌گیری حجم آسیب بافتی و نقص‌های نورولوژیک به چهار گروه اصلی تقسیم شده است.

گروه VOE25: گروه تیمار شده با عصاره گل *V.odorata* با دوز ۲۵ میلی گرم در کیلوگرم وزن بدن

گروه VOE50: گروه تیمار شده با عصاره گل *V.odorata* با دوز ۵۰ میلی گرم در کیلوگرم وزن بدن

گروه VOE75: گروه تیمار شده با عصاره گل *V.odorata* با دوز ۷۵ میلی گرم در کیلوگرم وزن بدن

گروه Control: گروه تیمار شده با آب مقطر (کنترل)

رت‌ها به مدت ۳۰ روز با عصاره گل *V.odorata* و یا آب مقطر در ساعت ۱۰ تا ۱۱ صبح توسط روش گاواژ تیمار شدند. آخرین گاواژ برای هر رت دو ساعت قبل از قربانی کردن آن‌ها صورت‌گرفت. رت‌های گروه کنترل و رت‌های گروه *V.odorata* پس از ۲ ساعت از آخرین گاواژ، مورد جراحی Middle cerebral artery occlusion قرار گرفتند. ۲۴ ساعت پس از جراحی، حیوان قربانی شده و مغز آن جهت انجام آنالیز خارج شد.

ایجاد سکته مغزی به مدل MCAO (انسداد شریان مرکزی مغز)

رت‌ها بعد از توزین، با داروی کلرال هیدرات به میزان ۴۰۰ mg/kg بی‌هوش می‌شوند، جراحی مدل‌سازی انسداد شریان میانی مغز یا همان MCAO[1] مطابق دستورالعمل Longa و همکارانش انجام شد(۲۲). به طور خلاصه تحت جراحی میکروسکوپی، یک نخ بخیه نایلونی ۰-۳ از طریق تنه شریان کاروتید خارجی (ECA)[2] وارد رگ شریانی راست می‌شود و تا رسیدن به شریان مغزی قدامی (ACA)[3] از میان شریان کاروتید داخلی (ICA)[4] با پتریگوپلاتین بسته ادامه داده می شود، در اثر تماس نخ بخیه و ACA، جریان خون از هر طرف به MCA[5] بسته می‌شود، این بسته شدن از طریق احساس مقاومت در پیشروی نخ و ورود حدود ۲۰ میلی‌متر طول نخ از تنه ECA مشخص می‌شود. بعد از ۶۰ دقیقه ایسکمی، برقراری مجدد جریان خون صورت می‌گیرد. دمای بدن از طریق رکتوم با کمک دماسنج دیجیتالی (Geratherm color, Germany) اندازه‌گیری شده و در حدود ۳۷ درجه سانتی‌گراد حفظ می‌شود. سپس حیوانات بخیه زده شده و در قفس کاملا استریل و شرایط مناسب نگهداری می‌شوند.

ارزیابی رفتاری حاصل از سکته (NDS)[6]

معاینه نورولوژیک بعد از ۲۴ ساعت انجام می‌شود. در طول ۲۴ ساعت بعد از شروع انسداد تا قربانی شدن حیوان مراقبت‌های ویژه انجام می‌گیرد. بر اساس جدول شماره ۱ امتیازهای نقص نورولوژیک مورد ارزیابی قرار گرفت(۲۳).

آنالیز حجم سکته (IV)[7]

جهت اندازه‌گیری حجم سکته، ۲۴ ساعت پس از القای ایسکمی، رت‌ها با کلرال هیدرات (800mg/kg) بیهوش شدند و حیوان قربانی شد. سپس مغزشان به سرعت خارج شده و در دمای ۴ درجه سانتی‌گراد به مدت ۵ دقیقه در سالین سرد قرار داده شد. بعد از این، مغز در ماتریکس مغز قرار داده شد و به‌طور کرونال از لپ فرونتال به مقاطع ۲میلی‌متر توسط تیغ برش داده شد. روی این برش‌ها محلول ۲ درصد ۲،۳،۵تری فنیل تترازولین کلراید (TTC) (مرک، آلمان) ریخته شد و برای رنگ‌آمیزی حیاتی در داخل انکوباتور با دمای ۳۷ درجه سانتی‌گراد به مدت ۱۵ دقیقه قرار داده شد. رنگ سفید نشانگر نواحی دچار ایسکمی و رنگ قرمز یا صورتی نشانگر نواحی سالم بود. سپس این برش‌ها به

1. Middle cerebral artery occlusion
2. External carotid artery
3. Anterior cerebral artery
4. Internal cerebral artery
5. Middle cerebral artery
6. Neurologic deficit score
7. Infarct volume

ترتیب در کاغذ شطرنجی دارای مقیاس، چیده شدند و با یک دوربین دیجیتال عکس‌برداری شد. در نهایت مساحت ناحیه ایسکمی هر برش توسط برنامه Image tools مورد سنجش قرار گرفت(تصویر شماره ۱) و این مساحت به‌دست آمده در ضخامت ۲ میلی‌متر ضرب شده و اعداد همه برش‌ها جمع شده و با روش Swanson محاسبه شد(۲۴) CIV[1] حجم تصحیح شده ناحیه آسیب دیده= حجم نیمکره چپ–(حجم نیمکره راست–حجم ناحیه آسیب دیده)

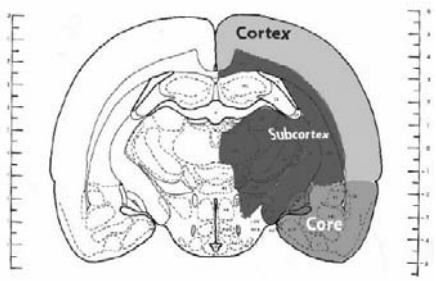

تصویر شماره ۱: این شکل نشان دهنده نواحی مختلف مغز است که با ضخامت ۵ mm از لب فرونتال مغز برش داده شده است. نواحی تیره نشان دهنده نواحی ایسکمیک می باشد(۲۱)

آنالیز آماری

آنالیزهای آماری توسط نرم‌افزار Graph pad prism انجام شد. داده حاصل از حجم آسیب بافتی با نرم‌افزار Image tools اندازه‌گیری شد و با استفاده از آزمون one-way ANOVA و روش مقایسه Dunnett مورد آنالیز قرار گرفت. داده حاصل از امتیاز نقص نورولوژیک با استفاده از آزمون Kruskal-Wallis مورد بررسی آماری قرار گرفت (جدول شماره ۱).

یافته ها

اثر پیش تغذیه عصاره گل بنفشه بر امتیازهای نقص نورولوژیک

همان‌طور که در نمودار شماره ۱ نشان داده شده است، پیش تغذیه عصاره گل بنفشه (VOE50) سبب کاهش معنی‌داری در نقص‌های نورولوژیک شده است (p =۰/۰۰۲۴). نقص‌های نورولوژیک در گروه‌های درمانی VOE25 و VOE75 تفاوت معنی‌داری را با گروه کنترل نشان نداد (جدول شماره ۲).

جدول شماره ۱ : امتیاز نقص‌های نورولوژیک

تست حرکتی
بلند کردن حیوان از ناحیه دم (مجموعا ۳ امتیاز)
جمع کردن اندام قدامی (۱)
جمع کردن اندام خلفی (۱)
چرخش سر بیش از ۱۰ درجه نسبت به محور عمودی (۱)
راه رفتن بر روی زمین (حداکثر ۳ امتیاز)
راه رفتن طبیعی (۰)
عدم توانایی در راه رفتن مستقیم (۱)
حرکت دورانی در یک جهت (۲)
افتادن به یک سمت (۳)
آزمایشات حسی (حداکثر ۲ امتیاز)
عدم پاسخ به آزمایش بینایی و لامسه (۱)
عدم پاسخ به آزمایش تعیین وضعیت (حساسیت عمقی با فشار دادن پنجه پا به لبه میز) (۱)
آزمایش حفظ تعادل (حداکثر امتیاز ۶)
حفظ تعادل با وضعیت ثابت (۰)
چنگ زدن به کناره میله (۱)
بغل کردن میله و افتادن یک اندام (۲)
بغل کردن میله و افتادن دو اندام از میله و یا چرخش دور میله بیش از ۶۰ ثانیه (۳)
افتادن از میله با وجود تلاش در حفظ تعادل (بیش از ۴۰ ثانیه) (۴)
افتادن از میله با وجود تلاش در حفظ تعادل (بیش از ۲۰ ثانیه) (۵)
افتادن از میله بدون هیچ تلاشی برای حفظ تعادل کم تر از ۲۰ ثانیه (۶)
فقدان رفلکس و حرکات غیر طبیعی(مجموعا ۴ امتیاز
عدم رفلکس لاله گوش (تکان دادن سر هنگام لمس مجرای شنوایی) (۱)
عدم رفلکس قرنیه (چشمک زدن هنگام لمس قرنیه با نخ) (۱)
عدم وجود رفلکس جهیدن (پاسخ حرکتی و ترسیدن در پی ایجاد صدای کوتاه و ناگهانی) (۱)
تشنج ، میوکلونوس و میودیستونی (۱)

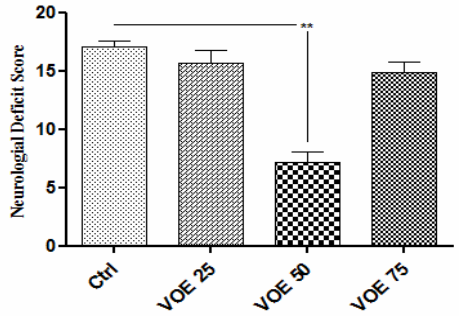

نمودار شماره ۱:توزیع مقایسه امتیازهای نقص نورولوژیکی در گروه های آزمایشی تیمار شده با دوزهای مختلف عصاره گل بنفشه (VOE). همان طور که مشاهده می‌شود، پیش تغذیه عصاره ی گل بنفشه سبب کاهش معنی دار نقص های نورولوژیک در (VOE50) شده است (P<0.01)

**: در تمامی موارد نتایج به صورت میانگین +/- انحراف معیار بیان شده است.

2. Corrected infarct volume

جدول شماره ۲:توزیع مقایسه امتیازهای نقص نورولوژیکی در گروه های آزمایشی تیمار شده با دوزهای مختلف عصاره گل بنفشه (VOE). همان طور که مشاهده می شود، پیش تغذیه عصاره گل بنفشه سبب کاهش معنی دار نقص های نورولوژیک در (VOE50) شده است (p <۰/۰۱)**

Analysis	Median	Mean	Neurological deficits score																									Groups
			Reflex activity							Beam test					Sensory function			Motor function				Raise the tail						
			۴	۳	۲	۱				۴	۳	۲	۱	۰	۲	۱	۰	۳	۲	۱	۰	۳	۲	۱			
(p=۰/۰۰۲۴)	16	15.83	۲	۰	۳	۱	۰	۵	۰	۱	۰	۰	۰	۰	۶	۰	۰	۵	۱	۰	۰	۶	۰	۰				Control
اختلاف بی معنی با کنترل	16.5	15.66	۳	۰	۲	۱	۰	۳	۲	۱	۰	۰	۰	۰	۵	۱	۰	۳	۳	۰	۰	۵	۱	۰				VOE 25
اختلاف معنی دار با کنترل (p<۰/۰۱) **	7	7.1	۰	۰	۰	۲	4	۰	۱	۰	۱	۲	۲	۰	۲				۴	۱	۱	۱	۴	۱				VOE 50
اختلاف بی معنی با کنترل	14.5				۴	۰	۰	۲	۳	۱	۰	۰	۰	۰	۵	۱	۰	۳	۳	۰	۰	5	۱	۰				VOE 75

تاثیر عصاره گل بنفشه بر حجم آسیب بافتی (حجم سکته)

تاثیر عصاره هیدروالکلی گل بنفشه بر حجم آسیب بافتی ناشی از سکته (IV) در سه ناحیه‌ی پنامبرا (P)، کور (C) و ساب کورتکس(SC) مورد بررسی قرار گرفت. در VOE50 کاهش معنی‌داری در حجم سکته دیده می‌شود. در دوز VOE25 و VOE75 عصاره کاهش قابل توجهی در حجم سکته در مقایسه با گروه کنترل دیده نمی‌شود. در واقع دوز موثر این عصاره دوز ۵۰ mg/kg می‌باشد (تصویر شماره ۲).

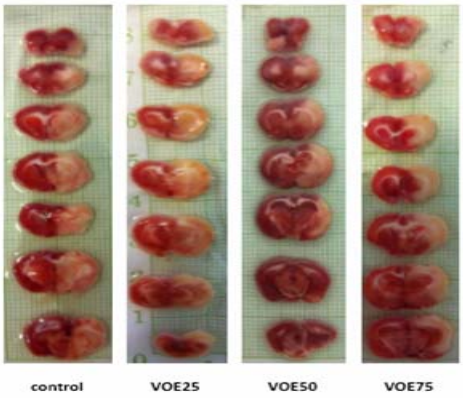

تصویر شماره ۱: شکل نشان دهنده مغز رت در گروه های control، VOE25،VOE50 و VOE75 می باشد. همه ی برش ها با رنگ TTC، ۲۴ ساعت پس از القای ایسکمی رنگ شده اند. نواحی سفید رنگ نشانگر نواحی آسیب دیده می باشد.

نتایج به شرح زیر می‌باشد:

Total: VOE50 سبب کاهش معنی داری در حجم سکته مغزی با p =۰/۰۰۲۹ شده است.

Penumbra: VOE50 سبب کاهش معنی داری در حجم سکته مغزی با p =۰/۰۰۱۲ شده است.

Core: VOE50 با (p <۰/۰۰۱) *** و VOE25 با (p <۰/۰۵) سبب کاهش معنی داری در حجم سکته مغزی شده‌اند.

Subcortex: به ترتیب VOE50، VOE75 و VOE25 با p =۰/۰۰۱۵ سبب کاهش معنی داری در حجم سکته مغزی شده‌اند (نمودار شماره ۲).

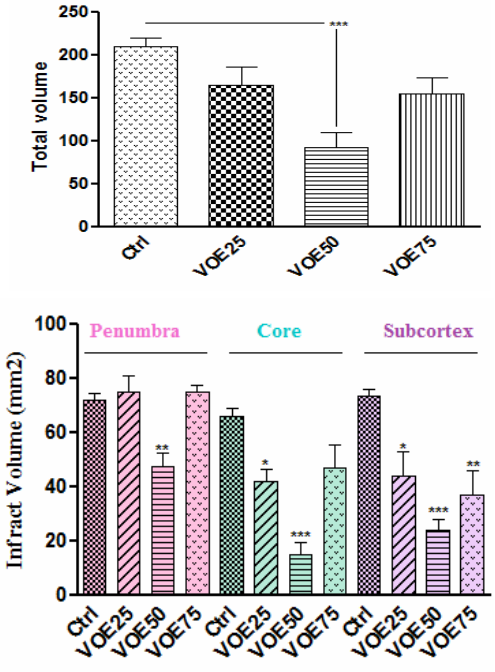

نمودار شماره ۲: تصویر A تاثیر عصاره گل بنفشه بر حجم سکته مغزی را به صورت کلی نشان می دهد. همان طور که مشاهده می شود، پیش تغذیه عصاره گل بنفشه سبب کاهش معنادار حجم سکته مغزی در VOE50 شده است (p <۰/۰۰۱) ***. تصویر B نشانگر آثار دوزهای مختلف گل بنفشه بر روی حجم سکته مغزی در نواحی پنامبرا، کور و ساب کورتکس می باشد. طبق تصویر B، در ناحیه پنامبرا VOE50 نسبت به گروه کنترل معنی دار می باشد (p <۰/۰۱)**. در ناحیه کور VOE50 و VOE25 کاهش معنی داری

را نسبت به گروه کنترل در حجم سکته نشان می دهند (p <۰/۰۰۱) و (p <۰/۰۱)**. در ناحیه ی ساب کورتکس هر سه دوز سبب کاهش معنی داری در حجم سکته شده اند. در تمامی موارد نتایج به صورت میانگین +/- انحراف معیار بیان شده است.

بحث

با توجه به نتایج به دست آمده، در گروه VOE25 و VOE75، کاهش قابل توجهی در حجم سکته و نقص‌های نورولوژیک در مقایسه با گروه کنترل دیده نشد. در حالی که VOE50 به عنوان دوز موثر موجب کاهش معنی‌داری در پارامترهای حجم سکته و درجه‌بندی نورولوژیکی شد، مطالعات قبلی نشان داده است که به دنبال سکته ایسکمیک، کاهش جریان خون مغزی به زیر مقادیر مشخص، یک واقعه حیاتی است که منجر به سریالی از تغییرات ساختاری، بیوشیمیایی و عملکردی می‌شود که با مرگ برگشت ناپذیر نورون‌ها به اوج خود می رسد. در مرکز آسیب دیدگی (ناحیه هسته)، تغییرات ساختاری و بیوشیمیایی غیر قابل برگشت ایجاد می شود که منجر به مرگ نورونی می گردد و اطراف این مرکز (ناحیه پنومبرا)، دچار تغییرات عملکردی می‌شود که با رسیدگی به موقع، قابل برگشت است. بنابراین خونرسانی به موقع به ناحیه دچار ایسکمی، یک امر حیاتی در جلوگیری از مرگ نورونی است(۲۵). در مطالعه حاضر دیده شد که VOE50 حجم سکته مغزی را در هر سه ناحیه پنامبرا، کور و ساب کورتکس به مقدار قابل توجهی کاهش داده است.

گزارش‌ها نشان می‌دهد که اکثریت گیاهانی که حاوی سطح بالایی از ملاتونین هستند، به طور سنتی برای درمان اختلالات عصبی و بیماری‌های مرتبط با تولید رادیکال‌های آزاد مورد استفاده قرار می گیرند(۱۳). نشان داده شده که عصاره هیدروالکلی گل بنفشه حاوی مقداری ملاتونین می‌باشد و این مقدار ملاتونین در عصاره‌ی هیدرو الکلی بیش‌تر از دیگر انواع عصاره‌های آبی و الکلی است(۱۳). در دهه گذشته، ملاتونین به عنوان یک از بین برنده قوی رادیکال آزاد و به عنوان یک آنتی‌اکسیدان پدیدار شد. شمار بسیار زیادی از تحقیقات نقش بسیار مهم ملاتونین در حفاظت عصبی در مدل‌های سکته مغزی حیوانات آزمایشگاهی را گزارش داده‌اند. ملاتونین کاهش حجم سکته مغزی را مدیریت می کند، به علاوه باعث کاهش پاسخ‌های التهابی، ادم مغزی و نفوذپذیری سد خونی مغزی می‌شود(۲۶). هم‌چنین نشان داده شده است که پیش درمان با ملاتونین در دوزهای بین ۵ تا ۱۵ mg/kg می‌تواند اثر محافظتی در برابر سکته مغزی کانونی داشته باشد(۲۷). از دیگر ترکیبات گل بنفشه فلاونوئیدها هستند. فلاونوئیدها یک گروه از متابولیت‌های گیاهی هستند که می‌توانند از طریق مسیرهای سیگنالینگ سلولی و اثرات آنتی‌اکسیدانی که دارند، موجب بقای سلول‌ها شوند. این مولکول در انواع گیاهان، میوه‌ها و سبزیجات یافت می‌شود. فلاونوئیدها علاوه بر خاصیت آنتی اکسیدانی دارای اثرات ضد ویروسی، ضد سرطانی، ضد التهابی، و ضد حساسیت نیز هستند. برخی از مطالعات اخیر نشان داده‌اند که مصرف فلاونوئیدها، ارتباط معکوس با بیماری‌های قلبی دارد و هم‌چنین سبب کاهش خطر ابتلا به آترواسکلروز می‌باشد(۲۸). در تحقیقات دیگری دیده شد که فلاونوئید موجود در *Pueraria* به وضوح می تواند محتوای آب مغز و حجم انفارکتوس را در MCAO و خونرسانی مجدد موش صحرایی کاهش دهد(۲۹). هم چنین دیده شده که فلاونوئیدهای موجود در مرکبات سبب کاهش خطر ابتلا به سکته ایسکمیک می شود(۲۸). علاوه بر این نشان داده شده است که عصاره ی غنی از فلاونوئید استخراج شده از *Rosa laevigata Michx* به دلیل خاصیت آنتی‌اکسیدانی، آنتی‌آپوپتوزی و ضد التهابی مانع آسیب ناشی از خونرسانی مجدد در ایسکمی مغزی می‌شود(۳۰). بنابراین می‌توان پیشنهاد داد که اثرات مشاهده شده در کاهش حجم سکته و نقایص نورولوژیک می‌تواند به واسطه ملاتونین و فلاونوئیدها موجود در عصاره هیدروالکلی گل بنفشه باشد.

در شرایط استرس اکسیداتیو تعادل فیزیولوژیکی بین اکسیدان‌ها و آنتی اکسیدان‌ها به هم خورده و در جهت اکسیدان‌ها پیش می‌رود و آسیب‌های جدی به بافت‌ها می‌زنند. استرس اکسیداتیو سبب تشکیل ROS و گونه‌های واکنشی نیتروژن (RNS) شده و مکانیسم‌های مخرب متعددی را به وجود می‌آورد(۳۱). رادیکال‌های آزاد سبب اکسیداسیون مولکول‌های زیستی مثل پروتئین‌ها، لیپیدها و DNA می‌شوند که آن‌ها نیز منجر به آسیب و مرگ سلولی می‌شوند. نشان داده شده که عصاره‌ی آبی و متانولی *V.odorata* دارای فعالیت مهاری رادیکال آزاد هستند(۱۹). بدن انسان چند مکانیسم برای مقابله با استرس اکسیداتیو از طریق تولید آنتی‌اکسیدان‌ها دارد که یا به‌طور طبیعی در بدن تولید می‌شوند و یا از خارج از بدن توسط غذاها یا مکمل‌ها به بدن عرضه می‌شوند. این آنتی اکسیدان‌ها از طریق جلوگیری و اصلاح آسیب ناشی از ROS ها، نقش پاکسازی‌کننده رادیکال‌های آزاد را بازی می‌کنند. در سال‌های اخیر مطالعات زیادی بر روی آنتی‌اکسیدان‌های فیتوشیمیایی انجام شده است، زیرا می‌توانند با مهار انتشار رادیکال‌های آزاد موجب افزایش بقای سلولی شوند. طی تحقیقاتی دیده شده که *V.odorata* به دلیل دارا بودن فلاونوئیدها و ترکیبات فنولی دارای خاصیت آنتی اکسیدانی و فعالیت مهاری بر روی رادیکال آزاد می‌باشد(۱۸). دیده شده که *V.mandshurica* می‌تواند سلول‌های عصبی را از استرس اکسیداتیو محافظت کند و حتی باعث کاهش آپوپتوز شود که ممکن است به درمان بیماری‌های عصبی منجر شود. علاوه بر این، عصاره *V.mandshurica* می‌تواند به عنوان یک آنتی‌اکسیدان جدید در برابر بیماری‌های عصبی باشد به طوری که در تحقیقی نشان داده شده که در سلول‌های PC12 آپوپتوز را تا حد زیادی سرکوب کرده است(۳۲). بنابراین احتمال داده می‌شود که *Viola odorata* به دلیل داشتن خاصیت آنتی‌اکسیدانی و مهاری رادیکال‌های آزاد می‌تواند سبب کاهش حجم سکته و نقایص نورولوژیک شده باشد. بررسی مکانیسم‌های مولکولی دخیل در آپوپتوز، آنژیوژنز و همچنین بررسی تغییر فعالیت آنزیم‌های آنتی‌اکسیدانی بافت مغز می‌توانند در شناخت مکانیسم اثر *V.odorata* *در کاهش حجم سکته مفید باشد.*

سپاسگزاری

این مقاله بخشی از پایانامه فیزیولوژی جانوری مصوب دانشگاه شهید بهشتی تهران می‌باشد که با حمایت آن مرکز انجام شد.

References

1. Hackett ML, Duncan JR, Anderson CS, Broad JB, Bonita R. Health-related quality of life among long-term survivors of stroke results from the Auckland stroke study, 1991–1992. Stroke. 2000; 31(2): 440-447.
2. Mohr J, Albers GW, Amarenco P, Babikian VL ,Biller J, Brey RL, et al. Etiology of stroke. Stroke. 1997; 28: 1501-1506.
3. Go AS, Mozaffarian D, Roger VL, Benjamin EJ, Berry JD, Blaha MJ, et al. Heart disease and stroke statistics--2014 update: a report from the American Heart Association. Circulation. 2014; 129(3): e28-e292.
4. Lakhan SE, Kirchgessner A, and Hofer M. Inflammatory mechanisms in ischemic stroke: therapeutic approaches. J Transl Med. 2009; 7: 97.
5. Moro MA, Almeida A ,Bolaños JP, and Lizasoain I. Mitochondrial respiratory chain and free radical generation in stroke. Free Radical Biol Med. 2005; 39(10): 1291-1304.
6. Mergenthaler P, Dirnagl U, Meisel A. Pathophysiology of stroke: lessons from animal models. Metab Brain Dis. 2004; 19(3-4): 151-167.
7. Wang Q, Tang XN, Yenari MA. The

inflammatory response in stroke. J Neuroimmuno. 2007; 184(1-2): 53-68.

8. Jin R, Yang G, Li G. Inflammatory mechanisms in ischemic stroke: role of inflammatory cells. J Leukoc Biol. 2010; 87(5): 779-789.
9. Perera MN, Ma HK, Arakawa S, Howells DW, Markus R, Rowe CC, et al. Inflammation following stroke. J Clin Neurosci. 2006; 13(1): 1-8.
10. Shah S. Foundation for education and research in neurological emergencies. Physiology of Stork. 2009. 1-15.
11. Astrup J, Siesjö BK, Symon L. Thresholds in cerebral ischemia-the ischemic penumbra. Stroke. 1981; 12(6): 723-725.
12. Besharati Seidani A, Jabbari A, Yamini Y, and Saharkhiz M. Rapid extraction and analysis of volatile organic compounds of Iranian feverfew (Tanacetum parthenium) using headspace solvent microextraction (HSME), and gas chromatography/mass spectrometry. Flavour and Fragrance Journal. 2006; 21(3): 502-509.
13. Ansari M, Rafiee K, Yasa N, Vardasbi S, Naimi S, Nowrouzi A. Measurement of melatonin in alcoholic and hot water extracts of Tanacetum parthenium, Tripleurospermum disciforme and Viola odorata. DARU. 2010; 18(3): 173-178.
14. Mittal P, Gupta V, Goswami M, Thakur N, Bansal P. Phytochemical and pharmacological potential of viola odorata. International Journal of Pharmacognosy(IJP). 2015; 4: 693.
15. Ansari M, Rafiee K, Yasa N, Vardasbi S, Naimi S, Nowrouzi A. Measurement of melatonin in alcoholic and hot water extracts ofTanacetum parthenium, Tripleurospermum disciforme and Viola odorata. DARU. 2010; 18(3): 173-178.
16. Elhassaneen Y, Sabry S, Musalum T, El-Eskafy A, El-Fatah AA. Effect of sweet violet (Viola odorata L.) blossoms powder on liver and kidney functions as well as serum lipid peroxidation of rats treated with carbon tetrachloride. J Am Sci. 2013; 9(5): 88-95.
17. Stojković D, Glamočlija J, Ćirić A, Šiljegović J, Nikolić M, Soković M. Free radical scavenging activity of Viola odorata water extracts. J Herbs Spices Med Plants. 2011; 17(3): 285-290.
18. Ebrahimzadeh MA, Nabavi SM, Nabavi SF, Bahramian F, Bekhradnia AR. Antioxidant and free radical scavenging activity of H. officinalis L. var. angustifolius, V. odorata, B. hyrcana and C. speciosum. Pak J Pharm Sci. 2010; 23(1): 29-34.
19. Stojković D, Glamočlija J, Ćirić A, Šiljegović J, Nikolić M, Soković M. Free radical scavenging activity of Viola odorata water extracts. Journal of Herbs, Spices & Medicinal Plants. 2011; 17(3): 285-290.
20. Drozdova I and Bubenchikov R. Composition and antiinflammatory activity of polysaccharide complexes extracted from sweet violet and low mallow. Pharmaceutical Chemistry Journal. 2005; 39(4): 197-200.
21. Lei B, Popp S, Capuano-Waters C, Cottrell J, Kass I. Lidocaine attenuates apoptosis in the ischemic penumbra and reduces infarct size after transient focal cerebral ischemia in rats. Neuroscience/ 2004; 125(3): 691-701.
22. Longa EZ, Weinstein PR, Carlson S, Cummins R. Reversible middle cerebral artery occlusion without craniectomy in rats. Stroke. 1989; 20(1): 84-91.
23. Long J, Cai L, Li J, Zhang L, Yang H, Wang T. JNK3 involvement in nerve cell apoptosis and neurofunctional recovery after traumatic brain injury. Neural Regen Res. 2013; 8(16):

1491-1499.

24. Swanson RA, Morton MT, Tsao-Wu G, Savalos RA, Davidson C, Sharp FR. A semiautomated method for measuring braininfarct volume. J Cereb Blood Flow Metab. 1990; 10(2): 290-293.
25. Bandera E, Botteri M, Minelli C, Sutton A, Abrams KR, Latronico N. Cerebral blood flow threshold of ischemic penumbra and infarct core in acute ischemic stroke a systematic review. Stroke. 2006; 37(5): 1334-1339.
26. Shinozuka K, Staples M, Borlongan CV. Melatonin-based therapeutics forneuroprotection in stroke. Int J Mol Sci. 2013; 14(5): 8924-8947.
27. Pei Z, Pang S, Cheung R. Pretreatment with melatonin reduces volume of cerebral infarction in a rat middle cerebral artery occlusion stroke model. J Pineal Res. 2002; 32(3): 168-172.
28. Cassidy A, Rimm EB, O'Reilly ÉJ, Logroscino G, Kay C, Chiuve SE, Rexrode KM. Dietary flavonoids and risk of stroke in women. Stroke. 2012; 43(4): 946-9451.
29. Wang P, Wang H, Li G. Protective effect of pueraria flavonoid on the cerebral ischemic reperfusion injury in rats.Zhongguo Zhong Yao Za Zhi. 2006; 31(7): 577-579.
30. Zhang S, Qi Y, Xu Y, Han X, Peng J, Liu K, Sun C. Protective effect of flavonoid-rich extract from Rosa laevigata Michx on cerebral ischemia–reperfusion injury through suppression of apoptosis and inflammation. Neurochem Int. 2013; 63(5): 522-532.
31. Coyle JT, Puttfarcken P. Oxidative stress, glutamate, neurodegenerative disorders. Science. 1993; 262(5): 689-695.
32. Jeon GI, Yoon MY, Park HR, Lee SC, Park E. Neuroprotective Activity of Viola mandshurica Extracts on Hydrogen Peroxide Induced DNA Damage and Cell Death in PC12 Cells. Ann N Y Acad Sci. 2009; 1171: 576-582.