ORIGINAL ARTICLE

Influence of Adipose Derived Mesenchymal Stem Cells on the Effective Inflammatory Factors of Diabetic Wound Healing in Animal Models

Hori Ghaneialvar[1],
Sareh Arjmand [2],
Abbas Sahebghadam Lotfi [3],
Masoud Soleimani[4],
Fatemeh Mashhadi Abbas[5]

[1] PhD Student in Clinical Biochemistry, Department of Clinical Biochemistry, Faculty of Medical Sciences, Tarbiat Modares University, Tehran, Iran
[2] Assistant Professor, Protein Research Center, Shahid Beheshti University, Tehran, Iran
[3] Professor, Department of Clinical Biochemistry, Faculty of Medical Sciences, Tarbiat Modares University, Tehran, Iran
[4] Professor, Department of Hematology, Faculty of Medical Sciences, Tarbiat Modares University, Tehran, Iran
[5] Associate Professor, Department of Oral Pathology, School of Dentistry, Shaheed Beheshti University of Medical Sciences, Tehran, Iran

(Received December 10, 2016 Accepted February 20, 2017)

Abstract

Background and purpose: Chronic non-healing diabetic wounds are a major medical challenge worldwide. Stem cell therapy has been developed as a new approach in the management of such wounds that need to be explored further. In the present study we aimed to evaluate the effects of adipose derived mesenchymal stem cells (ADSCs) on gene expression level of some important inflammatory factors involved in wound healing in diabetic animal model.

Materials and methods: ADSCs were isolated from adipose tissue of mice and their stemness was identified in terms of specific cell surface markers (CD44, CD90, and CD34) and multi-lineage differentiation potentials. Then 10^6 stem cells were injected in dermis area around the wounds and the wound tissues were tested for the expression level of IL-8 and IL-10 genes and histopathological analysis at 3rd, 7th, 14th, and 21st days after treatment.

Results: Expression level of IL-10 gene at days 3, 14 and 21 increased significantly ($P < 0.05$) in the stem cell treated wound tissues compared to that in non-diabetic and diabetic groups without treatment. The expression of IL-8 gene showed reduction at days 7, 14, and 21 in the same treated tissues. Histopathological examination indicated that administration of stem cells led to skin appendages, lack of inflammation in the wound tissue, granulation tissue appearance, and a stronger overall healing.

Conclusion: The present study indicated that stem cells could improve the indicators of wound healing.

Keywords: diabetic wound, healing, cytokines, stem cell

J Mazandaran Univ Med Sci 2017; 27 (148): 12- 21 (Persian).

پژوهشی

مجلـــه دانشـگاه عـلـــوم پـزشـکـــی مـازنـــدران
دوره بیست و هفتم شماره ۱۴۸ اردیبهشت سال ۱۳۹۶ (۲۱-۱۲)

تاثیر سلول‌های بنیادی مشتق از بافت چربی بر فاکتورهای التهابی مؤثر در ترمیم زخم دیابتی مدل حیوانی

حوری قانعی الوار[۱]
ساره ارجمند[۲]
عباس صاحبقدم لطفی[۳]
مسعود سلیمانی[۴]
فاطمه مشهدی عباس[۵]

چکیده

سابقه و هدف: زخم‌های التیام نیافته مزمن دیابتی یکی از چالش‌های بزرگ پزشکی در جهان می‌باشد. درمان با سلول‌های بنیادی به‌عنوان یک رویکرد جدید در مدیریت چنین زخم‌هایی که نیاز به کاوش بیش‌تر دارد، در حال توسعه می‌باشد. مطالعه حاضر به منظور بررسی اثر سلول‌های بنیادی مشتق از بافت چربی بر فاکتورهای مهم التهابی مؤثر در ترمیم زخم دیابتی مدل حیوانی انجام شد.

مواد و روش‌ها: سلول‌های بنیادی مزانشیمی پس از جداسازی از بافت چربی موش از نظر مارکرهای سطحی اختصاصی CD34، CD90 و CD44 و پتانسیل تمایز به رده‌های سلولی تأیید شدند. سپس 10^6 سلول در ناحیه درم اطراف زخم ایجاد شده در موش دیابتی تزریق گردید و بافت زخم از نظر بیان ژن‌های IL-10، IL-8 به وسیله q-PCR و هیستوپاتولوژی در روزهای ۳، ۷، ۱۴ و ۲۱ مورد بررسی قرار گرفتند.

یافته‌ها: میزان بیان ژن IL-10 در گروه تیمار شده با سلول‌های بنیادی در مقایسه با گروه دیابتی بدون تیمار و گروه بدون دیابت در روزهای ۳، ۱۴ و ۲۱ افزایش معنی‌داری ($p < ۰/۰۵$) داشت در حالی‌که بیان ژن IL-8 در این گروه در مقایسه با گروه دیابتی بدون تیمار در روزهای ۷،۱۴، ۲۱ کاهش نشان داد. بررسی هیستوپاتولوژیکی بافت زخم‌ها نشان داد که تیمار با سلول بنیادی سبب ایجاد ضمائم پوستی، عدم التهاب و حضور بافت گرانوله می‌شود و به‌طور کلی فرایند التیام بهتر می‌باشد.

استنتاج: نتایج مطالعه حاضر نشان داد که سلول‌های بنیادی می‌توانند شاخص‌های التیام زخم را بهبود بخشند.

واژه های کلیدی: التیام، زخم دیابتی، سایتوکین‌ها، سلول بنیادی مزانشیمی

مقدمه

دیابت اختلال متابولیکی مزمنی می‌باشد که در چند دهه گذشته افزایش شیوع قابل توجهی داشته است. مطابق آمار سازمان بهداشت جهانی در سال ۲۰۱۶، بیش از ۳۵۰ میلیون انسان در سرتاسر جهان مبتلا به این بیماری هستند(۲،۱). یکی از عوارض شایع دیابت قندی، ترمیم بسیار کند و یا عدم ترمیم زخم می‌باشد(۴،۳). علی‌رغم پیشرفت‌های قابل توجه در درمان و مراقبت از زخم، در موارد بسیاری زخم‌های ایجاد شده در این

مولف مسئول: عباس صاحبقدم لطفی– تهران، دانشکده علوم پزشکی، دانشگاه تربیت مدرس Email:lotfi_ab@modares.ac.ir
۱. دانشجوی دکتری بیوشیمی بالینی، دانشکده علوم پزشکی، دانشگاه تربیت مدرس، تهران، ایران
۲. استادیار، مرکز تحقیقات پروتئین، دانشگاه شهید بهشتی، تهران، ایران
۳. استاد، گروه بیوشیمی بالینی، دانشکده علوم پزشکی، دانشگاه تربیت مدرس، تهران، ایران
۴. استاد، گروه هماتولوژی دانشکده علوم پزشکی، دانشگاه تربیت مدرس، تهران، ایران
۵. دانشیار، گروه آسیب شناسی دهان فک و صورت، دانشکده دندانپزشکی، دانشگاه شهید بهشتی، تهران، ایران
تاریخ دریافت : ۱۳۹۵/۹/۲۰ تاریخ ارجاع جهت اصلاحات : ۱۳۹۵/۹/۲۱ تاریخ تصویب : ۱۳۹۵/۱۲/۲

بیماران التیام پیدا نکرده و به زخم مزمن تبدیل می‌شوند که در نهایت می‌تواند منجر به قطع عضو و یا مرگ این بیماران می‌گردد(۵). زخم‌ها بر اساس مدت زمان ترمیم به زخم‌های حاد و مزمن طبقه‌بندی می‌شوند که در زخم‌های دیابتی در اثر اختلال در فاکتورهای التیامی، یکی از مراحل ترمیم که معمولاً مرحله التهاب است طولانی شده و زخم به‌طور کامل ترمیم نمی‌شود که در نتیجه آن به مرحله مزمن سوق می‌یابد(۷،۶). فرایند التیام زخم، فرایند بیولوژیکی پیچیده‌ای است که شامل مراحل هموستاز، التهاب، تکثیر و بازسازی می‌باشد(۸)، که به‌وسیله فرایندهای پیچیده بیولوژیکی و مولکولی شامل مهاجرت سلولی، تکثیر سلولی و ایجاد ماتریکس خارج سلولی تنظیم می‌شود(۱۲-۹). درمان سلولی به تازگی به‌عنوان یک درمان بالقوه برای بهبود زخم دچار اختلال در حال بررسی است، مطالعات اولیه نشان داده است که سلول‌های بنیادی ممکن است باعث افزایش بافت پوششی، شکل‌گیری بافت گرانوله و رگ‌زایی جدید شود که منجر به بسته شدن سریع زخم گردد، البته هنوز مشخص نیست که این اثرات از طریق تمایز سلولی صورت گرفته یا این‌که با ترشح سایتوکین‌ها و فاکتورهای رشد باعث ترمیم زخم می‌شوند(۵). این سلول‌ها در آزمایشات مختلف پیش کلینیکی و کلینیکی برای بازسازی بافت و التیام زخم‌ها مورد بررسی قرار گرفته‌اند(۱۰). از جمله سایتوکاین‌هایی که در مرحله التهاب ترمیم زخم نقش دارند، اینترلوکین-8 (IL-8) و اینترلوکین-10 (IL-10) می‌باشند(۱۳). IL-8 یکی از سایتوکاین‌های التهابی است که در پاسخ به تحریکات التهابی به‌وسیله بسیاری از سلول‌ها از جمله سلول‌های اندوتلیال تولید می‌شود(۱۳). این سایتوکاین باعث جذب نوتروفیل به محل زخم می‌شود و به‌عنوان فاکتور کموتاکتیک نوتروفیلی مشتق از منوسیت‌ها شناخته شده است(۱۴). در محیط زخم‌های مزمن افزایش تعداد نوتروفیل‌ها همراه با تولید آنزیم‌های پروتئولیتیک از قبیل الاستاز همراه است. نشت زیاد نوتروفیل‌ها یکی از دلایل التهاب مزمن می‌باشد که با تولید آنزیم‌های پروتئولیتیک نظیر کلاژناز و الاستاز موجب تخریب ماتریکس خارج سلولی در محل زخم می‌شوند(۹). بنابراین مهار این سایتوکاین می‌تواند یک عامل اساسی در کاهش التهاب و مهار آنزیم‌های تجزیه‌کننده پروتئینی مانند الاستاز باشد که مانع از تکمیل روند ترمیم زخم می‌شوند(۱۵). هدف از انجام این مطالعه، بررسی پتانسیل سلول‌های بنیادی در بهبود التیام زخم دیابتی مدل حیوانی از طریق تنظیم فاز التهابی بود. در این مطالعه، ضمن بررسی برخی فاکتورهای مربوط به مرحله التهاب شامل سایتوکاین‌های مهم از جمله IL-10 و IL-8، بافت پوست محل زخم از نظر هیستوپاتولوژیکی در زخم‌های دریافت‌کننده سلول بنیادی مورد مطالعه قرار گرفت و با زخم‌هایی که در شرایط نرمال و در شرایط دیابتی ترمیم شده بودند، مقایسه شد.

مواد و روش ها

جداسازی و کشت سلول‌های بنیادی بافت چربی موش

دراین مطالعه تجربی و آزمایشگاهی سلول‌های بنیادی از بافت چربی ناحیه شکمی موش استخراج گردید. پس از جداسازی بافت چربی، بافت‌های همبند و خون به‌طور کامل جدا شدند و بافت چربی قطعه قطعه شده به مدت ۴۰ دقیقه در انکوباتور شیکردار ۳۷°C در معرض آنزیم کلاژنازI انکوبه شد. سپس محلول حاصل به مدت ۱۵ دقیقه در دور ۳۵۰۰rpm در دمای ۴°C، سانتریفیوژ شد و سلول‌های حاصل در فلاسک کشت حاوی DMEM، ۱۵ درصد FBS، ۱۰۰ میکروگرم در میلی‌لیتر استرپتومایسین و ۱۰۰ واحد بین‌المللی در میلی‌لیتر پنی‌سیلین منتقل شد و در انکوباتور ۳۷°C، CO_2 ۵ درصد و رطوبت ۹۰ درصد انکوبه شد(۱۷،۱۶). موش‌های نر تحت مطالعه هم‌نژاد Balb/c، ۱۰-۸ هفته با وزن ۲۵-۲۰ گرم بودندکه از موسسه رازی خریداری شدند و با رعایت اصول اخلاقی بر اساس کمیته اخلاق حیوانات Institutional Animal Ethics Committee (IAEC) و براساس پروتوکل Institutional Animal Care and Use

Committee (IACUC) دانشگاه تگزاس موش‌ها کشته شدند. موش‌هایی که برای جداسازی بافت چربی مورد استفاده قرار گرفتند با قطع نخاع (Cervical dislocation) و موش‌هایی که برای بررسی اثر تیمار روی زخم استفاده شدند با استفاده از کلروفرم کشته شدند.

تمایز MSCs به چربی و استخوان

بنیادی بودن سلول‌های جدا شده از بافت چربی از طریق بررسی پتانسیل تمایزی این سلول‌ها به رده‌های مزودرمی استخوان و چربی مورد ارزیابی قرار گرفت. برای بررسی تمایز به چربی و استخوان، ابتدا تعداد 10^4 سلول پاساژ چهار به‌طور جداگانه کشت داده شدند و پس از رسیدن به تراکم سلولی ۸۰-۷۰ درصد، محیط کشت سلول‌ها با محیط تمایز به چربی (DMEM, 10% FBS, L-Ascorbic-acid 2-phosphate, Dexamethasone, Indometacin) و استخوان (DMEM, 10% FBS, L-Ascorbic-acid 2-phosphate, Dexamethasone, β-glycerol phosphate) تعویض شدند، پس ۲۱ روز، سلول‌های تمایز یافته به چربی و استخوان به ترتیب با Oil Red و آلیزارین رد (ایده زیست) رنگ‌آمیزی شدند(۱۸). تعیین شاخص‌های سطحی سلول‌های بنیادی به روش فلوسایتومتری: بررسی شاخص‌های سطحی سلول‌های بنیادی با کمک فلوسایتومتری، به منظور تأیید بنیادی بودن سلول‌های جدا شده، درصد خلوص این سلول‌ها و عدم آلودگی این سلول‌ها به سلول‌های خونی می‌باشد. در این مطالعه مارکرهای سطحی CD44، CD90 و CD34 اندازه‌گیری شدند(۱۹،۲۰). برای هر مارکر از آنتی‌بادی اختصاصی آن مارکر سطحی (BD Bioscience) استفاده شد.

ایجاد زخم دیابتی مدل حیوانی و تیمار زخم‌ها با سلول‌های بنیادی مزانشیمی: موش‌ها در سه گروه مجزا که هر گروه شامل تعداد ۱۲ سر موش بود، به طور تصادفی تقسیم شدند، این سه گروه شامل گروه دارای زخم بدون دیابت (گروه کنترل)، گروه دیابتی بدون تیمار و گروه دیابتی تیمار شده با سلول بنیادی بودند. جهت دیابتی نمودن موش‌ها از مدل دیابت ثانویه به‌وسیله آنتی‌بیوتیک استرپتوزوتوسین (STZ) استفاده شد. پس از ۱۲ ساعت ناشتا، یک دوز از محلول استرپتوزوتوسین (STZ) به میزان ۲۰۰ میلی‌گرم به ازای هر کیلوگرم وزن بدن، به داخل صفاق (IP) تزریق شد(۲۱). ۴۸ ساعت پس از تزریق STZ، گلوکز خون موش‌ها با استفاده از دستگاه گلوکومتر اندازه‌گیری شد. در این حیوانات پرنوشی و کاهش وزن نیز مورد بررسی قرار گرفت. پس از تأیید دیابت، موش‌ها با کتامین/ زایلازین بیهوش شدند(۲۲)، سپس موهای ناحیه پشت به‌طور کامل برداشته شد. پوست ناحیه پشت با الکل ضد عفونی گردید و زخمی به قطر ۸ میلی‌متر با استفاده از پانچ بیوپسی ایجاد شد. بلافاصله پس از ایجاد زخم تعداد 10^6 سلول بنیادی، پاساژ ۴ در ناحیه درم اطراف زخم با سرنگ شماره ۳۱ گیج تزریق شد(۲۳)، سپس موش‌ها در شرایط استریل به‌طور جداگانه در قفسه‌های نوع یک، در دمای ۲۵°C±۱°C و رطوبت ۵۵ °C ± ۵ °C نگهداری شدند.

بررسی هیستوپاتولوژیکی بافت پوست محل زخم و بیان ژن‌ها

موش‌ها با کلروفرم کشته شدند و قطعات پوستی ناحیهٔ زخم در حال ترمیم که شامل کل ناحیه زخم و در حدود ۱ میلی‌متر از حاشیه زخم که بافت سالم بود، در روزهای ۳، ۷، ۱۴ و ۲۱ جدا شد (در هر روز قطعات ناحیه زخم ۳ موش مورد بررسی قرارمی‌گرفت)، سپس برش‌های سریالی از بافت پوست به‌وسیله میکروتوم با ضخامت ۶ میکرومتر تهیه گردید و پس از رنگ آمیزی با هماتوکسیلین- ائوزین مورد بررسی میکروسکوپی قرار گرفتند. هم‌چنین میزان بیان ژن‌ها با روش Real time PCR با استفاده از SYBR green (Takara, RR420B) در پوست ناحیهٔ زخم‌گروه‌های مختلف در روزهای ۳، ۷، ۱۴و۲۱ بررسی شد. پرایمرهای رفت (forward) و برگشت (reverse) برای تکثیر اختصاصی هر ژن با نرم‌افزار Oligo7 طراحی شد (جدول شماره ۱). برای نرمال کردن نتایج، بیان ژن GAPDH اندازه‌گیری شد. نتایج با روش $2^{-\Delta\Delta CT}$ آنالیز شد.

جدول شماره ۱: پرایمرهای Forward و Reverse طراحی شده همراه با طول محصول PCR و دمای طویل سازی

نام ژن	توالی	دمای اتصال	اندازه محصول (bp)
اینترلوکین -8 (IL-8)	F:5'-ATCTTCGTCCGTCCCTGTG-3 R:5'-GGGACTGCTATCACTTCCTTTC-3'	60°C	146bp
اینترلوکین -10 (IL-10)	F:5'- AGGACTTTAAGGGTTACTTGGG -3' R:5'- AGGGGAGAAATCGATGACAG -3'	60°C	180bp
گلسیرآلدئید ۳- فسفات‌دهیدروژناز (GAPDH)	F:5'-GGTGAAGGTCGGTGTGAACG-3' R:5'- CTCGCTCCTGGAAGATGGTG -3'	60°C	233bp

تجزیه تحلیل آماری

داده‌های به‌دست آمده به‌وسیله نرم‌افزار SPSS 21 با استفاده از تست ANOVA آنالیز و مقایسه میانگین به روش دانکن انجام گرفت و $p < ۰/۰۵$ از نظر آماری سطح معنی‌دار در نظر گرفته شد.

یافته ها

سلول‌های بنیادی جداسازی شده با ظاهری دوکی شکل و شبیه فیبروبلاست در زیر میکروسکوپ قابل مشاهده بودند. در سلول‌های تمایز یافته به استخوان وجود رسوبات کلسیم پس از رنگ‌آمیزی با آلیزارین رد رؤیت شد (تصویر شماره ۱: الف، ب) و هم‌چنین واکوئل‌های چربی در سلول‌های دریافت کننده محیط تمایزی چربی، به‌وسیله رنگ‌آمیزی Oil Red تأیید شد (تصویر شماره ۱: ج، د).

نتایج آنالیز فلوسایتومتری مارکرهای سطحی اختصاصی MSCs شامل CD44، CD90 و CD34 به ترتیب ۹۹/۶ درصد، ۶۰/۸ درصد و ۰/۸۶ درصد بودند که حاکی از جداسازی سلول‌های بنیادی مزانشیمی با درجه خلوص بالا بود (تصویر شماره ۲). موش‌های دریافت‌کننده STZ که پس از ۴۸ ساعت دارای قند بیش از ۲۵۰ میلی‌گرم به ازای هر ۱۰۰ سی‌سی خون بودند به‌عنوان مدل حیوانی دیابتی در نظر گرفته شدند.

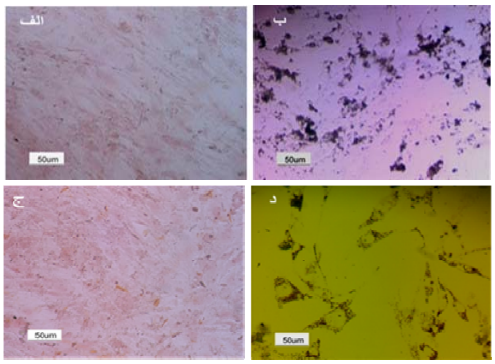

تصویر شماره ۱: الف: سلول‌های بنیادی نرمال رنگ آمیزی شده با آلیزارین رد، ب: سلول‌های بنیادی تمایز یافته به استخوان، ج: سلول‌های بنیادی نرمال رنگ‌آمیزی شدن با Oil Red، د: سلول‌های بنیادی تمایز یافته به چربی (بزرگنمایی ۲۰۰ برابر)

در این حیوانات هم‌چنین کاهش وزن و پرنوشی مشاهده شد. بررسی مورفولوژیکی زخم‌ها در گروه تیمار شده با سلول بنیادی نشان داد که در مقایسه با گروه دیابتی بدون تیمار فرایند ترمیم بهتربوده است (تصویر شماره ۳). هم‌چنین بررسی بافت پوست در حال ترمیم محل زخم، روند ترمیم زخم با عدم التهاب، تشکیل بافت اپی‌تلیوم، تشکیل بافت گرانوله و تشکیل زوائد پوستی در این گروه مشاهده شد در حالی که در گروه دیابتی بدون تیمار ترمیم زخم به‌طور طبیعی نبود (تصویر شماره ۴).

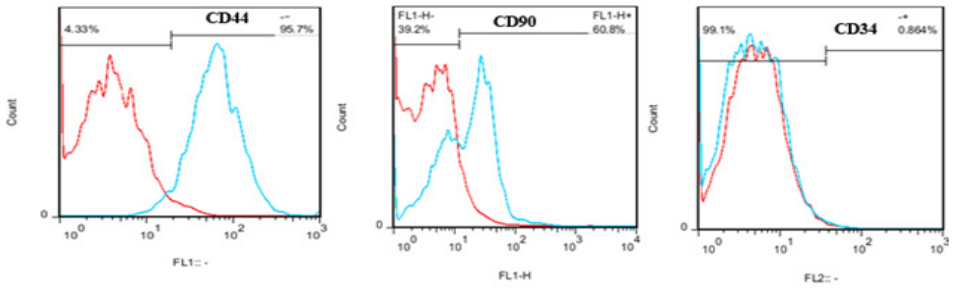

تصویر شماره ۲: درصد شاخص‌های سطحی سلول‌های بنیادی مزانشیمی جدا شده از بافت چربی موش به روش فلوسایتومتری. محور X میزان رنگ فلورسنت و محور Y تعداد سلول را نشان می‌دهد

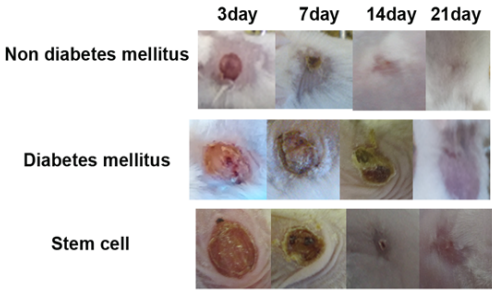

تصویر شماره ۳: مقایسه مورفولوژیکی زخم گروه‌های مختلف در روزهای ۳، ۷، ۱۴ و ۲۱. همان‌طور که مشاهده می‌شود در زخم‌های گروه کنترل (بدون دیابت و بدون تیمار) در روز ۱۴ تقریباً فرایند ترمیم تمام شده است در حالی‌که فرایند ترمیم زخم‌های گروه دیابتی بدون تیمار حتی در روز ۲۱ هنوز کامل نشده است. گروه تیمار شده با سلول بنیادی فرایند ترمیم کندتری نسبت به گروه کنترل داشته است ولی نسبت به گروه دیابتی بدون تیمار فرایند ترمیم بهتری نشان داد

نتایج بیان ژن‌های IL-8 و IL-10 در روزهای ۳، ۷، ۱۴ و ۲۱ در سه گروه مورد بررسی به ترتیب در نمودارهای شماره ۱ و ۲ نشان داده شده است. بیان ژن IL-8 در ناحیه زخم گروه تیمار شده با سلول‌های بنیادی با استفاده از تکنیک RT-qPCR نشان داد که در روزهای ۷، ۱۴ و ۲۱ در مقایسه با گروه دیابتی بدون تیمار کاهش بیان نشان داد (نمودار شماره ۱، جدول شماره ۲). پیوند سلول‌های بنیادی در محل زخم با افزایش معنی‌دار ($p<۰/۰۵$). سطح بیان ژن IL-10 در روزهای ۳، ۱۴ و ۲۱ در مقایسه با گروه کنترل و گروه دیابتی بدون تیمار همراه بود (نمودار شماره ۲، جدول شماره ۳). این نتایج نشان می‌دهد که سلول‌های بنیادی با تعدیل بیان سایتوکین‌های مهم التهابی می‌توانند نقش مؤثری در التیام زخم دیابتی داشته باشند.

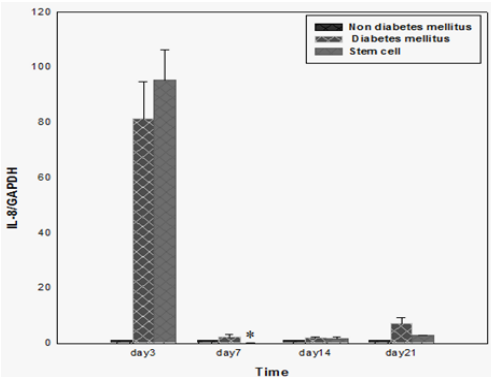

نمودار شماره ۱: میزان بیان ژن IL-8 در گروه تیمار شده با سلول‌های بنیادی (Stem cell) در مقایسه با گروه دیابتی بدون تیمار (Diabetes mellitus) و گروه کنترل (Non diabetes mellitus). بیان ژن IL-8 در گروهی که سلول بنیادی پیوند شده بود نسبت به گروه دیابتی بدون تیمار در روزهای ۷، ۱۴ و ۲۱ کاهش داشت که در روز ۷ این کاهش بیان نسبت به گروه کنترل معنی‌دار بود (*: $p<۰/۰۵$).

جدول شماره ۲: سطح بیان ژن IL-8 در گروه تیمار شده با سلول بنیادی و گروه دیابتی بدون تیمار در مقایسه با گروه کنترل

بیان ژن IL-8/روز	گروه بدون دیابت انحراف معیار ±میانگین	گروه دیابتی انحراف معیار ±میانگین	گروه تیمار شده سلول بنیادی انحراف معیار ±میانگین
روز ۳	۱ ±۰	۸۱/۴۰۲±۱۳/۴	۹۵/۱۹۷±۱۱/۰۱۰
روز ۷	۱ ±۰	۲/۳۶۸±۰/۸	* ۰/۰۷۶±۰/۰۱۳
روز ۱۴	۱ ±۰	۱/۹۲۸±۰/۵	۱/۷۷۰ ±۰/۵۹۲
روز ۲۱	۱ ±۰	۷/۰۴۹±۲/۲	۲/۷۶۰ ±۰/۲۴۶

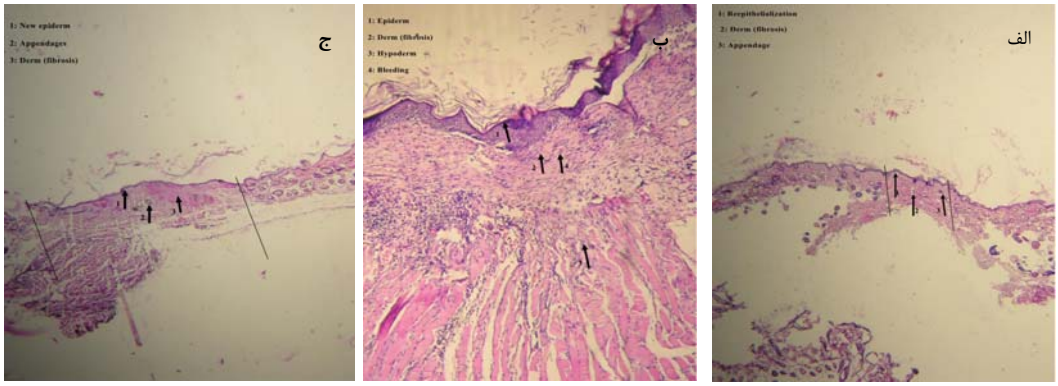

تصویر شماره ۴: مقایسه تغییرات بافت پوست محل زخم پس از روز ۲۱، الف: گروه بدون دیابت، ب: گروه دیابتی بدون تیمار، ج: گروه تیمار شده با سلول بنیادی مزانشیمی. در گروهی که سلول بنیادی پیوند داده شده نسبت به گروه دیابتی بدون تیمار فرایند ترمیم روند بهتری داشت

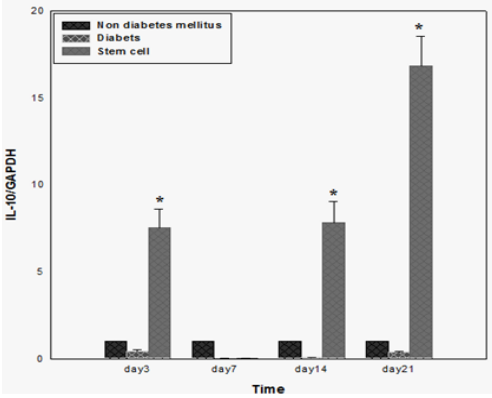

نمودار شماره ۲: میزان بیان ژن IL-10 در گروه تیمار شده با سلول‌های بنیادی (Stem cell) در مقایسه با گروه دیابتی بدون تیمار (Diabetes mellitus)و گروه کنترل (Non diabetes mellitus). بیان ژن IL-10 در گروه تیمار شده با سلول بنیادی در روزهای ۳، ۱۴ و ۲۱ نسبت به گروه دیابتی بدون تیمار و گروه بدون دیابت افزایش بیان معنی‌دار بود (*: p <۰/۰۵).

جدول شماره ۳: سطح بیان ژن IL-10 در گروه تیمار شده با سلول بنیادی و گروه دیابتی بدون تیمار در مقایسه با گروه کنترل

بیان ژن IL-8/روز	گروه بدون دیابت انحراف معیار ±میانگین	گروه دیابتی انحراف معیار ±میانگین	گروه تیمار شده سلول بنیادی انحراف معیار ±میانگین
روز ۳	۱ ±۰	۰/۴۱۹±۰/۰۸۶	* ۷/۵۴۶±۱/۰۵۶
روز ۷	۱ ±۰	۰/۰۲۷±۰/۰۰۹	۰/۰۴۵±۰/۰۰۲
روز ۱۴	۱ ±۰	۰/۰۷۶±۰/۰۲۲	*۷/۸۰۰±۱/۲۳۳
روز ۲۱	۱ ±۰	۰/۳۷۹±۰/۰۶۲	* ۱۶/۸۲۰±۱/۶۹۹

بحث

MSCs از بافت چربی ناحیه شکمی موش جدا شدند و سپس در راستای اثبات بنیادی بودن این سلول‌ها، در شرایط آزمایشگاهی، به سلول‌های استخوانی و چربی تمایز داده شدند. این سلول‌ها به منظور سلول درمانی برای التیام زخم دیابتی مدل موش مورد استفاده قرار گرفتند. بررسی‌های مولکولی و همچنین بررسی میکروسکوپی بافت ناحیه زخم‌ها در روزهای ۳، ۷، ۱۴ و ۲۱ نشان داد که پیوند سلول بنیادی بالغ در ناحیه زخم می‌تواند روند التیام را در زخم دیابتی مدل موش بهبود بخشد.

زخم‌ها بر اساس مدت زمان ترمیم به زخم‌های حاد و مزمن طبقه‌بندی می‌شوند، زخم حاد زخمی است که ترمیم آن بسته به شرایط فرد و نیز گستره زخم معمولاً بین ۵ روز تا یک ماه طول می‌کشد. در زخم مزمن که یکی از ویژگی‌های زخم دیابتی است، معمولاً فرایند ترمیم کامل نمی‌شود و فاکتورهای مختلفی دچار اختلال می‌شوند که منجر به طولانی شدن یکی از مراحل ترمیم که معمولاً مرحله التهاب است، می‌گردد. از جمله این فاکتورها می‌توان به سایتوکین‌های التهابی در مرحله التهاب زخم اشاره کرد(۷،۶). مطالعات انجام گرفته توسط Flanga وهمکارانش درسال ۲۰۰۵ و Diegelmann و همکارانش در سال ۲۰۰۹ نشان داد که التهاب یکی از مراحل ضروری ترمیم زخم می‌باشد که با حضور بعضی رده‌های سلولی از جمله نوترفیل‌ها و ماکروفاژها و تولید بعضی از فاکتورهای پیش التهابی توسط این سلول‌ها شروع می‌شود(۱۱،۹). حضور این سلول‌ها به‌واسطه سایتوکین‌ها و متابولیت‌های لیپیدی التهابی از جمله فاکتور فعال‌کننده پلاکتی (PAF) می‌باشد(۲۴). در برخی اختلالات مانند دیابت، مرحله التهاب که در شرایط نرمال محدودیت زمانی دارد از کنترل خارج شده و التهاب مزمن ایجاد می‌شود که باعث اختلال در ترمیم زخم و مزمن شدن زخم می‌شود(۶، ۲۴). یافته‌ها دلالت بر این نکته دارد که پاسخ التهابی زمانی موثر می‌باشد که بین سایتوکاین‌های پیش‌التهابی و سایتوکین‌های مهارکننده التهاب تعادل وجود داشته باشد(۲۴). از مهم‌ترین سایتوکاین‌هایی که در ترمیم زخم و در مرحله التهاب نقش دارند، IL-8 و IL-10 می‌باشند(۲۵،۱۳). Il-8 یک فاکتور کموکاین لکوسیت‌ها از جمله نوتروفیل‌ها می‌باشد(۲۶) که در بعضی مطالعات، مهار آن به‌وسیله IL-10 در سطح رونویسی و ثبات RNA، اثبات شده است(۲۷،۲۴). در این مطالعه نیز همانند دیگر مطالعات، نتایج مقایسه بیان ژن IL-8 به‌عنوان یک فاکتور التهابی و کموتاکتیک نوتروفیل‌ها بین گروه دیابتی بدون تیمار و گروه کنترل نشان داد که در گروه دیابتی بدون تیمار در روزهای ۳، ۷، ۱۴ و ۲۱ افزایش داشته است و بالعکس بیان ژن IL-10 در این روزها کاهش نشان داد، این داده‌ها دلالت بر افزایش فاکتورهای التهابی و کاهش

فاکتوهـای ضـد التهـابی در محـل زخـم دیـابتی دارد. تحقیقات نشان داده است کـه سـلول‌هـای بنیـادی باعـث تضعیف پاسخ ایمنی سیستمیک شده که باعـث افـزایش سایتوکین‌های ضد التهاب از قبیل IL-10، IL-12 و کاهش سایتوکین‌های پیش‌التهابی IL-1 و IL-6 مـی‌شـوند، ایـن سلول‌ها با افزایش رگ‌زایـی، کـاهش التهـاب موضـعی، سیگنال کموتاکتیک و ضد مرگ و نرمال کردن ماتریکس خارج سلولی التیام زخم را تنظیم مـی‌کننـد، سـلول‌هـای بنیادی با ترشح فاکتورهای رشـد FGF، TGFβ و VEGF باعـث رگ‌زایـی، تـشکیل مـاتریکس خـارج سـلولی و اکسیژن‌رسانی به محل ترمیم زخم می‌شوند، این سلول‌ها پس از قرار گرفتن در محل آسیب، با تمایز به سلول‌های فیبروبلاست پوستی، میوفیبروبلاست و سلول‌های پیش‌ساز اندوتلیال در ترمیم زخـم نقـش دارد(۲۹،۲۸). سـلول‌هـای بنیادی بالغ به‌عنوان جایگزینی برای سلول‌هـای از دسـت رفته در طول ترمیم زخم و بنابراین به‌عنوان یک بـازیگر کلیدی در تولید بافت می‌باشند(۳۰). بافت چربی بـا قابلیـت دسترسـی آسـان بـه‌عنـوان یکـی از منـابع قابـل دسـترس سلول‌های بنیادی می‌باشد که با روش‌های غیـر تهـاجمی می‌توان آن را در مقادیر زیاد تهیه کرد، تـا کنـون از اثـرات مفید این سلول‌ها روی بازسازی پوسـت، درمـان زخـم و چین و چروک گزارشاتی ارائه شده است(۳۱).

مکانیسم‌های دیگر شناخته شده سـلول‌هـای بنیـادی در التیام زخم مربوط بـه کـاهش آنـزیم‌هـای مـاتریکس متالوپروتئاز و در نتیجه افزایش میزان کـلاژن و الاسـتین ماتریکس خارج سلولی، افزایش ضخامت اپیـدرم و ایجـاد ضمائم پوستی در بازسازی پوسـت مـی‌باشـد(۳۲). نتـایج مطالعه ما نـشان داد کـه پیونـد سـلول بنیـادی در اطـراف زخم دیابتی در تنظیم بیان ژن‌های مربوط بـه سـایتوکاین مـؤثر اسـت، در ایـن مطالعـه ماننـد مطالعـات Wang و همکارانش در سال ۱۹۹۴و Sultani وهمکـارانش در سـال ۲۰۱۲، افزایش بیـان ژن IL-10 بـا کـاهش بیـان IL-8 در گروهی که سلول درمانی انجام شده بـود، مـشاهده شـد. این یافته‌ها بیان‌کننده این نکته اسـت کـه شـاید بیـان ژن IL-10 به‌وسیله سلول‌هـای بنیـادی درناحیـه زخـم باعـث کـاهش بیـان سـایتوکین‌هـای التهـابی از جملـه IL-8 شود(۲۷،۲۴).

Lee و همکارانش در سال ۲۰۱۶ با مرور بـر مطالعـات سال‌های گذشته که به بررسی اثر سـلول‌هـای بنیـادی بـر التیام زخم انجام دادند، به‌طور خلاصه اثر ایـن سـلول‌هـا در فازهـای مختلـف تـرمیم زخـم را مربـوط بـه افـزایش مهاجرت و تکثیر فیبروبلاست‌ها و کراتینوسیت‌هـا (ایـن سلول‌ها منجر به بسته شدن زخم می‌شود)، افزایش ترشح فاکتورهـای رشـد، افـزایش عـروق کوچـک، کـاهش سلول‌های التهابی، کاهش فاکتورهای پیش‌التهابی، تولید IL-10، کاهش آنزیم ماتریکس متالوپروتئنازها، افزایش ضخامت اپیـدرم تولیـد شـده و افـزایش ضـمائم پوسـتی (بازسازی پوست را افزایش می‌دهد)، گزارش کردنـد(۳۲)، همه فرایندهای ذکر شده بالا در نهایـت منجـر بـه بهبـود التیـام زخـم مـی‌شـود. در ایـن مطالعـه نیـز بررسـی هیستوپاتولوژی نشان داد که گروه دریافت کننده سـلول بنیادی دارای بافت اپی‌تلیوم تازه، ضمائم پوسـتی و عـدم التهاب در ناحیه زخم بود و روند ترمیم بهتری نـسبت بـه گروه دیابتی بدون تیمار داشت.

یافته‌های این مطالعه، نشان داد که پیوند سـلول‌هـای بنیادی در محل زخم دیابتی مدل حیوانی می‌تواند با بیان مناسب سایتوکین‌هـای مهـم فـاز التهـابی باعـث کـاهش سلول‌های التهابی شده و التیام زخـم را بهبـود بخـشد. بـر اساس نتایج به‌دست آمده و مشاهده اثرات مثبت سلول‌های بنیادی بالغ در ترمیم زخم دیابتی مـدل مـوش علـی‌رغـم محدودیت‌هایی از قبیل کاهش قدرت تکثیر سـلول‌هـای بنیادی بالغ در شرایط آزمایشگاهی پس از چندین مرحله پاساژ، پیر شدن این سلول‌هـا پـس از پاسـاژهای مکـرر و مـشاهده تغییراتـی ناخواسـته از قبیـل تمـایز بـه رده‌هـای سلولی منبعی که سلول بنیادی از آن جـدا شـده، بـه نظـر می‌رسد سلول‌های بنیادی کـه یکـی از روش‌هـای بـسیار ارزشمند جهت ادامه تحقیقات مربوط به ترمیم زخم‌های مزمن می‌باشد، لازم اسـت کـه بـیش‌تـر مـورد بررسـی و

تحقیقات قرار گیرد و سازوکارهای استفاده بالینی از این سلول‌ها در انسان بررسی گردد.

سپاسگزاری

از دانشگاه تربیت مدرس به‌خاطر همکاری و تـأمین بودجه جهت انجام این کار پژوهشی تشکر وقدردانی می‌شود.

References

1. Guay C, Regazzi R. Circulating microRNAs as novel biomarkers for diabetes mellitus. Nat Rev Endocrinol 2013; 9(9): 513-521.
2. Guay C, Roggli E, Nesca V, Jacovetti C, Regazzi R. Diabetes mellitus, a microRNA-related disease? Transl Res 2011; 157(4): 253-264.
3. Darby IA, Bisucci T, Hewitson TD, MacLellan DG. Apoptosis is increased in a model of diabetes impaired wound healing in genetically diabetic mice. Int J Biochem Cell Biol 1997; 29(1): 191-200.
4. Shaw JE, Sicree RA, Zimmet PZ. Global estimates of the prevalence of diabetes for 2010 and 2030. Diabetes Res Clin Pract 2010; 87(1): 4-14.
5. Chen JS, Wong VW, Gurtner GC. Therapeutic potential of bone marrow-derived mesenchymal stem cells for cutaneous wound healing. Front Immunol 2012; 3: 192.
6. Velnar T, Bailey T, Smrkolj V. The Wound Healing Process: an Overview of the Cellular and Molecular Mechanisms. J Int Med Res 2009; 37(5): 1528-1542.
7. Khanna S, Biswas S, Shang Y, Collard E, Azad A, Kauh C, et al. Macrophage Dysfunction Impairs Resolution of Inflammation in the Wounds of Diabetic Mice. PLoS ONE 2010; 5(3): e9539.
8. Guo S, Dipietro LA. Factors Affecting Wound Healing. J Dent Res 2010; 89(3): 219-229.
9. Diegelmann RF, Evans MC. Wound healing: an overview of acute, fibrotic and delayed healing. Front Biosci 2004; 9(1): 283-289.
10. Duscher D, Barrera J, Wong VW, Maan ZN, Whittam AJ, Januszyk M, et al. Stem Cells in Wound Healing: The Future of Regenerative Medicine? A Mini-Review. Gerontology 2016; 62(2): 216-225.
11. Falanga V. Wound healing and its impairment in the diabetic foot. Lancet 2005; 366(9498): 1736-1743.
12. Collier M. Understanding wound inflammation. Nurs Times 2003; 99(24):63-64.
13. Wolff B, Burns AR, Middleton J, Rot A. Endothelial Cell “Memory” of Inflammatory Stimulation: Human Venular Endothelial Cells Store Interleukin 8 in Weibel-Palade Bodies. J Exp Med 1998; 188(9): 1757-1762.
14. Utgaard JO, Jahnsen FL, Bakka A, Brandtzaeg P, Haraldsen G. Rapid Secretion of Prestored Interleukin 8 from Weibel-Palade Bodies of Microvascular Endothelial Cells. J Exp Med 1998; 188(9): 1751-1756.
15. Moore KW, de Waal Malefyt R, Coffman RL, O'Garra A. Interleukin-10 and the interleukin-10 receptor. Annu Rev Immunol 2001; 19: 683-765.
16. Zuk P, Zhu M, Mizuno H, Huang J, Futrell J, Katz A, et al. Multilineage cells from human adipose tissue: implications for cell based therapies. Tissue Eng 2001; 7(2): 211-228.

17. Davoodian N, Lotfi AS, Soleimani M, Mola SJ, Arjmand S. Let-7f microRNA negatively regulates hepatic differentiation of human adipose tissue-derived stem cells. J Physiology Biochem 2014; 70(3): 781-789.
18. Davoodian N, Lotfi AS, Soleimani M, Mola SJ. MicroRNA-122 Overexpression Promotes Hepatic Differentiation of Human Adipose Tissue-Derived Stem Cells. J Cell Biochem 2014; 115(9): 1582-1593.
19. Kenarkoohi A, Soleimani M, Bamdad T, Soleimanjahi H, Estiri H, Razavi Nikoo MH. Efficient Lentiviral Transduction of Adipose Tissue-Derived Mouse Mesenchymal Stem Cells and Assessment of Their Penetration in Female Mice Cervical Tumor Model. Iran J Cancer Prev 2014; 7(4): 225-231.
20. Nadri S, Soleimani M. Isolation murine mesenchymal stem cells by positive selection. In Vitro Cell Dev Biol Animal 2007; 43(8-9): 276-282.
21. Sakata N, Yoshimatsu G, Tsuchiya H, Egawa S, Unno M. Animal Models of Diabetes Mellitus for Islet Transplantation. Exp Diabetes Res 2012; 2012: 256707.
22. Buitrago S, Martin TE, Tetens-Woodring J, Belicha-Villanueva A, Wilding GE. Safety and Efficacy of Various Combinations of Injectable Anesthetics in BALB/c Mice. J Am Assoc Lab Anim Sci 2008; 47(1): 11-17.
23. Wang X, Ge J, Tredget EE, Wu Y. The mouse excisional wound splinting model, including applications for stem cell transplantation. Nat Protocols 2013; 8(2): 302-309.
24. Sultani M, Stringer A, Bowen JM, Gibson RJ. Anti -Inflammatory Cytokines: Important Immunoregulatory Factors Contributing to Chemotherapy-Induced Gastrointestinal Mucositis. Chemother Res Pract 2012; 2012: 490804.
25. Roy S, Sen CK. MiRNA in innate immune responses: novel players in wound inflammation. Physiol Genomics 2011; 43(10): 557-565.
26. Brat DJ, Bellail AC, Van Meir EG. The role of interleukin-8 and its receptors in gliomagenesis and tumoral angiogenesis. Neuro Oncol 2005; 7(2): 122-133.
27. Wang P, Wu P, Anthes J, Siegel M, Egan R, Billah M. Interleukin-10 inhibits interleukin-8 production in human neutrophils. Blood 1994; 83(9): 2678-2683.
28. Liu Y, Dulchavsky DS, Gao X, Kwon D, Chopp M, Dulchavsky S, et al. Wound Repair by Bone Marrow Stromal Cells through Growth Factor Production. J Surg Res 2006; 136(2): 336-341.
29. Sharma RK, John JR. Role of stem cells in the management of chronic wounds. Indian J Plast Surg 2012; 45(2): 237-243.
30. Lau K, Paus R, Tiede S, Day P, Bayat A. Exploring the role of stem cells in cutaneous wound healing. Exp Dermatol 2009; 18(11): 921-933.
31. Moon KM, Park Y-H, Lee JS, Chae Y-B, Kim M-M, Kim D-S, et al. The Effect of Secretory Factors of Adipose-Derived Stem Cells on Human Keratinocytes. Int J Mol Sci 2012; 13(1): 1239-1257.
32. Lee DE, Ayoub N, Agrawal DK. Mesenchymal stem cells and cutaneous wound healing: novel methods to increase cell delivery and therapeutic efficacy. Stem Cell Res Ther 2016; 7: 37.