

Comparing the Results of Video Head Impulse Test in Patients with Peripheral and Central Vestibular System Tumors

Mahdi Panahian¹,
Moslem Shaabani²,
Marzieh Sharifian Alborzi³,
Alireza Akbarzadeh Baghban⁴

¹ Instructor, Department of Audiology, School of Rehabilitation, Arak University of Medical Sciences, Arak, Iran

² Assistant Professor, Department of Audiology, University of Social Welfare and Rehabilitation Sciences, Tehran, Iran

³ Instructor, Department of Audiology, School of Rehabilitation Sciences, Shahid Beheshti University of Medical Sciences, Tehran, Iran

⁴ Associate Professor, Physiotherapy Research Centre, School of Rehabilitation Sciences, Shahid Beheshti University of Medical Sciences, Tehran, Iran

(Received August 2, 2017 ; Accepted May 9, 2018)

Abstract

Background and purpose: Vestibular Schwannoma (VS) is a lesion in peripheral vestibular system that leads to reduction of Vestibulo Ocular Reflex (VOR) gain and incidence of corrective saccades. Researches showed that the result of Video Head Impulse Test (VHIT) is positive in peripheral vestibular system disorders and negative in central vestibular system disorders. The aim of this study was to evaluate and compare the results of VHIT in patients with vestibular schwannoma and patients with central vestibular system tumors.

Materials and methods: A descriptive-analytic study was conducted in 12 patients with unilateral VS tumor and 15 patients with unilateral central vestibular system tumors in Iran Gamma-Knife Center (December 2014-September 2015). The patients were selected based on diagnosis of neurosurgeon and their complaints from vertigo, imbalance, and dizziness. Assessment of VHIT was performed using horizontal and vertical head impulses. Finally, the amount of VOR gain and the corrective saccade ratio were evaluated in two groups of patients with tumors. The gain of VOR ≤ 0.80 was considered as abnormal criterion.

Results: Mean VOR gain in effective side was 0.38 in patients with VS tumor, and 0.96 in patients with central vestibular system tumors ($P= 0.001$). Also, corrective saccades ratio was 30.34 in patients with VS and 3.44 in patients with central vestibular system tumors ($P= 0.007$).

Conclusion: The results of VHIT improved differential diagnosis of peripheral vestibular system tumors from central vestibular system tumors.

Keywords: video head impulse test, vestibulo ocular test, vestibular schwannoma, corrective saccade

J Mazandaran Univ Med Sci 2018; 28 (166):129-139 (Persian).

* **Corresponding Author: Moslem Shaabani** - University of Social Welfare and Rehabilitation Sciences, Tehran, Iran (E-mail: soleymaniz@tums.ac.ir)

مقایسه نتایج آزمون ویدئویی ایمپالس سر در افراد مبتلا به تومورهای سیستم دهلیزی محیطی و مرکزی

مهدی پناهیان^۱
مسلم شعبانی^۲
مرضیه شریفیان البرزی^۳
علیرضا اکبرزاده باغبان^۴

چکیده

سابقه و هدف: شوانوم دهلیزی ضایعه‌ای در سیستم دهلیزی محیطی است که منجر به کاهش بهره رفلکس دهلیزی-چشمی (VOR) و بروز ساکاد اصلاحی می‌گردد. مطالعات نشان داده‌اند که نتیجه آزمون ویدئویی ایمپالس سر (VHIT) در اختلالات سیستم دهلیزی محیطی، ناهنجار و در اختلالات سیستم دهلیزی مرکزی هنجار می‌باشد. این مطالعه با هدف، ارزیابی و مقایسه نتایج VHIT در افراد مبتلا به شوانوم دهلیزی و افراد مبتلا به تومورهای دهلیزی مرکزی انجام پذیرفت.

مواد و روش‌ها: این مطالعه توصیفی-تحلیلی، بر روی ۱۲ فرد مبتلا به تومور شوانوم دهلیزی یک طرفه و ۱۵ فرد مبتلا به تومورهای یک طرفه سیستم دهلیزی مرکزی در مرکز گامانایف ایران (دی ماه ۹۳ تا شهریور ماه ۹۴) صورت گرفت. انتخاب بیماران بر اساس تشخیص پزشک متخصص و همچنین شکایت بیمار از علائم سرگیجه، عدم تعادل و یا گیجی در نظر گرفته شد. ارزیابی VHIT با استفاده از ایمپالس های افقی و عمودی سر، در بیماران انجام شد. در نهایت میزان بهره VOR و نسبت ساکادهای اصلاحی در دو گروه افراد مبتلا به تومور مورد ارزیابی قرار گرفت. میزان بهره ۰/۸۰ و کم‌تر، به عنوان معیار ناهنجار در نظر گرفته شد.

یافته‌ها: میزان بهره VOR در سمت آسیب دیده افراد مبتلا به شوانوم دهلیزی، ۰/۳۸ و در افراد مبتلا به تومور سیستم دهلیزی مرکزی، ۰/۹۶ به دست آمد ($p = ۰/۰۰۱$). همچنین نسبت ساکاد اصلاحی در گروه افراد مبتلا به شوانوم دهلیزی، ۳۰/۳۴ و در گروه تومورهای دهلیزی مرکزی ۴۴/۳ به دست آمد ($p = ۰/۰۰۷$).

استنتاج: یافته‌های حاصل از VHIT موجب بهبود تشخیص افتراقی تومورهای سیستم دهلیزی محیطی از تومورهای سیستم دهلیزی مرکزی می‌گردد.

واژه های کلیدی: آزمایش ویدئویی ایمپالس سر، رفلکس دهلیزی-چشمی، شوانوم دهلیزی، ساکاد اصلاحی

مقدمه

همزمان با حرکات سر و بدن، سیستم دهلیزی مسئول ثبات تصاویر بر روی لکه زرد شبکیه چشم می‌باشد. سیستم دهلیزی هنجار قادر است حرکات سر در هر سه راستای فضایی را به خوبی بازنمایی کند و حدت بینایی

E-mail: smsh_sh@yahoo.com

مؤلف مسئول: مسلم شعبانی - تهران: دانشگاه علوم بهزیستی و توانبخشی

۱. مری، گروه شنوایی شناسی، دانشکده علوم توانبخشی، دانشگاه علوم پزشکی اراک، اراک، ایران

۲. استادیار، گروه شنوایی شناسی، دانشگاه علوم بهزیستی و توانبخشی، تهران، ایران

۳. مری، گروه شنوایی شناسی، دانشکده علوم توانبخشی، دانشگاه علوم پزشکی شهید بهشتی، تهران، ایران

۴. دانشیار، گروه علوم پایه، مرکز تحقیقات فیزیوتراپی، دانشکده توانبخشی، دانشگاه علوم پزشکی شهید بهشتی، تهران، ایران

تاریخ دریافت: ۱۳۹۶/۵/۱۱ تاریخ ارجاع جهت اصلاحات: ۱۳۹۶/۵/۲۹ تاریخ تصویب: ۱۳۹۷/۲/۱۹

مادون قرمز که روبروی فرد قرار داده می‌شود و یک نرم‌افزار پیشرفته، برای ثبت و اندازه‌گیری حرکات چشم استفاده می‌شود (۱۲،۵). اولین نتایج VHIT در سال ۲۰۰۵، توسط ULMER و CHAYS بر روی تعدادی فرد هنجار در شهر پاریس گزارش شد، این دو محقق به این نتیجه رسیدند که حرکات چشمی ثبت شده توسط ویدئو، به راحتی آنالیز می‌گردد و اختلال هر یک از مجاری نیم دایره به دقت کمیت‌گذاری می‌شود (۱۳). در ادامه مطالعات بر روی این آزمایش، MACDOUGALL در سال ۲۰۱۳ نشان داد که VHIT ابزار نوینی برای ارزیابی اختلال عملکرد مجاری نیم دایره در افراد مبتلا به اختلال دهلیزی است (۱۴). در واقع VHIT روش جدیدی برای ثبت سرعت چشم و سراسر است و از طریق آن می‌توان کاهش بهره VOR و هر دو نوع ساکاد اصلاحی (آشکار و پنهان) را به صورت کمی و با استفاده از نرم‌افزار ویژه پردازش تصاویر، آنالیز کرد (۱۵،۱۶). شوانوم دهلیزی (Vestibular Schwannoma) ضایعه‌ای خوش خیم در سیستم دهلیزی محیطی است که با آسیب رساندن به شاخه دهلیزی عصب هشتم منجر به سرگیجه و گیجی در افراد مبتلا می‌شود و با درگیر کردن مسیر VOR، موجب کاهش بهره این رفلکس و بروز ساکادهای اصلاحی می‌گردد (۱۷). BATEUCAS در سال ۲۰۱۵ با ارزیابی گروهی از افراد مبتلا به تومور شوانوم دهلیزی و با استفاده از VHIT، نشان داد که در ۹۰ درصد بیماران VHIT ناهنجار می‌باشد (۱۸). همچنین TAYLOR در سال ۲۰۱۵ با استفاده از VHIT، گزارش کرد که میزان بهره VOR در سمت ضایعه افراد مبتلا به شوانوم دهلیزی به میزان قابل توجهی کاهش می‌یابد (۱۷). علاوه بر این‌ها، ثابت شده است که نتیجه VHIT در اختلالات دهلیزی مرکزی بر خلاف اختلالات سیستم دهلیزی محیطی هنجار به دست می‌آید (۱۲).

در مطالعه HUEBERGER در سال ۲۰۱۳ که بر روی تعدادی از اختلالات سیستم دهلیزی محیطی و اختلال میگرن (یک نوع اختلال سیستم دهلیزی

مناسب را نیز در حین انجام این حرکات، فراهم نماید (۲۰،۱). به منظور فراهم شدن حدت بینایی مناسب در حین حرکت سر، چشم‌ها در جهت عکس حرکت سر ولی با دامنه‌ای نسبتاً مشابه، به حرکت واداشته می‌شوند که این حرکت جبرانی، ناشی از رفلکسی به نام رفلکس دهلیزی-چشمی (VOR: Vestibulo Ocular Reflex) می‌باشد (۴،۳). پژوهش‌های بالینی حاکی از آن است که اگر سیستم دهلیزی محیطی بویژه مجاری نیم دایره و یا الیاف عصبی آوران آن‌ها دچار اختلال عملکرد باشند، این حرکات جبرانی چشم‌ها به خوبی رخ نمی‌دهد و دچار کاستی می‌شود. برای جبران این کاستی و تأمین حداقل حدت بینایی مناسب، سیستم عصبی مرکزی وارد عمل شده و حرکات چشمی ساکادیک را جایگزین رفلکس دهلیزی چشمی می‌کند. این ساکادها را ساکادهای اصلاحی می‌نامند. ساکادهای اصلاحی به دو گروه آشکار و پنهان تقسیم می‌شوند. ساکادهای اصلاحی آشکار، بعد از پایان یافتن حرکت سر رخ می‌دهد، در حالی که ساکادهای اصلاحی پنهان، در حین حرکت سر رخ داده و چشم را بر روی هدف بینایی مورد نظر ثبات می‌بخشد. برای ارزیابی ساکادهای اصلاحی، آزمایش ایمپالس سر معرفی شده است (۶-۴). آزمایش ایمپالس سر (HIT: Test Impulse Head)، اولین بار توسط (CURTHOYS 1988 و HALMAGYI) و با عنوان آزمایش بالینی ایمپالس سر (BHIT: Bedside Head Impulse Test) شناخته شد (۷). امروزه از نوع دیگری از آزمایش ایمپالس سر به نام آزمایش ویدئویی ایمپالس سر (VHIT: Video Head Impulse Test) استفاده می‌شود. این آزمایش عملکرد VOR را به صورت کمی و با دقت بالا مورد ارزیابی قرار می‌دهد (۸،۹). بر اساس مطالعه MILONSKI ویژگی این آزمون ۹۸/۳ درصد و بر اساس مطالعه HALMAGYE، میزان حساسیت و ویژگی آزمون ایمپالس سر ۱۰۰ درصد به دست آمده است (۱۰،۱۱). در این آزمایش، از یک دوربین ویدئویی

نسبت ساکاد اصلاحی در دو گروه افراد مبتلا به شوانوم دهلیزی و افراد مبتلا به تومورهای دهلیزی مرکزی (هسته‌های دهلیزی تا کورتکس مغز) با استفاده از VHIT بوده است.

مواد و روش‌ها

مطالعه حاضر از نوع توصیفی - تحلیلی مشاهده‌ای می‌باشد که بر روی ۱۲ فرد مبتلا به تومور شوانوم دهلیزی یک طرفه (۶ فرد مبتلا به تومور سمت راست و ۶ فرد مبتلا به تومور سمت چپ) و ۱۵ فرد مبتلا به تومورهای یک طرفه سیستم دهلیزی مرکزی (۷ فرد مبتلا به تومور سمت راست و ۸ فرد مبتلا به تومور سمت چپ) از بین نمونه‌های مراجعه‌کننده به مرکز گامانایف ایران و با استفاده از دستگاه VHIT (Synapsys، فرانسه) انجام شد. در این مطالعه به دلیل محدود بودن تعداد افراد مبتلا به تومورهای مورد پذیرش، از تکنیک تمام شماری بیماران در دسترس این مرکز در فاصله زمانی دی‌ماه ۹۳ تا شهریور ماه ۹۴ استفاده شد. انواع و تعداد تومورهای سیستم دهلیزی مرکزی شامل ۵ فرد مبتلا به تومور meningioma، ۵ فرد مبتلا به تومور pituitary gland، ۲ فرد مبتلا به تومور glioma medulla و ۳ فرد مبتلا به تومور parietal lobe cerebral بوده است. انتخاب بیماران بر اساس تشخیص جراح مغز و اعصاب و همچنین دارا بودن علائم سرگیجه، عدم تعادل و یا گیجی و منگی صورت گرفت. لازم به ذکر است که دارا بودن سرگیجه یا گیجی و منگی یا اختلال تعادل بر اساس سوالات قبل از ارزیابی، مشخص گردید و در صورت وجود هر یک از این موارد، مشخصات سرگیجه یا گیجی و منگی یا سرگیجه از بیمار خواسته شد تا اختلالات دهلیزی از سایر اختلالات تعادلی متمایز گردند. بیماران پس از کسب رضایت آگاهانه (رضایت نامه کتبی) مورد ارزیابی قرار گرفتند. معیارهای ورود برای بیماران شامل دارا بودن تومور در ناحیه جمجمه‌ای (عصب هشتم و مغزی) بر اساس تشخیص جراح و همراه

مرکزی) با استفاده از VHIT انجام گرفت، نتایج نشان داد که میانگین نسبت بروز ساکاد در تمامی اختلالات دهلیزی محیطی بیش تر از اختلال میگرن رخ می‌دهد و میزان این متغیر در اختلال میگرن به میزان ناچیزی به دست می‌آید (۱۹). هم‌چنین در مطالعه MANTOKOUDIS در سال ۲۰۱۵ که به ارزیابی گروهی از افراد مبتلا به نوریت وستیبولار (اختلال دهلیزی محیطی) و گروهی از افراد مبتلا به سکنه مخچه‌ای و ساقه مغزی (اختلال دهلیزی مرکزی)، با استفاده از VHIT پرداخت، نتایج نشان داد که میزان بهره VOR در اختلال دهلیزی حاد محیطی در محدوده ناهنجار و در اختلال دهلیزی حاد مرکزی در محدوده هنجار قرار می‌گیرد (۲۰). همان‌طور که ذکر گردید در سایر مطالعات ثابت شده است که نتیجه آزمون VHIT در اختلالات دهلیزی محیطی و مرکزی با یکدیگر تفاوت معنادار دارد. از طرفی در مطالعات پیشین ثابت شده است که نتیجه این آزمون در تومور شوانوم دهلیزی (به عنوان یک اختلال دهلیزی محیطی) ناهنجار به دست می‌آید و نتایج VHIT در این تومور با دیگر اختلالات دهلیزی مرکزی غیر توموری مورد بررسی قرار گرفت. اما در رابطه با تومورهای سیستم دهلیزی مرکزی تا به حال گزارشی با استفاده از VHIT صورت نگرفته است. به طور کلی در مطالعات سابق گزارشات اندکی در زمینه دیگر ارزیابی‌های دهلیزی در تومورهای دهلیزی مرکزی صورت گرفته که غالباً انواعی از تومورهای مخچه‌ای بوده‌اند. با توجه به این‌که تومورهای گوناگونی در سیستم عصبی مرکزی به خصوص در زاویه پلی - مخچه‌ای مثل تومور منژیوما وجود دارند که می‌توانند منجر به سرگیجه و عدم تعادل و یا گیجی و منگی گردند و به نوعی سیستم دهلیزی مرکزی را درگیر کنند، در این مطالعه با استفاده از آزمون VHIT چند نمونه از تومورهای درگیرکننده سیستم دهلیزی مرکزی مورد بررسی قرار داده و با تومورهای سیستم وستیبولار محیطی مقایسه گردید. از این رو هدف از انجام مطالعه حاضر، ارزیابی میزان بهره VOR و

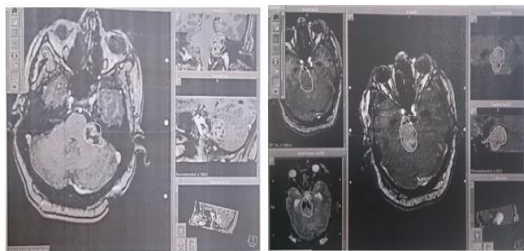
با CTScan یا MRI، دارا بودن سرگیجه یا گیجی و منگی یا اختلال تعادل، دارا بودن سن در محدوده ۶۰-۲۰ سال و انگیزه و تمایل به شرکت در آزمون در نظر گرفته شد که براین اساس ۳۰ نفر وارد مطالعه شدند. اما معیارهای خروج شامل مواردی که می‌توانند بر روی نتایج حاصل از تومور تأثیر داشته باشند، مثل سابقه سکته‌های قلبی و مغزی، فشار خون بالا، سابقه صرع، سابقه ترومای گردنی، مشکل حرکتی چشمی، و همچنین عدم تمایل فرد مورد آزمایش به ادامه همکاری در طول آزمایش، تهوع و استفراغ شدید در طول آزمایش، احساس ناراحتی یا درد کردن در طول آزمایش و خواب آلودگی بیمار در نظر گرفته شد، که یک فرد به علت فشار خون بالا، یک فرد به علت سابقه ترومای گردنی و یک فرد به علت سابقه صرع از مطالعه خارج شدند. در نهایت VHIT بر روی ۲۷ فرد انجام گرفت.

افراد مورد آزمایش روی یک صندلی روبروی دوربین دستگاه VHIT، با رعایت فاصله ۹۰ سانتی متری چشم‌ها از لنز دوربین، قرار گرفتند. ۳ هدف بینایی (مربع‌های نورانی با قطر حدود ۵ سانتیمتر در مرکز دید فرد، ۲۰ درجه به راست و ۲۰ درجه به چپ) در راستای دید بیمار و با فاصله حدود ۲ متر از چشمان او، روی پرده نمایش داده شد. پیش از آزمایش اصلی، حرکت‌های چرخشی سریع سر (ایمپالس) به صورت تمرینی و برای آگاهی فرد از روند آزمایش در راستای هر ۶ مجاری نیم دایره، انجام شد و بیمار آموزش دید تا در حین حرکات افقی، به هدف بینایی مرکزی و در حین تحریک مجاری قدامی چپ و خلفی راست (LARP: Left anterior and right posterior) به هدف بینایی سمت راست، و در حین تحریک مجاری قدامی راست و خلفی چپ (RALP: Right anterior and left posterior) به هدف بینایی سمت چپ خیره بماند. برای ارزیابی مجاری افقی، سر بیمار در ابتدا ۳۰ درجه به سمت پایین خم گردید و سپس حرکات افقی سر انجام شد. همچنین برای ارزیابی مجاری عمودی، سر بیمار ابتدا حدود ۴۵

درجه نسبت به سطح ساجیتال چرخیده شد و سرانجام حرکات عمودی سر انجام گردید (۱۳). یادگیری و تطابق در حد ۲ دقیقه انجام و سپس آزمایش اصلی انجام شد. آزمایش اصلی با ایمپالس‌های ناگهانی، سرعت و شتاب بالا (سرعت بالاتر از ۵۰ درجه بر ثانیه برای ایمپالس‌های عمودی و بالاتر از ۱۵۰ درجه بر ثانیه برای ایمپالس‌های افقی) و با دامنه چرخشی ۲۰-۱۵ درجه انجام شد (۹). آزمایش ابتدا در راستای افقی و سپس در راستای مجاری عمودی انجام گرفت. در راستای هر مجرا، ۱۰ ایمپالس بدون خطا و نویز، ثبت گردید و در محاسبات نهایی مورد استفاده قرار گرفت (۱۵). متغیرهای مورد ارزیابی در این مطالعه شامل میزان بهره VOR و نسبت ساکاد اصلاحی بود که به صورت خودکار توسط نرم‌افزار دستگاه در پایان انجام ایمپالس‌ها محاسبه گردید. بهره VOR برابر با نسبت سرعت چشم به سرعت حرکت سر می‌باشد و در بررسی نتایج VHIT، میزان بهره ی ۰/۸۱ و بیش‌تر، به عنوان هنجار و میزان بهره ی ۰/۸۰ و کم‌تر، به عنوان ناهنجار در نظر گرفته شد (۱۸). هم‌چنین نسبت بروز ساکادهای اصلاحی در راستای هر مجرا نیز به طور مجزا مورد بررسی قرار گرفت. این متغیر برابر با نسبت وقوع ساکاد اصلاحی (نسبت تعداد ایمپالس‌های دارای ساکاد به کل ایمپالس‌های انجام شده) در راستای هر مجاری نیم دایره می‌باشد (۱۹).

دستگاه VHIT (ساخت شرکت synapsys از کشور فرانسه) مورد استفاده در مطالعه، دارای تنظیم ارتفاع دوربین، تنظیم زاویه چرخش افقی دوربین و تنظیم وضوح تشخیص مردمک چشم‌ها از طریق نرم‌افزار دستگاه بوده که کار را برای تشخیص مردمک چشم آزمون شونده تسهیل می‌کند. در مواقعی که با تنظیم تمام موارد ذکر شده تشخیص مردمک همچنان با مشکل روبرو می‌شد، با کم یا زیاد کردن فاصله ذکر شده دوربین از چشمان بیمار به میزان چند سانتی متر، مردمک چشم بیمار قابل تشخیص می‌شد که پس از آن با توجیه بیمار ایمپالس‌های سر انجام می‌شدند.

قدامی سمت چپ و خلفی سمت راست در یک فرد مبتلا به تومور pituitary gland سمت راست، مجاری خلفی سمت چپ و سمت راست در یک فرد مبتلا به تومور pituitary gland سمت راست، مجاری قدامی سمت چپ و خلفی سمت راست در یک فرد مبتلا به تومور parietal lobe cerebral سمت راست بوده است. هم‌چنین در تمام مجاری افراد مبتلا به شوانوم دهلیزی، ساکاد های اصلاحی یافت شد که میزان این ساکاد ها در مجاری سمت مبتلا نسبت به سمت سالم افراد، به طور قابل توجهی بیشتر یافت شد. تصویر شماره ۱ یک نمونه تومور شوانوم دهلیزی (سمت چپ تصویر) و یک نمونه تومور meningioma (سمت راست تصویر) در افراد شرکت کننده در مطالعه حاضر را نشان می دهد. هم‌چنین تصویر شماره ۲، نتیجه آزمون VHIT مربوط به یک فرد مبتلا به اختلال دهلیزی محیطی سمت چپ را نشان می دهد. در ادامه به بررسی نتایج VOR و نسبت ساکاد اصلاحی در هر دو گروه محیطی و مرکزی پرداخته شد.



تصویر شماره ۱: سمت راست: تصویر مربوط به یک فرد مبتلا به تومور meningioma و سمت چپ: تصویر مربوط به یک فرد مبتلا به تومور شوانوم دهلیزی

بررسی میزان بهره VOR در افراد مبتلا به تومور شوانوم دهلیزی و تومور سیستم دهلیزی مرکزی در این مطالعه میانگین بهره VOR در ۱۲ فرد مبتلا به تومور شوانوم دهلیزی و ۱۵ فرد مبتلا به تومور سیستم دهلیزی مرکزی محاسبه گردید، که در نهایت مشخص

ایمپالس های با شتاب پایین تر از مقادیر مذکور، یا ایمپالس هایی که در حین انجام آن، بیمار به صورت فعال سرش را تکان می داد، ثبت نمی گردید. ایمپالس های آلوده به پلک و یا ایمپالس هایی که در حین انجام آن، فرد به هدف بینایی توجه نداشت نیز به صورت خودکار توسط نرم افزار حذف می شدند.

داده های مطالعه توسط نرم افزار SPSS نسخه ۲۰ مورد تجزیه و تحلیل قرار گرفت. به منظور مقایسه دو متغیر بهره VOR و نسبت ساکاد اصلاحی در بین دو گروه، از آزمون Mann-Whitney استفاده شد. علت استفاده از این آزمون، ناپارامتری بودن توزیع داده های این مطالعه بوده است. هم‌چنین در تجزیه و تحلیل داده ها، فاصله اطمینان ۹۵ درصد مورد استفاده قرار گرفت و نیز برای جستجوی معنی داری، P-value کم تر از ۰/۰۵ در نظر گرفته شد.

یافته ها

میانگین سنی تمام افراد شرکت کننده در این مطالعه ۴۶/۳ سال (کم ترین ۲۴ و بیش ترین ۵۹ سال) با انحراف معیار $9/61 \pm$ بوده است. از ۱۵ فرد مبتلا به تومور سیستم دهلیزی مرکزی، ۸ نفر مرد و ۷ نفر زن و از ۱۲ فرد مبتلا به تومور شوانوم دهلیزی، ۵ نفر مرد و ۷ نفر زن بودند. جدول شماره ۱، اطلاعات دموگرافیک افراد شرکت کننده در مطالعه را نشان می دهد.

جدول شماره ۱: اطلاعات دموگرافیک افراد شرکت کننده در مطالعه

نوع تومور های دهلیزی محیطی (تعداد)	نوع تومور های دهلیزی مرکزی (تعداد)	تعداد	تعداد	سن افراد (انحراف معیار - میانگین)
۱: Vestibular schwannoma (۱۲)	۱: Glioma medulla (۵)	۱۳	۱۴	(۴۶۳ ±۹۶۱)
	۲: Meningioma (۵)			
	۳: Pituitary gland (۲)			
	۴: Parietal lobe cerebral (۲)			

در ۱۰۰ درصد افراد مبتلا به شوانوم دهلیزی، بهره VOR در تمام مجاری سمت مبتلا ناهنجار، و تنها در ۴ فرد از ۱۵ فرد مبتلا به تومور های سیستم دهلیزی مرکزی، بهره VOR ناهنجار به دست آمد.

این در حالی است که در هر یک از این ۴ فرد، تعداد مجاری اندکی ناهنجار بودند که شامل مجاری

بررسی میزان نسبت ساکاد اصلاحی در افراد مبتلا به تومور شوانوم دهلیزی و تومورهای سیستم دهلیزی مرکزی در این مطالعه میانگین نسبت ساکاد اصلاحی در ۱۲ فرد مبتلا به تومور شوانوم دهلیزی و ۱۵ فرد مبتلا به تومور سیستم دهلیزی مرکزی محاسبه گردید، که در نهایت نشان داده شد که در تمام مجاری نیم دایره، نسبت ساکاد اصلاحی بیش تری در گروه تومور شوانوم دهلیزی نسبت به گروه تومورهای دهلیزی مرکزی به دست می آید. جدول شماره ۳ به ترتیب میزان نسبت ساکاد اصلاحی را در گروه افراد مبتلا به تومور شوانوم دهلیزی و افراد مبتلا به تومورهای دهلیزی مرکزی نشان می دهد.

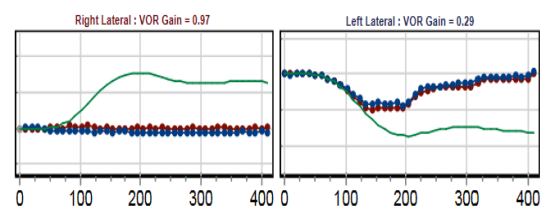
جدول شماره ۳: میزان میانگین نسبت ساکاد اصلاحی به تفکیک مجاری نیم دایره در ۱۲ فرد مبتلا به تومور شوانوم دهلیزی و ۱۵ فرد مبتلا به تومور سیستم دهلیزی مرکزی در مرکز گامانایف ایران

مجاری نیم دایره	تومورهای سیستم دهلیزی مرکزی		تومورهای سیستم دهلیزی محیطی	
	میانگین نسبت ساکاد اصلاحی	خطای استاندارد	میانگین نسبت ساکاد اصلاحی	خطای استاندارد
افقی راست	۰/۸۷	۱/۴۶	۲۶/۷۹	۳۳/۱۶
افقی چپ	۰/۹۲	۱/۸۶	۲۵/۹۶	۳۱/۲۵
قدامی راست	۳/۳۳	۵/۵۳	۸/۶۲	۱۳/۰۸
قدامی چپ	۱/۸۵	۲/۸۶	۱۷/۵۱	۲۲/۲۵
خلفی راست	۷/۱۵	۹/۵۳	۱۵/۵۱	۲۰/۲۵
خلفی چپ	۱/۸۶	۳/۲۶	۱۸/۰۴	۲۱/۷۵

p-value= ۰/۰۰۱

میزان نسبت ساکاد اصلاحی در سمت ضایعه افراد مبتلا به تومور شوانوم دهلیزی، ۳۰/۳۴ و در سمت ضایعه افراد مبتلا به تومورهای دهلیزی مرکزی ۳/۳۴ بدست آمد، که میزان این متغیر در دو گروه تفاوت آماری معناداری با یکدیگر داشت ($p=0/007$). هر چند که میزان هر دو متغیر بهره VOR و نسبت ساکاد اصلاحی در سمت سالم افراد مبتلا به تومورهای دهلیزی محیطی متفاوت از افراد مبتلا به تومورهای سیستم دهلیزی مرکزی بود (بهره VOR کمتر و نسبت ساکاد اصلاحی بیش تر)، با این وجود از لحاظ آماری تفاوت معنی داری بین سمت غیر در گیر دو گروه یافت نشد ($p>0/05$).

شد که میانگین بهره VOR برای هر یک از مجاری نیم دایره در افراد مبتلا به تومور شوانوم دهلیزی، در محدوده ناهنجار ($0/8 \leq$ میانگین بهره VOR)، و در افراد مبتلا به تومورهای سیستم دهلیزی مرکزی در محدوده هنجار، یعنی بالاتر از ۰/۸ قرار می گیرد. جدول شماره ۲ به ترتیب میزان میانگین بهره VOR در افراد مبتلا به شوانوم دهلیزی و افراد مبتلا به تومورهای سیستم دهلیزی مرکزی را نشان می دهد.



تصویر شماره ۲: نتیجه آزمون VHIT در یک فرد مبتلا به اختلال دهلیزی محیطی سمت چپ، همان طور که مشاهده می شود، در چرخش سر به سمت مجرای افقی سمت چپ، ساکاد اصلاحی چشمی رخ داده است. اما در چرخش سر به سمت مجرای افقی سمت راست به دلیل نبود ضایعه در این سمت، ساکاد اصلاحی رخ نداده است (خط سبز نشان دهنده حرکت سر، نقاط قرمز رنگ متصل به هم نشان دهنده حرکت چشم راست و نقاط آبی رنگ متصل به هم نشان دهنده حرکت چشم چپ می باشد).

جدول شماره ۴: میزان میانگین بهره VOR به تفکیک مجاری نیم دایره در ۱۲ فرد مبتلا به تومور شوانوم دهلیزی و ۱۵ فرد مبتلا به تومور سیستم دهلیزی مرکزی در مرکز گامانایف ایران

مجاری نیم دایره	تومورهای سیستم دهلیزی مرکزی		تومورهای سیستم دهلیزی محیطی	
	میانگین بهره VOR	خطای استاندارد	میانگین بهره VOR	خطای استاندارد
افقی راست	۰/۵۲	۰/۴۹	۰/۹۶	۰/۶۶
افقی چپ	۰/۵۱	۰/۳۳	۰/۹۵	۰/۶۶
قدامی راست	۰/۶۱	۰/۳۶	۰/۹۴	۰/۱۱
قدامی چپ	۰/۶۴	۰/۳۵	۰/۸۹	۰/۱۸
خلفی راست	۰/۵۳	۰/۲۸	۰/۸۱	۰/۲۱
خلفی چپ	۰/۴۵	۰/۲۹	۰/۸۶	۰/۱۹

p-value= ۰/۰۱

میزان بهره VOR در سمت ضایعه ی افراد مبتلا به تومور شوانوم دهلیزی، ۰/۳۸ و در سمت ضایعه افراد مبتلا به تومور سیستم دهلیزی مرکزی ۰/۹۶ به دست آمد، که میزان این متغیر در دو گروه تفاوت آماری معنی داری را نشان داد ($p=0/001$).

بحث

در این مطالعه، مقایسه میانگین بهره VOR و نسبت ساکاد اصلاحی بین دو گروه مبتلا به شوانوم دهلیزی و مبتلا به تومورهای دهلیزی مرکزی، حاکی از تفاوت آماری معنی دار، در سمت ضایعه بوده است. نتایج مطالعه حاضر نشان داد که میانگین بهره VOR در سمت ضایعه برای افراد مبتلا به شوانوم دهلیزی، در محدوده ناهنجار و برای افراد مبتلا به تومور سیستم دهلیزی مرکزی، در محدوده هنجار قرار دارد. اما همان طور که ذکر شد این مطالعه اولین مطالعه‌ای می‌باشد که تومورهای دهلیزی محیطی را با تومورهای دهلیزی مرکزی با استفاده از VHIT مورد بررسی و مقایسه قرار داده است. از جمله مطالعاتی که در زمینه اختلالات دهلیزی و نقش آزمون ایمپالس سر در ارزیابی اختلالات دهلیزی پرداخته شده است، می‌توان به مطالعه ی KIM و همکاران در سال ۲۰۱۶ که ۲۸ بیمار مبتلا به تومور ناحیه زاویه پلوی - مخچه‌ای (CPA) یک طرفه را با استفاده از سیستم scleral search coil مورد ارزیابی قرار دادند، اشاره کرد. در این مطالعه نتایج آزمون ایمپالس سر در ۸۲ درصد بیماران در سمت ضایعه، ناهنجار نشان داده شد (۲۱). در مطالعه BATEUCAS و همکاران در سال ۲۰۱۵، ۵۰ بیمار مبتلا به تومور شوانوم دهلیزی را با استفاده از VHIT، قبل از جراحی تومور مورد ارزیابی قرار دادند که نتایج نشان داد که در ۹۰ درصد بیماران (۴۵ نفر)، VHIT ناهنجار است. در سمت آسیب دیده این بیماران میانگین بهره VOR افقی در ۵۴ درصد بیماران ناهنجار به دست آمد (۱۸). در مطالعه TAYLOR و همکارانش در سال ۲۰۱۵، ۵۰ بیمار مبتلا به شوانوم دهلیزی با استفاده از VHIT و VEMP مورد ارزیابی قرار گرفتند که نتایج VHIT، بهره VOR ناهنجار در سمت ضایعه را نشان داد (مجرای افقی = ۰/۷۵، مجرای قدامی = ۰/۷۴، مجرای خلفی = ۰/۶۴) (۱۷). در مطالعه TEGGI و همکاران نیز در سال ۲۰۱۴، ۶۴ بیمار مبتلا به شوانوم دهلیزی را با استفاده از

آزمون‌های بررسی کننده عملکرد دهلیزی از جمله VHIT و آزمون کالریک ارزیابی کردند، نتایج نشان داد که در ۵۲ بیمار، نتیجه آزمون VHIT ناهنجار به دست آمد. در تمام این بیماران ضعف طرفی در آزمون کالریک به میزان بالایی مشاهده شد (۲۲). هم چنین در مطالعه‌ای که توسط Heuberger (۱۹) و همکاران در سال ۲۰۱۴ انجام شد، ۲۲۶ بیمار دارای سرگیجه شامل، ۴۳ فرد مبتلا به میگرن وستیولار و ۳۵ فرد مبتلا به بیماری منیر، ۳۷ بیمار مبتلا به اختلال وستیولار دوطرفه، ۱۴ بیمار مبتلا به پاروکزیسمی وستیولار، ۲۶ بیمار مبتلا به اختلال محیطی یک طرفه و ۱۱۱ بیمار با دیگر انواع اختلالات از طریق VHIT ارزیابی شدند که ساکادهای پنهان در ۳۸ درصد افراد بیمار (۱۰۰ از ۲۲۶) رخ داد که میانگین نسبت وقوع آنها 10 ± 11 درصد و میانگین نهفتگی آنها 30 ± 83 میلی ثانیه بود. در این مطالعه ساکاد های پنهان در اختلالات محیطی نسبت به میگرن وستیولار به میزان بسیار بیشتری یافت شدند. این محققین به این نتیجه رسیدند که ساکاد پنهان یک پدیده شایع است که به علت عدم تطابق سرعت چشم و سرعت سر ایجاد شده و می‌تواند به تمایز دو علت شایع سرگیجه عود کننده یعنی بیماری منیر (اختلال دهلیزی محیطی) و میگرن وستیولار (اختلال دهلیزی مرکزی) کمک کند (۱۹). همان طور که در این مطالعات بررسی شد، شوانوم دهلیزی موجب کاهش بهره VOR و بروز ساکاد اصلاحی می‌شود که علت آن وجود ضایعه در مسیر VOR می‌باشد. به منظور انجام VOR، اطلاعات وستیولار از گیرنده‌های حسی وستیولار در لایرنه غشایی گوش داخلی و از طریق شاخه دهلیزی عصب هشتم به هسته‌های حلزونی در قسمت تحتانی ساقه مغز و متعاقب آن به هسته‌های حرکتی چشم منتقل شده که در نهایت چشم‌ها حرکت داده می‌شوند (۱). ضایعات دهلیزی مرکزی بر خلاف ضایعات دهلیزی محیطی غالباً در این مسیر آناتومیکال VOR قرار نداشته و تأثیر بارزی بر بهره VOR و به دنبال آن بروز ساکاد اصلاحی ندارند. بنابراین پاسخ ناهنجار

در این مطالعه با استفاده از VHIT نشان داده شد. به نظر می‌رسد هر چه تومور نسبت به سیستم دهلیزی محیطی تر باشد، ناهنجاری در نتایج VHIT قطعی تر می‌باشد.

در نهایت می‌توان از این مطالعه نتیجه گرفت که بهره VOR در افراد مبتلا به تومور سیستم دهلیزی محیطی به طور معناداری کاهش می‌یابد ($\leq 0/8$) و در افراد مبتلا به تومور سیستم دهلیزی مرکزی عمدتاً در محدوده هنجار قرار می‌گیرد ($> 0/8$). همچنین در افراد مبتلا به تومورهای دهلیزی محیطی، ساکادهای اصلاحی بیش‌تری نسبت به افراد مبتلا به تومورهای دهلیزی مرکزی بروز می‌کند. بنابراین انجام VHIT در افراد مشکوک به تومور، می‌تواند موجب بهبود تشخیص افتراقی تومورهای سیستم دهلیزی محیطی از تومورهای سیستم دهلیزی مرکزی شود و نیز توصیه می‌شود که متخصصین در هنگام ارزیابی بیماران مبتلا به تومور از این آزمون به عنوان یک آزمون تکمیلی در تشخیص افتراقی مکان تومور (محیطی یا مرکزی بودن) استفاده کنند.

تنها محدودیت این مطالعه را می‌توان تعداد محدود افراد مبتلا به تومور سیستم دهلیزی مرکزی موجود در محل انجام نمونه‌گیری با توجه به تنوع آن‌ها نام برد. با توجه به حساسیت بالای VHIT به اختلالات دهلیزی محیطی، توصیه می‌شود مطالعه‌های آینده بر روی میزان تأثیر انواع اختلالات دهلیزی محیطی بر روی بهره VOR و میزان ساکادهای اصلاحی در این آزمایش صورت پذیرد.

سپاسگزاری

بدین وسیله از رئیس مرکز گامانایف ایران و جناب آقای دکتر سهراب شهزادی متخصص و جراح مغز و اعصاب و سایر پرسنل این مرکز به جهت همکاری صمیمانه در اجرای این طرح تحقیقاتی، نهایت تشکر و قدردانی را داریم.

آزمایش VHIT که به صورت کاهش بهره رفلکس VOR و بروز ساکادهای اصلاحی قابل تفسیر است، زمانی رخ می‌دهد که سر به سرعت به سمت ضایعه دهلیزی محیطی چرخانده می‌شود و در این هنگام به علت ورودی آوران ناقص دهلیزی در سمت آسیب دیده، چشم‌ها در طول چرخش سر ثابت نمی‌مانند و هم‌جهت با جهت چرخش سر حرکت می‌کنند که این حرکت منجر به کاهش بهره VOR می‌گردد. در نتیجه بیمار بعد از بروز خطای ثبات چشمی برای بازگرداندن چشم‌ها به سمت هدف تلاش می‌کند و به این صورت ساکادهای اصلاحی را بوجود می‌آورد که این ساکادهای اصلاحی جایگزینی برای کاهش بهره VOR هستند (۲۳، ۱۵).

یافته‌های حاصل از این مطالعه بدان معناست که تومورهای ناحیه مجرای شنوایی داخلی و عصب هشتم با درگیر کردن سیستم دهلیزی محیطی منجر به کاهش بهره VOR در طول آزمون VHIT می‌گردند. اما تومور نواحی بالاتر از این بخش‌ها که سیستم دهلیزی مرکزی را درگیر می‌کنند، بر بهره VOR تأثیر چندانی ندارند. در واقع تومورهای سیستم دهلیزی محیطی با آسیب رساندن به ساختارهای دهلیزی محیطی و مختل کردن عملکرد این ساختارهای درگیر در عملکرد VOR، به صورت مستقیم بر روی این رفلکس تأثیر گذاشته و منجر به کاهش بهره VOR و به دنبال آن بروز ساکادهای اصلاحی می‌گردند، در طرف مقابل، اکثر تومورهای دهلیزی مرکزی به جز موارد محدودی که می‌توانند نواحی تحتانی ساقه مغز را درگیر کنند، با توجه به مسیر آناتومیک VOR تأثیر مستقیمی بر روی این رفلکس ندارند و افراد مبتلا به این تومورها غالباً اختلال شدیدی در عملکرد VOR در طول آزمون ایمپالس سر نشان نمی‌دهند، بنابراین با وجود سرگیجه یا عدم تعادل یا گیجی و منگی در این افراد به علت وجود تومور درگیر کننده سیستم دهلیزی مرکزی، این افراد غالباً دارای عملکرد VOR هنجاری می‌باشند که

References

- Jacobson GP, Shephard NT. Balance function assessment and management. 2th ed. San Diego: Plural Pub; 2014.
- MacDougall HG, Curthoys IS. Plasticity during vestibular compensation: the role of saccades. *Front Neurol* 2012; 3: 21.
- Murnane O, Mabrey H, Pearson A, Byrd S, Akin F. Normative data and test-retest reliability of the SYNAPSYS video head impulse test. *J Am Acad Audiol* 2014; 25(3): 244-252.
- Böhler A, Mandala M, Ramat S. A software program for the head impulse testing device (HITD). 2010 Annual International Conference of the IEEE Engineering in Medicine and Biology; Aug 31-Sep 4, Buenos Aires, Argentina. 2010
- Perez-Fernandez N, Eza-Nuñez P. Normal gain of VOR with refixation saccades in patients with unilateral vestibulopathy. *J Int Adv Otol* 2015; 11(2): 133-137.
- Jorns-Häderli M, Straumann D, Palla A. Accuracy of the bedside head impulse test in detecting vestibular hypofunction. *J Neurol Neurosurg Psychiatry* 2007; 78(10): 1113-1118.
- Baloh RW. Vestibular neuritis. *N Engl J Med* 2003; 348(11): 1027-1032.
- Agrawal Y, Schubert MC, Migliaccio AA, Zee DS, Schneider E, Lehen N, et al. Evaluation of quantitative head impulse testing using search coils versus video-oculography in older individuals. *Otol Neurotol* 2014; 35(2): 283-288.
- MacDougall HG, McGarvie LA, Halmagyi GM, Curthoys IS, Weber KP. The video head impulse test (vHIT) detects vertical semicircular canal dysfunction. *PLoS One* 2013; 8(4): e61488.
- Miłośki J, Pietkiewicz P, Bielińska M, Kuśmierczyk K, Olszewski J. The use of videonystagmography head impulse test (VHIT) in the diagnostics of semicircular canal injuries in patients with vertigo. *Int J Occup Med Environ Health*. 2014;27(4):583-590.
- Halmagyi GM, Curthoys IS. A clinical sign of canal paresis. *Arch Neurol* 1988; 45: 737-739.
- MacDougall H, Weber K, McGarvie L, Halmagyi G, Curthoys I. The video head impulse test Diagnostic accuracy in peripheral vestibulopathy. *Neurology* 2009; 73(14): 1134-1141.
- Ulmer E, Chays A. Curthoys and Halmagyi Head Impulse test: an analytical device. *Ann Otolaryngol Chir Cervicofac* 2005; 122(2): 84-90.
- MacDougall HG, McGarvie LA, Halmagyi GM, Curthoys IS, Weber KP. Application of the video head impulse test to detect vertical semicircular canal dysfunction. *Otol Neurotol* 2013; 34(6): 974-979.
- Blödow A, Pannasch S, Walther LE. Detection of isolated covert saccades with the video head impulse test in peripheral vestibular disorders. *Auris Nasus Larynx* 2013; 40(4): 348-351.
- Weber KP, MacDougall HG, Halmagyi GM, Curthoys IS. Impulsive Testing of Semicircular Canal Function Using Video oculography. *Ann N Y Acad Sci* 2009; 1164(1): 486-491.
- Taylor RL, Kong J, Flanagan S, Pogson J, Croxson G, Pohl D, et al. Prevalence of vestibular dysfunction in patients with vestibular schwannoma using video head-

- impulses and vestibular-evoked potentials. *J Neurol* 2015; 262(5): 1228-1237.
18. Batuecas Caletrio A, Cruz Ruiz S, Muñoz Herrera A, Perez Fernandez N. The map of dizziness in vestibular schwannoma. *Laryngoscope* 2015; 125(12): 2784-2789.
19. Heuberger M, Sağlam M, Todd NS, Jahn K, Schneider E, Lehnen N. Covert anti-compensatory quick eye movements during head impulses. *PloS One* 2014; 9(4): e93086.
20. Mantokoudis G, Tehrani ASS, Wozniak A, Eibenberger K, Kattah JC, Guede CI, et al. VOR gain by head impulse video-oculography differentiates acute vestibular neuritis from stroke. *Otol Neurotol* 2015; 36(3): 457-465.
21. Kim H-J, Park S-H, Kim J-S, Koo JW, Kim C-Y, Kim Y-H, et al. Bilaterally abnormal head impulse tests indicate a large cerebellopontine angle tumor. *J Clin Neurol* 2016; 12(1): 65-74.
22. Teggi R, Franzin A, Spatola G, Boari N, Picozzi P, Bailo M, et al. Vestibular assessment in patients with vestibular schwannomas: what really matters? *Acta Otorhinolaryngol Ital* 2014; 34(2): 123-128.
23. Newman-Toker DE, Kattah JC, Alvernia JE, Wang DZ. Normal head impulse test differentiates acute cerebellar strokes from vestibular neuritis. *Neurology* 2008;70 (24 Pt 2): 2378-2385.