

## *Unusual Site of Recurrent Myxoma Originating in the Left Atrial Appendage*

Rozita Jalalian<sup>1</sup>,  
Ahmad Babaei<sup>2</sup>,  
Negin Akbari<sup>2</sup>

<sup>1</sup> Department of Cardiology, Faculty of Medicine, Mazandaran University of Medical Sciences, Sari, Iran

<sup>2</sup> Resident in Cardiology, Student Research Center, Faculty of Medicine, Mazandaran University of Medical Sciences, Sari, Iran

(Received September 16, 2011 ; Accepted April 7, 2012)

### *Abstract*

Myxoma is the most common type of primary tumors of heart. Recurrence of nonfamilial myxoma is unusual and recurrence in left atrial appendage is not reported.

We present a case of sporadic myxoma in the left atrium who had a successful resection. However, the patient's constitutional symptoms caused confusion and difficulty in diagnosis. Final diagnosis was recurrent Myxoma in the left atrial appendage which was made through echocardiography. Echocardiography is a standard choice for noninvasive diagnosis and localization of heart tumors. Operative resection of tumors is the most appropriate treatment for myxoma.

**Keywords:** Myxoma, left atrial appendage, recurrence

**J Mazand Univ Med Sci 2012; 22(88): 109-112 (Persian).**

## معرفی یک مورد عود میگزوم نابجای گوشک دهلیز چپ

رزیتا جلالیان<sup>۱</sup>

احمد بابائی<sup>۲</sup>

نگین اکبری<sup>۲</sup>

### چکیده

میگزوم قلبی شایع‌ترین تومور اولیه قلب می‌باشد. عود میگزوم در موارد غیرفامیلی ناشایع است و در گوشک دهلیز چپ گزارش نشده است. مورد معرفی شده یک بیمار، با سابقه میگزوم دهلیز چپ (درمان شده) که با علائم سرشتی مراجعه کرده و سبب سردرگمی و دشواری در تشخیص شده است. تشخیص نهایی بیمار، عود میگزوم در گوشک دهلیز چپ بوده است که با اکوکاردیوگرافی تشخیص داده شد. اکوکاردیوگرافی روش استاندارد غیرتهاجمی تشخیص و تعیین محل توده های قلبی است و جراحی و برداشت توده روش اصلی درمان بیماران میگزوم قلبی است.

**واژه‌های کلیدی:** میگزوم، گوشک دهلیز چپ، عود

### مقدمه

نفس، سرفه، ادم ریه و نارسائی قلبی است. آمبولی سیستمیک و آمبولی ریوی بسته به محل تومور یکی دیگر از علائم میگزوم می‌باشد. علائم سرشتی شامل تب، کاهش وزن، خستگی، درد عضلانی، درد مفاصل و ضعف می‌باشد. این علائم سرشتی تشخیص بیماری را مشکل می‌کند، زیرا سبب سردرگمی و دشواری در تشخیص بیماری می‌شود (۸-۶).

ما یک بیمار میگزوم گوشک دهلیز چپ را معرفی می‌کنیم. این بیمار دو سال قبل به علت میگزوم دهلیز چپ تحت عمل جراحی قرار گرفت و به علت عود میگزوم در گوشک دهلیز چپ مراجعه کرده بود.

### گزارش مورد

بیمار خانم ۴۲ ساله که به علت تب و سرفه خشک، تنگی نفس حین فعالیت، ضعف عمومی و ضایعات

میگزوم قلبی شایع‌ترین تومور اولیه قلبی و ۳۰ تا ۵۰ درصد کل تومورهای اولیه قلبی را تشکیل می‌دهد (۱). میگزوم اغلب در افراد ۳۰ تا ۵۰ سال دیده می‌شود. ۸۳ درصد موارد میگزوم در دهلیز چپ، ۱۳ درصد در دهلیز راست، ۱/۳ درصد در هر دو دهلیز و بقیه در بطن راست و سطح دریچه‌ها قرار دارند. میگزوم اولیه در گوشک دهلیز چپ بسیار نادر است و تا به حال فقط چند مورد در دنیا گزارش شده که در موارد میگزوم ارثی دیده می‌شود و عود میگزوم در گوشک دهلیز چپ نیز در موارد ارثی گزارش است ولی در موارد غیر فامیلی تا به حال گزارش نشده است (۲،۳). بیماران بسته به اندازه، محل و تحرک توده علائم غیر اختصاصی دارند. اغلب بیماران با علائم انسداد قلبی، آمبولی سیستمیک و ریوی، علائم سرشتی و سیستمیک مراجعه می‌کنند (۴،۵). علائم انسدادی مربوط به دریچه میترا ل شامل سرگیجه، تنگی

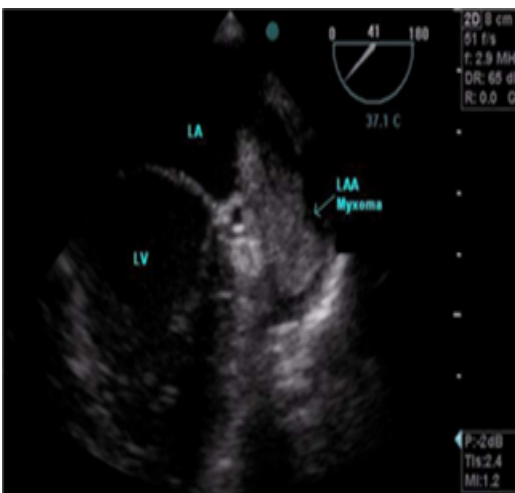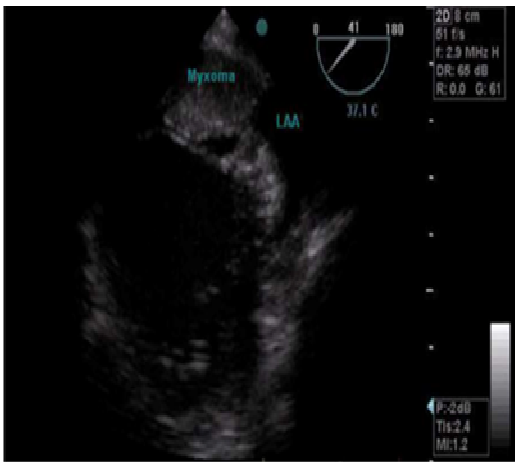
E-mail: rozita\_jalalian@yahoo.com

**مؤلف مسئول:** رزیتا جلالیان - ساری: مرکز قلب مازندران، بیمارستان حضرت فاطمه الزهرا (س)، گروه قلب و عروق

۱. گروه قلب، دانشکده پزشکی، دانشگاه علوم پزشکی مازندران

۲. دستیار قلب و عروق، کمیته تحقیقات دانشجویی، دانشکده پزشکی، دانشگاه علوم پزشکی مازندران

تاریخ دریافت: ۹۰/۶/۲۶ تاریخ ارجاع جهت اصلاحات: ۹۰/۸/۵ تاریخ تصویب: ۹۱/۱/۱۹



تصویر شماره ۱: اکو ترانس ازوفاژیال: توده اکوژن دهلیز چپ که از گوشک دهلیز چپ منشأ گرفته است.

در پاتولوژی توده خارج شده، سلول‌های نئوپلاستیک خوش خیم با سلول‌های اقماری در یک استرومای شل و میکروئید بدون آنتی‌بی و میتوز مشاهده شد که مطرح کننده میگروم بود. بیمار با حال عمومی خوب و بهبودی مرخص شد.

## بحث

بیمار فوق با علائم سرشتی و غیر اختصاصی و ضایعات پوستی مراجعه کرده بود و برای وی تشخیص بیماری عفونی و روماتیسمی مطرح شد و باعث سردرگمی در تشخیص شده بود. میگروم دهلیز چپ

پوستی (پاپول قرمز) در اندام‌ها از دو هفته قبل در بیمارستان بستری شده بود و تحت بررسی‌های تشخیصی جهت بیماری عفونی و روماتیسمی قرار گرفت. بیمار درد قفسه سینه، ارتوپنه و تنگی نفس حمله‌ای شبانه نداشت. بیمار سابقه فشار خون و دیابت ملیتوس داشت و ۲ سال قبل به علت میگروم دهلیز چپ در محل فوسا اولیس تحت عمل جراحی قرار گرفت. در اکو قبل از عمل جراحی قلبی توده ۳۰×۴۰ میلی متر در محل سپتوم بین دهلیزی در محل فوسا اولیس داشت، که تحت عمل جراحی قرار گرفت و پاتولوژی تشخیص را تأیید کرد. سابقه فامیلی میگروم نداشت.

در مراجعه نبض بیمار منظم بود. فشار خون،  $\frac{130}{80}$  درجه حرارت  $37/8$  سانتی گراد، ضربان قلبی ۹۸ در دقیقه و تعداد تنفس ۱۴ در دقیقه داشت. آزمایش بیوشیمی خون نرمال بود.

$$\text{Hb} = 11 \text{ g/dl} \quad \text{ESR} = 90 \text{ mm/hr}$$

CRP +۳ و کشت خون منفی بود. نوار قلب نرمال بود. معاینه قلب رامبل دیاستولیک در آپکس سمع شد. معاینه ریه نرمال بود. روی پوست کف دست پاپول‌های قرمز مشاهده شد. گرافی قفسه سینه نرمال بود. جهت بیمار در مرکز درمانی اولیه تشخیص احتمالی اندوکاردیت مطرح شد و اکو درخواست شد. در اکو ترانس توراسیک یک توده متحرک  $30 \times 40$  میلی متر در دهلیز چپ مشاهده شد که در دیاستول وارد دریچه میترال می‌شد. رگورژیتاسیون دریچه میترال نداشت. در اکو ترانس ازوفاژیال یک توده متحرک در دهلیز چپ که توسط پایه به گوشک دهلیز چپ چسبیده بود مشاهده شد (تصویر شماره ۱).

توده اکوژنیک بوده و سبب انسداد دریچه میترال در دیاستول می‌شد. محل عمل جراحی قلبی (سپتوم دهلیزی) کاملاً طبیعی بود. نمای Smoky مشاهده نشد. فلو ولوسیتی گوشک دهلیز چپ  $0/4 \text{ m/s}$  بود. بیمار با تشخیص عود میگروم در گوشک دهلیز چپ جهت جراحی به اتاق عمل برده شد و عمل جراحی با موفقیت انجام شد.

راست و موارد بسیار نادر در بطن‌ها و سطح دریچه‌ها قرار دارند. میگزوم در گوشک دهلیز چپ بسیار نادر و تا به حال چند مورد گزارش شده است (۲، ۳). عود میگزوم در گوشک دهلیز چپ در موارد غیر فامیلی تا به حال دیده نشده است.

درمان انتخابی میگزوم برداشت جراحی تومور می‌باشد. مورتالیته جراحی صفر تا ۳ درصد می‌باشد. عود تومور در موارد اسپورادیک ۱ تا ۳ درصد است که اغلب به علت جراحی ناکامل برداشت تومور است. عود تومور در موارد فامیلیال ۱۲ درصد می‌باشد (۹).

عود تومور در محل دیگر مثل گوشک دهلیز چپ بسیار نادر می‌باشد و تا به حال گزارش نشده است. اکویک روش اولیه، مهم و غیر تهاجمی برای تشخیص توده‌های قلبی می‌باشد. اکو قادر به تشخیص توده‌های بی‌علامت نیز می‌باشد. اکوترانس ازوفازیتال قادر به بررسی دقیق‌تر توده، به خصوص توده‌های دهلیزها، گوشک‌ها و توده‌های روی دریچه‌های قلبی می‌باشد (۱۰، ۱۱).

اغلب سبب انسداد دریچه میترال و تقلید علایم بیماری روماتیسمی می‌شود. ولی میگزوم سمت راست که بسیار نادر است، علایم نارسایی قلب راست و علایم غیراختصاصی ایجاد می‌کند (۴، ۹).

اکوترانس توراسیک در تشخیص و بررسی اندازه، محل و حرکت توده نقش دارد. اکوترانس ازوفازیتال در بررسی دقیق میگزوم و تعیین منشاء دقیق توده، به خصوص گوشک دهلیز چپ که در اکوترانس توراسیک به خوبی دیده نمی‌شود نقش کلیدی دارد. اکوجهدت بررسی توده‌های قلبی روش انتخابی می‌باشد. MRI و EBCT<sup>۱</sup> اطلاعات اضافه‌تری درباره خصوصیات توده و مورفولوژی آن در اختیار قرار می‌دهد (۱۰، ۱۱).

بیمار مورد مطالعه که به علت میگزوم دهلیز چپ در محل فوسا اوالیس دو سال قبل جراحی شده بود و نوع آن غیر فامیلی بود، به علت عود میگزوم در گوشک دهلیز چپ تحت درمان قرار گرفت. اغلب موارد میگزوم‌ها در دهلیز چپ و درصد کمتری در دهلیز

## References

- Burke A, Virmani R. Tumors of the Heart and great Vessels Atlas of Tumor Pathology 3<sup>rd</sup> Series, Fascicle 16. Washington, DC: Armed Forces Institute of Pathology; 1996.
- Kuon E, Kreplin M, Weiss W, Dahm JB. The challenge presented by right atrial myxoma. Herz 2004; 29(7): 702-709.
- Stajevic MS, Vukomanovic VA, Kuburovic VD, Djuricic SM. Early recurrent left atrial myxoma in a teenager with de novo mutation of Carney complex. Indian J Hum Genet 2011, 17(2): 108-110.
- Grebenc ML, Rosado-de-Christenson ML, Green CE, Burke AP, Galvin JR. Cardiac myxoma: imaging features in 83 patients. Radiographics 2002; 22(3): 673-689.
- Acebo E, Val-Bernal JF, Gomez-Roman JJ, Revuelta JM. Clinicopathologic study and DNA analysis of 37 cardiac myxomas: A 28-year experience. Chest 2003; 123(5): 1379-1385.
- Pinede L, Duhaut P, Loire R. Clinical presentation of left atrial cardiac myxoma. A series of 112 consecutive cases. Medicine (Baltimore) 2001; 80(3): 159-172.
- Mendoza CE, Rosado MF, Bernal L. The role of interleukin-6 in cases of cardiac Myxoma clinical features, immunologic abnormalities, and a possible role in recurrence. Tex Heart Inst J 2001; 28(1): 3-7.
- Mochizuki Y, Okamura Y, Lida H, Mori H, Shimada K. Interleukin-6 and "complex"

1. Electron Beam Computed Tomography

- cardiac myxoma. *Ann Thorac Surg* 1998; 66(3): 931-933.
9. Mittle S, Makaryus AN, Boutis L, Hartman A, Rosman D, Kort S. Right-sided Myxomas. *J Am Soc Echocardiogr* 2005; 18(6): 695.
10. Mahdhaoui A, Bourraoui Amine MM, Mokhi M, Besma T, Hajri SE, Jeridi G, et al. The Atrial myxomas simulating a left atrial thrombus in the setting of mitral stenosis. *Echocardiography* 2004; 21(4): 333-336.
11. Turhan S, Kilickap M, Candemir B, Berkalp B, Eren NT, Akqun G. Three unusual myxomas originating from the left atrial appendage. *J AM Soc Echocardiogr* 2005; 18(6): 694.