

A Novel Mutation Associated with Dentinogenesis Imperfecta in a Patient with Hearing Loss: A Case Report

Farnoosh Naseri¹,
Saeid Morovvati²

¹ MSc in Genetics, Faculty of Basic Sciences, Islamic Azad University, East Tehran Branch, Tehran, Iran

² MD, PhD in Genetics, Research Center for Human Genetics, Baqiyatallah University of Medical Sciences, Tehran, Iran

(Received November 4, 2017; Accepted March 5, 2018)

Abstract

Dentinogenesis imperfecta (DI) is an inherited disorder affecting dentin. Defective dentin formation results in discolored teeth that are prone to attrition and fracture. Mutation in dentin

and the main gene in this disease is *DSPP*. Heterozygous mutations in this gene cause tooth sialophosphoprotein (*DSPP*) causes dentin disorders DI I and II. Imperfecta is a dominant autosomal trait that affects both dual and permanent dental systems. In both sexes, there are clinically yellow-brown teeth and in radiography images, structural defects such as canopy crown and small chamomile pulp are seen. Often, the underlying mineralization defects (bone softness) cause the enamel to wear, which in the second place causes dentin cavitation and abrasion.

This study, reports a 9-year-old child with hearing loss attending the Rasad Laboratory. The patient's blood was studied by the NGS method and the *DSPP* mutation was identified. To confirm the mutation, a primer was designed for the mutation point and DNA extraction and PCR technique were performed. Afterwards, *DSPP* gene was sequenced.

Following the sequencing of the genome by the NGS method, heterozygous mutations were found in the *DSPP* gene. The patient had a defect in dental gene but had completely healthy teeth and a low frequency of hearing. The father of the child was then studied and was found with a heterozygous mutation in the *DSPP* gene.

The disease is dominant autosomal defect and can also cause deafness in some cases. In this report, the patient had only hearing loss without any symptoms of dental defects.

Keywords: Dentinogenesis Imperfecta, *DSPP*, dental defects, deafness

J Mazandaran Univ Med Sci 2018; 28 (165): 183-188 (Persian).

* Corresponding Author: Farnoosh Naseri - East Tehran Branch, Islamic Azad University, Tehran, Iran
(E-mail: fa.naseri70@gmail.com)

گزارش یک مورد جهش جدید مرتبط با بیماری Dentinogenesis Imperfecta در بیماری با ضعف شنوایی

فرنوش ناصری^۱

سعید مروتی^۲

چکیده

DI (Dentinogenesis imperfecta) یک اختلال ارثی است که دنتین را تحت تاثیر قرار می‌دهد. شکل‌گیری دنتین ضعیف باعث بد رنگی دندان‌هایی که مستعد سایش و شکستگی هستند می‌شود. به نظر می‌رسد جهش در سیالو فسفو پروتئین دنتین (DSPP) موجب اختلالات دنتین I و II می‌شود. دنتینوژنز ایمپرفکتا یک صفت اتوزومال غالب بوده که هر دو سیستم دندانی شیری و دائمی را درگیر می‌کند. در هر دو جنس رخ داده و از نظر بالینی به صورت دندان‌های زرد-قهوه‌ای و از نظر رادیوگرافی در آن نقایص ساختاری مانند تاج پیازی و پالپ چمبر کوچک دیده می‌شود. اغلب، نقایص مینرالیزاسیون زیرین (نرمی استخوان) باعث سایش مینا شده که به طور ثانویه باعث درگیری عاج و ساییدگی آن می‌شود. یک کودک ۹ ساله با افت شنوایی به آزمایشگاه ژنتیک رصد مراجعه کرد. خون بیمار به روش NGS مورد مطالعه قرار گرفت و در نهایت جهش DSPP در فرد مذکور یافت شد. جهت تایید جهش یافت شده، پرایمر برای نقطه جهش طراحی گردید و پس از آن استخراج DNA و تست PCR انجام شد؛ پس از آن توالی یابی ژن DSPP صورت گرفت. پس از توالی یابی ژنوم به روش NGS، جهش heterozygous در ژن DSPP یافت شد و بیمار با داشتن نقص در ژن دندانی، دارای دندان‌های کاملاً سالم ولی کم شنوا بود. پدر فرد مذکور نیز مورد مطالعه قرار گرفت و پدر دارای جهش هتروزیگوت در ژن DSPP می‌باشد. جهش‌های heterozygous در این ژن باعث نقص دندان می‌شود و در برخی موارد باعث ایجاد ناشنوایی می‌شود. در این مورد، بیمار تنها کم شنوا بود و هیچ علائمی از نقص دندانی مشاهده نشد.

واژه های کلیدی: Dentinogenesis Imperfecta، DSPP، نقص دندانی، ناشنوایی

مقدمه

(DGI-I) که سندروم میک است و به طور عمده به طور همزمان با پوکی استخوان osteogenesis imperfecta (OI) یافت می‌شود (۲). نوع (DGI-II) شیوع بالاتری داشته و به صورت اتوزوم غالب مشاهده می‌شود (۱).

(Dentinogenesis Imperfecta)، یک نوع از اختلال ارثی دندانی است که موجب تغییر رنگ دندان‌های بیمار می‌گردد و شفافیت و حالت طبیعی دندان‌ها را از بین می‌برد (۱). این بیماری به سه نوع تقسیم می‌شود. نوع

E-mail: fa.naseri70@gmail.com

مؤلف مسئول: فرنوش ناصری - تهران: نارمک، خیابان فرجام، میدان صدم، خیابان فرهنگ، پلاک ۳۹، واحد ۷

۱. کارشناسی ارشد ژنتیک مولکولی، دانشکده علوم پایه، دانشگاه تهران شرق، دانشگاه آزاد اسلامی، تهران، ایران

۲. دکترای ژنتیک پزشکی، مرکز تحقیقات ژنتیک انسانی، دانشگاه علوم پزشکی بقیه اله (عج)، تهران، ایران

تاریخ دریافت: ۱۳۹۶/۸/۱۳ تاریخ ارجاع جهت اصلاحات: ۱۳۹۶/۸/۱۷ تاریخ تصویب: ۱۳۹۶/۱۲/۱۴

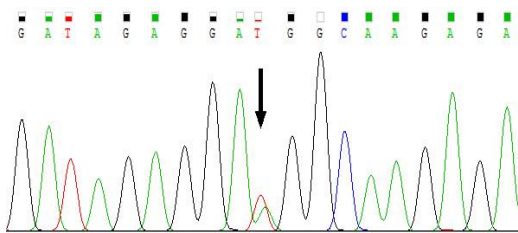
ژنتیکی و محیطی حاصل شود (۹). اجزای اصلی آلی در تشکیل مینای دندان آملوژنین، آملوبلاستین و مینا هستند (۱۰). در دنتین دندان کلاژن نوع I و سیالوفوسفوپروتئین دنتین (DSPP) وجود دارد (۹). در هنگام اتصال دنتین و مینای دندان، زمانی که لایه های اولیه دنتین و مینای دندان ها کانی سازی می شوند، با استفاده از پروتئین های دندان، پروتئین های مینائی گذرا می شوند (۱۱). DSPP تنها به صورت گذرا توسط odontoblasts preameloblasts بیان می شود، اما توسط odontoblasts در سراسر تشکیل دنتین ترشح می شود (۱۲). بیماران مبتلا به آملوژنز (imperfecta AI) ناشی از جهش در AMELX یا ENAM فنوتیپ دنتین را نشان نمی دهند (۹). علاوه بر این، از دست دادن انتخاب برای حفظ یکپارچگی ژن پروتئین مینا در مهره داران که توانایی تشکیل مینای دندان در طی تکامل را از دست داده اند، می باشد (۱۰). در انسان، جهش در ژن DSPP موجب ناهنجاری های دنتین ارثی مانند دیسپلازی دنتین (DD-II) و دنتینوژنز ایمپرکتا نوع دوم و سوم (DGI-II و DGI-III) می شود (۲). مینای دندان اغلب در بیماران مبتلا به عفونت دنتینوژنز سست می شود، که عموماً به دلیل کمبود حمایت از دنتین می باشد (۳). در این بیماری، مینای دندان عادی است، اما ممکن است به علت اتصال دنتین، منجر به ساییدگی دنتین و از بین رفتن ابعاد عمودی شود (۱۳). در مواردی که بیمار سابقه شکستگی های متعدد استخوانی داشته باشد، تست OI به همراه DI باید از کودک مشکوک گرفته شود (۱۴).

معرفی بیمار

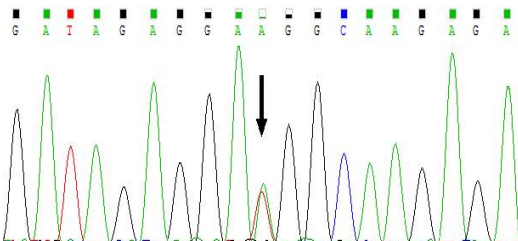
یک پسر بچه نه ساله مبتلا به کاهش شنوایی حسی-عصبی دو طرفه در تابستان ۱۳۹۵ به آزمایشگاه ژنتیک و پاتوبیولوژی رصد در تهران با ارجاع پزشک متخصص ژنتیک جهت آزمایشات ژنتیک مراجعه کرد. مشاوره ژنتیکی برای بیمار و والدینش انجام شد. در بیمار ۱۲۷ ژن درگیر در کاهش شنوایی ژنتیکی با

دندان ها می توانند در نزدیکی DEJ، حتی به رگه های آلوئولار، نزدیک شوند (۳). DGI Type III که ابتدا در سال های ۱۹۵۷ در سه نژاد جداگانه در ایالات متحده یافت شد، در حال حاضر به عنوان یک نوع شدیدتر از DGI-II به حساب می آید. با تجزیه و تحلیل پیوندی و سیکل توالی بیش تر، ژن سیالوفوسفوپروتئین دنتین (DSPP) به عنوان ژن کلیدی مرتبط با DGI، به ویژه در نوع II و نوع III شناسایی شد (۴). ژن DSPP بر روی کروموزوم 4q21.3 قرار گرفته و پروتئین اصلی را در دندان کدگذاری می کند (۵). احتمالاً می توان فرض کرد که فراوانی ژن DSPP جهش یافته و محصولات تخریب آن (فسفو پروتئین دنتین، DPP و سیالو پروتئین دنتین، DSP) بیان شده توسط سلول های odontoblast می تواند به غیر فعال کردن و یا متابولیسم غیر مستقیم پروتئین های دیگر در دنتین منجر شود و یا باعث ایجاد فنوتایپ DGI شود (۶). اکثر این جهش ها فقط در افرادی که تحت تجزیه و تحلیل توالی یابی نسل بعدی قرار گرفته اند، گزارش شده است و پس از آن با روش PCR ویژه نقطه جهش، مورد تایید قرار گرفته است (۶). از دست دادن شنوایی ارثی ممکن است هدایت کننده و یا حسی و یا ترکیبی از هر دو؛ سندرومیک یا غیر سندرومیک و همراه با زبان پیشین و یا پس زمینه باشد. از دست دادن شنوایی شایع ترین اختلال در بدو تولد و شایع ترین اختلالات حسی عصبی در کشورهای پیشرفته است. حدود ۱ در ۱۰۰۰ کودک متولد شده با مشکل ناشنوایی رو به رو هستند (۲). حدود ۳ در ۱۰۰۰ کودک به کم شنوایی در سن ۹ سالگی مبتلا می شوند که بر فعالیت های زندگی روزمره آن ها تاثیر می گذارد. بیش از نیمی از این موارد به علت عوامل ژنتیکی ایجاد می شود (۷). اغلب موارد ناشنوایی ژنتیکی (۷۰ تا ۸۰ درصد) ناخوشایند هستند (۲). محققان بیش از ۱۳۰ ژن را شناسایی کرده اند که در هنگام جهش ممکن است ناشنوایی ناخوشایندی را ایجاد کنند (۸). ناشنوایی همچنین می تواند از عوامل محیطی یا ترکیبی از عوامل

جهش (c.202A>T) (p.68R>W) در ژن DSPP در بیمار در حالت هتروزیگوت یافت شد. همان جهش در پدر، اما نه در مادر، در حالت هتروزیگوت تشخیص داده شد. در این بیماری، فرد مبتلا دارای نقص دندانی است و در بعضی موارد دچار ناشنوایی می شود اما در این فرد مورد مطالعه، آنچه که مورد توجه واقع شده است این بود که بیمار با وجود ژن معیوب دندانی، هیچ علائمی از نقص دندانی نشان نداد و فقط دارای ناشنوایی خفیف بود. آزمایشات رادیولوژی دندانی کودک، هیچ گونه نقص دندانی نشان نداد. نتایج توالی یابی در بیمار و پدر بیمار در شکل ۳ و ۴ به وضوح قابل مشاهده است.



تصویر شماره ۲: نتایج سکانس در پدر بیمار



تصویر شماره ۳: نتایج سکانس در کودک ۹ ساله


بحث

جهش در ژن DSPP در افراد مبتلا به دنتینوژنز ایمپرکتا نوع ۲ و نوع ۳ شناسایی شده است. تقریباً این بیماری "Dentinogenesis imperfecta" به ازای هر نفر در ۶۰۰۰ تا ۸۰۰۰ مورد برآورد شده است (۵). تا به امروز، ۳۵ نوع از جهش های مختلف DSPP منجر به نقص های دنتین ارثی در انسان شده اند (۱۵). در همه آنها الگوی غالب اتوزومال عامل انتقال است، که بدان معنی

استفاده از روش NGS (Next Generation Sequencing) مورد تحلیل قرار گرفت. با استفاده از این تکنیک این امکان فراهم گردیده تا در خصوص تشخیص علت ژنتیکی بسیاری از بیماری ها و سندرم ها از جمله اختلالات و ناهنجاری های مادرزادی که قبلاً به واسطه محدودیت های تکنیک های مورد استفاده تحت عنوان با (علل نامعلوم) بیان می گردید، مشخص شود. در واقع تکنولوژی NGS از برخی روش ها متشکل از آماده سازی اولیه و قطعه قطعه کردن نمونه ژنوم مورد مطالعه، توالی یابی، تصویربرداری و مریی سازی، سرهم کردن قطعات توالی یابی شده و آنالیز داده ها می باشد. سپس DNA ژنومی بیمار و والدینش از لکوسیت های محیطی آنها با استفاده از روش استخراج استاندارد DNA تخلیص گردید. جهت تایید جهش در بیمار و در والدین، روش PCR و توالی یابی، انجام شد. پرایمرهای ویژه ژن DSPP در جدول شماره ۱ ذکر شده است و ژل الکتروفورز پس از PCR در تصویر شماره ۱ نمایش داده شده است. توالی بیمار در تصاویر شماره ۲ و ۳ نیز قابل مشاهده است.

جدول شماره ۱: پرایمرهای ویژه ژن DSPP

پرایمر	توالی
فروارد	TCATTTTATTTCCTATTTCGAGTTGC
ریورس	CCCTCTCGTTTGCTAATGTG



تصویر شماره ۱: ژل آگارز بعد از PCR - طول باند مربوطه ۲۹۰ جفت باز

ضعف دندانی، آن‌ها را مستعد سایش سریع، شکستن، فرسودگی و از دست دادن دندان می‌کند (۱). محققان سه نوع ناهنجاری دنتینوژنز با ناهنجاری‌های مشابه دندان را توصیف کرده‌اند (۱۳). نوع ۱ در افراد مبتلا به پوکی استخوان رخ می‌دهد. Dentinogenesis imperfecta نوع ۲ و نوع ۳ معمولاً در افراد بدون اختلالات ارثی رخ می‌دهد (۱۴). در چندین مورد، فرد سالخورده با نوع ۲ دارای کم‌شنوایی با فرکانس بالا علاوه بر ناراحتی‌های دندانی نیز وجود داشته‌اند (۸). در این فرد مورد مطالعه، بیمار تحت تاثیر مشکلات شنوایی قرار می‌گیرد، اما هیچ علائمی از اختلالات دندانی بروز نمی‌دهد. علائم این بیمار برخلاف مطالعات قبلی بوده و همین موضوع موجبات بحث و جستجو را فراهم می‌سازد. همان‌طور که قبلاً ذکر شد، بیماری دنتینوژنز ایمپرفکتا یک بیماری اتوزوم غالب است که فرد تنها با داشتن یک آلل بیماری‌زا می‌تواند فنوتیپ بیماری را نشان دهد. علت اصلی این بیماری جهش ژنتیکی در ژن *DSPP* می‌باشد که علائم آن نقص دندانی شدید و در برخی موارد ناشنوایی است. در این مورد خاص بیمار با وجود جهش ژنتیکی هتروزیگوت در ژن *DSPP*، هیچ علائمی از نقص دندانی نداشته و دارای علائم خفیفی از کم‌شنوایی است، پس به عنوان یک مورد جدید و متفاوت قابل گزارش دادن است.

سپاسگزاری

با تشکر از آزمایشگاه پاتوبیولوژی و ژنتیک رصد

است که تنها یک آلل *DSPP* معیوب است (۵). این مقایسه با الگوی شکستگی مشاهده شده در موش‌ها پس از قطع کامل ژن (*DSPP*)، متناقض است. خصوصیات جهش‌های گزارش شده در انسان منجر به این فرض شده است که تمام جهش‌های *DSPP* منجر به تولید یک پروتئین جهش یافته شده است که باعث خسارت به سلول‌های بیان‌کننده و یا ماتریکس خارج سلولی می‌شود (۱۵). اگر این فرضیه درست باشد، جهش‌های *DSPP* باعث نقص‌های دنتین ارثی از طریق مکانیسم غالب منفی و نه از دست دادن عملکرد یا کاهش مقدار پروتئین *DSPP* طبیعی (کمبود هاپلوئین) می‌شود که مکانیسم بیماری‌زایی در موش‌ها از بین رفته است (۲). در این مطالعه از واژه "منفی غالب" برای نشان دادن فنوتیپ ناشی از اثرات پاتولوژیک پروتئین جهش یافته استفاده می‌شود؛ اگر چه مکانیسم واقعی پاتولوژیک به عنوان یک افزایش عملکرد توصیف بهتری است (۱۵). مطالعات اخیر نشان داده است که علت اصلی *DGI* نوع II و نوع III جهش در ژن *DSPP* است. این جهش‌ها می‌توانند در آگزونها و یا اینترن‌ها باشند؛ می‌توانند یک پپتید واحد را ایجاد کنند و یا باعث ایجاد تغییراتی در تمام توالی‌های بعدی شوند (۷). Dentinogenesis imperfecta یک اختلال ژنتیکی غالب است که موجب گسترش آسیب دندانی می‌گردد. این وضعیت سبب تغییر رنگ دندان‌ها (اغلب به رنگ آبی خاکستری و زرد قهوه‌ای) و به حالت نیمه شفاف می‌شود (۴). در این بیماری دندان‌ها نیز ضعیف‌تر از حالت طبیعی هستند، و این

References

- Gama FJR, Corrêa IS, Valerio CS, Ferreira EdF, Manzi FR. Dentinogenesis imperfecta type II: A case report with 17 years of follow-up. *Imaging Sci Dent* 2017; 47(2): 129-133.
- Devaraju D, Devi BY, Vasudevan V, Manjunath V. Dentinogenesis imperfecta type I: A case report with literature review on nomenclature system. *J Oral Maxillofac Pathol* 2014; 18(Suppl 1): S131-S134.
- Sapir S, Shapira J. Dentinogenesis imperfecta: an early treatment strategy. *Pediatr Dent* 2001; 23(3): 232-237.

4. Hart PS, Hart TC. Disorders of human dentin. *Cells Tissues Organs* 2007; 186(1): 70-77.
5. Holappa H, Nieminen P, Tolva L, Lukinmaa PL, Alaluusua S. Splicing site mutations in dentin sialophosphoprotein causing dentinogenesis imperfecta type II. *Eur J Oral Sci* 2006; 114(5): 381-384.
6. Biethman R, Capati LR, Eldger N. Dentinogenesis imperfecta: a case report of comprehensive treatment for a teenager. *Gen Dent* 2014; 62(4): e18-21.
7. Gupta SK, Saxena P, Jain S, Jain D. Prevalence and distribution of selected developmental dental anomalies in an Indian population. *J Oral Sci* 2011; 53(2): 231-238.
8. Eversole LR. *Clinical outline of oral pathology: diagnosis and treatment*. 3rd ed. USA: PMPH-USA; 2001.
9. Neville BW, Damm DD, Chi AC, Allen CM. *Oral and maxillofacial pathology*. 4th ed. USA: Elsevier Health Sciences; 2015.
10. Tahmassebi JF, Day PF, Toumba KJ, Andreadis GA. Paediatric dentistry in the new millennium: 6. Dental anomalies in children. *Dental Update* 2003; 30(10): 534-540.
11. Rajendran R. *Shafer's textbook of oral pathology*. 6th ed. India: Elsevier India; 2009.
12. de La Dure-Molla M, Philippe Fournier B, Berdal A. Isolated dentinogenesis imperfecta and dentin dysplasia: revision of the classification. *Eur J Hum Genet* 2015; 23(4): 445-451.
13. Yassin SM. Prevalence and distribution of selected dental anomalies among Saudi children in Abha, Saudi Arabia. *J Clin Exp Dent* 2016; 8(5):e485-e490.
14. Ersin NK, Candan U, Alpoz AR, Akay C. Mesiodens in primary, mixed and permanent dentitions: a clinical and radiographic study. *J Clin Pediatr Dent* 2004; 28(4): 295-298.
15. Hiremath HP, Doshi YS, Kulkarni SS, Purbay SK. Endodontic treatment in submerged roots: a case report. *J Dent Res Dent Clin Dent Prospect* 2010; 4(2): 64-68.