CASE REPORT

Successful Treatment of Scleromyxedema with IVIG: A Case Report

Fatemeh Niksolat Roodposhti[1],
Hadi Majidi[2],
Ghasem Rahmatpour Rokni[3],
Saeed Dashti Dargahloo[4],
Mohammad Tabarestani[4],
Sara Sadr[4]

[1] Assistant Professor, Department of Internal Medicine, Orthopedic Research Center, Mazandaran University of Medical Sciences, Sari, Iran
[2] Assistant Professor, Department of Radiology, Orthopedic Research Center, Faculty of Medicine, Mazandaran University of Medical Sciences, Sari, Iran
[3] Assistant Professor, Department of Dermatology, Dermatology Research Center, Mazandaran University of Medical Sciences, Sari, Iran
[4] Medical Student, Student Research Committee, Faculty of Medicine, Mazandaran University of Medical Sciences, Sari, Iran

(Received November 11, 2017; Accepted March 5, 2018)

Abstract

Scleromyxedema (SM), a rare progressive cutaneous mucinosis with a systemic involvement, presents with progressive dermal mucin depositions, causing skin thickening. In addition to the skin involvement and paraproteinemia, patients with SM also have other complications. The systems which are commonly involved include the gastrointestinal, musculoskeletal, pulmonary, cardiovascular, renal, and central nervous systems. Scleromyxedema is difficult to treat. We present a patient with severe Scleromyxedema with cutaneous, gastrointestinal, musculoskeletal and renal manifestations. Following failed therapeutic attempts, she responded to treatment with intravenous gammaglobulin (IVIG), prednisolone, and azathioprine. As a result of treatment with IVIG, the patient showed dramatic improvement in her clinical symptoms and remained in remission throughout the course of combination IVIG infusions and prednisolone. We concluded that an IVIG-prednisolone combination may be an effective novel treatment of Scleromyxedema.

Keywords: Scleromyxedema, treatment, cutaneous involvement, intravenous immunoglobulin

J Mazandaran Univ Med Sci 2018; 28 (160): 173-181 (Persian).

[Downloaded from jmums.mazums.ac.ir on 2025-12-08]

گزارش مورد

مجله دانشگاه علوم پزشکی مازندران
دوره بیست و هشتم شماره ۱۶۰ اردیبهشت سال ۱۳۹۷ (۱۸۱-۱۷۳)

درمان موفقیت آمیز اسکلرومیگزدما بوسیله IVIG: گزارش مورد

فاطمه نیک صولت رودپشتی[۱]
هادی مجیدی[۲]
قاسم رحمت پور رکنی[۳]
سعید دشتی درگاهلو[۴]
محمد طبرستانی[۴]
سارا صدر[۴]

چکیده

اسکلرومیگزدما یک موسینوزیس نادر پیشرونده پوستی همراه با درگیری‌های سیستمیک است که با رسوب پیشرونده موسین در پوست تظاهر می‌یابد و باعث ضخیم شدن پوست می‌گردد. بیماران مبتلا به اسکلرومیگزدما علاوه بر درگیری‌های پوستی و پاراپروتئینمی عوارض دیگری نیز شامل گوارشی، عضلانی- اسکلتی، ریوی، قلبی عروقی، کلیوی، و سیستم عصبی مرکزی دارند. درمان اسکلرومیگزدما دشوار است. در این گزارش مورد، بیمار مبتلا به اسکلرومیگزدمای شدید همراه با تظاهرات پوستی، گوارشی، کلیوی و عضلانی- اسکلتی معرفی می‌شود. این بیمار به دنبال درمان‌های ناموفق، به ایمونوگلوبولین داخل وریدی (IVIG)، پردنیزولون و آزاتیوپرین پاسخ داد. در پی درمان با IVIG، بیمار بهبودی قابل توجهی در علائم بالینی نشان داد و با دوره‌های IVIG و پردنیزولون در مرحله بهبودی باقی ماند. نتیجه گزارش مورد حاضر این بود که ترکیب IVIG و پردنیزولون می‌تواند یک درمان موثر برای اسکرومیگزدما باشد.

واژه های کلیدی: اسکلرومیگزدما، درمان، درگیری پوستی، ایمونوگلوبولین داخل وریدی

مقدمه

اسکلرومیگزدما یک بیماری موسینوزیس پیشرونده نادر است که معمولا با درگیری‌های سیستمیک و پاراپروتئینمی همراه است. شیوع این بیماری در مردان و زنان یکسان است. در دنیا در یک گزارش مورد در سال ۲۰۰۹ ادعا شد که تا آن سال ۱۵۰ مورد گزارش از این بیماری داشتیم(۱). در ایران چند مورد از این بیماری به صورت گزارش مورد معرفی شده است ولی آمار دقیقی از آن در دسترس نمی‌باشد(۶-۲). این بیماری اولین بار توسط Arndt و Gottron توصیف شده بود که سپس Rongioletti و Rebora تعریف دوباره‌ای از آن به عنوان یک بیماری با ضایعات پاپولر و اسکلرودرموئید منتشر، گاموپاتی مونوکلونال (بیش‌تر پاراپروتئینمی Ig-λ) و دارای تریادی شامل رسوب موسین درون درم رتیکولار فوقانی و میانی، تولید و تجمع فیبروبلاست و فیبروز در یافته‌های بافت شناسی در غیاب اختلالات تیروئید، ارائه دادند(۸،۷). اسکلرومیگزدما می‌تواند یک بیماری مرگبار باشد. این بیماری با رسوب بیش از اندازه موسین در بافت پیوندی مشخص می‌شود(۹).

رسوب‌ها ممکن است ساخت کلاژن و گلیکوز آمینوگلیکان‌ها را تحریک کنند که باعث می‌شود

مولف مسئول: فاطمه نیک صولت رودپشتی- ساری: دانشگاه علوم پزشکی مازندران، مرکز تحقیقات ارتوپدی E-mail:fniksolat@yahoo.com
۱. استادیار، گروه داخلی، مرکز تحقیقات ارتوپدی، دانشکده پزشکی، دانشگاه علوم پزشکی مازندران، ساری، ایران
۲. استادیار، گروه رادیولوژی، مرکز تحقیقات ارتوپدی، دانشکده پزشکی، دانشگاه علوم پزشکی مازندران، ساری، ایران
۳. استادیار،گروه درماتولوژی، مرکز تحقیقات پوست، دانشکده پزشکی، دانشگاه علوم پزشکی مازندران، ساری، ایران
۴. دانشجوی پزشکی، کمیته تحقیقات دانشجویی، دانشکده پزشکی، دانشگاه علوم پزشکی مازندران، ساری، ایران
تاریخ دریافت : ۱۳۹۶/۸/۲۰ تاریخ ارجاع جهت اصلاحات : ۱۳۹۶/۹/۲۱ تاریخ تصویب : ۱۳۹۶/۱۲/۱۴

[Downloaded from jmums.mazums.ac.ir on 2025-12-08]

پاپول‌های لیکنوئیدی تشکیل شوند که موجب ضخیم شدگی و سفت شدن بافت می‌شوند(۱۰). اسکلرومیگزدما یک بیماری مزمن و ناتوان‌کننده است که علت ناتوانی در آن درگیری شایع سیستمیک ارگان‌های داخلی است. اتیولوژی اسکلرومیگزدما ناشناخته باقی مانده است(۹). در حال حاضر، درمان کاملا راضی‌کننده‌ای برای اسکلرومیگزدما وجود ندارد. نادر بودن اسکلرومیگزدما و عدم وجود مطالعات بالینی با طراحی مناسب برای بیماری، منجر به اتخاذ زنجیره‌ای درمانی بر اساس گزارش‌های غیرمعتبر و گزارش‌های چند موردی کوچک شده است(۱۱). اهمیت تشخیص و درمان اسکلرومیگزدما با توجه به سیر پیشرونده و کشنده در جلوگیری از عوارض بیماری می‌باشد، از جمله عوارض نورولوژیک می‌توان به عوارض اعصاب محیطی مثل نوروپاتی حسی و حرکتی و عوارض اعصاب مرکزی مثل از دست دادن حافظه، سکته مغزی، تشنج، سایکوز و سندرم پوستی-عصبی و ... اشاره کرد. درمان انتخابی در این گزارش مورد با توجه به گزارش موردهای گذشته و کارآمدی و تحمل خوب آن از طرف بیماران نسبت به داروهای دیگر و نیز ماهیت غیر ایمونوساپرسیو بودن آن، IVIG است(۸،۱۴-۱۲) با توجه به همراهی این بیماری با میوزیت التهابی و هم‌چنین نادر بودن اسکلرومیگزدما که پروتکل درمانی خاصی برای درمان این بیماری وجود ندارد و بیش‌تر بر مبنای گزارش موردی می‌باشد بر آن شدیم که به معرفی یک مورد اسکلرومیگزدما با میوپاتی که به خوبی به درمان پاسخ داد بپردازیم.

گزارش مورد

یک زن ۴۲ ساله ایرانی با سابقه‌ی ضایعات ماکولوپاپولر جنرالیزه، سیستمیک و خارش دار با شروع آهسته داشت که بیش‌تر در اندام‌های فوقانی قرار داشتند (تصویر شماره ۱) بیمار اولین بار یک سال قبل از مراجعه به روماتولوژیست متوجه ضایعات شده و به متخصص پوست مراجعه نموده بود، در همان زمان، پس از بیوپسی پوست درمان با قرص رواکوتان (ایزوترتینوئین) ۲۰ میلی‌گرم دوبار در روز، متوترکسات ۲۵ میلی‌گرم به صورت هفتگی و فولیک اسید ۱ میلی‌گرم روزانه بر اساس تشخیص اسکلرومیگزدما برای بیمار شروع شد. به دنبال یک سال درمان، بیمار از مجموعه‌ای از علائم عضلانی- اسکلتی، گوارشی و ادراری شکایت داشت که این علائم شامل: ضعف در حین بالا رفتن از پله‌ها یا در حین برخاستن از روی صندلی، احساس خستگی و آرترالژی در کتف‌ها و زانوها و مفاصل MCP، PIP و DIP، رگورگیتاسیون، سختی در بلع مواد جامد و تکرر و سوزش ادرار بود. علائم تب یا کاهش وزن وجود نداشت.

تصویر شماره ۱: ضایعات پوستی قبل از درمان

در معاینات بالینی ابتدایی ما، بیمار دارای چندین راش ماکولوپاپولر با ارجحیت در اندام های فوقانی و همچنین سطح قدامی قفسه سینه، پشت گوش و بخش فوقانی کتف‌ها بود. در معاینه اندام ها، در اندام‌های فوقانی وتحتانی مفاصل آرتریت نداشتند و ابداکشن شانه‌ها محدودیت داشت که تاندونیت روتاتور کاف مطرح شد. در اندام فوقانی قدرت عضلانی پروکسیمال و دیستال ۵ از ۵ بود ولی در اندام تحتانی، قدرت عضلانی پروکسیمال به۳ از ۵ کاهش یافته بود و قدرت عضلانی دیستال اندام تحتانی نرمال بود.

بررسی های آزمایشگاهی بدین گونه بوده است:

الکتروفورز پروتئین یک باند مینور مشخص در

[Downloaded from jmums.mazums.ac.ir on 2025-12-08]

ناحیه گاما را نشان داد. در ایمنوتایپینگ IgE اختصاصی حدود 61 IU/ml اندازه‌گیری شد (محدود نرمال ۱۸۸>). سایر آزمایشات در جدول شماره ۱ آورده شده است. برای رد احتمال بدخیمی یا سندرم پارانئوپلاستیک، بررسی‌های بیش‌تر آزمایشگاهی و پاراکلینیکی انجام شد که بدین شرح‌اند: اولتراسونوگرافی شکم، سینه و زیربغل، سی‌تی اسکن اسپایرال شکم، لگن و قفسه سینه یافته غیرعادی ای نشان نداد. نتایج بلع باریوم، اسکن استخوانی کل بدن و پاپ اسمیر نرمال بود. بررسی اندوسکوپیک، گاستریت مزمن فعال، تغییرات جبرانی و تشکیل فولیکول لنفوئید را نشان داد. در بیوپسی، تست سریع اورئاز برای H-Pylori مثبت بود. اکوکاردیوگرافی ناهنجاری‌ای در قلب نشان نداد.

جدول شماره ۱ : جدول آزمایشات بیمار

NL Range	Range	Test
۴/۲ – ۵/۴	4.15 MILL/CU	RBC
۴ -۱۲	5.5 THSD/CU	WBC
۱۲ -۱۶	12.0 THSD/CU	HGB
۱۵۰ -۴۵۰	229 THSD/CU	PLT
Up to 26	45 mm/1h	ESR
	Negative	CRP
	Negative	RF
	Negative	Anti-CCP
	Negative	ANA
	Negative	FANA
	Negative	Wright
	Negative	2ME
۰/۴ -۰/۵	2.4 miu/ml	TSH
۷۵ -۱۱۵	87 mg/dl	FBS
۸۰ -۲۲	264 mg/dl	Chol
۰/۶ -۱/۴	0.7 mg/dl	Cr
۱۰ -۲۳	13 mg/dl	BUN
۲ -۳۸	55 U/L	AST
۲ -۴۱	60 U/L	ALT
۶۵ -۳۱۰	167 U/L	ALK
۶/۴ -۸/۳	5.8 g/dl	Total Pr
۳/۸ -۵/۱	4.3 g/dl	Alb
۸/۵ -۱۰/۵	9.8 mg/dl	Ca
۲/۵ -۴/۸	4.1 mg/dl	P
۱۳۵ -۱۴۵	138 mEq/L	Na
۳/۵ -۵/۵	4.7 mEq/L	K
۱۴۰-۲۸۰	700 U/L	LDH
۱۰-۱۲۰	1593 mcg/L	CPK
	Negative	HBs Ag
	Negative	HCV Ab
	Negative	HIV Ab

برای تشخیص بیماری نیز تست‌های پاراکلینیکی انجام شد که به این صورت بودند:

نتایج الکترومیوگرافی: به دلیل فیبریلاسیون در گلوتئوس مدیوس راست واستوس مدیالیس راست و بایسپس براکیی راست احتمال میوپاتی التهابی مطرح شد که توصیه به MRI کردند.

MRI از ران تغییرات سیگنالی کوچکی را نشان داد و همچنین افزایش سایز ماهیچه اداکتور ماگنوس سمت چپ در قسمت خلفی ران چپ مشاهده گردید که می‌تواند ناشی از میوزیت باشد. بیوسی از عضله، ارتشاح‌های کوچک سلول‌های التهابی در فیبرهای عضلانی را نشان داد (لکوسیت‌ها پلی‌مورف و لنفوسیت). همچنین افزایش توده بافت چربی بین رشته‌های عضلانی وجود داشت. اگرچه این ویژگی‌های هیستوپاتولوژیک به تنهایی غیراختصاصی در نظر گرفته می‌شوند ولی وجود احتمالی میوپاتی اتوایمیون پیشنهاد می‌شود. بیوپسی و بررسی‌های هیستولوژی ضایعات پوستی، نواحی محدود فیبروپلازی، تجمع موسین، چینش غیرمعمول رشته‌های کلاژن ضخیم در درم را نشان می‌داد. تشخیص قطعی اسکلرومیگزدما براساس این یافته‌ها به دست آمد (تصویر شماره ۲).

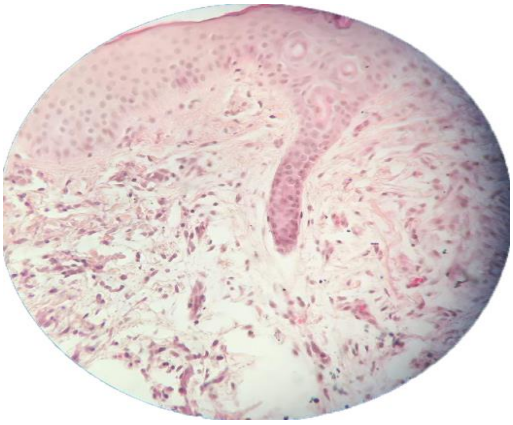

تصویر شماره ۲: زمینه میکسوئید. افزایش فاصله فیبرهای کلاژن بواسطه رسوب موسین. افزایش تعداد فیبروبلاست ها

بعد از تشخیص اسکلرومیگزدما، بیمار تحت درمان با متوترکسات و رواکوتان برای مدت یک سال قرار گرفته بود که به آن پاسخ نداد، در بررسی ها، هرگونه علامت و نشانه‌ای از یک سندرم پارانئوپلاستیک را مورد جستجو قرار دادیم و به متعاقب آن هرگونه شانس برای وجود بدخیمی را رد کردیم.برای بیمار IVIG – با

[Downloaded from jmums.mazums.ac.ir on 2025-12-08]

توجه به عوارض کمتر و موفقیت موارد قبلی گزارش شده و هم‌چنین اثربخشی طولانی‌تر- (mg/kg/day ۴۰۰ در ۵ روز متوالی، هرماه) شروع شد، پردنیزولون با دوز 50mg/day نیز برای بیمار شروع شد و سپس دوز دارو پس از مدت ۴ هفته به تدریج کاهش داده شد. آزاتیوپرین 50mg سه بار در روز و فولیک اسید 1mg روزانه برای بیمار تجویز شد. علایم بیمار پس از یک ماه از شروع درمان بهبود نسبی پیدا کرد. بعد از درمان به مدت یک سال، علائم بیمار شامل ضایعات پوستی، دیسفاژی و ضعف عضلانی به‌طورکامل ازبین رفت (تصویر شماره ۳). درحال حاضر بیمار تحت درمان پردنیزولون (low dose) و سیکلوفسفامایدمی‌باشد و علائم بیمار در این مدت عود نداشته است.

تصویر شماره ۳: از بین رفتن ضایعات بعد از درمان

بحث

اسکلرومیگزدما (SM) به عنوان یک بیماری جداگانه با رویکرد تشخیصی و درمانی مخصوص و متفاوت می‌باشد(۱۶،۱۵). داروهای متنوعی جهت درمان استفاده می‌شوند مثل دوز بالای کورتیکواستروئیدها و داروهای مختلف سرکوب کننده سیستم ایمنی و شیمی درمانی، فوتوتراپی PUVA و UVA1، فتوفورز اکستراکورپورال، پلاسما فورز و پرتودرمانی الکترونی، اینترفرون آلفا، رتینوئیدها، تالیدومایید، IVIG، بورتزومایب و پیوند سلول‌های بنیادی اتولوگ(۱۷). در این بین، مکانیسم دقیق IVIG واضح نیست ولی عموماً نظرها بر این است که تاثیرات تعدیل سیستم ایمنی توسط IVIG، شامل خنثی‌سازی اتو آنتی‌بادی‌های در گردش به‌واسطه آنتی‌بادی‌های آنتی ایدیوتایپ، بلوک فعالیت گیرنده Fc آنتی بادی که روی ماکروفاژ قرار دارد و جلوگیری از فیبروز با تعدیل تولید سایتوکاین‌ها و آنتاگونیست‌های سایتوکاین(۱۸).

دسای و جیمز، ملفالان، استروئیدها و پلاسمافورز را به عنوان خط اول درمان پیشنهاد می‌کنند. گزینه‌های خط دوم درمان شامل ایزوترتینوئین، آسیترتین، و کورتیکواستروئیدهای معمول می‌شوند. در خط سوم درمان از ۲-کلرودئوکسی آدنوزین، سیکلوفسفامایدد، سیکلوسپورین، متوترکسات، تالیدومایید و پیوند سلول‌های بنیادی اتولوگ، فتوفورز اکستراکورپورال، اینترفرون آلفا-۲b، ایمونوگلوبولین داخل وریدی (IVIG) پسورالن به علاوه فرابنفش A (PUVA) و رادیاسیون بهره می‌برند(۱۹،۲۰). ملفالان نتایج خوبی را در چندین مورد شدید داشته، اما استفاده از آن به دلیل سمیت محدود گشته است. در بقیه موارد نتایج متفاوت بوده است. سیکلوسپورین در یک گزارش موردی، امتحان شد. سیکلوسپورین، با توجه به آثار سرکوب‌کنندگی ایمنی، می‌تواند بر تولید لنفوکین و فاکتور رشد تأثیر بگذارد و هم‌چنین می‌تواند به‌طور مستقیم، تجمع فیبروبلاستی و سنتز گلیکوزآمینوگلیکان را سرکوب کند(۲۱).

فیزل و همکاران برای اولین بار از این روش در درمان بیمار مبتلا به SM استفاده کردند. آن‌ها بهبود قابل ملاحظه‌ای در وضعیت عملکردی و معاینه پوستی خود نشان دادند(۲۲).

لیسی و همکاران ۶ بیمار مبتلا به SM را که تحت شیمی درمانی با دوز های بالا با حفظ سلول‌های بنیادی قرار گرفتند، ارزیابی کردند. آن‌ها نتیجه گرفتند که شیمی درمانی با دوزهای بالا همراه با سلول‌های بنیادی در بسیاری از بیماران باعث بهبودی طولانی مدت می‌شود(۲۳).

ایلا و همکاران یک مرد ۶۶ ساله را گزارش کرده‌اند که SM و پاراپروتئینیمی G-لامبدا

[Downloaded from jmums.mazums.ac.ir on 2025-12-08]

تشخیص داده شده بود و با برنامه BEAM (BCNU,etoposide,cytarabine[Ara-C],and melphalan) و پیوند سلول‌های بنیادی تحت درمان قرار گرفت. بیمار بعد از ۶ ماه کاملا بهبود یافت و تا ۳ سال بعد از پیوند هنوز در شرایط بهبود به سر می‌برد، ولی هم‌چنان M-spike رویت می‌شود. نویسندگان، این پروتکل را انتخاب کردند، زیرا به نظر آن‌ها این استراتژی می‌تواند از عود بیماری در کسانی که فقط ملفالان مصرف می‌کنند، جلوگیری کند(۲۴). اثر درمان بیماران مبتلا به SM با IVIG در مطالعات اخیر مورد ارزیابی قرار گرفته است. این مطالعات نتایج اولیه دراماتیکی را گزارش می‌دهند، با این وجود، نیازمند درمان نگهدارنده‌ی مداوم و طولانی می‌باشند. در یک مطالعه چند موردی با ۱۰ بیمار مبتلا به SM مشخص شد که درمان موفق اولیه با IVIG همراه با نتایج دراماتیک، نیاز به درمان نگهدارنده طولانی مدت دارد و درمان مکرر با IVIG می‌تواند به سرعت، بیماری پوستی و سایر علائم سیستمیک را برای دوره طولانی کنترل کند(۲۵).

در مطالعه لو مونیه و همکاران، بهبود کامل را با تالیدومایدو در فرد دیگری با دگزامتازون نشان دادند. کادیل و همکارانش بهبودی کامل اسکلرومیگزدما را در یک مرد ۶۰ ساله با درمان IVIG گزارش کردند(۲۷،۲۶). SM معمولاً همراه با اختلالات سیتمیک چندگانه مثل درگیری گوارشی، عصبی، قلبی، عضلانی، کلیوی، ریوی و چشمی می‌باشد. همه این همراهی‌ها اتفاقاتی را نشان می‌دهند که می‌تواند منجر به مرگ‌ومیر شوند؛ بنابراین، مداخلات فوری و تهاجمی لازم است(۲۷). در موارد جدی و غیرقابل درمان، نتایج قابل توجهی در استفاده از IVIG و پیوند اتولوگ سلولهای بنیادی به‌دست آمده است(۶).

رونجیولتی و همکاران در گزارش خود آوردند که درمان با IVIG یک درمان نسبتاً ایمن می‌باشد ولی دائمی نیست و به تزریق‌های نگهدانده نیاز دارد(۸).

بلوم و همکاران به طور خاص به استفاده از ایمونوگلوبولین وریدی (IVIG) به عنوان کنترل بلندمدت SM پرداختند. آنها علائم بالینی ۱۰ بیمار را به صورت گذشته نگر بررسی کردند که نشانگر درگیری بالقوه اعضای بدن بود. ۸ نفر از ۱۰ بیمار با IVIG تحت درمان قرار گرفتند و به میزان کامل یا جزئی پاسخ به درمان داشتند. درمان با دوز g/kg ۲ (مجموع دوز، بین ۲-۵ روز تقسیم شد) برای ۶ ماه آغاز شد. در هر بیمار، تزریق دوز نگهدارنده برای حفظ کنترل بیماری ضروری است. آن‌ها بر روی مزایای بالقوه درمان با IVIG در استفاده طولانی مدت در چندین بیمار، تأکید کردند. این تزریق ها به طور ماهانه به مدت ۶ ماه در ابتدا و سپس در فواصل ۶ تا ۱۲ هفته برای دوز نگهدارنده انجام شد. آن‌ها گزارش دادند که IVIG نه تنها عامل درمانی کارآمد به عنوان درمان اولیه است بلکه یک درمان نگهدارنده طولانی مدت برای بسیاری از این بیماران می‌باشد. همه بیمارانشان به IVIG پاسخ دراماتیک دادند و درمان را تحمل کردند. آن‌ها همچنین گزارش دادند که درمان‌های دیگر به اندازه IVIG اثربخش نیستند و سمیت‌های بالقوه و جدی آن‌ها اغلب از اثرات درمانیشان بیش‌تر است(۱۴).

ریگی و همکارانش در مطالعه خود درمان موفق با IVIG را در ۳ مورد از اسکلرومیگزدما نشان دادند. میزان بهبودی در بیمارانشان نشان می‌داد که IVIG ممکن است سیر پیشرفت بیماری را کاهش دهد. نتایج، تاثیر IVIG را بر درگیری پوستی تایید می‌کند. آن‌ها هم‌چنین بیان می‌کنند که بهبودی علائم پوستی با مدت تزریق IVIG مرتبط است. در همه بیماران، نتایج مفید، طولانی بودند. دو بیمار رفع کامل علائم را داشتند در حالی که در موارد دیگر، درمان با IVIG هم‌چنان لازم بود(۲۸).

بیدیر و همکاران در مطالعه خود، نتیجه گرفتند که پس از درمان موثر با IVIG برای SM، ممکن است یک پاسخ طولانی مدت یا یک عود در پیگیری بالینی طولانی مدت وجود داشته باشد. اگرچه، در موردی که عود داشت، بیماری به راحتی با شروع دوباره IVIG کنترل شد(۱۳).

[Downloaded from jmums.mazums.ac.ir on 2025-12-08]

افتیمیو و همکاران، یک بیمار را با اسکلرومیگزدمای شدید همراه با گاموپاتی مونوکلونال زنجیره لامبدا و تظاهرات پوستی، گوارشی، خونی و عصبی معرفی کردند. آن‌ها تجربه‌ای موفق از IVIG و تالیدومایدِ به عنوان درمان در این بیمار داشتند. به عنوان درمان اولیه، یک کارآزمایی تجربی IVIG پیوسته در دوز تجمعی ۲g/kg برای بیمار تجویز شد که پس از آن در بافت پوست و همچنین کاهش ضخامت پوست، بهبودی قابل توجهی دریافت شد.آن‌ها تزریق IVIG را به صورت ماهانه پس از ۳ ماه ادامه دادند تا اینکه ضخامت پوستی ۴۲ درصد تا ۶۰ درصد نسبت به ضخامت اولیه کاهش یافت و پس از آن بیمار با تجویز ترکیبی تزریق IVIG و تالیدومایدِ خوراکی (در ابتدا ۱۵۰ میلی‌گرم در روز، سپس به دلیل یبوست قابل پیشگیری به ۵۰ میلی‌گرم در روز کاهش یافت) در فاز بهبودی نگهداری شد. اضافه شدن تالیدومایدِ موجب کاهش تکرار درمان با IVIG از ماهانه به هر ۴ ماه شد. این رژیم منجر به نگهداری بیمار در زمان بهبودی برای ۲ سال می‌شود که در این زمان خود بیمار تالیدومایدِ را قطع کرد(۲۹). نوع درمان و نتیجه درمان در مطالعات انجام شده به صورت خلاصه و جمع بندی در جدول شماره ۲ آورده شده است.

در این مطالعه یک بیمار اسکلرومیگزدمای شدید با تظاهرات پوستی، گوارشی، عضلانی اسکلتی معرفی شد که به سرعت به تزریق‌های IVIG پاسخ داد و با IVIG و پردنیزولون و آزاتیوپرین در فاز بهبودی نگه داشته شد. در این مطالعه مشخص شد که IVIG یک درمان موثر برای بیمار اسکلرومیگزدما می‌باشد و یک پاسخ دراماتیک اولیه را نشان می‌دهد که با درمان نگهدارنده منظم IVIG ادامه دار بوده است. در حقیقت تزریق IVIG درگیری پوستی و سایر تظاهرات بالینی همراه را کنترل می کند و کلید مهمی است که می‌تواند در فهم و توجیه مکانیسم بیماری-که در حال حاضر قابل درک نیست- یاری‌کننده باشد. اگر پاتوژنز بیماری SM و مکانیسم IVIG مشخص شود، استراتژی درمانی برای این شرایط در آینده بهبود خواهد یافت.

جدول شماره ۲: نوع درمان و نتیجه درمان در مطالعات انجام شده

مطالعات	نوع درمان	نتیجه درمان
Desai و James	ملفالان، استروئیدها و پلاسمافورز ایزوترتینوئین، آسیترتین، و کورتیکواستروئیدهای معمول ۲-کلرودئوکسی آدنوزین، سیکلوفسفامایدِ، سیکلوسپورین، متوترکسات، تالیدومایدِ و پیوند سلولهای بنیادی اتولوگ، فتوفورز اکستراکورپورال، اینترفرون آلفا-rb، ایمونوگلوبولین داخل وریدی (IVIG) پسورالن بعلاوه فرابنفش A (PUVA) و رادیاسیون	ملفالان نتایج خوبی را در چندین مورد شدید داشته، اما استفاده از آن بدلیل سمیت محدود گشته است. دوز بالای ملفالان همراه با بهره گیری از سلولهای بنیادی در بیماران مبتلا به میلوم موفقیت آمیز بوده است. بقیه موارد، نتایج متفاوت و متغیری نشان داده اند.
Feasel و همکاران	مشابه بالا	آنها بهبود قابل ملاحظه ای در وضعیت عملکردی و معاینه پوستی خود نشان دادند
Lacy و همکاران	شیمی درمانی با دوز های بالا با حفظ سلول های بنیادی	در بسیاری از بیماران باعث بهبودی طولانی مدت می شود، گرچه دارای خاصیت درمانی نیست.
Illa و همکاران	برنامه BEAM (BCNU, etoposide, cytarabine [Ara-C], and melphalan) و پیوند سلول های بنیادی	بیمار بعد از ۶ ماه کاملا بهبود یافت و تا ۳ سال بعد از پیوند هنوز در شرایط بهبود به سر می برد، ولی همچنان M-spike رویت می شود.
Le Moigne و همکاران	در یک بیمار تالیدومایدِ در بیمار دیگر دگزامتازون	بهبود کامل
Karim و همکاران	IVIG	درمان موفق اولیه با IVIG همراه با نتایج دراماتیک، نیاز به درمان نگهدارنده طولانی مدت دارد. سطح آنتی بادی مونوکلونال توسط درمان IVIG کاهش نمی یابد و علائم بالینی SM در نهایت علی رغم پاسخ های دراماتیک اولیه، عود می کند.درمان مکرر با IVIG می تواند به سرعت، بیماری پوستی و سایر علائم سیستمیک را برای دوره طولانی کنترل کند.
Caudill و همکارانش		بهبودی کامل در موارد جدی و غیرقابل درمان، نتایج قابل توجهی در استفاده از IVIG و پیوند اتولوگ سلول های بنیادی بدست آمده است.
Rongioletti و همکاران		درمان نسبتا ایمن می باشد ولی دائمی نیست و به تزریق های نگهدانده نیاز دارد.
Blum و همکاران		همه بیماران به IVIG پاسخ دراماتیک دادند و درمان را تحمل کردند.
Righi و همکارنش		دو بیمار رفع کامل علائم در موارد دیگر، درمان با IVIG همچنان لازم بود
Bidier و همکاران		پس از درمان موثر با IVIG برای SM، ممکن است یک پاسخ طولانی مدت یا یک عود در پیگیری بالینی طولانی مدت وجود داشته باشد. اگرچه، در موردی که عود داشت، بیماری به راحتی با شروع دوباره IVIG کنترل شد
Efthimiou و همکاران	IVIG و تالیدومایدِ	نگهداری بیمار در زمان بهبودی برای ۲ سال

References

1. Mehta V, Balachandran C, Rao R. ARNDT gottron scleromyxedema: Successful response to treatment with steroid minipulse and methotrexate. Indian Journal of Dermatology 2009; 54(2): 193-195.

[Downloaded from jmums.mazums.ac.ir on 2025-12-08]

2. Javinani A, Gharibdoost F, Jamshidi A, Kavosi H. Scleromyxedema associated with ankylosing spondylitis treated successfully with cyclosporine and high dose corticosteroids. Rheumatology Research 2017; 2(4): 145-149.
3. Naraghi ZS, Mortazavi PMMR. SCLEROMYXEDEMA. Acta Medica Iranica 1996; 34(3-4): 95-100.
4. Yaghoobi R ,Bagherzade A, Aliabdi M, Kheradmand P, Kazerouni A, Feily A. Adult Variant of Self-healing Cutaneous Mucinosis in a Patient with Epilepsy. Acta Medica Indonesiana 2016; 48(1): 58.
5. Shams M, Javadi M, Daryabari S. Scleromyxedema Syndrome with Involvement of Eyelids. BINA 2015; 21(82): 75-78.
6. Saniee S, Davarnia G. Scleromyxedema without Paraproteinemia: Treatment with Thalidomide and Prednisolone. Case Reports in Dermatology 2016; 8(3): 327-332.
7. Koronowska SK, Osmola-Mańkowska A, Jakubowicz O, Żaba R. Scleromyxedema: a rare disorder and its treatment difficulties. Advances in Dermatology and Allergology/ Postępy Dermatologii I Alergologii 2013; 30(2): 122-126.
8. Rongioletti F, Rebora A. Updated classification of papular mucinosis, lichen myxedematosus, and scleromyxedema. Journal of the American Academy of Dermatology 2001; 44(2): 273-281.
9. Serdar ZA, Altunay IK, Yasar SP, Erfan GT, Gunes P. Generalized papular and sclerodermoid eruption: scleromyxedema. Indian J Dermatol Venereol Leprol 2010; 76(5): 592.
10. Binitha MP, Nandakumar G, Thomas D. Suspected cardiac toxicity to intravenous immunoglobulin used for treatment of scleromyxedema. Indian J Dermatol Venereol Leprol 2008; 74(3): 248-250.
11. Salas-Alanis JC, Martinez-Jaramillo B, Gomez-Flores M, Ocampo-Candiani J. Scleromyxedema, a therapeutic dilemma. Indian Journal of Dermatology 2015; 60(2): 215.
12. Fleming KE, Virmani D, Sutton E, Langley R, Corbin J, Pasternak S, et al. Scleromyxedema and the dermato-neuro syndrome: case report and review of the literature. Journal of Cutaneous Pathology 2012; 39(5): 508-517.
13. Bidier M, Zschoche C, Gholam P, Enk AH, Hadaschik EN. Scleromyxoedema: Clinical Follow-up After Successful Treatment with High-dose Immunoglobulins Reveals Different Long-term Outcomes. Acta Derm Venereol 2012; 92(4): 408-409.
14. Blum M, Wigley FM, Hummers LK. Scleromyxedema: a case series highlighting long-term outcomes of treatment with intravenous immunoglobulin (IVIG). Medicine 2008; 87(1): 10-20.
15. Harper R, Rispler J. Lichen myxedematosus serum stimulates human skin fibroblast proliferation. Science 1978; 199(4328): 545-547.
16. Yaron M, Yaron I, Yust I, Brenner S. Lichen myxedematosus (scleromyxedema) serum stimulates hyaluronic acid and prostaglandin E production by human fibroblasts. The Journal of Rheumatology 1985; 12(1): 171-175.
17. Dolenc-Voljč M, Jurčić V, Hočevar A, Tomšič M. Scleromyxedema with Subcutaneous Nodules: Successful Treatment with Thalidomide and Intravenous Immunoglobulin. Case Reports in Dermatol ogy 2013; 5(3): 309-315.

[Downloaded from jmums.mazums.ac.ir on 2025-12-08]

18. Samuelsson A, Towers TL, Ravetch JV. Anti-inflammatory activity of IVIG mediated through the inhibitory Fc receptor. Science (New York, NY) 2001; 291(5503): 484-486.
19. Desai AD JW. Lichen myxedematosus. In: Lebwol MG HW, Berth-Jones J, Coulson IC, editor. Treatment of Skin Disease: Comprehensive Therapeutic Strategies. 2 ed. London: Elsevier; 2006. p. 343-344.
20. Godby A, Bergstresser PR, Chaker B, Pandya AG. Fatal scleromyxedema: report of a case and review of the literature. Journal of the American Academy of Dermatology 1998; 38(2 Pt 2): 289-294.
21. Allam M, Ghozzi M. Scleromyxedema: A Case Report and Review of the Literature. Case Reports in Dermatology 2013; 5(2): 168-175.
22. Feasel AM, Donato ML, Duvic M. Complete remission of scleromyxedema following autologous stem cell transplantation. Archives of Dermatology 2001; 137(8): 1071-1072.
23. Lacy MQ, Hogan WJ, Gertz MA, Dispenzieri A, Rajkumar SV, Hayman S, et al. Successful treatment of scleromyxedema with autologous peripheral blood stem cell transplantation. Archives of Dermatology 2005; 141(10): 1277-1282.
24. Illa I, de la Torre C, Rojas-Garcia R, Altes A, Blesa R, Sierra J, et al. Steady remission of scleromyxedema 3 years after autologous stem cell transplantation: an in vivo and in vitro study. Blood 2006; 108(2): 773-774.
25. Karim A, Lawlor F, Black MM. Successful treatment of scleromyxoedema with high dose intravenous immunoglobulin. Clinical and Experimental dDermatology 2004; 29(3): 317-318.
26. Caudill L, Howell E. Scleromyxedema: A Case Clinically and Histologically Responsive to Intravenous Immunoglobulin. The Journal of Clinical and Aesthetic Dermatology 2014; 7(5): 45-47.
27. Abarzua AA, Giesen LF, Sandoval MO, Gonzalez SB. Scleromyxedema without paraproteinemia. International Journal of Dermatology 2014; 53(8): 971-974.
28. Righi A, Schiavon F, Jablonska S, Doria A, Blasczyk M, Rondinone R, et al. Intravenous immunoglobulins control scleromyxoedema. Annals of the Rheumatic Diseases 2002; 61(1): 59-61.
29. Efthimiou P, Blanco M. Intravenous gammaglobulin and thalidomide may be an effective therapeutic combination in refractory scleromyxedema: case report and discussion of the literature. Seminars in Arthritis and Rrheumatism 2008; 38(3): 188-194.

[Downloaded from jmums.mazums.ac.ir on 2025-12-08]