

Effect of Crocin on Spermatogenesis in Streptozotocin-induced Diabetic Rats

Mohammad Ehsan Bayatpoor¹,
Saeed Mirzaee¹,
Mohammad Taghi Mohammadi^{2,3}

¹ Medical Student, Student Research Committee, Faculty of Medicine, Baqiyatallah University of Medical Sciences, Tehran, Iran

² Exercise Physiology Research Center, Life Style Institute, Baqiyatallah University of Medical Sciences, Tehran, Iran

³ Associate Professor, Department of Physiology and Biophysics, Faculty of Medicine, Baqiyatallah University of Medical Sciences, Tehran, Iran

(Received November 21, 2017; Accepted March 4, 2018)

Abstract

Background and purpose: Diabetes mellitus affects male reproductive functions at multiple levels such as spermatogenesis, steroidogenesis, and sexual behaviors. The pleotropic protective roles of crocin in different pathological states have been reported, so, this study aimed at examining the protective effects of crocin on spermatogenesis in experimentally-induced diabetes in rats.

Materials and methods: In an experimental study, 18 male Wistar rats were randomly divided into three groups; normal, diabetic, and crocin-treated diabetic groups. Diabetes was induced using i.v. injection of streptozotocin (40 mg/kg) and treatment group received i.p. injection of crocin (20 mg/kg/day) for 60 days. At the end of the test, we studied blood glucose level, sperm count, and testis weight, and histopathological assessment was also performed.

Results: Induction of diabetes enhanced blood glucose levels in diabetic group (229 ± 11 mg/dL) whereas crocin significantly decreased blood glucose levels of treated diabetic group (118 ± 4 mg/dL) compared with the diabetic group ($P=0.001$). Sperm number decreased considerably in diabetic group (19.4 ± 24 million/mL vs. 4.4 ± 10 million/mL) but crocin significantly increased that (10.3 ± 14 million/mL), ($P=0.037$). Diabetes also developed histopathological changes in seminiferous tubules and led to reduction of testis weight in diabetic rats, whereas crocin diminished these damages.

Conclusion: Our findings revealed that crocin could protect male reproductive organ against diabetes and improve spermatogenesis in experimentally-induced diabetes in rat.

Keywords: diabetes mellitus, crocin, spermatogenesis, hyperglycemia, streptozotocin

J Mazandaran Univ Med Sci 2018; 28 (165): 24-35 (Persian).

* Corresponding Author: Mohammad Taghi Mohammadi- Faculty of Medicine, Baqiyatallah University of Medical Sciences, Tehran, Iran (E-mail: Mohammadimohammadt@bmsu.ac.ir)

بررسی تاثیر کروسین بر فرآیند اسپرماتوزنز در موش های صحرایی دیابتی شده با استرپتوزوتوسین

محمد احسان بیات پور^۱

سعید میرزایی^۱

محمد تقی محمدی^{۳،۲}

چکیده

سابقه و هدف: دیابت شیرین عملکردهای تولید مثلی جنس مذکر را در چندین سطح مثل اسپرماتوزنز، سنتز استروئیدها و رفتارهای جنسی تحت تاثیر قرار می دهد. در این مطالعه با توجه به نقش های محافظتی چندگانه کروسین در شرایط مختلف پاتولوژیک، به ارزیابی اثرات محافظتی کروسین بر اسپرماتوزنز در دیابت القا شده آزمایشگاهی در موش صحرایی پرداخته شد.

مواد و روش ها: در این مطالعه تجربی، هیجده سر موش صحرایی نر نژاد ویستار به طور تصادفی به سه گروه، نرمال، دیابتی و دیابتی درمان با کروسین تقسیم شدند. موش ها توسط یک تزریق داخل وریدی استرپتوزوتوسین (۴۰ mg/kg) دیابتی شدند. گروه درمان، کروسین را به صورت داخل - صفاقی در دوز ۲۰ mg/kg/day به مدت ۶۰ روز دریافت کرد. در پایان آزمایش، اندازه گیری گلوکز خون، شمارش اسپرم، وزن بیضه و بررسی های آسیب - شناختی انجام گرفت.

یافته ها: القای دیابت در گروه دیابتی باعث افزایش گلوکز خون گردید (۲۲۹±۱۱ mg/dL) در حالی که کروسین به طور معنی داری گلوکز خون حیوانات گروه دیابتی درمان (۱۱۸±۴ mg/dL) در مقایسه با گروه دیابتی را کاهش داد (p=۰/۰۰۱). تعداد اسپرم در گروه دیابتی (۴±۱۰ میلیون در میلی لیتر) در مقایسه با گروه نرمال (۱۹/۴±۲۴ میلیون در میلی لیتر) به طور بارزی کاهش یافت اما کروسین به طور معنی داری تعداد اسپرم را افزایش داد (۱۰/۳±۱۴ میلیون در میلی لیتر)، (p=۰/۰۳۷). دیابت همچنین باعث ایجاد تغییرات آسیب - شناختی در توبول های سمینفر به همراه کاهش وزن بیضه در موش های دیابتی گردید. این در حالی است که کروسین این آسیب ها را در گروه درمان تقلیل داد.

استنتاج: یافته های ما نشان داد که کروسین قادر است از ارگان تولید مثلی جنس مذکر در مقابل دیابت محافظت کرده و فرآیند اسپرماتوزنز را در دیابت القا شده آزمایشگاهی بهبود بخشد.

واژه های کلیدی: دیابت شیرین، کروسین، اسپرماتوزنز، هیپرگلیسمی، استرپتوزوتوسین

مقدمه

دیابت شیرین یکی از بیماری های ناشی از اختلال در سیستم غدد درون ریز بدن می باشد که متابولیسم مواد

سه گانه (کربوهیدرات، پروتئین و لیپید) دچار نقص می گردد. عامل ایجاد بیماری نقص در ترشح انسولین در

E-mail: Mohammadimohammadt@bmsu.ac.ir

مؤلف مسئول: محمد تقی محمدی - تهران: دانشگاه علوم پزشکی بقیه الله، گروه فیزیولوژی و بیوفیزیک

۱. دانشجوی پزشکی، کمیته تحقیقات دانشجویی، دانشکده پزشکی، دانشگاه علوم پزشکی بقیه الله، تهران، ایران

۲. مرکز تحقیقات فیزیولوژی ورزش، دانشگاه علوم پزشکی بقیه الله، تهران، ایران

۳. دانشیار، گروه فیزیولوژی و بیوفیزیک، دانشکده پزشکی، دانشگاه علوم پزشکی بقیه الله، تهران، ایران

تاریخ دریافت: ۱۳۹۶/۸/۳۰ تاریخ ارجاع جهت اصلاحات: ۱۳۹۶/۹/۵ تاریخ تصویب: ۱۳۹۶/۱۲/۱۳

سلول‌های بتای پانکراس (دیابت نوع اول) و یا کاهش پاسخ‌دهی گیرنده‌های محیطی انسولین به دلیل ایجاد مقاومت (دیابت نوع دوم) می‌باشد. یکی از علائم و مشخصه‌های اصلی این بیماری افزایش گلوکز خون (هیپرگلیسمی) بوده که در طولانی مدت سبب ایجاد آسیب در بافت‌های مختلف بدن از جمله دستگاه تولید مثلی در جنس مذکر می‌گردد (۱). بررسی‌های انجام شده در مردان دیابتی نشان می‌دهد ارگان‌های تولید مثلی و حتی رفتارهای جنسی مربوط به جنس مذکر در طول بیماری دیابت، به شدت تحت تأثیر قرار می‌گیرد (۳،۲). این عوارض در بافت تولید مثلی افراد مذکر به صورت کاهش تعداد اسپرم‌ها، کیفیت پایین مایع سمینال و کاهش سلول‌های رده اسپرم ساز بروز می‌نماید (۵،۴). نتایج مطالعات نشان می‌دهد به دلیل حساسیت زیاد برخی سلول‌های بافت بیضه به عوامل محیطی القاکننده مرگ سلولی، هیپرگلیسمی مزمن یکی از مهم‌ترین فاکتورهای دخیل در ایجاد آپوپتوز (مرگ برنامه ریزی شده) در سلول‌های ژرمینال است و میزان تولید و ترشح هورمون‌های جنسی در طی دیابت کاهش یافته و میل جنسی در این افراد به میزان برجسته‌ای کاهش می‌یابد (۵،۳). دیابت میزان هورمون‌های کنترل‌کننده فرآیند اسپرماتوژنز که از هیپوفیز قدامی آزاد شده را کاهش داده و سبب کاهش میزان هورمون تستوسترون در خون و نهایتاً نقص در فرآیند اسپرماتوژنز می‌گردد (۶).

بر اساس مطالعات اخیر، برخی ترکیبات طبیعی این قابلیت را دارند تا با برخی از آسیب‌های ناشی از دیابت که در بافت‌های مختلف بدن به وجود می‌آیند مقابله نمایند (۷). کروسین که از اجزای موثر موجود در گیاه زعفران (*Crocus sativus L*) می‌باشد و تنها کاروتنوئید آب دوست موجود در طبیعت است، به عنوان یکی از این ترکیبات مقابله‌کننده با آسیب‌های دیابت معرفی شده است. مطالعات پیشین اثرات آنتی‌اکسیدانی و ضد التهابی این ترکیب را به خوبی نشان داده است (۹،۸). کروسین به دلیل ساختار ویژه خود می‌تواند به سرعت به رادیکال‌های آزاد اکسیژن متصل شده و آن‌ها را از

محیط‌های زیستی حذف نماید (۸). در مطالعات متعدد اثرات آنتی‌اکسیدانی قوی و ضد استرس اکسیداتیو این ترکیب به اثبات رسیده است (۱۰-۱۲). در مطالعه‌ای کروسین با اثرات آنتی‌اکسیدانی از تشکیل پلاک‌های بتا آمیلوئیدی در مغز جلوگیری کرده و روند پیشرفت بیماری آلزایمر را متوقف نموده است (۱۳). کروسین همچنین از طریق اثرات آنتی‌اکسیدانی در بافت کلیه از آسیب‌های ایسکمی کلیه جلوگیری کرده و باعث بهبود عملکرد کلیه ایسکمی می‌گردد (۱۴). اثرات دیگر این ترکیب همچون اثرات ضد التهابی در برخی از بیماری‌ها همچون بیماری آرتریت روماتوئید به خوبی مشخص شده است. استفاده از کروسین در طی این بیماری سیتوکاین‌های التهابی از جمله اینترلوکین-۶، اینترلوکین-۱ و $TNF-\alpha$ را مهار کرده و میزان التهاب را کاهش داده است (۱۵،۱۶).

در مطالعه دیگر به خوبی مشخص شد استفاده از کروسین برخی از عوارض دیابت را با استفاده از کاهش سیتوکاین‌های التهابی همچون اینترلوکین-۶ و $TNF-\alpha$ مهار می‌کند و همچنین در برخی از موارد اثرات ضد آپوپتوزی این ترکیب گزارش شده است (۱۷،۷).

مطالعات اخیر نشان می‌دهند استفاده از برخی ترکیبات که خواص آنتی‌اکسیدانی و ضد استرس اکسیداتیو دارند از آسیب‌های ناشی از دیابت بر عملکرد سیستم تولید مثلی و فرآیند اسپرماتوژنز جلوگیری می‌کنند. برای مثال استفاده از عصاره موثر دارچین (Cinnamon) و همچنین زنجبیل (Ginger) در حین دیابت از طریق افزایش ظرفیت آنتی‌اکسیدانی بافت تولید مثلی باعث بهبود عملکرد سیستم تولید مثلی، فرآیند اسپرماتوژنز و میزان هورمون‌های تولید مثلی گردیده است (۱۸). همچنین در مطالعه دیگر استفاده از یک نانو ذره به نام فولرن که خاصیت قوی آنتی‌اکسیدانی دارد در حیوانات دیابتی توانسته از آسیب‌های ناشی از استرس اکسیداتیو که باعث صدمه به عملکرد سیستم تولید مثلی و فرآیند اسپرماتوژنز می‌گردد به مقدار زیادی جلوگیری

گردیدند (۲۲،۲۱). استرپتوزوتوسین فقط یک بار در ابتدای آزمایش جهت القای دیابت به حیوانات تزریق گردید.

گروه بندی حیوانات

در این مطالعه موش‌های صحرایی به صورت تصادفی به ۳ گروه ۶ تایی گروه نرمال، گروه دیابتی، گروه دیابتی درمان با کروسین تقسیم شدند (N=۱۸). گروه نرمال شامل موش‌های صحرایی سالمی بود که در طول آزمایش تنها نیم میلی لیتر نرمال سالین (به عنوان حلال کروسین) به صورت داخل صفاقی و روزانه به مدت ۲ ماه دریافت کردند. دیابت نوع اول در حیوانات گروه دیابتی با تزریق درون وریدی استرپتوزوتوسین القا گردید. پس از ۳ روز از ثابت شدن علائم دیابت (گلوکز خون بالای ۲۰۰ میلی گرم در دسی لیتر) از حیوانات این گروه به عنوان کنترل دیابتی استفاده شد. حیوانات این گروه در طول آزمایش تنها نیم میلی لیتر نرمال سالین (به عنوان حلال کروسین) به طور روزانه به مدت ۲ ماه از طریق داخل صفاقی دریافت کردند. در حیوانات گروه دیابتی درمان با کروسین تمامی انجام مراحل آزمایش شبیه گروه دیابتی بود، با این تفاوت که در طی دوره آزمایش حیوانات با کروسین (سیگما، آلمان) به میزان ۲۰ میلی گرم بر کیلوگرم و به صورت روزانه از طریق تزریق داخل صفاقی تیمار شدند. انتخاب مقدار مصرفی کروسین برای حیوانات بر اساس مطالعات قبلی انجام گرفت (۲۴،۲۳). پس از آخرین تزریق در روز پایانی دوره آزمایش، حیوانات تحت بیهوشی عمیق قرار گرفته و پس از خونگیری، سرم خون به وسیله دستگاه سانتریفوژ (۳۰۰۰ دور در دقیقه) جدا گردید. از سرم‌های جدا شده، گلوکز خون مورد سنجش قرار گرفت.

اندازه‌گیری غلظت سرمی گلوکز

جهت اندازه‌گیری گلوکز خون از کیت تشخیص کمی گلوکز به روش نور سنجی (پارس آزمون، ایران) استفاده شد. در این روش آب اکسیژنه آزاد شده از گلوکز در مجاورت آنزیم گلوکز اکسیداز با فنول و

نماید (۱۹). با توجه به مطالعات ذکر شده، کروسین دارای ماهیت آنتی‌اکسیدانی، ضد آپوپتوزی و ضد التهابی در شرایط مختلف پاتولوژیک است. با در نظر گرفتن این موضوع که دیابت از طریق همین مکانیسم‌ها باعث اختلال در سیستم تولید مثلی و نقص در فرآیند اسپرماتوزن می‌گردد در این مطالعه، تأثیر محافظتی کروسین بر فرآیند اسپرماتوزن و تغییرات آسیب-شناختی بافت بیضه و توبول‌های سمینفر در موش‌های صحرایی دیابتی شده با استرپتوزوتوسین، مورد مطالعه قرار گرفت.

مواد و روش‌ها

در این مطالعه مداخله‌ای-تجربی، از موش‌های صحرایی نر نژاد ویستار تهیه شده از مرکز پژوهشی حیوانات آزمایشگاهی دانشگاه علوم پزشکی بقیه الله در محدوده وزنی ۲۲۰-۱۹۰ گرم استفاده شد. در تمامی آزمایش‌ها شرایط کار با حیوانات آزمایشگاهی تعیین شده توسط کمیته اخلاقی دانشگاه علوم پزشکی بقیه الله رعایت گردید. حیوانات بدون داشتن محدودیتی از نظر مصرف آب و غذا در شرایط استاندارد (۱۲ ساعت روشنایی و تاریکی با درجه حرارت 22 ± 2 درجه سانتی‌گراد) در طی آزمایش نگهداری شدند. کد کمیته اخلاق برای مطالعه حاضر IR.BMSU.REC.1396.174 می‌باشد.

القای دیابت شیرین

برای ایجاد دیابت شیرین نوع اول از استرپتوزوتوسین (سیگما، USA) استفاده شد. حیوانات توسط ترکیب کتامین (۱۰۰ میلی گرم بر کیلوگرم) و دیازپام (۵ میلی گرم بر کیلوگرم) بیهوش شدند (۲۰). از محلول از پیش تهیه شده استرپتوزوتوسین، به میزان ۴۰ میلی گرم به‌ازای یک کیلوگرم وزن بدن از راه ورید جانبی دم به حیوان تزریق گردید. ۷۲ ساعت بعد از تزریق استرپتوزوتوسین، میزان گلوکز خون اندازه‌گیری شد و حیواناتی که گلوکز خون بالای ۲۰۰ میلی گرم در دسی لیتر داشتند به عنوان حیوان دیابتی انتخاب، و وارد دوره آزمایش

۴- آمینو آنتی پیرین در مجاورت آنزیم پراکسیداز تشکیل کینونیمین می‌دهد. میزان کینونیمین تشکیل شده که با روش نورسنجی قابل اندازه‌گیری بوده است با مقدار گلوکز رابطه کاملاً مستقیم دارد. بدین منظور با استفاده از سمپلر ۱۰ میکرو لیتر از نمونه (سرم تهیه شده) یا محلول استاندارد را با ۱۰۰۰ میکرو لیتر از معرف کیت تشخیص گلوکز مخلوط نموده و پس از ۲۰ دقیقه انکوبه کردن در دمای ۳۷ درجه سانتی‌گراد، جذب نوری در طول موج ۵۴۶ نانومتر به واسطه دستگاه اسپکتروفوتومتر (CECIL-2501, England) قرائت شد و غلظت گلوکز خون (میلی‌گرم در دسی‌لیتر) از فرمول زیر محاسبه گردید.

گلوکز خون (میلی‌گرم در دسی‌لیتر) = [جذب نوری نمونه ÷ جذب نوری استاندارد] × غلظت محلول استاندارد (میلی‌گرم در دسی‌لیتر)

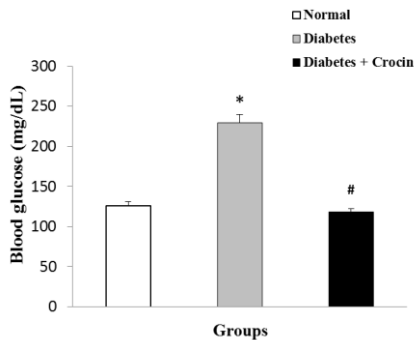
روش جراحی و نمونه برداری شمارش تعداد اسپرم

در پایان آزمایش جهت نمونه برداری، حیوانات پس از وزن‌گیری در یک محیط شیشه‌ای سر بسته توسط پنبه آغشته به اتر بیهوش شدند. سپس با ایجاد یک شکاف در قسمت تحتانی شکم، بیضه راست و چپ حیوانات خارج شده و با ترازوی دیجیتالی وزن آن‌ها اندازه‌گیری شد. بیضه سمت چپ جهت مطالعه آسیب-شناختی در داخل محلول فرمالین ۱۰ درصد قرار گرفت. از طرفی دم مجرای اپیدیدیم بیضه راست به اندازه یک سانتی‌متر با استفاده از یک قیچی برداشته شد و داخل ۱۰ میلی‌لیتر نرمال سالین با دمای ۳۷ درجه، به طور کامل و ریز قطعه قطعه گردید. پس از مخلوط کردن اسپرم‌ها در محلول نرمال سالین جهت مطالعه تعداد اسپرم‌ها، ۵ میکرو لیتر از نرمال سالین حاوی اسپرم‌ها توسط سمپلر برداشته و روی مربع مرکزی لام نئوبار ریخته شد و بوسیله یک لام کوچک پوشانده گردید. بعد از این مرحله تعداد اسپرم‌ها با استفاده از یک میکروسکوپ نوری (Nikon) با بزرگنمایی ۴۰۰× شمارش شدند. برای انجام این کار، تعداد اسپرم‌های موجود در چهارخانه ۱۶ تایی لام نئوبار مربوط به گلوبول‌های سفید شمارش گردید و میانگین

گرفته شد. عدد حاصل، تعداد اسپرم در ۰/۱ میلی‌متر مکعب بوده است که در ۱۰ ضرب گردید تا تعداد در یک میلی‌متر مکعب حاصل شود. برای به دست آوردن تعداد اسپرم در یک میلی‌لیتر (سانتی‌متر مکعب) تعداد به دست آمده در عدد ۱۰۰۰ ضرب شد. حال چون دم اپیدیدیم در ۱۰ میلی‌لیتر محلول نرمال سالین حل شده بود، برای محاسبه تعداد اسپرم‌های موجود در دم اپیدیدیم عدد حاصل در ۱۰ ضرب گردید. عدد حاصل از میانگین ۴ خانه ۱۶ تایی در ۱۰^۵ ضرب گردید تا تعداد اسپرم در دم اپیدیدیم به دست آید. همچنین جهت بررسی درصد اسپرم‌های طبیعی و غیرطبیعی، اسپرم‌ها از لحاظ مورفولوژی نظیر مواردی همچون کوچکی و یا بزرگی سر، دو سر بودن، دم کوتاه، دم بلند، مارپیچی بودن دم، دم خمیده و وجود دو دم به عنوان اسپرم‌های غیرطبیعی مورد بررسی و شمارش قرار گرفت و در نهایت درصد اسپرم‌های طبیعی و غیرطبیعی محاسبه گردید.

بررسی آسیب-شناختی بافت بیضه

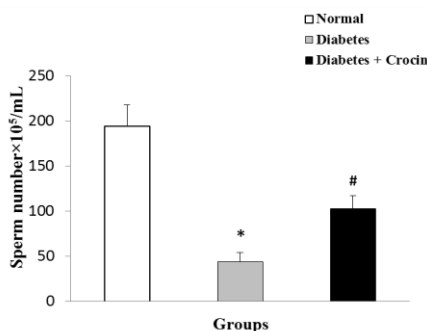
برای مطالعه میکروسکوپی، ابتدا بافت بیضه به مدت ۲ هفته جهت تثبیت در فرمالین ۱۰ درصد قرار گرفت. مراحل پاساژ بافت و قالب‌گیری با پارافین، طبق روش‌های روتین آماده سازی بافت انجام شد. مرحله برش‌گیری به وسیله دستگاه میکروتوم با ضخامت ۵ میکرومتر انجام گردید و رنگ آمیزی مقاطع تهیه شده در محل مورد نظر بر روی لام منتقل و برش‌ها، با روش هماتوکسیلین و انوزین (H&E) انجام گرفت. بر روی برش‌های تهیه شده آب‌گیری و شفاف‌سازی و فرآیند مانع کردن انجام شد و در پایان لام‌های تهیه شده با دقت و با دستگاه میکروسکوپ نوری مورد ارزیابی قرار گرفت. با استفاده از دوربین مخصوص میکروسکوپ متصل به کامپیوتر از نقاط مورد نظر تصویر تهیه گردید و بررسی آسیب-شناختی بافت بیضه و توبول‌های سمینفر انجام گرفت. جهت بررسی فرآیند اسپرمتوزن از شاخص جانسون استفاده گردید. در این تست کیفیت فرآیند اسپرمتوزن از



نمودار شماره ۱: تغییرات غلظت گلوکز خون (میلی گرم در دسی لیتر) در خاتمه آزمایش، تیمار با کروسین باعث کاهش گلوکز خون حیوانات دیابتی گردید. داده ها به صورت Mean±SEM نشان داده شده است. * نشانگر تفاوت معنی دار در مقایسه با گروه نرمال ($p=0/001$) # نشانگر تفاوت معنی دار در مقایسه با گروه دیابتی ($p=0/001$)

تعداد اسپرم

نتایج تغییرات مربوط به تعداد اسپرمها در مجرای اپیدیدیم در خاتمه آزمایش، در نمودار شماره ۲ نشان داده شده است. تعداد اسپرمها برای حیوانات گروه نرمال برابر با $19/4 \pm 24$ میلیون در هر میلی لیتر می باشد. القای دیابت تعداد اسپرم را در حیوانات گروه کنترل دیابتی به طور معنی داری کاهش داد ($p=0/001$)، به طوری که تعداد اسپرمها برای حیوانات این گروه $4/4 \pm 10$ میلیون در هر میلی لیتر بوده است. در مقابل تیمار با کروسین از کاهش تعداد اسپرمها در حیوانات دیابتی درمان شده به مقدار قابل ملاحظه ای جلوگیری کرده و تعداد اسپرمها را در این گروه به میزان معنی داری در مقایسه با حیوانات گروه کنترل دیابتی افزایش داد ($p=0/037$) که میزان آن برابر با $10/3 \pm 14$ میلیون در هر میلی لیتر می باشد.



نمودار شماره ۲: تغییرات تعداد اسپرم در مجرای اپیدیدیم (تعداد $\times 10^6$ در هر میلی لیتر) درخاتمه آزمایش، تیمار با کروسین در حیوانات دیابتی

عدد ۱ (لوله های آتروفیک بدون سلول های زایا و سرتولی) تا عدد ۱۰ (اسپرما توژنز کامل) درجه بندی می شود (۲۵). همچنین در ادامه ضخامت لوله های سمینفر و ضخامت لایه اپیتلیوم ژرمینال مورد ارزیابی قرار گرفت که نتایج مربوط به آن در جدول شماره ۱ گزارش شده است (۲۵).

جدول شماره ۱: تاثیرات کروسین بر تغییرات آسیب-شناختی بافت بیضه (شاخص جانسون، ضخامت اپیتلیوم لایه ژرمینال و قطر لوله های سمینفر) در گروه های مورد مطالعه

گروه ها	شاخص جانسون	ضخامت اپیتلیوم ژرمینال (میکرون)	قطر لوله های سمینفر (میکرون)
نرمال	$9/6 \pm 0/24$	67 ± 7	151 ± 4
دیابتی	$4/4 \pm 0/05^{***}$	$33 \pm 2^{***}$	$120 \pm 6^{**}$
دیابتی و کروسین	$6/4 \pm 0/61^{###}$	$50 \pm 4^{\#}$	$145 \pm 6^{\#}$

داده ها به صورت Mean±SEM نشان داده شده است

** و *** نشانگر تفاوت معنی دار با $p < 0/01$ و $p < 0/001$ در مقایسه با گروه نرمال
و ### نشانگر تفاوت معنی دار با $p < 0/05$ و $p < 0/01$ در مقایسه با گروه دیابتی

داده ها با استفاده از نرم افزار SPSS نسخه ۲۱ و آزمون آماری آنالیز واریانس (ANOVA) و آزمون تعقیبی توکی (Tukey) تجزیه و تحلیل شدند. نتایج آماری به صورت میانگین \pm خطای استاندارد میانگین (Mean±SEM) ارائه شده است و سطح معنی داری، $p < 0/05$ در نظر گرفته شد.

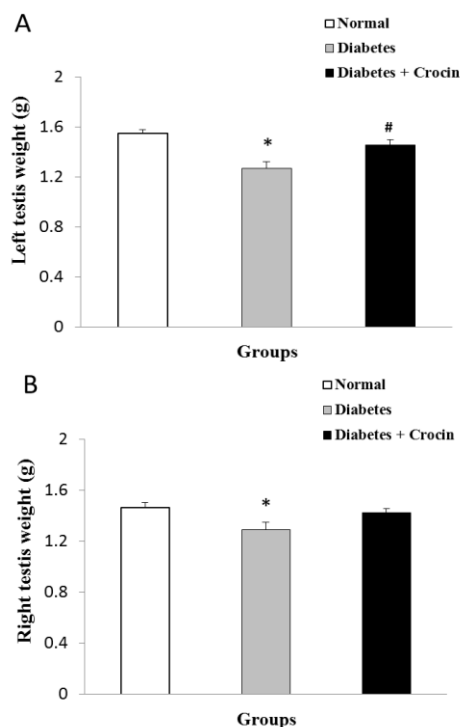
یافته ها

گلوکز خون

همان طور که نمودار شماره ۱ نشان می دهد، میزان گلوکز خون حیوانات گروه نرمال در پایان آزمایش 126 ± 5 میلی گرم در دسی لیتر است. القای دیابت میزان گلوکز خون را در حیوانات گروه کنترل دیابتی در مقایسه با گروه نرمال به طور معنی داری افزایش داد ($p=0/001$)، که میزان آن در پایان آزمایش 229 ± 11 میلی گرم در دسی لیتر بوده است. تیمار با کروسین در طی دوره آزمایش میزان گلوکز خون حیوانات گروه دیابتی درمان شده را در مقایسه با گروه کنترل دیابتی به طور معنی داری کاهش داد ($p=0/000$)، که میزان آن در پایان آزمایش برابر با 118 ± 4 میلی گرم در دسی لیتر بود.

تغییرات وزن بیضه

تغییرات وزن بیضه راست و چپ در خاتمه آزمایش در نمودار شماره ۴ ارائه شده است. براساس نمودار وزن بیضه‌های راست و چپ در حیوانات گروه نرمال به ترتیب برابر با $1/46 \pm 0/03$ و $1/54 \pm 0/02$ گرم می‌باشد. القای دیابت در حیوانات کنترل دیابتی باعث کاهش معنی‌دار در وزن بیضه‌های راست و چپ گردید. به طوری که میزان وزن بیضه راست و چپ در حیوانات این گروه به ترتیب برابر با $1/28 \pm 0/06$ و $1/26 \pm 0/05$ گرم می‌باشد. تیمار با کروسین از کاهش وزن بیضه در حیوانات درمان شده جلوگیری کرده و میزان وزن این ارگان را در مقایسه با گروه کنترل دیابتی به طور معنی‌داری افزایش داد که میزان عددی آن برای بیضه راست و چپ به ترتیب $1/42 \pm 0/03$ و $1/45 \pm 0/04$ گرم می‌باشد.



نمودار شماره ۴: تغییرات وزن بیضه چپ (A) و راست (B) بر حسب گرم در پایان آزمایش، تیمار با کروسین باعث افزایش معنی‌دار در وزن بیضه حیوانات دیابتی درمان شده گردید. داده‌ها به صورت $Mean \pm SEM$ نشان داده شده است.

* نشانگر تفاوت معنی‌دار در مقایسه با گروه نرمال ($p < 0/01$)
نشانگر تفاوت معنی‌دار در مقایسه با گروه دیابتی ($p = 0/011$)

باعث افزایش تعداد اسپرم گردید. داده‌ها به صورت $Mean \pm SEM$ نشان داده شده است.

* نشانگر تفاوت معنی‌دار در مقایسه با گروه نرمال ($p = 0/001$)
نشانگر تفاوت معنی‌دار در مقایسه با گروه دیابتی ($p = 0/037$)

تغییرات درصد اسپرم‌های طبیعی به غیر طبیعی

نمودار شماره ۳ درصد تغییرات مربوط به اسپرم‌های طبیعی نسبت به اسپرم‌های غیرطبیعی در سه گروه نرمال، کنترل دیابتی و دیابتی درمان شده با کروسین را نشان می‌دهد. درصد اسپرم‌های طبیعی و غیرطبیعی به ترتیب در گروه نرمال ۹۴/۱۶ و ۵/۸۴ درصد است. در حیوانات کنترل دیابتی درصد اسپرم‌های غیرطبیعی افزایش (۱۱/۹۴) و درصد اسپرم‌های طبیعی (۸۸/۰۶) کاهش پیدا کرد. همچنین درصد اسپرم‌های طبیعی و غیرطبیعی در گروه دیابتی درمان شده به ترتیب برابر با ۸۳/۵۱ و ۱۶/۴۹ درصد بوده است.

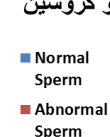
گروه نرمال



گروه دیابتی



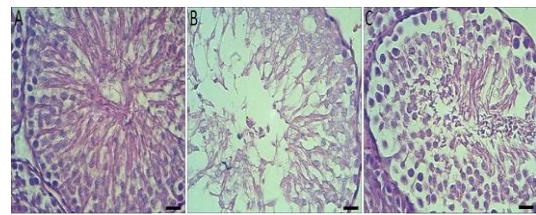
گروه دیابتی و کروسین



نمودار شماره ۳: تغییرات مربوط به درصد اسپرم‌های طبیعی نسبت به درصد اسپرم‌های غیرطبیعی در سه گروه نرمال، کنترل دیابتی و دیابتی درمان شده با کروسین.

بررسی های آسیب-شناختی

همان طور که تصاویر میکروسکوپی تهیه شده از بافت بیضه در حیوانات مورد مطالعه نشان می دهد بافت بیضه و توبول های سمینفر در بررسی های آسیب-شناختی حیوانات گروه نرمال سالم و طبیعی مشاهده می شوند (تصویر شماره ۱). در حیوانات دیابتی شده تخریب توبول های سمینفر همراه به کاهش تعداد سلول های ژرمینال و سایر سلول های تشکیل دهنده توبول سمینفر و همچنین ادم فضای بین بافتی به خوبی قابل مشاهده است. در حالی که تیمار با کروسین میزان این آسیب ها را در حیوانات دیابتی درمان شده به مقدار قابل ملاحظه ای کاهش داده است. از طرفی میزان شاخص جانسون، قطر لوله های سمینفر و ضخامت لایه اپیتلیوم ژرمینال در حیوانات دیابتی کاهش یافت در حالی که کروسین از این تغییرات در حیوانات دیابتی درمان شده جلوگیری کرد (جدول شماره ۱).



تصویر شماره ۱: تصاویر نشان دهنده مقاطع عرضی بافت بیضه با روش رنگ آمیزی هماتوکسیلین و ائوزین می باشد. در تصاویر به دست آمده از حیوانات گروه های نرمال (A) توبول های سمینفر طبیعی مشاهده می شوند. تخریب و گسیختگی توبول سمینفر و کاهش سلول های آن در حیوانات گروه دیابتی به خوبی مشاهده می گردد (B) که درمان با کروسین به مقدار زیادی این آسیب ها را در گروه دیابتی درمان شده (C) کاهش داده است (400X, Scale bars= 10 μm).

بحث

در مطالعه حاضر تیمار با کروسین در حیوانات گروه کنترل دیابتی باعث افزایش تعداد اسپرم و همچنین کاهش درصد اسپرم های غیرطبیعی شد. به علاوه، تیمار با کروسین از کاهش وزن بافت بیضه و تعداد سلول های ژرمینال در طی دیابت جلوگیری نموده است و تغییرات

آسیب- شناختی بافت بیضه و توبول های سمینفر را به مقدار قابل ملاحظه ای بهبود بخشید. نهایتاً تیمار با کروسین در حیوانات دیابتی باعث کاهش گلوکز خون گردید. بافت های مربوط به سیستم تولید مثلی یکی از بافت های مختلف بدن می باشد که به شدت تحت تاثیر دیابت قرار گرفته و تغییرات ساختاری و عملکردی در آن مشاهده می شود (۱). بر اساس نتایج به دست آمده از مطالعه حاضر، فرآیند اسپرماتوزن و تعداد اسپرم به مقدار زیادی در حیوانات دیابتی کاهش پیدا کرده است. این نتایج به دفعات متعدد در مطالعات پیشین گزارش شده است (۳-۱). بر پایه یافته های محققین، عملکرد سلول های لیدیک و نهایتاً تولید تستوسترون در افراد دیابتی به دلیل عدم وجود و یا کاهش اثرات تحریکی انسولین بر روی این سلول ها کاهش پیدا می کند و کاهش هورمون انسولین در طی دیابت میزان سنتز و ترشح هورمون های FSH و LH در هیپوفیز قدامی را کاهش داده و به دنبال آن میزان تولید اسپرم کاهش پیدا می کند (۶). از طرفی فعال شدن برخی فاکتورهای مخرب به دلیل دیابت در بافت بیضه از عوامل دیگر آسیب رسان به فرآیند اسپرماتوزن در مردان دیابتی گزارش شده است (۲). یافته های مطالعات نشان می دهند فعال شدن فاکتورهای متعدد مسیرهای سیگنالینگ مرگ سلولی (آپوپتوز) در طول دیابت از مهم ترین فاکتورهای مخرب می باشد که برای نمونه می توان به افزایش فعالیت کاسپاز-۳ اشاره نمود که افزایش آن در اسپرم افراد دیابتی نوع اول و دوم گزارش شده است (۵). افزایش تولید و تجمع رادیکال های آزاد اکسیژن و به دنبال آن آسیب اکسیداتیو از دلایل اصلی صدمه به سلول های موجود در توبول های سمینفر به شمار می رود که به همراه صدمه و قطعه قطعه شدن DNA اسپرم در مردان دیابتی مشاهده می گردد (۴، ۲۶). افزایش محصولات نهایی گلیکوزیلاسیون پیشرفته (AGE) که میزان آن در بافت بیضه فرد دیابتی افزایش می یابد از دیگر فاکتورهای آسیب زننده به فرآیند اسپرماتوزن و همچنین DNA

اسپرم‌ها می‌باشد (۲۸،۲۷). تغییرات ذکر شده از مهم‌ترین فاکتورهای صدمه زنده به بافت بیضه در حین دیابت بوده که نتایج آسیب-شناختی مطالعه حاضر به خوبی این آسیب‌ها را در توبول‌های سمینفر موش‌های صحرائی دیابتی نشان می‌دهد. به علاوه بررسی نتایج تغییرات وزنی بافت بیضه که در حیوانات دیابتی به طور قابل توجه‌ای کاهش پیدا کرده یکی دیگر از شاخص‌های آسیب به سیستم تولید مثلی جنس مذکر به دلیل دیابت می‌باشد. یافته‌های مطالعه حاضر نشان می‌دهد تیمار با کروسین در طول دیابت باعث بهبود فرآیند اسپرما توژنز می‌گردد. به طوری که براساس نتایج این مطالعه، کروسین توانست تعداد اسپرم را در موش‌های صحرائی دیابتی درمان شده افزایش دهد. کروسین یک کاروتنوئید آب دوست در طبیعت بوده و بر اساس نتایج مطالعات استفاده از این ترکیب این توانایی را دارد که بسیاری از مسیرهای مخرب که در جریان دیابت باعث صدمه به فرآیند اسپرما توژنز در ارگان تولید مثلی جنس مذکر می‌گردد را مهار نماید (۱۳). در مطالعه‌ای استفاده از کروسین توانسته از تجمع رادیکال‌های آزاد اکسیژن و بروز پدیده استرس اکسیداتیو ناشی شده از شوک هموراژیک در بافت‌هایی مثل کبد، کلیه و ریه جلوگیری کند (۲۹). با توجه به این نکته که آسیب اکسیداتیو از مهم‌ترین مسیرهای آسیب زنده به فرآیند اسپرما توژنز در طی دیابت است، پیشنهاد می‌گردد که بهبود فرآیند اسپرما توژنز در حیوانات تیمار شده، ممکن است به دلیل اثرات آنتی اکسیدانی کروسین، ایجاد شده باشد (۲۶، ۴). در راستای نتایج مطالعه حاضر، در مطالعه‌ای مشخص گردید استفاده از کروسین باعث مهار رادیکال‌های آزاد در بافت بیضه موش صحرائی تیمار شده با سیکلوفوسفاماید شده و کیفیت اسپرم را در این حیوانات بهبود می‌بخشد و استفاده از کروسین از آسیب‌های وارده به متغیرهای عملکردی بافت بیضه به واسطه آنمی همولیتیک جلوگیری کرده است (۳۱، ۳۰). نهایتاً، کروسین توانسته از ایجاد صدمه به متغیرهای تولید مثلی توسط نیکوتین جلوگیری نماید (۳۲). در برخی از

مطالعات اثرات ضد آپوپتوزی این ترکیب گزارش شده است. برای نمونه کروسین در مدل آزمایشگاهی القا شده آپوپتوز توانسته برخی از مسیرها و فاکتورهای مرتبط با این پدیده را مهار نماید که در این بین می‌توان به مهار فعالیت آنزیم کاسپازها، کاهش آزاد سازی سیتوکروم C- و حفظ تمامیت غشا میتوکندری اشاره کرد (۳۳). به علاوه اثرات ضد التهابی کروسین به دفعات در مطالعات گزارش شده است که کروسین به دلیل مهار پدیده التهاب و کاهش سیتوکاین‌های التهابی از بروز بیماری آرتریت روماتوئید تا حد زیادی جلوگیری کرده و میزان درد و همچنین نقص عملکرد عضله را به میزان قابل توجه‌ای بهبود می‌بخشد (۱۶، ۱۵). همچنین کروسین در مدل‌های آزمایشگاهی دیابت توانسته میزان برخی از فاکتورهای ایجاد کننده التهاب همچون TNF- α و NF-kappa B که از مهم‌ترین عوامل ایجاد التهاب در بافت‌ها می‌باشند را به طور بارزی کاهش دهد (۳۴، ۷). بر اساس این یافته‌ها شاید بتوان نتیجه‌گیری کرد که کروسین از طریق کاهش پدیده التهاب، که یکی از مسیرهای آسیب بافتی به ویژه در ارگان تولید مثلی جنس نر در طول دیابت بوده، و همچنین مهار پدیده آپوپتوز مانع آسیب در بافت بیضه و نهایتاً بهبود فرآیند اسپرما توژنز می‌گردد. در بررسی نتایج بافتی مشخص گردید که کروسین از تخریب بافت بیضه و همچنین صدمه به توبول‌های سمینفر در طول دیابت جلوگیری کرده و میزان وزن بافت بیضه را در حیوانات دیابتی درمان شده را افزایش داده است. بر اساس نتایج مطالعه حاضر، بخشی از اثرات بهبودی بخش کروسین بر فرآیند اسپرما توژنز شاید به دلیل کاهش گلوکز خون در حیوانات دیابتی درمان شده باشد چرا که در حیوانات دیابتی تیمار شده، کروسین به طور معنی داری باعث کاهش گلوکز خون گردید. اثرات کاهش دهنده گلوکز خون توسط کروسین، که از مهم‌ترین کاروتنوئیدهای گیاه زعفران می‌باشد، در موارد متعدد گزارش شده است (۳۷، ۳۵). در یک مطالعه استفاده از کروسین به مدت ۶ هفته باعث کاهش میزان

جلوگیری نموده و تا حدود زیادی باعث بهبود فرآیند اسپرماتوژنز گردد. بر اساس این یافته‌ها استفاده از کروسین در مردان ممکن است از آسیب به سیستم تولید مثلی و فرآیند تولید اسپرم جلوگیری کرده و باعث بهبود عملکرد سیستم تولید مثلی مردان دیابتی گردد. به هر حال برای اثبات این امر هنوز مطالعات بیش تری نیاز است تا مکانیسم‌های پیچیده سلولی و مولکولی این ترکیب را در بهبود فرآیند اسپرماتوژنز به اثبات برساند.

سپاسگزاری

این مطالعه، در گروه فیزیولوژی و فیزیکی پزشکی دانشگاه علوم پزشکی بقیه الله انجام شده است. بدین وسیله نویسندگان از همکاری گروه مربوطه، کمیته تحقیقات دانشجویی و هم‌چنین معاونت پژوهش دانشکده پزشکی دانشگاه علوم پزشکی بقیه‌الله که مقدمات و هزینه مورد نیاز این تحقیق را فراهم نمودند تشکر و قدردانی می‌کنند.

References

- Ding GL, Liu Y, Liu ME, Pan JX, Guo MX, Sheng JZ, et al. The effects of diabetes on male fertility and epigenetic regulation during spermatogenesis. *Asian J Androl* 2015; 17(6): 948-953.
- Jangir RN, Jain GC. Diabetes mellitus induced impairment of male reproductive functions: a review. *Curr Diabetes Rev* 2014; 10(3): 147-157.
- Gaunay G, Nagler HM, Stember DS. Reproductive sequelae of diabetes in male patients. *Endocrinol Metab Clin North Am* 2013; 42(4): 899-914.
- Mangoli E, Talebi AR, Anvari M, Pouretezari M. Effects of experimentally-induced diabetes on sperm parameters and chromatin quality in mice. *Iran J Reprod Med* 2013; 11(1): 53-60 (Persian).
- Roessner C, Paasch U, Kratzsch J, Glander HJ, Grunewald S. Sperm apoptosis signalling in diabetic men. *Reprod Biomed Online* 2012; 25(3): 292-299.
- Ballester J, Munoz MC, Dominguez J, Rigau T, Guinovart JJ, Rodriguez-Gil JE. Insulin-dependent diabetes affects testicular function by FSH-and LH-linked mechanisms. *J Androl* 2004; 25(5): 706-719.
- Samarghandian S, Azimi-Nezhad M, Farkhondeh T. Crocin attenuate Tumor Necrosis Factor-alpha (TNF-alpha) and interleukin-6 (IL-6) in streptozotocin-induced diabetic rat aorta. *Cytokine* 2016; 88: 20-28.
- Hosseinzadeh H, Shamsaie F, Mehri S. Antioxidant activity of aqueous and ethanolic extracts of *Crocus sativus* L. stigma and its bioactive constituents, crocin and safranal. *Pharmacognosy Magazine* 2009; 5(20): 419-424.

9. Ordoudi SA, Tsimidou MZ. Measuring Antioxidant and Prooxidant Capacity Using the Crocin Bleaching Assay (CBA). *Methods Mol Biol* 2015; 1208: 329-344.
10. Ghadroost B, Vafaei AA, Rashidy-Pour A, Hajisoltani R, Bandegi AR, Motamedi F, et al. Protective effects of saffron extract and its active constituent crocin against oxidative stress and spatial learning and memory deficits induced by chronic stress in rats. *Eur J Pharmacol* 2011; 667(1): 222-229.
11. Altinoz E, Oner Z, Elbe H, Turkoz Y, Cigremis Y. Protective effect of saffron (its active constituent, crocin) on oxidative stress and hepatic injury in streptozotocin induced diabetic rats. *Gene Ther Mol Biol* 2014; 16(16): 160-171.
12. Jahanbakhsh Z, Rasoulilian B, Jafari M, Shekarforoush S, Esmailidehaj M, Mohammadi MT, et al. Protective effect of crocin against reperfusion-induced cardiac arrhythmias in anaesthetized rats. *EXCLI J* 2012; 11: 20-29.
13. Finley JW, Gao S. A Perspective on *Crocus sativus* L. (Saffron) Constituent Crocin: A Potent Water-Soluble Antioxidant and Potential Therapy for Alzheimer's Disease. *J Agric Food Chem* 2017; 65(5): 1005-1020.
14. Naghizadeh B, Boroushaki MT, Vahdati Mashhadian N, Mansouri SMT. Protective effects of crocin against cisplatin-induced acute renal failure and oxidative stress in rats. *Iran Biomed J* 2008; 12(2): 93-100.
15. Li X, Jiang C, Zhu WY. Crocin reduces the inflammation response in rheumatoid arthritis. *Biosci Biotech Bioch* 2017; 81(5): 891-898.
16. Lei M, Guo C, Hua L, Xue S, Yu D, Zhang C, et al. Crocin Attenuates Joint Pain and Muscle Dysfunction in Osteoarthritis Rat. *Inflammation* 2017; 40(6): 2086-2093.
17. Asadi F, Jamshidi AH, Khodaghali F, Yans A, Azimi L, Faizi M, et al. Reversal effects of crocin on amyloid beta-induced memory deficit: Modification of autophagy or apoptosis markers. *Pharmacol Biochem Behav* 2015; 139(Pt A): 47-58.
18. Khaki A, Khaki AA, Hajhosseini L, Golzar FS, Ainehchi N. The anti-oxidant effects of ginger and cinnamon on spermatogenesis dysfunction of diabetes rats. *Afr J Tradit Complement Altern Med* 2014; 11(4): 1-8.
19. Bal R, Turk G, Tuzcu M, Yilmaz O, Ozercan I, Kuloglu T, et al. Protective effects of nanostructures of hydrated C(60) fullerene on reproductive function in streptozotocin-diabetic male rats. *Toxicology* 2011; 282(3): 69-81.
20. Wixson SK, White WJ, Hughes HC, Jr., Lang CM, Marshall WK. A comparison of pentobarbital, fentanyl-droperidol, ketamine-xylazine and ketamine-diazepam anesthesia in adult male rats. *Lab Anim Sci* 1987; 37(6): 726-730.
21. Mohammadi MT, Pirmoradi L, Mesbah F, Safaei A, Dehghani GA. Trophic actions of oral vanadium and improved glycemia on the pancreatic beta-cell ultrastructure of streptozotocin-induced diabetic rats. *JOP* 2014; 15(6): 591-596.
22. Pirmoradi L, Mohammadi MT, Safaei A, Mesbah F, Dehghani GA. Does the relief of glucose toxicity act as a mediator in proliferative actions of vanadium on pancreatic islet beta cells in streptozotocin diabetic rats? *Iran Biomed J* .2014;18(3):173-180 (Persian).
23. Esmailizadeh M, Dianat M, Badavi M, Samarbafe-Zadeh A, Naghizadeh B. Effect of crocin on nitric oxide synthase expression in post-ischemic isolated rat heart. *Avicenna J Phytomed* 2015; 5(5): 420-426.

24. Goyal SN, Arora S, Sharma AK, Joshi S, Ray R, Bhatia J, et al. Preventive effect of crocin of *Crocus sativus* on hemodynamic, biochemical, histopathological and ultrastructural alterations in isoproterenol-induced cardiotoxicity in rats. *Phytomedicine* 2010; 17(3-4): 227-232.
25. Naeimi RA, Talebpour Amiri F, Khalatbary AR, Ghasemi A, Zargari M, Ghesemi M, et al. Atorvastatin mitigates testicular injuries induced by ionizing radiation in mice. *Reprod Toxicol* 2017; 72: 115-121.
26. Rama Raju GA, Jaya Prakash G, Murali Krishna K, Madan K, Siva Narayana T, Ravi Krishna CH. Noninsulin-dependent diabetes mellitus: effects on sperm morphological and functional characteristics, nuclear DNA integrity and outcome of assisted reproductive technique. *Andrologia* 2012; 44 (Suppl 1): 490-498.
27. Mallidis C, Agbaje I, Rogers D, Glenn J, McCullough S, Atkinson AB, et al. Distribution of the receptor for advanced glycation end products in the human male reproductive tract: prevalence in men with diabetes mellitus. *Hum Reprod* 2007; 22(8): 2169-2177.
28. Karimi J, Goodarzi MT, Tavilani H, Khodadadi I, Amiri I. Relationship between advanced glycation end products and increased lipid peroxidation in semen of diabetic men. *Diabetes Res Clin Pract* 2011; 91(1): 61-66.
29. Yang L, Dong XJ. Crocin attenuates hemorrhagic shock-induced oxidative stress and organ injuries in rats. *Environ Toxicol Phar* 2017; 52: 177-182.
30. Bakhtiary Z, Shahrooz R, Ahmadi A, Zarei L. Evaluation of antioxidant effects of crocin on sperm quality in cyclophosphamide treated adult mice. *Vet Res Forum* 2014; 5(3): 213-218.
31. Hesari AK, Shahrooz R, Ahmadi A, Malekinejad H, Saboory E. Crocin prevention of anemia-induced changes in structural and functional parameters of mice testes. *J Appl Biomed* 2015; 13(3): 213-223.
32. Salahshoor MR, Khazaei M, Jalili C, Keivan M. Crocin Improves Damage Induced by Nicotine on A Number of Reproductive Parameters in Male Mice. *Int J Fertil Steril* 2016; 10(1): 71-78.
33. Thushara RM, Hemshekhar M, Paul M, Shanmuga Sundaram M, Shankar RL, Kemparaju K, et al. Crocin prevents sesamol-induced oxidative stress and apoptosis in human platelets. *J Thromb Thrombolysis* 2014; 38(3): 321-330.
34. Lv BC, Chen T, Xu ZG, Huo FQ, Wei YY, Yang XG. Crocin protects retinal ganglion cells against H₂O₂-induced damage through the mitochondrial pathway and activation of NF-kappa B. *Int J Mol Med* 2016; 37(1): 225-232.
35. Kianbakht S, Hajiaghaee R. Anti-hyperglycemic effects of saffron and its active constituents, crocin and safranal, in alloxan-induced diabetic rats. *JMP* 2011; 3(39): 82-89 (Persian).
36. Shirali S, Zahra Bathaie S, Nakhjavani M. Effect of Crocin on the Insulin Resistance and Lipid Profile of Streptozotocin Induced Diabetic Rats. *Phytother Res* 2013; 27(7): 1042-1047.
37. Mohajeri D, Mousavi G, Doustar Y. Antihyperglycemic and pancreas-protective effects of *Crocus sativus* L. (Saffron (stigma ethanolic extract on rats with alloxan-induced diabetes. *Journal of Biological Sciences* 2009; 9(4): 302-310.