

## *Protective Effect of Oral Extract of Stevia rebaudiana on Skin Flap Survival in Male Rats*

Majid Banimohammad<sup>1</sup>,  
Gholamali Javdan<sup>2,3</sup>,  
Shamim Samavat Ekbatan<sup>4</sup>,  
Mojtaba Safe<sup>5</sup>, Zohreh Hajheydari<sup>6</sup>

<sup>1</sup> Medical Student, Physiology Research Center, Faculty of Medicine, Iran University of Medical Sciences, Tehran, Iran

<sup>2</sup> Physiology Research Center, Faculty of Medicine, Iran University of Medical Sciences, Tehran, Iran

<sup>3</sup> Assistant Professor, Minimally Invasive Surgery Research Center, Iran University of Medical Sciences Tehran, Iran

<sup>4</sup> MSc in Medical Nanotechnology, Faculty of Advanced Medical Sciences, Tabriz University of Medical Sciences, Tabriz, Iran

<sup>5</sup> General Practitioner, Physiology Research Center, Faculty of Medicine, Iran University of Medical Sciences, Tehran, Iran

<sup>6</sup> Associate Professor, Department of Dermatology, Faculty of Medicine, Mazandaran University of Medical Sciences, Sari, Iran

(Received February 4, 2018 ; Accepted September 30, 2018)

### **Abstract**

**Background and purpose:** Due to the properties of Stevia, it seems that this plant can be effective in reducing oxidative damage consequent to ischemia-reperfusion, and increase the survival of skin flap. This research aimed at investigating the effects of oral extract of stevia on apoptosis and skin flap necrosis in rats.

**Materials and methods:** In this experimental study, Sprague Dawley rats were orally gavaged 25 mg/kg/daily of stevia leaf extract for one week, before or after the removal of flap. One week after surgery, the amount of flap necrosis, the content of malondialdehyde (MDA) in flap tissue, and superoxide dismutase (SOD) activity were measured.

**Results:** Pre-treatment or post-treatment with stevia leaf extract reduced the necrotic area in the flap compared to the control group. It also reduced the MDA content and increased SOD activity. Pre-treatment with stevia leaf extract was found to have a better protective effect than post-treatment in all variables investigated.

**Conclusion:** Current findings confirmed the survival of the flap with oral administration of stevia leaf extract. The beneficial effects of oral extract of stevia leaf can be clinically examined in reducing ischemic flap necrosis before and after surgery.

**Keywords:** stevia rebaudiana, malondialdehyde, superoxide dismutase, skin flap

J Mazandaran Univ Med Sci 2018; 28 (166): 1-9 (Persian).

\* Corresponding Author: Zohreh Hajheydari - Department of Dermatology, Faculty of Medicine, Mazandaran University of Medical Sciences, Sari, Iran (E-mail: Zhajheydari@yahoo.com)

# اثر محافظتی عصاره خوراکی گیاه شیرین برگ [*Stevia rebaudiana*] بر بقای فلپ پوستی در موش صحرایی نر

مجید بنی محمد<sup>۱</sup>غلامعلی جاودان<sup>۲،۳</sup>شمیم سماوات اکباتان<sup>۴</sup>مجتبی سیف<sup>۵</sup>زهرة حاج حیدری<sup>۶</sup>

## چکیده

**سابقه و هدف:** با توجه بر خواص گیاه شیرین برگ (استویا)، به نظر می‌رسد این گیاه می‌تواند در کاهش آسیب اکسیداتیو متعاقب ایسکمی - رپرفیوژن، موثر واقع شده و بر میزان بقای فلپ پوستی بیفزاید. مطالعه حاضر با هدف بررسی اثرات پیش و پس از مصرف خوراکی عصاره شیرین برگ، بر آپوپتوز و نکروز فلپ پوستی در موش صحرایی، انجام پذیرفت. **مواد و روش‌ها:** در این مطالعه تجربی - آزمایشگاهی، قبل یا بعد از برداشتن فلپ در موش‌های صحرایی نژاد Sprague Dawley، روزانه ۲۵ mg/kg عصاره شیرین برگ به مدت یک هفته به صورت گاوژ تجویز گردید. یک هفته پس از جراحی، مقدار نکروز فلپ، محتوای مالون دی‌الدهید (MDA) بافت فلپ و میزان فعالیت سوپراکسید دیسموتاز (SOD) اندازه گیری شد.

**یافته‌ها:** پیش تیمار یا پس تیمار با عصاره شیرین برگ، درصد منطقه نکروزه در فلپ را در مقایسه با گروه کنترل کاهش داد و همچنین محتوای MDA را کاهش و فعالیت SOD را افزایش داد. پیش تیمار نسبت به پس تیمار با عصاره خوراکی شیرین برگ (با لحاظ تمامی متغیرهای ذکر شده در بالا) اثرات محافظتی بهتری ایجاد کرد.

**استنتاج:** در این مطالعه، بقای فلپ به وسیله پیش یا پس از درمان با عصاره خوراکی شیرین برگ در موش تایید شد. اثرات مفید تجویز عصاره خوراکی شیرین برگ قبل و بعد از جراحی می‌تواند برای کاهش نکروز فلپ ناشی از ایسکمی، مورد بررسی بالینی قرار گیرد.

**واژه های کلیدی:** شیرین برگ، *Stevia rebaudiana*، استویا، MDA، SOD، فلپ پوستی، skin flap

## مقدمه

حال به دلیل نکروز پس از پیوند، استفاده از فلپ‌های پوستی در شرایط بالینی بسیار محدود است. در واقع، نبود جریان خون در بافت فلپ پس از جراحی، اصلی‌ترین دلیل نکروز فلپ در قسمت دیستال آن است. برخی از داروها

فلپ پوستی معمولاً به منظور حفظ عملکرد پوست پس از آسیب وسیع به کار گرفته می‌شود که می‌توان به استفاده از نوسازی فلپ، برای درمان پوست از دست رفته، در نتیجه تروما یا برداشت تومور اشاره کرد (۱، ۲). با این

E-mail: Zhajheydari@yahoo.com

**مؤلف مسئول:** زهرة حاج حیدری - ساری: دانشگاه علوم پزشکی مازندران، دانشکده پزشکی، گروه پوست

۱. دانشجوی پزشکی، مرکز تحقیقات فیزیولوژی، دانشکده پزشکی، دانشگاه علوم پزشکی ایران، تهران، ایران

۲. مرکز تحقیقات فیزیولوژی، دانشکده پزشکی، دانشگاه علوم پزشکی ایران، تهران، ایران

۳. استادیار، مرکز تحقیقات جراحی های کم تهاجمی، دانشگاه علوم پزشکی ایران، تهران، ایران

۴. کارشناسی ارشد نانو تکنولوژی پزشکی، دانشکده علوم نوین پزشکی، دانشگاه علوم پزشکی تبریز، تبریز، ایران

۵. پزشک، مرکز تحقیقات فیزیولوژی، دانشکده پزشکی، دانشگاه علوم پزشکی ایران، تهران، ایران

۶. دانشیار، گروه پوست، دانشکده پزشکی، دانشگاه علوم پزشکی مازندران، ساری، ایران

تاریخ دریافت: ۱۳۹۶/۱۱/۱۵ تاریخ ارجاع جهت اصلاحات: ۱۳۹۶/۱۱/۱۷ تاریخ تصویب: ۱۳۹۷/۷/۸

با اثر بر روی مسیرهای پیام رسانی خاص می‌تواند جلوی از دست رفتن بافت ایسکمی را بگیرند و میزان تحمل بافت را نسبت به ایسکمی و آسیب اکسیداتیو افزایش دهند (۳-۵). داروهای بسیاری گزارش شده‌اند که می‌توانند میزان بقای بافت را از طریق سرکوب پاسخ‌های التهابی، جلوگیری از آزاد شدن بیش از حد رادیکال‌های آزاد و القای رگ زایی افزایش دهند (۶،۷).

در مطالعات قبلی تایید گردید که تجویز دارو قبل یا بعد از آسیب ایسکمی، در ارگان‌های مختلف می‌تواند مکانیسم‌های پیام رسانی ویژه‌ای را برای کاهش آسیب بافتی فعال کند (۸-۱۱). این مسیرهای مولکولی عموماً از طریق تثبیت فیزیولوژی میتوکندری، کاهش تولید گونه‌های فعال اکسیژن (ROS) و تضعیف پاسخ‌های التهابی عمل می‌کنند (۱۲-۱۴). فعال شدن کانال‌های پتاسیمی حساس به ATP میتوکندریایی، آسیب اکسیداتیو را در سلول به وسیله محافظت از غشای میتوکندری و کاهش بیان پروتئین‌های پیش-آپوپتوزی Bax و کاسپاز ۳ کاهش می‌دهد (۱۵-۲۰). یکی از ایمن‌ترین راهکارها برای کاهش آسیب ایسکمی، تجویز خوراکی مواد با منشأ طبیعی است که خاصیت ضدالتهابی و آنتی‌اکسیدانی در محیط درون‌تنی (in vivo) داشته باشند (۲۱-۲۴). از عصاره شیرین برگ به دلیل دارا بودن خاصیت آنتی‌اکسیدانی، برای کاهش آسیب بافتی پس از ایسکمی در ارگان‌های مختلف استفاده شده است (۲۵،۲۶). گیاه مذکور با دارا بودن ترکیبات فنولی، خواص ضد استرس اکسیداتیو از خود نشان داده است که موجب افزایش ظرفیت آنتی‌اکسیدانی کل (TAC) شده است. در یک مطالعه، محتوای فنولی کلی برگ استویا، در دوز ۱۱/۰۴ میکروگرم، ۵۰ درصد رادیکال‌های DPPH را مهار کرده است (IC<sub>50</sub>). استویا خواص دیگری همچون کاهش دادن قندخون، گشادکننده‌ی عروق (می‌تواند از اثرات ناشی از ایسکمی جلوگیری کند)، ضد التهابی (می‌تواند اثرات فعال شدن سیستم ایمنی در رپرفیوژن را مرتفع سازد)، خواص آنتی‌میکروبی، آنتی‌ویروسی و ضد مخمری، نیز دارد. در مطالعه حاضر،

اثر پیش و پس تیمار با عصاره خوراکی شیرین برگ بر بقای فلپ و مارکرهای اکسیداتیو در بافت فلپ، هفت روز پس از برداشتن فلپ مورد مطالعه قرار گرفت. با توجه بر خواص گیاه استویا، به نظر می‌رسد این گیاه بتواند در کاهش آسیب اکسیداتیو متعاقب ایسکمی-رپرفیوژن، موثر واقع شده و بر میزان بقای فلاپ پوستی بیفزاید. با توجه بر لزوم حفظ بقاء و افزایش اثر بخشی فلپ‌های پوستی، یافتن راهی جهت کنترل میزان از بین رفتن بافت، ضروری است. از این رو این مطالعه با هدف ارزیابی اثرات درمانی استویا، بر میزان نکرروز بافتی و مارکرهای استرس اکسیداتیو (مالون دی‌آلدئید و سوپراکسید دیسموتاز)، در فلپ پوستی انجام پذیرفت (۳۲-۲۷).

## مواد و روش‌ها

در این مطالعه تجربی-آزمایشگاهی، پس از تایید تمامی پروتکل‌ها توسط کمیته اخلاق دانشگاه علوم پزشکی ایران، از ۴۰ موش صحرایی نر نژاد Sprague Dawley، با وزن بین ۱۷۰ تا ۲۴۰ گرم در ۴ گروه شامل، شام (sham) بدون انجام فلپ، جراحی فلپ، تجویز عصاره شیرین برگ قبل از جراحی فلپ و تجویز عصاره شیرین برگ پس از جراحی فلپ استفاده شد. قبل از برداشتن فلپ، حیوان‌ها با تزریق داخل صفاقی ۵۰ mg/kg پنتوباریتال سدیم بیهوش شدند. دو برش ۸ سانتی‌متری موازی در منطقه پشتی ایجاد، و این دو برش به وسیله یک برش عرضی ۳ سانتی‌متری در منطقه دمی به هم متصل گردیدند. یک فیلم شفاف استریل بین پوست برداشته شده و فاشیای محافظت کننده آن قرار داده شد (برای این که پوست فلاپ به بافت زیرین خود متصل نشده و از عروق و مواد آن تاثیر و بهره نجوید) و سپس پوست بخیه زده شد. فیلم استریل از روز انجام جراحی فلاپ تا روز هفتم که آزمایش پایان یابد، باقی ماند. ارتفاع فلاپ و اندازه گیری ناحیه نکرروز براساس روش مک فارلین بوده است (۳۳). تصویر شماره ۱، ابعاد و محل فلپ پوستی را نشان می‌دهد. درصد ناحیه

در گروه فلپ+عصاره شیرین برگ، موش‌ها پس از جراحی فلپ، عصاره شیرین برگ به میزان 25 mg/kg و مدت 7 روز دریافت کردند. در گروه sham بدون برداشتن فلپ، فقط برش انجام گرفت. 7 روز پس از برداشتن فلپ یا جراحی sham، در همه گروه‌ها منطقه نکروزه مطابق با فرمول گفته شده، محاسبه شد. به وسیله کتامین (150 mg/kg) حیوانات کشته شده و نمونه‌های فلپ پوستی جمع‌آوری و در دمای ۲۰- درجه سانتی‌گراد برای آنالیز بیوشیمیایی نگهداری شدند.

#### سنجش SOD و MDA در بافت فلپ

بافت پوست در بافت‌افر (TETris-ethylenediaminetetraacetic Acid) و در دمای ۴ °C و pH = 7/0 همگن گردید. بافت همگن شده با 1500 × g به مدت 7 دقیقه در دمای ۴ °C سانتریفوژ و سپس ایزوله و در نهایت فاکتورهای بیوشیمیایی اندازه‌گیری شد. برای تعیین سطح پراکسیداسیون چربی‌ها، محتوای MDA در بافت همگن شده اندازه‌گیری گردید و مقدار MDA با استفاده از کیت Cayman's TBARS Assay Kit, USA، به وسیله پاسخ کنترل شده با تیوباربتوریک و تولید ماده فعال تیوباربتوریک (TBARS) سنجیده شد. فعالیت سوپراکسید دیسموتاز بر اساس پروتکل شرکت سازنده برای تعیین ظرفیت آنتی‌اکسیدانی بافت فلپ (K335, BioVision, USA) اندازه‌گیری شد. تمامی داده‌ها با نرم‌افزار Graphpad prism 6 آنالیز گردید و از (ANOVA) یک طرفه با آزمون تعقیبی توکی (post hoc tukey test) برای مقایسه داده‌ها استفاده شد.

## یافته‌ها

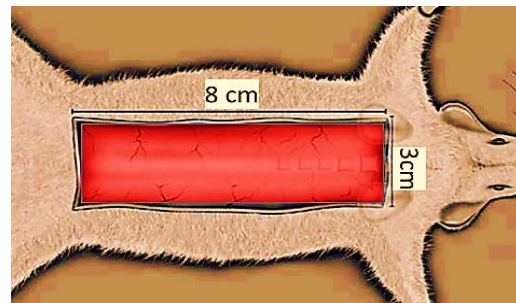
### درصد نکروز فلپ

نمودار شماره ۱، درصد نکروز فلپ از هر گروه، 7 روز پس از برداشتن فلپ را نشان می‌دهد. با توجه به این نمودار درصد نکروز در گروه فلپ (کنترل) و میزان

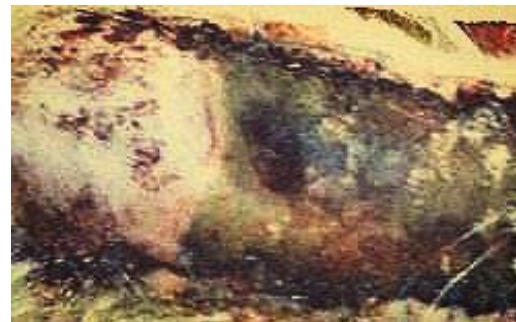نکروزه در هر فلپ در روز هفتم پس از بالا بردن فلپ با تقسیم طول ناحیه نکروتیک به طول کل فلپ محاسبه و نتیجه براساس درصد محاسبه شد (۳۳).

$$\text{Necrotic Area Percentage} = \frac{\text{Lenth of Necrotic Tissue}}{\text{Lenth of Skin Flap}} \times 100$$

یک نمونه از بافت فلپ در روز 7 ام، در تصویر شماره 2 نشان داده شده است.

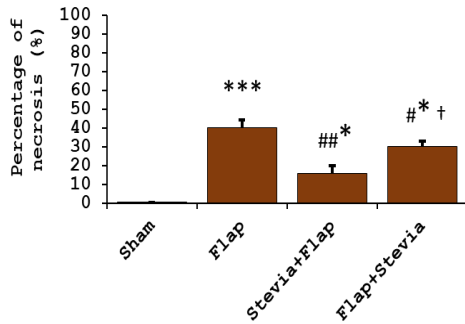


تصویر شماره ۱: ابعاد و محل فلپ پوستی

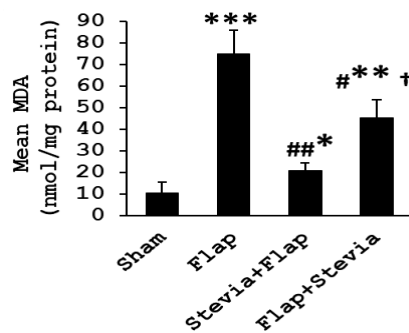


تصویر شماره ۲: فلپ پوستی و ناحیه نکروزی

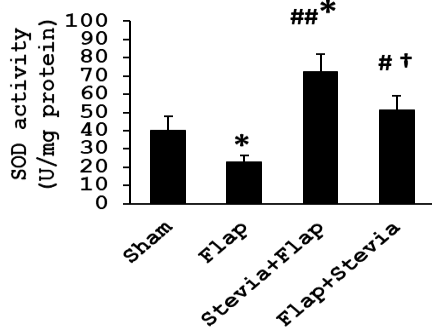
در گروه عصاره شیرین برگ + فلپ، عصاره شیرین برگ به میزان 25 mg/kg در روز به مدت یک هفته قبل از عمل به صورت گاوآژ تجویز شد. دلیل تجویز به صورت گاوآژ نامشخص بودن میزان گذر عصاره استویا از لایه‌های مختلف پوست و فارماکوکینتیک تجویز توپیکال بوده است، در حالی که اندازه‌گیری‌ها و تحقیقات بر روی گاوآژ عصاره این گیاه و اثرات آن قبلاً مشخص شده است. عصاره استفاده شده از نوع آبی، مربوط به برگ گیاه استویا بوده و از Hunan NutraMax Inc, China تهیه گردید.



نمودار شماره ۱: درصد فلاپ پوستی در گروه‌های مختلف یک هفته بعد از جراحی فلاپ، داده‌ها به صورت  $\text{Mean} \pm \text{SDV}$  بیان شده‌اند.  $p < 0.05$  و  $p < 0.001$  در مقایسه با گروه Sham و  $p < 0.05$  و  $p < 0.01$  در مقایسه با گروه فلاپ (کنترل).  $\dagger p < 0.05$  در مقایسه با گروه پیش درمان



نمودار شماره ۲: میزان مالون دی آلدئید در فلاپ پوستی در گروه‌های مختلف یک هفته بعد از جراحی فلاپ. داده‌ها به صورت  $\text{Mean} \pm \text{SDV}$  بیان شده‌اند.  $P < 0.05$  و  $p < 0.01$  و  $p < 0.001$  در مقایسه با گروه Sham و  $P < 0.05$  و  $\# p < 0.01$  در مقایسه با گروه فلاپ (کنترل).  $\dagger p < 0.05$  در مقایسه با گروه پیش درمان.



نمودار شماره ۳: میزان فعالیت آنزیم سوپر اکسید دیسموتاز در فلاپ پوستی در گروه‌های مختلف یک هفته بعد از جراحی فلاپ. داده‌ها به صورت  $\text{Mean} \pm \text{SDV}$  بیان شده‌اند.  $P < 0.05$  در مقایسه با گروه Sham و  $\# P < 0.05$  و  $\#\# p < 0.01$  در مقایسه با گروه فلاپ (کنترل).  $\dagger p < 0.05$  در مقایسه با گروه پیش درمان.

نکروز فلاپ در مقابل گروه Sham بالا بوده است ( $p < 0.001$ ). تیمار عصاره خوراکی شیرین برگ قبل از جراحی فلاپ در گروه آزمایشی، به صورت معنی‌داری منطقه نکروزه را محدود کرد ( $p < 0.01$ ) در مقابل گروه فلاپ) و همچنین تیمار بعد از جراحی با عصاره خوراکی شیرین برگ منطقه نکروزه در فلاپ را کاهش داد ( $p < 0.05$  در مقابل گروه فلاپ)، هر چند این اثر به اندازه گروه پیش تیمار با عصاره خوراکی شیرین برگ نبوده است.

#### محتوای MDA

با توجه به نمودار شماره ۲، در مقایسه محتوای MDA در بافت همگن شده فلاپ با گروه Sham، پیش تیمار با عصاره خوراکی شیرین برگ، محتوای MDA را در مقایسه با گروه فلاپ کاهش داد ( $p < 0.01$ ). پیش تیمار با عصاره خوراکی شیرین برگ در کاهش محتوای MDA، در مقایسه با پس تیمار با عصاره خوراکی شیرین برگ، مؤثرتر بوده است، هر چند که پس تیمار نیز باعث کاهش محتوای MDA شد ( $p < 0.05$ ) در مقایسه با گروه فلاپ).

#### فعالیت SOD

نمودار شماره ۳ میزان فعالیت آنزیم سوپر اکسید دیسموتاز در فلاپ پوستی در گروه‌های مختلف یک هفته بعد از جراحی فلاپ را نشان می‌دهد. با توجه به این نمودار، یک هفته پس از جراحی فلاپ، فعالیت SOD در گروه فلاپ (کنترل) کاهش یافت ( $p < 0.05$ ) در مقایسه با گروه Sham). پیش تیمار با عصاره خوراکی شیرین برگ، به صورت معنی‌داری فعالیت SOD در بافت فلاپ را افزایش داد ( $p < 0.01$ ) در مقایسه با گروه فلاپ (کنترل)). پس تیمار با عصاره خوراکی شیرین برگ، یک هفته پس از جراحی فلاپ فعالیت SOD را افزایش داد ( $p < 0.05$ ) در مقایسه با گروه فلاپ (کنترل)، هر چند به اندازه گروه پیش تیمار مؤثر نبود.

## بحث

در مطالعه حاضر برای اولین بار تأثیر پیش تیمار و پس تیمار با عصاره خوراکی گیاه شیرین برگ بر روی قابلیت زیستی فلپ پوستی مورد ارزیابی قرار گرفت. تجویز خوراکی عصاره شیرین برگ قبل از برداشتن فلپ به صورت قابل توجهی بقای فلپ را به وسیله کاهش درصد ناحیه نکروزه، کاهش محتوای MDA در فلپ و افزایش فعالیت SOD، افزایش می دهد. همچنین پس تیمار با عصاره خوراکی شیرین برگ در بقای فلپ تأثیر گزار بوده و مارکرهاى اکسیداتیو را کاهش داده است. با توجه به نتایج مطالعه حاضر، پس درمان با عصاره خوراکی شیرین برگ به اندازه پیش درمان، بر روی آسیب ایسکمی دریافت فلپ موثر نیست. در مطالعات قبلی نشان داده شد که پیش تیمار با ایزواستویول حجم ناحیه انفارکتوس را کاهش داده، و باعث بهبودی مرگ سلولی و نفوذ نوتروفیل، بهبودی فعالیت عصبی - حرکتی، افزایش فعالیت SOD، القای Bcl-2، سرکوب سوپراکسیداسیون چربی و بیان NF- $\kappa$ B شده است که موجب معکوس کردن روند نکروز و آپوپتوز نوروها و التهاب می گردد (۲۶، ۳۴). در مطالعه حاضر مزایای مشابهی برای اثرات عصاره خوراکی شیرین برگ بر بهبود بقا فلپ و کاهش نکروز ناشی از ایسکمی، تأیید گردید. اثرات ضد آپوپتوزی تیمار با عصاره شیرین برگ روی مدل ایسکمی/رپرفیوژن ارگان‌های مختلفی از قبیل قلب و مغز تأیید شده است (۲۱، ۲۲، ۳۵، ۳۶). این ویژگی ضد آپوپتوزی عصاره شیرین برگ، با خواص آنتی‌اکسیدانی و حذف گونه‌های فعال اکسیژن مرتبط است و به کاهش بیان پروتئین‌های پیش آپوپتوزی منجر می‌شود. در مطالعه حاضر، تأثیر پیش تیمار با عصاره شیرین برگ بر مارکرهاى اکسیداتیو مانند MDA، SOD در بافت فلپ مشهود است. با توجه به ارتباط قوی بین استرس اکسیداتیو و آسیب میتوکندری و آپوپتوز به نظر می‌رسد عصاره شیرین برگ نه تنها باعث کاهش نکروز می‌شود بلکه مرگ سلولی از نوع آپوپتوز را نیز در

بافت فلپ تحت تأثیر قرار می‌دهد. همچنین در مطالعه حاضر در گروهی که بعد از فلپ عصاره خوراکی شیرین برگ دریافت کردند، عصاره شیرین برگ باعث محافظت از فلپ و کاهش استرس اکسیداتیو شد. هر چند تیمار پس از عمل به اندازه پیش تیمار مؤثر واقع نشد، با این وجود تجویز عصاره خوراکی شیرین برگ در بالین پس از وقوع آسیب غیر منتظره پوستی پیشنهاد می‌شود. در این مطالعه، تأثیر ترکیب توام پیش و پس تیمار با عصاره خوراکی شیرین برگ بر کاهش نکروز فلپ ارزیابی نشد. درمان قبل و بعد از آسیب ایسکمی در بالین در شرایطی مانند پیوند فلپ که آسیب ایسکمی قابل پیش بینی است، روشی کاربردی خواهد بود.

در مطالعه‌ای که به بررسی اثرات استویا بر روند التیام زخم پوستی پرداخته است، شیوه تجویز به صورت توپیکال بوده و نتایج نشان داد که عصاره آبی استویا، به صورت یک حالت وابسته به دوز باعث تسریع و بهبودی روند التیام زخم پوستی می‌شود. هم‌چنین استعمال عصاره آبی استویا، موجب کاهش ناحیه زخم شده و سرعت اپیتلیزاسیون و میزان بافت گرانولاسیون افزایش یافته است. بدیهی است افزایش قابلیت التیام زخم، اگر چه بیش‌تر مربوط به روندهای بهبودی می‌باشد ولی از طرفی، جلوگیری از روندهای تخریبی (همانند نکروز)، به بهبودی کمک می‌کند. می‌توان گفت که نتایج این مطالعه تأییدکننده‌ی بهبود عملکرد و بقای فلپ پوستی باشد که در مطالعه حاضر نیز بیان شده است. همچنین نتایج این مطالعه مشابه نتایج مطالعه حاضر بوده است (۲۷).

در مطالعه حاضر تأیید گردید که تجویز عصاره خوراکی شیرین برگ به صورت قبل یا بعد از آسیب پوستی باعث محافظت از پوست می‌شود. از این رو عصاره خوراکی شیرین برگ می‌تواند به صورت یک مکمل غذایی با کمترین یا هیچ گونه عوارض جانبی در شرایط بالینی برای کاهش آسیب بافتی ناشی از ایسکمی به کار برده شود. اگر چه انجام مطالعات بالینی، مستندات کافی چنین توصیه‌ای را فراهم می‌کند.

## سپاسگزاری

نویسندگان این مطالعه از مرکز تحقیقات فیزیولوژی

(PRC) دانشگاه علوم پزشکی ایران برای حمایت مالی و تجهیزاتی کمال تشکر و قدردانی را دارند.

## References

1. Firooz A, Bouzari N, Mojtahed F, Pazoki-Toroudi H, Nassiri-Kashani M, Davoudi M, Dowlati Y. Topical immunotherapy with diphencyprone in the treatment of extensive and/or long-lasting alopecia areata. *J Eur Acad Dermatol Venereol* 2005; 19(3): 393-394.
2. Pazoki-Toroudi H, Ajami M, Habibey R, Hajiaboli E, Firooz A. The effect of enalapril on skin flap viability is independent of angiotensin II AT1 receptors. *Ann Plast Surg* 2009; 62(6): 699-702.
3. Habibey R, Ajami M, Ebrahimi SA, Hesami A, Babakoochi S, Pazoki-Toroudi H. Nitric oxide and renal protection in morphine-dependent rats. *Free Radic Biol Med* 2010; 49(6): 1109-1118.
4. Taheri Sarvtin M, Shokohi T, Hajheydari Z, Yazdani J, Hedayati MT. Evaluation of candidal colonization and specific humoral responses against *Candida albicans* in patients with psoriasis. *Int J Dermatol* 2014; 53(12): e555-560.
5. Amani H, Habibey R, Akhavan O, Hajmiresmail S. Antioxidant nanomaterials in advanced diagnoses and treatments of ischemia reperfusion injuries. *J Mater Chem B* 2017; 5(48): 9452-9476.
6. Taheri Sarvtin M, Hedayati MT, Shokohi T, Hajheydari Z, Serum lipids and lipoproteins in patients with psoriasis. *Arch Iran Med* 2014; 17(5): 343-346.
7. Ajami M, Davoodi SH, Habibey R, Namazi N, Soleimani M, Pazoki-Toroudi H. Effect of DHA+EPA on oxidative stress and apoptosis induced by ischemia-reperfusion in rat kidneys. *Fundam Clin Pharmacol* 2013; 27(6): 593-602.
8. Zarch A, Toroudi HP, Soleimani M, Bakhtiarani A, Katebi M, Djahanguiri B. Neuroprotective effects of diazoxide and its antagonism by glibenclamide in pyramidal neurons of rat hippocampus subjected to ischemia-reperfusion-induced injury. *Int J Neurosci* 2009; 119(9): 1346-1361.
9. Nikookar SH, Hajheydari Z, Moosa-Kazemi SH, Mahmoudi M, Shahmohammadi S. Comparison of Topical Triamcinolone and Oral Atorvastatin in Treatment of Paederus Dermatitis Northern Iran. *Pak J Biol Sci* 2012; 15(2): 103-107.
10. Pazoki-Toroudi H, Nilforoushzadeh MA, Ajami M, Jaffary F, Aboutaleb N, Nassiri-Kashani M, et al. Combination of azelaic acid 5% and clindamycin 2% for the treatment of acne vulgaris. *Cutan Ocul Toxicol* 2011; 30(4): 286-291.
11. Habibey R, Pazoki HT. Morphine dependence protects rat kidney against ischaemia-reperfusion injury. *Clin Exp Pharmacol Physiol* 2008; 35(10): 1209-1214.
12. Pazoki-Toroudi H, Ajami M, Habibey R. Pre-medication and renal pre-conditioning: A role for alprazolam, atropine, morphine and promethazine. *Fundam Clin Pharmacol* 2009; 24(2): 189-198.
13. Pazoki-Toroudi HR, Hesami A, Vahidi S, Sahebjam F, Seifi B, Djahanguiri B. The preventive effect of captopril or enalapril on reperfusion injury of the kidney of rats is independent of angiotensin II AT1 receptors. *Fundam Clin Pharmacol* 2003; 17(5): 595-598.

14. Ghasemi M, Hajhydari Z, Golpour M, Naghshvar F, Emadian O, Taleghani A. Diagnostic Value of Scraping Cytology in Superficial Skin Cancers. *J Mazand Univ Med Sci* 2013; 22(97): 66-72 (Persian).
15. Pazoki-Toroudi H. Combination of azelaic acid 5% and erythromycin 2% in the treatment of acne vulgaris. *J Dermatolog Treat* 2010; 1(3): 212–216.
16. Chen TH, Yang YC, Wang JC, Wang JJ. Curcumin treatment protects against renal ischemia and reperfusion injury-induced cardiac dysfunction and myocardial injury. *Transplant Proc* 2013; 45(10): 3546-3549.
17. Lin R, Chen H, Callow D, Li S, Wang L, Li S, et al. Multifaceted effects of astragaloside IV on promotion of random pattern skin flap survival in rats. *Am J Transl Res* 2017; 9(9): 4161-4172.
18. Rah DK, Min HJ, Kim YW, Cheon YW. Effect of Platelet-Rich Plasma on Ischemia-Reperfusion Injury in a Skin Flap Mouse Model. *Int J Med Sci* 2017; 14(9): 829-839.
19. Sheikhmoonesi F, Hajheidari Z, Masoudzadeh A, Mohammadpour RA, Mozaffari M. Prevalence and severity of obsessive-compulsive disorder and their relationships with dermatological diseases. *Acta Med Iran* 2014; 52(7): 511-514 (Persian).
20. Torkaman-Boutorabi A, Hoormand M, Naghdi N, Bakhshayesh M, Milanian I. Genotype and allele frequencies of N-acetyltransferase 2 and glutathione S-transferase in the Iranian population. *Clin Exp Pharmacol Physiol* 2007; 34(11): 1207-1211.
21. Chavushyan VA, Simonyan KV, Simonyan RM, Isoyan AS, Simonyan GM, Babakhanyan MA, et al. Effects of stevia on synaptic plasticity and NADPH oxidase level of CNS in conditions of metabolic disorders caused by fructose. *BMC Complement Altern Med* 2017; 17(1): 540.
22. Periche A, Koutsidis G, Escriche I. Composition of antioxidants and amino acids in Stevia leaf infusions. *Plant Foods Hum Nutr* 2014; 69(1): 1-7.
23. Potocnjak I, Broznić D, Kindl M, Kropek M, Vladimir-Knežević S, Domitrović R. Stevia and stevioside protect against cisplatin nephrotoxicity through inhibition of ERK1/2, STAT3, and NF-kappaB activation. *Food Chem Toxicol* 2017; 107(Pt A): 215-225.
24. Zare P, Saedi M, Akbari J, Morteza-Semnani K. A Review on Herbal Oral Care Products. *J Mazandaran Univ Med Sci* 2017; 26(144): 394-410 (Persian).
25. Ruiz Ruiz JC, Moguel Ordoñez YB, Matus Basto Á, Segura Campos MR. Antioxidant capacity of leaf extracts from two Stevia rebaudiana Bertoni varieties adapted to cultivation in Mexico. *Nutr Hosp* 2014; 31(3): 1163-1170.
26. Nobakht M, Fattahi M, Hoormand M, Milanian I, Rahbar N, Mahmoudian M. A study on the teratogenic and cytotoxic effects of safflower extract. *J Ethnopharmacol* 2000; 73(3): 453-459.
27. Das K. Wound healing potential of aqueous crude extract of Stevia rebaudiana in mice. *Rev Bras Farmacogn* 2013; 23(2): 351-357.
28. Pamidighantam P, Rao NG, Satyanarayana A, Balaswamy K. Antioxidant activity of stevia (*Stevia rebaudiana* L.) leaf powder and a commercial stevioside powder. *J Food Pharm Sci* 2014; 2: 32-38.
29. Ruiz-Ruiz JC, Moguel-Ordoñez YB, Matus-Basto AJ, Segura-Campos MR. Antidiabetic and antioxidant activity of Stevia rebaudiana extracts (Var. Morita) and their incorporation into a potential functional bread. *J Food Sci Technol* 2015; 52(12): 7894-7903.

30. Tadhani MB, Patel VH, Subhash P. In vitro antioxidant activities of *Stevia rebaudiana* leaves and callus. *J Food Compost Anal* 2007; 20(3): 323-329.
31. Ruiz-Ruiz JC, Moguel-Ordoñez YB, Segura-Campos MR. Biological activity of *Stevia rebaudiana* Bertoni and their relationship to health. *Crit Rev Food Sci Nutr* 2017; 57(12): 2680-2690.
32. Saenphet K, Aritajat S, Saenphet S, Manosroi J, Manosroi A. Safety evaluation of aqueous extracts from *Aegle marmelos* and *Stevia rebaudiana* on reproduction of female rats. *Southeast Asian J Trop Med Public Health* 2006; 37(Suppl 3): 203-205.
33. Mcfarlane RM, Deyoung G, Henry RA. The design of a pedicle flap in the rat to study necrosis and its prevention. *Plast Reconstr Surg* 1965; 35: 177-182.
34. Ghadernezhad N, Khalaj L, Pazoki-Toroudi H, Mirmasoumi M, Ashabi G. Metformin pretreatment enhanced learning and memory in cerebral forebrain ischaemia: the role of the AMPK/BDNF/P70SK signalling pathway. *Pharm Biol* 2016; 54(10): 2211-2219.
35. Kelidari H, Saeedi M, Hajheydari Z, Akbari J, Morteza-Semnani K, Akhtari, et al. Spirinolactone loaded nanostructured lipid carrier gel for effective treatment of mild and moderate acne vulgaris: A randomized, double-blind, prospective trial. *Colloids Surf B Biointerfaces* 2016; 146: 47-53.
36. Saeedi M, Hajheydari Z, Akbari J, MortezaSemnani K, Emadian A. Preparation of Malathion 0.5% Lotion and Studying its Effect on Healing Scabies Compared With Permethrin Cream 5%. *J Mazandaran Univ Med Sci* 2015; 25(129): 128-131 (Persian).