

Orbital Apex Syndrome Caused by Herpes Zoster in an Immunocompetent Patient: A Case Report

Alireza Davoudi¹,
Fatemeh Ahangarkani²,
Narges Najafi¹,
Mohammad Rahmani³,
Fatemeh Koohkan⁴,
Shahriar Alian¹,
Seyedeh Roshina Hasantabar³

¹ Associate Professor, Antimicrobial Resistant Research Center, Mazandaran University of Medical Sciences, Sari, Iran

² PhD Student in Medical Mycology, Antimicrobial Resistant Research Center, Student Research Committee, Mazandaran University of Medical Sciences, Sari, Iran

³ General Practitioner, Antimicrobial Resistant Research Center, Mazandaran University of Medical Sciences, Sari, Iran

⁴ Infectious Diseases Specialist, Antimicrobial Resistant Research Center, Mazandaran University of Medical Sciences, Sari, Mazandaran, Iran

(Received June 12, 2017 ; Accepted May 6, 2018)

Abstract

Orbital apex syndrome (OPS) is determined by ophthalmoplegia, vision loss, and involvement of cranial nerves III, IV, VI, and the *first branch* of the *trigeminal nerve*. *The disease is commonly caused by invasive fungal infections such as mucormycosis and aspergillosis in immunocompromised or immunocompetent patients. Rarely, herpes zoster virus may cause OPS. This report presents the case of a 48 year-old man with right-sided headache, tearing, and conjunctival hyperemia. The patient also gradually developed vision loss, proptosis, ptosis, and right ocular motility disorder within 2-3 days. At this time, there were no skin lesions. Physical examination showed that the visual acuity of the patient was limited to light perception. Also, it revealed decreased visual field of the right eye and fixed eye. In slit lamp examination diffused corneal opacity was seen and brief ocular hypertension was detected in tonometry. After four days, erythema and periorbital vesicular rash occurred around the right eyelid and forehead. Computed tomography scan (CT scan) of the orbits showed severe inflammation in the right intra orbital structures, including the lacrimal glands and extraocular muscles. Early diagnosis of the orbital apex syndrome due to the herpes zoster virus was made and treatment with intravenous acyclovir and corticosteroid and parenteral antibiotics was initiated. The visual acuity improved and uveitis recovered in 20 days. Treatment with oral acyclovir and prednisolone was continued. After four months, ocular movement was normal in all directions and ptosis recovered. Combination therapy with systemic corticosteroid and acyclovir in our immunocompetent patient had a good prognosis.*

Keywords: ophthalmoplegia, herpes zoster, acyclovir, corticosteroid

J Mazandaran Univ Med Sci 2018; 28 (160): 182-188 (Persian).

* **Corresponding Author: Narges Najafi** - Antimicrobial Resistant Research Center, Mazandaran University of Medical Sciences, Sari, Iran (E-mail: nr93najafi@gmail.com)

سندرم آپکس اوربیتال ناشی از هرپس زوستر در بیمار با سیستم ایمنی کامل: گزارش مورد

علیرضا داودی^۱فاطمه آهنگرکانی^۲نرگس نجفی^۱محمد رحمانی^۳فاطمه کوهکن^۴شهریار عالیان^۱سیده روشینا حسن تبار^۳

چکیده

سندرم آپکس اوربیتال با افتالموپلژی و کاهش بینایی و درگیری اعصاب کرانیال ۳ و ۴ و ۶ و اولین شاخه عصب ۵ مشخص می‌شود. علت شایع آن عفونت‌های قارچی مهاجم مانند موکورمایکوز و آسپرژیلوس در میزبان سالم یا میزبان با نقص سیستم ایمنی می‌باشد. در موارد نادری ممکن است هرپس زوستر باعث سندرم آپکس اوربیتال شود. در این گزارش مورد، آقای میان سالی معرفی می‌گردد که با سردرد نیمه راست و درد چشم و اشکریزش و پرخونی ملتحمه مراجعه کرده و به تدریج طی ۲-۳ روز دچار کاهش بینایی، پروپتوز، پتوز و اختلال در حرکات چشم راست گردید. در این زمان هیچ ضایعه پوستی مشاهده نشد. در معاینه حدت بینایی بیمار در حد Light perception بوده و حرکات چشم کاملاً مختل بود. در معاینه با اسلیت لامپ کدورت منتشر قرنیه داشت. فشار چشم مختصری افزایش و میدان بینایی کاهش یافته داشت. بعد از ۴ روز، اریتم پیشانی و اطراف چشم و ضایعه وزیکولر در همان ناحیه ظاهر شد. در CT اسکن حفره اریتم، التهاب شدید ساختمان‌های داخلی چشم و غدد اشکی و عضلات اکسترا اوربیکولار رویت شد. با تشخیص سندرم آپکس اوربیتال در زمینه هرپس زوستر جهت بیمار آسیکلویر ویریدی، کورتون ویریدی و آنتی‌بیوتیک وسیع الطیف شروع شد. حدت بینایی و یوئیت در عرض ۲۰ روز بهبود یافت و درمان با آسیکلویر خوراکی و کورتیکواستروئید خوراکی ادامه یافت. در انتهای ماه چهارم، حرکات چشم طبیعی و پتوز اصلاح شد. درمان ترکیبی و طولانی مدت با آسیکلویر و کورتون سیتیک در بیمار مورد مطالعه، پروگنوز خوبی داشت.

واژه های کلیدی: افتالموپلژی، هرپس زوستر، آسیکلویر، کورتون

مقدمه

هرپس زوستر یک بیماری لوکالیزه می‌باشد که با درد رادیکولر و ضایعات وزیکولر مشخص می‌شود (۱). هرپس زوستر زمانی که اولین یا دومین شاخه عصب

E-mail: nr93najafi@gmail.com

مؤلف مسئول: نرگس نجفی - ساری: دانشگاه علوم پزشکی مازندران، مرکز تحقیقات مقاومت های میکروبی

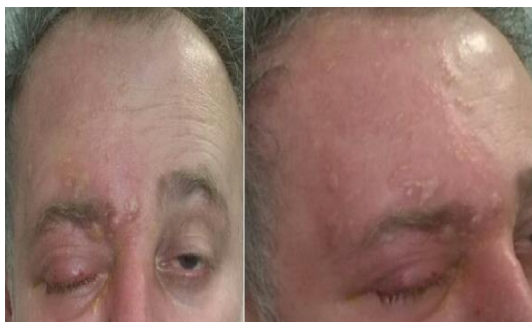۱. دانشیار، مرکز تحقیقات مقاومت های میکروبی، دانشگاه علوم پزشکی مازندران، ساری، ایران

۲. دانشجوی دکتری قارچ شناسی پزشکی، مرکز تحقیقات مقاومت های میکروبی، کمیته تحقیقات دانشجویی، دانشگاه علوم پزشکی مازندران، ساری، ایران

۳. پزشک عمومی، مرکز تحقیقات مقاومت های میکروبی، دانشگاه علوم پزشکی مازندران، ساری، ایران

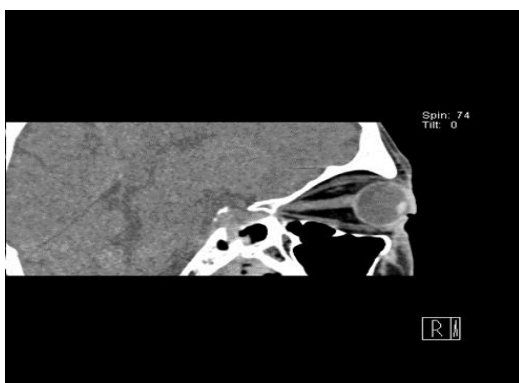
۴. متخصص عفونی، مرکز تحقیقات مقاومت های میکروبی، دانشگاه علوم پزشکی مازندران، ساری، ایران

تاریخ دریافت: ۱۳۹۷/۴/۲۶ تاریخ ارجاع جهت اصلاحات: ۱۳۹۷/۵/۳ تاریخ تصویب: ۱۳۹۷/۸/۹

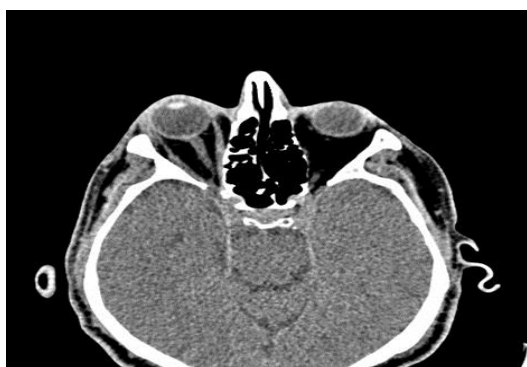

تصویر شماره ۱: وجود ضایعات وزیکولر خوشه ای در یک زمینه اریتماتو در پلک فوقانی و پیشانی اطراف چشم راست و پتوز پلک راست و افتالموپلزی کامل چشم راست

در معاینه، کموزیس نیز مشاهده گردید. بیمار از درد شدید شاکی بود ولی تب و علائم سیتیک نداشت. در CT اوربیت انجام شده، التهاب شدید ساختمان‌های داخل چشم و غدد اشکی و عضلات خارج چشمی گزارش گردید (تصاویر شماره ۲ و ۳).



تصویر شماره ۲: CT اسکن اریبیت (نمای کورونال)



تصویر شماره ۳: CT اسکن اریبیت (نمای ساجیتال)

گلوکوم ثانویه یا کراتیت نوروپارالیتیک، یوئیت قدامی، نکروز رتینال حاد، انسداد شریان مرکزی شبکیه، نوریت اپتیک، پسودوتومور اوربیتال و فلج ناقص یا کامل حرکات چشم می‌باشد (۲). فلج عضلات چشمی در ۳/۵ تا ۱۰ درصد بیماران با زوستر افتالمیک اتفاق می‌افتد که گذرا و خود بخود محدود شونده است و معمولاً در افراد مسن دیده می‌شود (۳،۱). سندرم آپکس اوربیتال به صورت از دست دادن بینایی، افتالموپلزی، بلفاروپتوزیس، پروپتوز و آنستزی پلک فوقانی و پیشانی تعریف می‌شود (۴-۸). اکثراً علت سندرم آپکس اوربیتال، عفونت‌های قارچی مهاجم مثل موکور مایکوز و اسپرژیلوس می‌باشند (۴). سندرم آپکس اوربیتال، تظاهر بسیار نادری از هرپس زوستر می‌باشد که معمولاً در میزبان با نقص سیستم ایمنی اتفاق می‌افتد. این عارضه یک وضعیت تهدید کننده بینایی می‌باشد (۷،۲،۱).

معرفی بیمار

بیمار مورد بررسی آقای ۴۸ ساله با شکایت سردرد نیمه راست سر و درد چشم راست و اشکریزش و هایپرامی کونژکتیوال از ۸ روز قبل بود. طی ۳ روز از شروع بیماری، بیمار دچار کاهش بینایی، پروپتوز، پتوز و frozen eye شد. در روز چهارم بیماری، اریتم پیشانی و اطراف چشم ظاهر شد و در روز پنجم ضایعات وزیکولوپوسچولر در زمینه اریتماتو روی پلک چشم راست و همان سمت پیشانی ظاهر شد (تصویر شماره ۱).

در معاینه فیزیکی انجام شده، حدت بینایی بیمار در حد light perception بود و فلج عضلات چشم داشت. با اندازه گیری اگزوفاالمومتر هرتل، چشم راست ۲۳ میلی متر و چشم چپ ۲۰ میلی متر بود که پروپتوز بیمار را تایید می‌کند. در معاینات انجام شده با اسلیت لامپ، کدورت منتشر قرینه رویت شد. اولسر قرینه نداشت، فشار چشم مختصری افزایش یافته بود و میدان بینایی بیمار کاهش یافته بود.

بیمار سابقه دیابت کنترل شده با دارو از ۳ سال قبل و هیپرتانسیون کنترل شده داشت. هم‌چنین سابقه بیماری التهابی روده از نوع کولیت اولسروز را از ۱۸ سال قبل ذکر می‌کرد که یکسال قبل، مجدداً فعال شده و در آن زمان تحت درمان با مسالازین و پردنیزولون به مدت ۳ ماه قرار گرفت و سپس کورتون بیمار قطع گردید و مسالازین با دوز نگه دارنده ۲ گرم در روز ادامه یافت. تست HIV بیمار منفی بود. وی در ابتدا به طور همزمان تحت درمان با سفتریاکسون، وانکومايسين و مترونیدازول و آسیکلویر وریدی (۷۵۰ میلی‌گرم) هر ۸ ساعت و دگزامتازون (۴ میلی‌گرم ۸ ساعت) قرار گرفت. هم‌چنین استروئید لوکال (قطره چشمی بتامتازون)، استازولامید و تیمولول تجویز شد. پس از شروع این درمان‌ها، قند خون بیمار بالا رفت که با تغییر داروی خوراکی کنترل قندخون به انسولین کنترل گردید. پس از یک هفته وانکومايسين، مترونیدازول و سفتریاکسون قطع شد و دگزامتازون به پرونیزولون (۶۰ میلی‌گرم روزانه) تغییر یافت. آسیکلویر پس از ۲ هفته به قرص تبدیل شد (۴ گرم در روز).

حدت بینایی و یووئیت بیمار در عرض ۲۰ روز به وضعیت نرمال نزدیک گردید. پس از ۴۵ روز، دوز کورتون بیمار کاهش داده شد ولی با توجه به برگشت علایم، پردنیزولون با دوز اولیه و آسیکلویر خوراکی ادامه یافت. در انتهای ماه چهارم، حرکات چشم و حس قرنیه بیمار نرمال گردید. پروپتوز و پتوز بهبودی نسبی یافت. فشار چشم نرمال شد. معاینه فوندوسکوپي انتهای ماه چهارم نرمال بود.

بحث

زونا از فعال شدن مجدد واریسلا زوستر در حال کمون، اکثراً در منطقه توراسیک و گانگلیون حسی کرانیال به وجود می‌آید (۴، ۵، ۹). تقریباً ۱۵ تا ۲۵ درصد همه موارد زونا، عصب تریژمینال را درگیر می‌کند که به عنوان هرپس زوستر افتالمیکوس شناخته می‌شوند. از

این میان ۱۱ تا ۲۹ درصد با افتالموپلژی تظاهر می‌یابند. تظاهرات چشمی شایع هرپس زوستر شامل بلفارو کوئزکتیویت، کراتیت و یووئیت می‌باشد. سندرم آپکس اوربیتال یک تظاهر نادر و شدید هرپس زوستر می‌باشد که تاکنون فقط در ۶ مورد گزارش شده است (۱۰، ۱۱). سندرم آپکس اوربیتال به وسیله درگیری اعصاب کرانیال ۲ و ۳ و ۴ و ۶ مشخص می‌شود که با فلج شاخه افتالمیک عصب پنجم کرانیال به دلیل التهاب، عفونت، نئوپلاسم، تروما، علل عروقی و گاهی دلایل یاتروژنیک در امتداد منطقه کانال افتالمیک همراهی دارد. سندرم شیار افتالمیک فوقانی شامل پروپتوز، پتوز و افتالموپلژی کامل می‌شود. مشابه با سندرم آپکس اوربیتال، تمایز این دو، در عدم درگیری عصب اپتیک در سندرم شیار افتالمیک فوقانی می‌باشد (۱). در گزارش‌های موردی ارائه شده، افتالموپلژی کامل عارضه دیررس هرپس زوستر افتالمیکوس بوده و تقریباً ۲ ماه پس از شروع راش هرپتیک اتفاق افتاده است (۱۱). Saxena و همکاران، موردی از سندرم افتالمیک (سندرم آپکس اوربیتال) با کاهش بینایی و درد چشم همراه با تورم و ناتوانی در باز کردن چشم و راش اطراف پری اکولار و پیشانی را معرفی کردند. با توجه به تظاهرات چشمی گوناگون بیمار شامل پتوز شدید، محدودیت کامل حرکات چشم، ادم قرنیه و علایم کراتیویووئیت (در معاینه با اسلیت لامپ)، پیگمانتاسیون لنز کپسول و آگزدوای نرم در رتین تحتانی (در معاینه فوندوسکوپي)، برای بیمار تست HIV چک شد که مثبت بود (۸، ۷، ۱). در این بیمار آسیکلویر وریدی شروع شد. استروئید با پوشش آنتی رتروویرال داده شد. استروئید در عرض ۱۰ روز taper شد. در مقاله DeLengocky و Bui، بیماری با HIV و کانسر پانکراس که با سردرد حاد و پتوز کامل بدون اختلال بینایی و درد چشم مراجعه کرده بود، در معاینه پوست اطراف چشم و صورت نرمال بوده و راش ظاهر نشده بود. وضوح بینایی بیمار نزدیک حد طبیعی بوده و واکنش آوران مردمک

وجود نداشت، CT اوربیت و CSF نرمال بوده و با توجه به فلج عصب اکوموتور به طور کامل و درگیری پاپیلاری، MRI درخواست شد که نرمال بود. ۱۰ روز پس از شروع تظاهرات اولیه، راش پاپولوویکولر ظاهر شد. در عدم حضور ضایعه فشارنده، آنورسم، لنفوم، ریسک فاکتورهای قلبی و عروقی و پروسه دمیلیزان فلج کامل عصب اکوموتور با مردمک دیلاته، هرپس زوستر برای بیمار مطرح گردید. جهت بیمار آسیکلویر وریدی شروع شد که به دلیل عدم تمایل بیمار، به والاسیکویر ۱۰۰۰ mg هر ۱۲ ساعت تغییر یافت. در این مقاله، بهبودی از افتالموپلژی کامل هرپس زوستر در خلال ۲ ماه دیده شد، بهبودی کامل تقریباً ۱۸ ماه طول کشید (۱۲). در مقاله آردا و همکاران موردی از سندرم افتالمیک در یک خانم ۷۵ ساله با سابقه تروما به چشم درگیر از ۴ روز قبل بروز ضایعات، مطرح گردید. بیمار از کاهش بینایی و هایپرامی کونژکتیوال چشم درگیر شاکی بوده و Visual acuity کاهش یافته و پروپتوز داشت. در معاینه کاتاراکت، هایپرامی کونژ و کموزیس رویت شد. فشار چشم نرمال بود. MRI چشم بیمار، ادم و التهاب قسمت قدامی تحتانی bulbusoculi در چشم درگیر را نشان داد. در روز دوم بستری، راش وزیکولوپوسچولر ظاهر شد. کراتوپاتی در اسلیت لامپ مشاهده شد. افتالموپلژی کامل و پتوز چشم درگیر وجود داشت و بیمار با تشخیص سندرم آپکس اوربیتال در زمینه هرپس زوستر تحت درمان با آمپی سولباکتام، آسیکلویر برای ۱۴ روز، پماد آسیکلویر موضعی ۵ بار در روز، موکسی فلوکساسین و پلی آکرلیک اسید ۶ بار در روز قرار گرفت. این بیمار دچار اختلال هوشیاری و سنکوپ شد، درگیری اعصاب کرانیال در زمینه هرپس زوستر افتالمیکوس برای بیمار مطرح شد. ۲ روز پس از درمان، یوویت دیررس و هموراژی در اتاق قدامی اتفاق افتاد. در بیمار chroidal detachment و خونریزی اینترا اوکولار اتفاق افتاد. پس از ۵ ماه درمان، Visual acuity اندکی بهتر شد، فشار چشم نرمال شد، حس قرینه، حرکات

چشم و پتوز بهبودی پارشیل بعد از ۵ ماه داشت (۱۴،۱۳،۱).

۲ مورد از بیماران معرفی شده که دچار سندرم افتالمیک در زمینه هرپس زوستر بودند، HIV داشتند و CD4 هر دو بیمار کم تر از ۲۰۰ بود، یک مورد لنفوم هوچکین با سندرم افتالمیک در زمینه هرپس زوستر معرفی شد، بیمار دیگری که معرفی شد، سابقه تروما به چشم و پس از ۴ روز، بروز علائم سندرم آپکس اوربیتال در زمینه هرپس داشته است (۷،۵،۱).

بیمار معرفی شده در این مقاله نقص سیستم ایمنی نداشته و بررسی‌ها جهت HIV و لنفوم منفی بوده است. هم‌چنین سابقه تروما به چشم را ذکر نمی‌کرد. بیمار سابقه کولیت اولسرو داشت، ولی تحت درمان کورتون به صورت نگهدارنده نبود که این تفاوت بیمار ما با مقالاتی بود که تاکنون گزارش شد. بیمار با ایمنی طبیعی و بدون سابقه تروما، دچار سندرم افتالمیک در زمینه هرپس زوستر شده بود. با توجه به مطالب درج شده در مقالات، افتالموپلژی کامل، عارضه دیررس هرپس زوستر بوده که تقریباً ۲ ماه پس از شروع راش هرپتیک اتفاق افتاده است، ولی در بیمار ما ۴ روز پس از بروز افتالموپلژی راش ظاهر شده است. در بیماران دارای نقص سیستم ایمنی، محدودیت در تجویز کورتون وجود دارد که در یک مورد مصرف شد و در مورد دیگر پس از ۱۰ روز taper شد؛ ولی در بیمار ما با توجه به عدم وجود نقص سیستم ایمنی، کورتون تجویز شد. در بیمار با نقص سیستم ایمنی به دلیل تشدید این نقص توسط کورتون، احتمال اندوفتالمیت باکتریایی و نیاز به تخلیه چشم می‌رود، لذا بیمار با ایمنی طبیعی مانند بیمار ذکر شده در این مقاله به سرعت به استروئید پاسخ داد و پروگنوز بهتری داشت. قبل از ART، سندرم افتالمیک در بیماران HIV با یا بدون کورتون، پروگنوز ضعیفی داشت (۱۲،۷،۱). سندرم آپکس اوربیتال بسیار نادر است و عارضه شدید هرپس زوستر می‌باشد. فاصله زمانی بهبودی افتالموپلژی ثانویه به هرپس زوستر بین ۲ هفته تا

یافته‌ها پیشنهاد می‌دهند که میکروانفارکشن اعصاب کرانیال اتفاق می‌افتد. از طرف دیگر ادم بافت نرم چشم، ممکن اعصاب کرانیال سوم و چهارم و ششم را تحت تاثیر قرار دهد و نیز اثر فشاری مستقیم ناشی از گسترش مستقیم ویروس هرپس زوستر از عصب کرانیال پنجم به سوم، چهارم و ششم در منطقه آپکس اوربیتال ممکن است یکی از مکانیسم‌های افتالموپلژی کامل باشد. در بیمار ما، شاید اثر فشاری التهاب و ادم ساختمان‌های داخلی چشم و بافت نرم و گسترش مستقیم ویروس باعث افتالموپلژی کامل شده باشد. بهبودی کامل یا تقریباً کامل افتالموپلژی در بیش از ۷۵ درصد موارد گزارش شده و میزان بهبودی در اپتیک نروپاتی هم ۷ درصد گزارش شده است (۱، ۱۶).

ترکیب درمان آسیکلویر سیستمیک و کورتون سیستمیک در بیمار ما با ایمنی نسبتاً طبیعی، پروگنوز خوبی داشت.

۱/۵ سال و به طور متوسط ۴/۴ ماه می‌باشد (۱۳). در پایان ماه چهارم، بهبودی حرکات چشم و پتوز در بیمار معرفی شده در مقاله ما رویت شد. در پایان روز بیستم نیز یوویت و بینایی بیمار، بهبود یافت. با توجه به taper کورتون پس از ۶ هفته و شروع مجدد علایم، جهت بیمار، کورتون با دوز نگهدارنده (پردنیزولون ۱۰ میلی گرم روزانه) و آسیکلویر خوراکی ادامه یافت و به دوره فالوآپ بیش تری نیاز داشت تا بهبودی کامل رویت شود.

مکانیسم‌های پاتولوژیک متعددی، علت افتالموپلژی کامل در عفونت زوستر هستند که از جمله شامل اثر سایتوپاتیک ویروس و پاسخ ایونولوژیک به ویروس می‌باشد.

Naumann و همکاران گزارش کردند انفلتراسیون سلولی التهابی مزمن در عروق سیلیاری خلفی و اعصاب توسط هرپس زوستر تحت تاثیر قرار گرفته بود (۱۵). این

References

1. Arda H, Mirza E, Gumus K, Oner A, Karakucuk S, Sirakaya E. Orbital apex syndrome in herpes zoster ophthalmicus. *Case Rep Ophthalmol Med* 2012; 2012: 854503.
2. Kahloun R, Attia S, Jelliti B, Attia AZ, Khoctali S, Yahia SB, et al. Ocular involvement and visual outcome of herpes zoster ophthalmicus: review of 45 patients from Tunisia, North Africa. *J Ophthalmic Inflamm Infect* 2014; 4(1): 25.
3. Lee CY, Tsai HC, Lee SS, Chen YS. Orbital apex syndrome: an unusual complication of herpes zoster ophthalmicus. *BMC Infect Dis* 2015; 15: 33.
4. Babamahmoodi F, Alikhani A, Ahangarkani F, Delavarian L, Barani H, Babamahmoodi A. Clinical Manifestations of Herpes Zoster, Its Comorbidities, and Its Complications in North of Iran from 2007 to 2013. *Neurol Res Int* 2015; 2015: 896098.
5. Kattah JC, Kennerdell JS. Orbital apex syndrome secondary to herpes zoster ophthalmicus. *Am J Ophthalmol* 1978; 85(3): 378-382.
6. Chang-Godinich A, Lee AG, Brazis PW, Liesegang TJ, Jones DB. Complete ophthalmoplegia after zoster ophthalmicus. *J Neuroophthalmol* 1997; 17(4): 262-265.
7. Saxena R, Phuljhele S, Aalok L, Sinha A, Menon V, Sharma P, et al. A rare case of orbital apex syndrome with herpes zoster ophthalmicus in a human immunodeficiency virus-positive patient. *Indian J Ophthalmol* 2010; 58(6): 527-530
8. Bennett JE, Dolin R, Blaser MJ. Mandell, Douglas, and Bennett's principles and practice of infectious diseases. 8th ed. New York: Elsevier Health Sciences; 2014.

9. Xiao Z, Lu Z, Pan S, Liang J, Liu Z. Orbital apex syndrome and meningoencephalitis: a rare complication of herpes zoster. *Int J Clin Exp Med* 2015; 8(8): 14260.
10. Kestelyn P, Stevens A, Bakkers E, Rouvroy D, Van de Perre P. Severe herpes zoster ophthalmicus in young African adults: a marker for HTLV-III seropositivity. *Br J Ophthalmol* 1987; 71(11): 806-809.
11. Kocaoğlu G, Utine CA, Yaman A, Men S. Orbital Apex Syndrome Secondary to Herpes Zoster Ophthalmicus. *Turk J Ophthalmol* 2018; 48(1): 42-46.
12. DeLengocky T, Bui CM. Complete ophthalmoplegia with pupillary involvement as an initial clinical presentation of herpes zoster ophthalmicus. *J Am Osteopath Assoc* 2008; 108(10): 615-621.
13. Chhabra MS, Golnik KC. Recovery of ocular motor cranial nerve palsy after herpes zoster ophthalmicus. *J Neuroophthalmol* 2014; 34(1): 20-22.
14. Garg R, Kar A, Jain A. Herpes zoster ophthalmicus with complete external ophthalmoplegia. *J Assoc Physicians India* 1992; 40(7): 496-497.
15. Naumann G, Donald J, Gass M, Font RL. Histopathology of herpes zoster ophthalmicus. *Am J Ophthalmol* 1968; 65(4): 533-541.
16. Sanjay S, Chan EWe, Gopal L, Hegde SR, Chang BC-M. Complete unilateral ophthalmoplegia in herpes zoster ophthalmicus. *J Neuroophthalmol* 2009; 29(4): 325-337.