

Apert Syndrome with Obstructive Sleep Apnea: A Case Report

Vida Imani¹,
Shabnam Jalilolghadr²,
Fatemeh Mirashrafi³,
Khaterreh Khamenehpour⁴

¹ Pediatric Health Research Center, Tabriz University of Medical Sciences, Tabriz, Iran

² Associate Professor, Department of Pediatrics, Children Growth Research Center, Qazvin University of Medical Sciences, Qazvin, Iran

³ Assistant Professor, Department of Otorhinolaryngology, Tehran University of Medical Sciences, Tehran, Iran

⁴ Children Growth Research Center, Qazvin University of Medical Sciences, Qazvin, Iran

(Received August 7, 2018 Accepted March 13, 2019)

Abstract

Apert syndrome is a rare kind of craniosynostosis which is identified with fusion of cranial sutures during prematurity period and causes physical and intellectual disorders in younger ages. These patients may show symptoms of obstructive sleep apnea due to abnormal craniofacial shape. This article introduces a patient with Apert syndrome, with apnea symptoms, cyanosis, snoring, restlessness, night sweating, repeated sleep interrupts, and daytime irritability. Polysomnography was used due to a suspicious obstructive sleep apnea. The results were as follows: Arousal index: 3.27/h, RDI: 6.51/h, and Lowest oxygen saturation: 46%. CPAP with EPAP: 8cmH₂o was used for the patient in sleeping time. Later test results and symptoms of the condition improved remarkably. Approximately 40% of patients with Apert syndrome have the symptoms of obstructive sleep apnea mainly because of mid face hypoplasia, but it can be related to changes of laryngopharynx, larynx, tracheobronchomalacia, and other abnormalities. If the condition is left untreated, obstructive sleep apnea can cause interruptive sleeping, repeated infections, delay in growth and cognition, and more importantly Cor pulmonale and sudden death in sleeping. Therefore, polysomnography must be considered and the patient should be under supervision.

Keywords: Apert, sleep apnea, polysomnography

J Mazandaran Univ Med Sci 2019; 29 (177): 161-166 (Persian).

* **Corresponding Author: Shabnam Jalilolghadr**- Children Growth Research Center, Qazvin University of Medical Sciences, Qazvin, Iran (E-mail: shabnam_jalilolghadr@yahoo.com)

درمان آپنه انسدادی خواب در سندروم آپرت: گزارش موردی

ویدا ایمانی^۱
 شبنم جلیل القدر^۲
 فاطمه میر اشرفی^۳
 خاطره خامنه پور^۴

چکیده

سندروم آپرت نوع نادری از انواع کرانیوسینوستوزیس است که با اتصال سوچورهای کرانیال در دوره پره مچوریتی مشخص می‌شود و منجر به مشکلات فیزیکی و هوشی مبتلایان در سنین پایین می‌گردد. این بیماران ممکن است دچار علائم آپنه انسدادی خواب به علت غیرطبیعی بودن شکل کرانیوفاسیال شوند. در این مقاله یک نوع سندروم آپرت با علائم قطع تنفس، سیانوز، خروپف، بیقراری و تعریق در خواب، بیداری‌های مکرر از خواب و بی‌حوصلگی روزانه معرفی می‌شود که با شک به آپنه انسدادی خواب، پلی‌سومنوگرافی در مورد بیمار انجام شد. نتایج تست به صورت $\text{Arousal index } 3/27/h$ ، $\text{Lowest oxygen saturation: } 46\%$ و $\text{RDI: } 6/51/h$ بود. بیمار تحت CPAP با فشار $8\text{cmH}_2\text{O}$ در زمان خواب قرار گرفت که در تست‌های بعدی کاهش واضح در $\text{RDI Respiratory disturbance index}$ دیده شد و شواهد بیماری به شکل رضایت بخشی بهبودی یافت. حدود ۴۰ درصد از بیماران سندروم آپرت، علائم آپنه انسدادی خواب را عمدتاً به دلیل هیپوپلازی میانه صورت دارند اما این سندروم می‌تواند با تغییرات لارینگوفارنکس یا لارنکس و تراکتو برونکومالاسی و سایر ابرنمالیته‌ها و عفونت‌های مکرر، تاخیر رشد و تکامل و شناخت و از همه مهم‌تر کورپولومونل و مرگ ناگهانی در خواب همراه شود. در نتیجه انجام پلی‌سومنوگرافی حتماً باید مد نظر باشد و بیمار تحت نظر گرفته شود.

واژه‌های کلیدی: آپرت، آپنه انسدادی خواب، پلی‌سومنوگرافی

مقدمه

حضور هیپرتروفی آدنوئید و لوزه‌ها و شدت آپنه بستگی داشته باشد. در صورت وجود هیپرتروفی آدنوئید، درمان خط اول آدنوئیدکتومی یا تانسلیکتومی است (۳). در صورت عدم وجود هیپرتروفی آدنوئید یا داشتن اندیکاسیون جراحی، در موارد شدید، استفاده از دستگاه CPAP (Continuous positive airway pressure) یا فشار جریان هوای مثبت دائمی توصیه می‌شود و در موارد خفیف، اسپری‌های بینی استروئیدی پیشنهاد می‌شود. در

سندروم آپرت نوع نادری از انواع کرانیوسینوستوزیس با میزان بروز ۱/۲ در هر ۱۰۰ هزار تولد زنده می‌باشد که با اتصال زودتر سوچورهای کرانیال در نوزادی منجر به مشکلات فیزیکی و هوشی مبتلایان در سنین پایین می‌گردد (۲، ۱). در طول بیماری بیماران ممکن است دچار علائم آپنه انسدادی خواب به علت غیرطبیعی بودن شکل کرانیوفاسیال شوند. درمان کودکان مبتلا به آپنه انسدادی خواب متفاوت است و می‌تواند به حضور یا عدم

E-mail: shabnam_jalilolqadr@yahoo.com

مؤلف مسئول: شبنم جلیل القدر - قزوین: بلوار شهید بهشتی، بیمارستان قدس، مرکز تحقیقات رشد کودکان

۱. مرکز تحقیقات سلامت کودکان، دانشگاه علوم پزشکی تبریز، تبریز، ایران

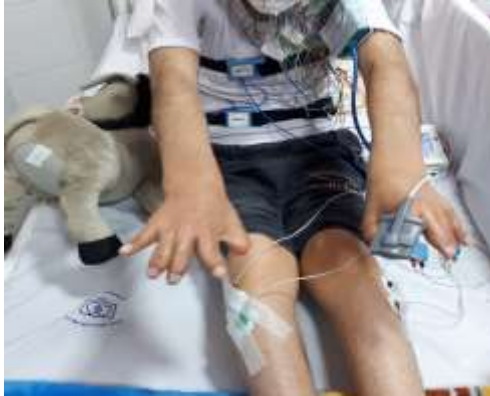۲. دانشیار، گروه کودکان، فلوشیپ خواب، مرکز تحقیقات رشد کودکان، دانشگاه علوم پزشکی قزوین، قزوین، ایران

۳. استادیار، گروه گوش و حلق و بینی، دانشگاه علوم پزشکی تهران، تهران، ایران

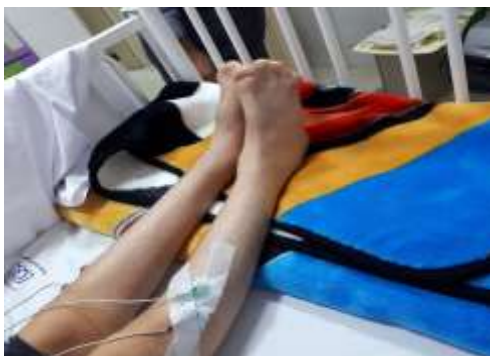۴. مرکز تحقیقات رشد کودکان، دانشگاه علوم پزشکی قزوین، قزوین، ایران

تاریخ دریافت: ۱۳۹۷/۵/۱۶ تاریخ ارجاع جهت اصلاحات: ۱۳۹۷/۶/۱۴ تاریخ تصویب: ۱۳۹۷/۱۲/۲۲

در سابقه پزشکی، بیمار به جهت کرائیوسینوستوزیس در ۱۴ ماهگی تحت جراحی باز کردن سوچور کرونال قرار گرفته بود و در دوران نوزادی نیز هیدروسفالی گزارش شده بود (تصویر شماره ۱ و ۲).



تصویر شماره ۱: چسبندگی پوستی انگشتان دست



تصویر شماره ۲: چسبندگی پوستی انگشتان پا

استاندارد طلایی تشخیص آپنه انسدادی خواب تست پلی سومنوگرافی است. پلی سومنوگرافی (PSG) پارامترهای متعددی را در حین خواب می‌سنجد، این پارامترها شامل نوار مغزی، حرکات چشمی، چانه و پاها، جریان هوا از بینی و دهان، حرکات تنفسی قفسه سینه و شکم، اکسیژن خون و دی‌اکسید کربن انتهای بازدمی می‌باشد. در این تست مراحل خواب، کیفیت خواب، مقدار و نوع آپنه و هیپوپنه تنفسی، سطح اکسیژن خون و میزان تغییرات آن‌ها در هر ساعت و بسیاری پارامترهای دیگر قابل بررسی می‌باشد (۷).

مورد استفاده از CPAP، فشار مناسب در درمان افراد مختلف، متفاوت است. در سندروم آپرت، به دلیل میزان بالای بروز آپنه انسدادی خواب که عمدتاً به دلیل اختلالات آناتومیکی صورت و نه هیپرتروفی تونسیل‌ها می‌باشد، درمان با ونتیلاسیون غیرتهاجمی (CPAP) بیش تر توصیه می‌گردد (۷). تاکنون در کشور ایران بیش تر از دو مورد سندروم آپرت گزارش نشده و در هیچکدام از این بیماران به درمان علائم آپنه انسدادی خواب اشاره‌ای نشده است. در اینجا یک مورد سندروم آپرت با علائم آپنه انسدادی خواب که به شکل رضایت بخشی با ونتیلاسیون غیرتهاجمی (CPAP) درمان شده را معرفی می‌کنیم که قبلاً در ایران مطرح نشده است.

شرح مورد

بیمار مورد معرفی یک پسر ۱۲ ساله مورد شناخته شده سندروم آپرت است که به علت خروپف شبانه، تعریق در خواب، خواب ناآرام، کابوس شبانه، سیانوز گهگاه در خواب و تکرر ادرار شبانه و عدم تمرکز در طی روز و افت تحصیلی، جهت رد بیماری‌های تنفسی خواب ارجاع شده بود. در شرح حالی که از بیمار گرفته شد وی از خواب به تنهایی اجتناب می‌کرد و زمان خاصی برای خوابیدن نداشت و بیش تر از ۲۰ دقیقه زمان برای به خواب رفتن نیاز داشت. براساس نمره به دست آمده از پرسشنامه طبقه‌بندی خواب آلودگی اپورث (Epworth Sleepiness Scale; ESS)، در طی روز خواب آلودگی چندانی نداشته است (ESS=7). در معاینه، پروپتوز چشم‌ها و هیپوپلازی ماگزیلاری و عدم رشد متناسب قسمت میانی صورت و کلاینگ انگشتان دست مشاهده شد. بیمار سابقه چسبندگی پوستی انگشتان دست و پای دوطرف را داشت که در دست‌ها مورد جراحی ترمیمی قرار گرفته بود و اسکار جراحی، قابل رویت و مشهود بود. مالماتی اسکور ۴ بدون بزرگی لوزه‌ها نیز در معاینه دیده شد.

شبهانه تکرار نشده بود. زمان به خواب رفتن برخلاف گذشته به حدود ۱۰ تا ۱۵ دقیقه کاهش یافته و خود کودک نیز در زمان مقرر خواب، مقاومتی نشان نمی‌داد. بر خلاف گذشته بیمار به طور مرتب قادر به شرکت در کلاس درسی مدرسه بوده و به گفته معلم مدرسه تمرکز بهتری در کلاس درسی داشته است. بعد از گذشت حدود یک سال از استفاده CPAP برای بیمار مجدد پلی سومنو گرافی انجام شد که نتایج آن موید بهبود واضح پارامترهای تنفسی و سایر پارامترهای مربوطه بود. در تست خواب نهایی که بعد از شروع درمان برای بیمار انجام گرفت نتایج زیر به دست آمد:

RECORDING TIME 430 min , Total sleep time 390 min , Sleep efficiency 90%
Arousal index 11.4/h
Total respiration event 42 , RDI :5.9/h , with obstructive sleep apnea scored 15
Baseline oxygenation was 96% during sleep. Lowest oxygen saturation : 84% , ODI : 10/h , Oxygen saturation was below 90% in 2% time of sleep.

در پلی سومنوگرافی تشخیصی: (تصویر شماره ۳)

RECORDING TIME 6:59 h , Total sleep time 5:40 h , Sleep efficiency 81%
Total arousals 155 , Arousal index 27.3/h
Total respiration event 293 , RDI :51.6/h , Apnea Hypopnea Index: 51.1/h,
with obstructive sleep apnea scored 268,
Central Sleep Apnea 12, Hypopnea 9, Flow Limitation 3,
Baseline oxygenation was 96% during sleep,
Lowest oxygen saturation: 46%, ODI: 82/h ,
Oxygen saturation was below 90% in 60.5% time of sleep.

که با این تفاسیر و با تشخیص آپنه انسدادی شدید خواب برای بیمار تیتراسیون تهویه غیر تهاجمی انجام گرفت و این موارد توصیه شد:

CPAP + Mirage kidsa Mask

EPAP: 8cmH₂o

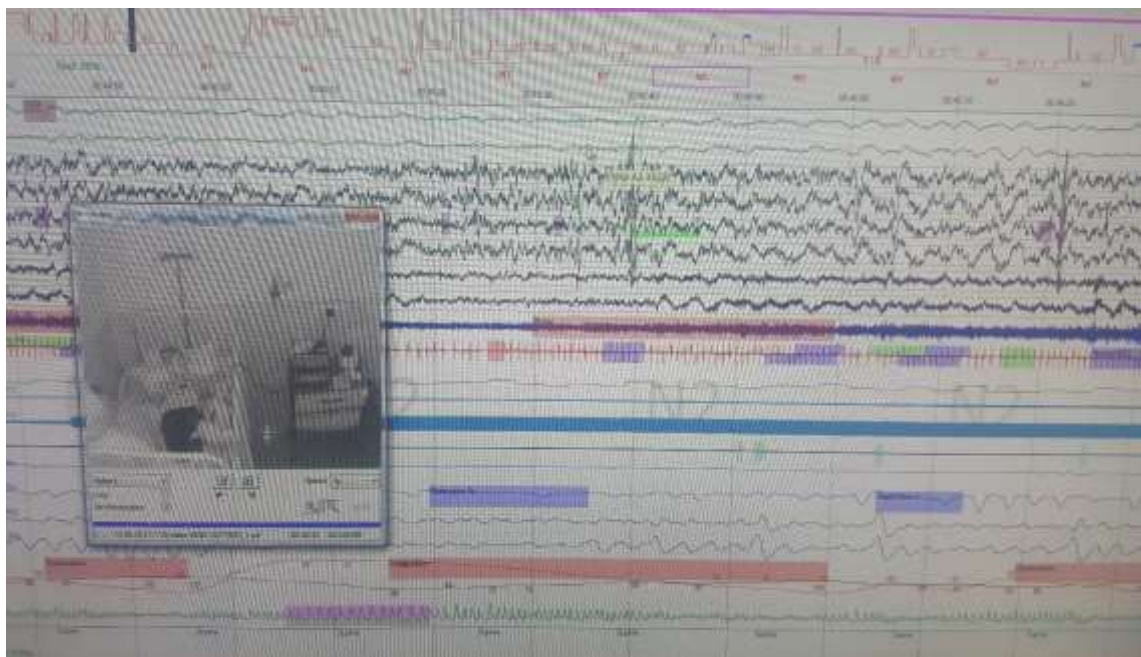
Delay time : 15 min

Delay pressure : 3cmH₂o

Heater setting : 3

آداپتاسیون و کمپلایانس بیمار خوب بود. در ویزیت

بعدی که ۳ ماه بعد انجام گرفت دیگر سیانوز و کابوس‌های



تصویر شماره ۳: نمای تست پلی سومنوگرافی انجام شده

بحث

کرایوسینوستوزیس به صورت ایزوله یا سندرومیک تقسیم می‌شود. در بروز سندرومیک، شایع‌ترین و شناخته شده‌ترین‌ها شامل سندروم کروزون و فایفر و کروزون به همراه آکانتوزنیگریکانس هستند، که علت آن‌ها یک موتاسیون در فاکتور رشد فیروبیلاست‌ها در زمان شکل‌گیری گامت‌ها و دگرگونی ژن‌های *Fgfr1*, *fgfr4* در بیماران آپرت و کروزون و فایفر می‌باشد (۱). انتقال بیماری به صورت اتوزوم غالب بوده ولی در موارد اسپورادیک والدین سالم هستند (۱). اگرچه مطالعات عمده‌ای صورت نگرفته ولی حدود ۴۰ درصد از مبتلایان سندروم آپرت علایم آپنه انسدادی خواب را عمدتاً به دلیل هیپوپلازی میانه صورت بروز می‌دهند (۵،۴) اما می‌تواند با تغییرات لارینگوفارنکس یا لارنکس و تراکتوبرونکومالاسی و سایر ابرمالیته‌های منجر به آپنه انسدادی خواب مرتبط باشد (۶). از علایم آپنه انسدادی خواب می‌توان به خروپف، سردردهای صبحگاهی، خواب آلودگی‌های روزانه، اختلالات رشدی، شب‌ادراری، عدم تمرکز و بیش‌فعالی و ... اشاره کرد. برای تشخیص باید شرح حال کاملی از علایم روزانه و شبانه بیمار و معاینات از نظر اندازه تونسیل‌ها، سایز چانه و فشارخون و معیارهای رشدی انجام گیرد (۷). در صورت عدم درمان، آپنه انسدادی خواب می‌تواند منجر به خواب منقطع و عفونت‌های مکرر و تاخیر رشد و تکامل و شناخت و از همه مهم‌تر کورپولمونل و مرگ ناگهانی در خواب شود (۵).

در مطالعه‌ای که Doerga و همکاران بر روی ۱۰ کودک مبتلا به سندروم آپرت انجام دادند، مشخص شد که تقریباً ۶۰ درصد این کودکان دچار آپنه انسدادی خواب می‌باشند که اغلب آن‌ها دارای انسداد چند سطحی بودند (۸). همچنین در مطالعه‌ای که به منظور بررسی شیوع آپنه انسدادی خواب در کودکان مبتلا به

سندروم‌های Acrocephalosyndactyly صورت گرفت مشخص شد که، آپنه انسدادی خواب شایع‌ترین مشکل در بین کودکان مبتلا به سندروم آپرت می‌باشد (۹). تعجب برانگیز نیست که این مشکل را بتوان به هیپوپلازی میانه صورت در این کودکان نسبت داد. این موضوع در گزارش موردی صالحی و همکاران بر روی نوزاد دختر مبتلا به سندروم آپرت قابل تصدیق است. به طوری که سندروم آپرت با بدشکلی دندی واکر، آژنزی کورپوس کالوزوم و پنوموتوراکس تنفسی در این نوزاد همراه بوده است (۱۰).

در یک گزارش موردی که بر روی یک کودک ۶ ساله اسپانیایی مبتلا به سندروم آپرت صورت گرفته بود، مشخص گردید که در صورت وجود آپنه انسدادی خواب متوسط تا شدید استفاده از CPAP نه تنها می‌بایست با فشار بالا صورت گیرد بلکه استفاده از آن نیازمند شروع از سنین آغازین مشکل است (۱۱).

استاندارد طلایی تشخیص آپنه انسدادی خواب تست پلی‌سومنوگرافی است (۷) که حتماً باید در موارد با شک‌بالینی مدنظر باشد و بیمار تحت نظر گرفته شود که در صورت وجود مشکلات تنفسی از جمله آپنه خواب قبل از بروز عوارض ناخواسته اقدامات درمانی مثل تهویه غیرتهاجمی مثل آنچه در مورد بیمار مذکور صورت گرفته انجام پذیرد. آذنوتانسلیکتومی و جراحی‌های ارتودنتیک و ماگزیلاری از سایر راه‌های کمک‌درمانی بوده و در طی مسیر درمان باید مدنظر قرار گیرد.

سپاسگزاری

از کارکنان واحد حمایت از توسعه تحقیقات بالینی قدس دانشگاه علوم پزشکی قزوین که در تهیه این مقاله ما را یاری نمودند قدردانی می‌گردد.

References

1. de Jong T, Bannink N, Bredero-Boelhouwer HH, van Veelen ML, Bartels MC, Hoeve LJ, et al. Long-term functional outcome in 167 patients with syndromic craniosynostosis; defining a syndrome-specific risk profile. *J Plast Reconstr Aesthet Surg* 2010; 63(10): 1635-1641.
2. Bannink N, Nout E, Wolvius EB, Hoeve HL, Joosten KF, Mathijssen IM. Obstructive sleep apnea in children with syndromic craniosynostosis: long-term respiratory outcome of midface advancement. *Int J Oral Maxillofac Surg* 2010; 39(2): 115-121.
3. Fedakar A, Sakc Z. Apert Syndrome: case presentation. *SM J Pediatr Surg* 2016; 2(6): 1034.
4. Hein A, Schweitzer T, Straburg HM, Wurm M. Diagnosis and therapy of obstructive sleep apnea syndrome in children with premature craniosynostosis syndromes. *Klin Padiatr* 2011; 223(7): 424-429.
5. Hoeve LJ, Pijpers M, Joosten KF. OSAS in craniofacial syndromes: an unsolved problem. *Int J Pediatr Otorhinolaryngol* 2003; 67 (Suppl 1): S111-113.
6. Lyons M, Vlastarakos PV, Nikolopoulos TP. Congenital and acquired developmental problems of the upper airway in newborns and infants. *Early Hum Dev* 2012; 88(12): 951-955.
7. Nevšimalová S, Bruni O. *Sleep Disorders in Children*. Switzerland: Springer International Publishing; 2017.
8. Doerga PN, Spruijt B, Mathijssen IM, Wolvius EB, Joosten KF, van der Schroeff MP. Upper airway endoscopy to optimize obstructive sleep apnea treatment in Apert and Crouzon syndromes. *J Craniomaxillofac Surg* 2016; 44(2): 191-196.
9. Inverso G, Brustowicz KA, Katz E, Padwa, BL. The prevalence of obstructive sleep apnea in symptomatic patients with syndromic craniosynostosis. *Int J Oral Maxillofac Surg* 2016; 45(2): 167-169.
10. Hasanzadeh Taheri MM, Salehi F, Akhbari SH, Ehsanbakhsh A. A case report of apert syndrom associated with dandy walker malformation corpus callosum agenesis and pneumothorax in a neonate. *J Sabzevar Univ Med Sci* 2008; 14(4): 246-251 (Persian).
11. Landete P, Pérez-Ferrer P, Chiner E. Apert Syndrome and Sleep Apnea. *Arch Bronconeumol* 2013; 49(8): 364-365.