

Correction to: Local block and Awake Intubation in a Patient with Laryngeal Mass and Anticipated Difficult Airway: A Case Report

**Hooshang Akbari¹,
Ravanbakhsh Esmaeili²**

¹ Assistant Professor, Department of Anesthesiology, Faculty of Paramedical, Mazandaran University of Medical Sciences, Sari, Iran

² Assistant Professor, Department of Medical Surgical Nursing, Orthopedic Research Center, Mazandaran University of Medical Sciences, Sari, Iran

In the article published in volume 28, issue 161, 2018, the name of first author, Hooshang Akbari was spelled incorrectly which is now corrected.

J Mazandaran Univ Med Sci 2018; 28 (164): 216-217 (Persian).

اصلاحیه: گزارش یک مورد بلوک راه هوایی در بیمار با توده حنجره و احتمال انتوباسیون مشکل

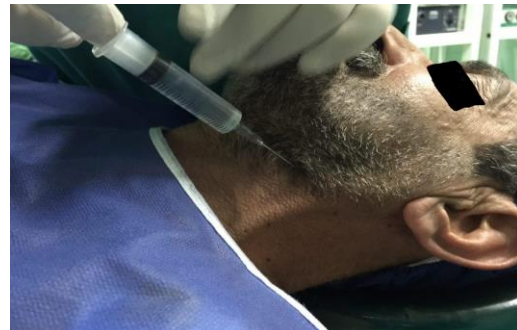هوشنگ اکبری^۱

روانبخش اسمعیلی^۲

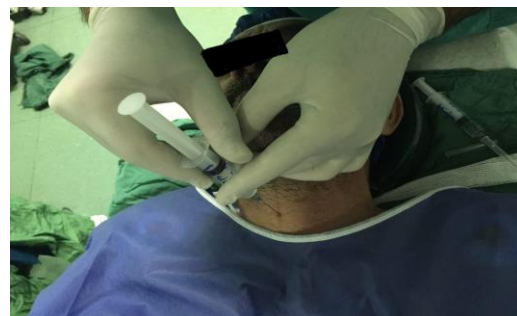
E-mail: r.esmaeili90@gmail.com

مؤلف مسئول: روانبخش اسمعیلی - ساری: خیابان وصال شیرازی، دانشکده پرستاری و مامایی نسیبه ساری
۱. استادیار، گروه هوشبری و اتاق عمل، دانشکده پیراپزشکی، دانشگاه علوم پزشکی مازندران، ساری، ایران
۲. استادیار، گروه پرستاری داخلی - جراحی، مرکز تحقیقات ارتوپدی، دانشگاه علوم پزشکی مازندران، ساری، ایران ان

در مقاله فوق که در شماره ۱۶۱ خرداد ۱۳۹۷ در دوره ۲۸ این نشریه منتشر شده بود، اسم آقای دکتر هوشنگ اکبری در چکیده انگلیسی اشتباه چاپ شده بود، اصلاح گردید. و زیرنویس عکس های شماره ۳ و ۴ نیز اشتباه چاپ شده بود که اصلاح گردید.



تصویر شماره ۳: بلوک عصب سوپریور لارنژال (SLN) دو طرفه با لیدوکائین



تصویر شماره ۴: بلوک دو طرفه عصب گلوسو فارنژیال با لیدوکائین