REVIEW ARTICLE

A Review of Protective Effects of Iranian Native Medicinal Plants Against CCl_4 Induced Liver Toxicity

Mehdi Valipour[1],
Akram Valipour[2],
Mohammad Ali Ebrahimzadeh[3]

[1] Ph.D student in Medicinal Chemistry, Student Research Committee, Faculty of Pharmacy, Mazandaran University of Medical Sciences, Sari, Iran
[2] PhD Student in Chemistry, Faculty of Basic Sciences, Ilam University, Ilam, Iran
[3] Professor, Pharmaceutical Sciences Research Center, Hemoglobinopathy Institute, Mazandaran University of Medical Sciences, Sari, Iran

(Received September 8, 2018 ; Accepted August 8, 2021)

Abstract

Background and purpose: Liver is a vital organ in the body that plays key roles in metabolism and secreting enzymes. A better understanding of this vital organ for better care has always been of interest to researchers. Carbon tetrachloride (CCl4) is one of the most known liver toxins. This compound is used in scientific studies as a well-known model to evaluate the hepatoprotective effects of various compounds. Iranian researchers in recent years have investigated the hepatoprotective effects of some native medicinal plants. These plants are abundantly found in Iran. This review aimed at exploring protective effects of different medicinal plants against CCl4 induced hepatotoxicity.

Materials and methods: This review summarizes some of the most important research published in recent years on hepatoprotective effects of native Iranian medicinal plants against CCl4-induced hepatotoxicity. Carbon tetrachloride, hepatotoxicity, hepatoprotective effects, and medicinal plants were the search keywords. Google Scalar, SID, Pubmed, and Sciencedirect were electronic databases searched. Emphasis was placed on native plants of Iran.

Results: Medicinal plants are considered as rich sources of antioxidants in treatment of hepatotoxicity caused by hepatotoxins including CCl4. To counteract the hepatotoxin-induced hepatotoxicity, antioxidant compounds can be used to inhibit free radicals.

Conclusion: Medicinal plants containing antioxidant compounds can be very effective in preventing carbon tetrachloride hepatotoxicity due to their ability to inhibit free radicals.

Keywords: liver, carbon tetrachloride, hepatotoxicity, antioxidants, medicinal plants, Iran

J Mazandaran Univ Med Sci 2021; 31 (201): 192-212 (Persian).

* **Corresponding Author: Mohammad Ali Ebrahimzadeh -** Faculty of Pharmacy, Mazandaran University of Medical Sciences, Sari, Iran (E-mail: zadeh20@gmail.com)

[Downloaded from jmums.mazums.ac.ir on 2026-11-29]

[DOR: 20.1001.1.17359260.1400.31.201.1.9]

مجلـــه دانشـــگاه عـــلـــوم پـــزشـــکـــی مـــازنـــدران
دوره سی و یکم شماره ۲۰۱ مهر سال ۱۴۰۰ (۲۱۲-۱۹۲)

مروری بر اثرات حفاظتی برخی از گیاهان دارویی بومی ایران در مقابل سمیت کبدی القا شده توسط تتراکلرید کربن

مهدی ولی پور[۱]
اکرم ولی پور[۲]
محمد علی ابراهیم زاده[۳]

چکیده

سابقه و هدف: کبد یک اندام حیاتی در بدن است که نقش‌های مهمی از جمله متابولیزه کردن مواد و ترشح آنزیم‌ها دارد. شناخت هرچه بیش‌تر این اندام حیاتی جهت مراقبت بهتر از آن همواره مورد توجه محققان بوده است. تتراکلرید کربن (CCl_4) یکی از شناخته شده ترین سموم کبدی است. از این ترکیب در مطالعات علمی به‌عنوان یک مدل شناخته شده جهت ارزیابی اثرات محافظ کبدی ترکیبات مختلف استفاده می‌شود. در سالیان اخیر، پژوهشگران ایرانی در مطالعات متعددی اثرات حفاظت کبدی برخی گیاهان دارویی بومی ایران را بررسی کرده‌اند. به‌دلیل سهولت دسترسی به گیاهان دارویی متعدد در کشور ایران، امکان انجام تحقیقات فراوان در رابطه با اثرات حفاظتی گیاهان دارویی مختلف علیه سمیت کبدی ناشی از CCl_4 وجود دارد، که در این مطالعه مروری به بررسی مهم‌ترین آن‌ها پرداخته‌ایم.

مواد و روش‌ها: در این مطالعه مروری، خلاصه‌ای از مهم‌ترین پژوهش‌های منتشر شده در سالیان اخیر مرتبط با اثرات حفاظت کبدی گیاهان دارویی بومی ایران علیه سمیت کبدی القا شده توسط CCl_4 ارائه شده است. تتراکلرید کربن، سمیت کبدی، اثرات حفاظت کبدی، گیاهان دارویی به‌عنوان کلمات کلیدی در نظر گرفته شد. از گوگل اسکالر، SID، Pubmed و Sciencedirect به منظور جستجو استفاده شد. تاکید بر گیاهان بومی ایران بود.

یافته‌ها: گیاهان دارویی به عنوان منابع غنی از آنتی‌اکسیدان‌ها، جهت درمان سمیت کبدی ناشی از سموم کبدی از جمله CCl_4 درنظر گرفته می‌شوند. جهت مقابله با سمیت کبدی ناشی از هپاتوتوکسین‌ها می‌توان از ترکیبات آنتی‌اکسیدانی به منظور مهار رادیکال‌های آزاد مخرب استفاده کرد.

استنتاج: گیاهان دارویی حاوی ترکیبات آنتی‌اکسیدانی به دلیل داشتن قابلیت مهار رادیکال‌های آزاد، می‌توانند در ممانعت از سمیت کبدی تتراکلرید کربن بسیار موثر باشند.

واژه های کلیدی: کبد، تتراکلرید کربن، سمیت کبدی، آنتی اکسیدان، گیاهان دارویی، کشور ایران

مقدمه

کبد یکی از حیاتی‌ترین اندام‌های بدن است که در فعالیت‌های متابولیسمی بدن نقش کلیدی دارد. یکی از شناخته شده ترین سموم کبدی، تتراکلرید کربن (CCl_4) است که به دلیل اثبات اثرات سمیت کبدی ناشی از آن، به صورت گسترده به عنوان یک مدل آزمایشگاهی برای مطالعات مربوط به سمیت کبد استفاده می‌شود(۱).

مولف مسئول: محمدعلی ابراهیم زاده- ساری: کیلومتر ۱۷ جاده فرح آباد، مجتمع دانشگاهی پیامبر اعظم، دانشکده داروسازی E-mail:zadeh20@gmail.com
۱. دستیار شیمی دارویی، کمیته تحقیقات دانشجوئی، دانشکده داروسازی، دانشگاه علوم پزشکی مازندران، ساری، ایران
۲. دانشجوی دکترای شیمی، دانشکده علوم پایه ، دانشگاه ایلام، ایلام، ایران
۳. استاد، مرکز تحقیقات علوم دارویی، پژوهشکده هموگلوبینوپاتی، دانشگاه علوم پزشکی مازندران، ساری، ایران
تاریخ دریافت : ۱۳۹۷/۶/۱۷ تاریخ ارجاع جهت اصلاحات :۱۳۹۷/۶/۱۸ تاریخ تصویب : ۱۴۰۰/۵/۱۷

[Downloaded from jmums.mazums.ac.ir on 2026-11-29]
[DOR: 20.1001.1.17359260.1400.31.201.1.9]

یک ترکیب شیمیایی با شکل ظاهری مایع و بی‌رنگ است و در آزمایشگاه و صنعت به عنوان حلال غیرقطبی برای انجام واکنش‌ها و تولید برخی مواد کاربرد گسترده دارد.

تتراکلرید کربن در بدن غالبا توسط آنزیم‌های سیتوکروم P450 متابولیزه می‌شود. سمیت متابولیت‌های رادیکالی این ترکیب بدلیل برهمکنش‌های کووالانسی آن‌ها با مولکول‌های حیاتی بدن است(۲). کبد محل اصلی برای اثرات ناشی از CCl_4 است، ولی در این اندام هیچ گیرنده شناخته شده‌ای برای این ترکیب وجود ندارد(۳). بروز تغییرات پاتولوژیک در کبد پس از مسمومیت با CCl_4 به خوبی قابل مشاهده است. میتوکندری، رتیکولوم اندوپلاسمیک، غشاهای پلاسمایی و دستگاه گلژی، ساختارهای زیرسلولی هپاتوسیت‌هایی هستند که در اثر مسمومیت با CCl_4 به‌صورت جدی آسیب می‌بینند. پس از تجویز خوراکی CCl_4، غلظت آن در کبد پس از ۱ الی ۲ ساعت به بالاترین میزان خود می‌رسد و پس از آن به تدریج کاهش می‌یابد(۴). همچنین اولین شواهد هیستولوژیک به صورت نکروز بافت ۵ الی ۶ ساعت پس از تجویز پدیدار می‌گردد(۵). با گذشت حدود ۱۲ ساعت پس از تجویز خوراکی، نکروز ناحیه مرکزی کبد به صورت واضح اتفاق می افتد و پس از ۲۴ الی ۴۸ ساعت، میزان نکروز به بالاترین مقدار خود می‌رسد(۶). پس از ورود CCl_4 به داخل بدن، سیستم حفاظتی بدن برای مقابله و حذف این ترکیب فعال می‌شود. متابولیسم CCl_4 توسط آنزیم‌های کبدی سیتوکرم P450 از نوع 2B1، 2B2، 2E1 و 3A4 به تولید رادیکال فعال CCl_3 منجر می‌شود. این رادیکال می‌توانند با مولکول‌های بزرگی مثل نوکلئیک اسیدها، پروتئین‌ها و لیپیدها واکنش دهد و باعث آسیب‌های فراوان شود. برای مثال از برهمکنش این رادیکال با اکسیژن، رادیکال بسیار فعال تری‌کلرو متیل پروکسی Cl_3COO ایجاد می‌شود که می‌تواند سبب بروز سرطان شود(۷). همچنین این رادیکال می‌تواند باعث واکنش‌های زنجیره‌ای پراکسیداسیون لیپیدها شود که این فرایند خود باعث تخریب اسیدهای چرب اشباع نشده مرتبط با فسفولیپیدها می‌شود(۹،۸). این فرایندها در مجموع روی میزان نفوذپذیری میتوکندریایی رتیکولوم اندوپلاسمیک غشاهای پلاسمایی اثر می‌گذارد و باعث از دست رفتن کلسیم سلول و هموستاز می‌شود. تخریب اسیدهای چرب اشباع نشده مرتبط با فسفولیپیدها در پی فرایندهای ذکر شده رخ می‌دهد که به آسیب‌های سلولی بعدی منجر می‌شود(۹). درتصویر شماره ۱ متابولیسم CCl_4 در حضور اکسیژن و ترکیبات آلی به تصویر کشیده شده است. رادیکال‌های آزاد تولید شده در مسیر متابولیسم CCl_4 می‌توانند به سایر مولکول‌های حیاتی بدن حمله کنند و سبب بروز آسیب های متعدد شوند(۱۰).

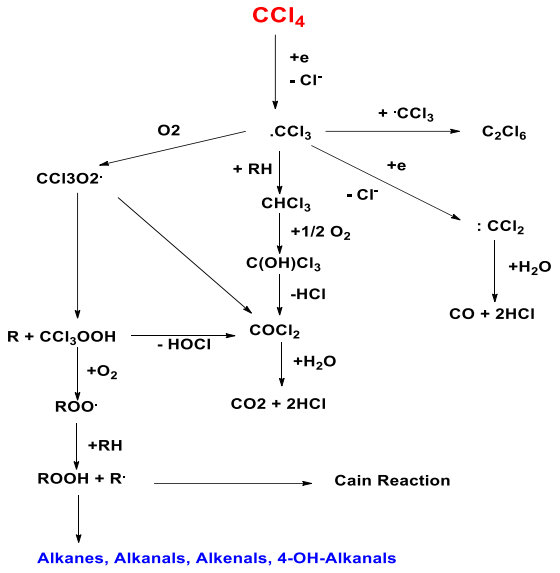

تصویر شماره ۱: متابولیسم ترا کلرید کربن در حضور اکسیژن و ترکیبات آلی (۱۱)

در سالیان اخیر تحقیقات متعددی توسط دانشمندان ایرانی در مورد اثرات CCl_4 بر روی فرایندهای مختلف از جمله فرایندهای متابولیک در کبد و بررسی اثرات حفاظتی ترکیبات مختلف علیه این سمیت صورت پذیرفته است که همگی موید اثرات سمی و مخرب این ترکیب هستند(۱۲). علاوه بر این دانشمندان ایرانی در مطالعات

[Downloaded from jmums.mazums.ac.ir on 2026-11-29]

[DOR: 20.1001.1.17359260.1400.31.201.1.9]

مشابهی اثرات حفاظتی ترکیبات طبیعی مختلف روی سایر سموم کبدی (Hepatotoxins) از جمله هپاتو توکسین‌های برومو‌بنزن(۱۳)، پارانونایل فنول(۱۴)، پاراکوات(۱۵)، تیواستامید(۱۶)، سیس پلاتین(۱۷)، تری‌سیکلازول(۱۸)، استامینوفن(۱۹)، آلوکسان(۲۰) و برخی ترکیبات دیگر بررسی کرده‌اند. در تصویر شماره ۲ ساختار شیمیایی تتراکلرید کربن و برخی از مهم ترین هپاتو توکسین‌های کاربردی در مدل‌های آزمایشگاهی آورده شده است.

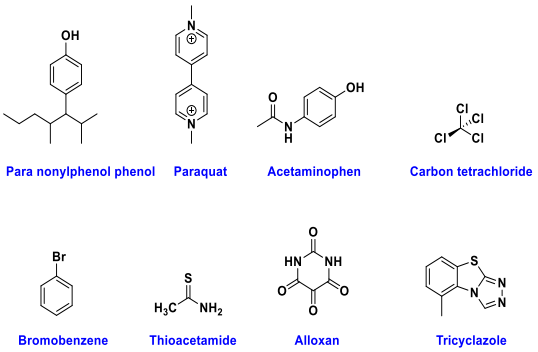

تصویر شماره ۲: ساختار شیمیایی تتراکلرید کربن و برخی دیگر از مهم ترین هپاتو توکسین های کاربردی در مدل های آزمایشگاهی

مهم‌ترین استراتژی‌های مقابله با آسیب‌های کبدی ناشی از هپاتو توکسین‌ها، استفاده ازترکیبات آنتی‌اکسیدانی و به‌خصوص آنتی اکسیدان‌های گیاهی است(۲۱). کشور ایران به‌دلیل نوع اقلیم خاص و تنوع آب و هوایی مطلوب، یکی از غنی‌ترین زیستگاه‌های گیاهان دارویی در جهان است. در جدول شماره ۱، نام تعدادی از مهم‌ترین گیاهان دارویی بومی و قابل کاشت در کشور ایران آورده شده است. از این رو به‌دلیل سهولت دسترسی به گیاهان دارویی متعدد در این کشور امکان انجام تحقیقات فراوان در رابطه با اثرات حفاظتی گیاهان دارویی مختلف علیه سمیت کبدی ناشی از CCl_4 وجود دارد. بر این اساس مطالعات و تحقیقات متعددی بویژه در سال‌های اخیر توسط دانشمندان ایرانی در رابطه با این موضوع صورت پذیرفته است که در این مطالعه به بررسی مروری مهم‌ترین آن‌ها می‌پردازیم.

جدول شماره ۱: برخی از مهم ترین گیاهان دارویی بومی و قابل کاشت در کشور ایران دارای اثرات آنتی اکسیدانی

اسم علمی	اسم رایج در کشور ایران	مراجع
Anethum graveblens	شوید	(۲۲و۲۳)
Allium sativum	سیر	(۲۴و۲۵)
Crocus sativus	زعفران	(۲۶و۲۷)
Cuminum cyminum	زیره سبز	(۳۰-۲۸)
Cannabis sativa	شاهدانه	(۳۱و۳۲)
Calendula officinalis	گل همیشه بهار	(۳۵-۳۳)
Coriandrum sativum	گشنیز	(۳۸-۳۶)
Descurainia sophia	خاکشیر	(۳۹)
Echium amoenum	گل گاوزبان	(۴۰و۴۱)
Elaegnus angustifolia	سنجد ایرانی	(۴۴-۴۲)
Fumaria parviflora	شاهتره	(۴۵و۴۶)
Foeniculum vulgare	رازیانه	(۴۷و۴۸)
Glycirrhiza glabra	شیرین بیان	(۴۹و۵۰)
Lowsonia inermis	حنا	(۵۱و۵۲)
Linum usitatissimum	کتان	(۵۳ و۵۴)
Matricaria recutita	بابونه	(۵۵و۵۶)
Melissa officinalis	بادرنجبویه	(۵۷ و۵۸)
Nigella sativa	سیاهدانه	(۵۹و۶۰)
Plantago ovata	اسفرزه	(۶۱)
Rhus coriaria	سماق	(۶۲)
Rubia tincturum	روناس	(۶۳ و۶۴)
Rheum palmutum	ریواس	(۶۵)
Salix aegytiaca	بیدمشک	(۶۶)
Satureja hortensis	مرزه	(۶۷و۶۸)
Thymus vulgaris	آویشن باغی	(۶۹و۷۰)
Valeriana officinalis	سنبل طیب	(۷۱)
Ziziphus jujuba	عناب	(۷۳ و۷۲)
Salvia officinalis	مریم گلی	(۷۴و۶۹)

مواد و روش ها

در این مطالعه مروری، مطالعات صورت پذیرفته در زمینه اثرات حفاظتی گیاهان دارویی مختلف بومی کشور ایران بر روی سمیت کبدی القا شده ناشی از CCl_4 بررسی شد. بدلیل این‌که اکثر مقالات بررسی شده توسط محققین ایرانی انجام شده و به زبان فارسی چاپ شده‌اند، لذا برای یافتن آن‌ها غالبا از کلمات کلیدی کبد، تتراکلرید کربن، سمیت کبدی، اثرات حفاظت کبدی، گیاهان دارویی در پایگاه www.scholar.google.com، https://www.civilica.com، https://www.sid.ir و همین‌طور آدرس مستقیم برخی ژورنال‌های دانشگاهی داخلی استفاده شد. علاوه بر آن از برخی مقالات چاپ شده در مجلات بین‌المللی نمایه شده در پایگاه‌های Pubmed و Sciencedirect که مرتبط با موضوع بودند مانند مقالاتی که در رابطه با اثرات حفاظتی سایر ترکیبات بر روی سمیت کبدی ناشی از CCl_4 و حتی

[Downloaded from jmums.mazums.ac.ir on 2026-11-29]
[DOR: 20.1001.1.17359260.1400.31.201.1.9]

هپاتو توکسین‌های دیگر نیز استفاده شد. به‌دلیل وجود مطالعات فراوان در این زمینه، در این مطالعه مروری سعی شد بیش‌تر از مقالاتی استفاده شود که دارای ارتباط موضوعی عمیق‌تر و مهم‌تر با عنوان تحقیق باشند. در نهایت از مقالات انتخاب شده، تعداد حدود ۵۰ مقاله انتخاب شد که اکثرا به زبان فارسی بوده و از بین این مقالات، حدود ۳۰ مقاله دارای ارتباط مستقیم با عنوان مقاله و بقیه هم دارای ارتباط مفید و کاربردی در جهت تکمیل مقاله علمی- پژوهشی بودند. علاوه بر این، از مقالات دیگری جهت تکمیل متن مقاله استفاده شد. مروری بر مطالعات صورت گرفته بر روی اثرات محافظتی گیاهان دارویی بومی کشور ایران در برابر سمیت کبدی ناشی از سموم کبدی نشان می‌دهد که اغلب مطالعات بر روی مدل‌های حیوانی صورت گرفته است و تاکنون مطالعات چندانی بر روی اثر حفاظتی گیاهان دارویی علیه سمیت کبدی هپاتوتوکسین‌ها در انسان صورت نگرفته است.

اثرات حفاظتی گیاهان دارویی مختلف بومی کشور ایران علیه سمیت کبدی ناشی از CCl_4

یکی از مهم‌ترین استراتژی‌های مقابله با آسیب‌های کبدی ناشی از هپاتوتوکسین‌ها که امروزه مورد توجه قرار گرفته است، استفاده از آنتی اکسیدان‌های گیاهی و طبیعی است. بر این اساس مطالعات و تحقیقات متعددی توسط دانشمندان داخل کشور در دانشگاه‌ها و مراکز علمی مختلف صورت پذیرفته است که به بررسی و مرور نتایج برخی از مهم‌ترین آن‌ها می‌پردازیم.

*اثرات حفاظت کبدی عصاره صمغ پسته *Pistacia vera* علیه سمیت کبدی القا شده توسط CCl_4*

Pistacia vera، یکی از گیاهان تیره *Anacardiaceae* می‌باشد که به‌طور وسیع در خراسان، کرمان و سمنان رویش دارد. عصاره صمغ پسته به‌دلیل داشتن فلانوئید، ساپونین و تانن پتانسیل بالایی برای اثرات آنتی‌اکسیدانتی دارد(۷۵). از آن‌جایی‌که در برخی از مطالعات، این اثرات برای بعضی از گونه‌های پسته گزارش شده است، در مطالعه‌ای که در سال ۱۳۸۱ توسط پرورده و همکاران انجام شد، اثرات حفاظت کبدی عصاره هیدرو الکلی صمغ پسته علیه سمیت کبدی القا شده توسط CCl_4 بررسی شد. در این مطالعه تجویز تتراکلریدکربن با دوز ۱/۲۵ mg/kg باعث القای سمیت و ایجاد آسیب کبدی شده و میزان ترانس آمینازهای خون را به میزان قابل توجهی افزایش داد. تجویز عصاره هیدرو الکلی صمغ پسته با دوزهای ۰/۵ و ۱g/kg قبل از تتراکلریدکربن به طور مشخصی از بالا رفتن سطح آنزیم آلانین ترانس آمیناز (ALT) جلوگیری کرد ولی اثر چندانی روی بالا رفتن سطح آنزیم آسپارتات ترانس آمیناز (AST) نداشت. میزان متوسط دوز کشنده (LD_{50}) و همین‌طور حداکثر دوز قابل تحمل عصاره مذکور در این مطالعه به ترتیب ۳/۷۷ و ۱g/kg وزن موش به صورت داخل صفاقی اندازه‌گیری شد. نتایج این مطالعه به خوبی نشان داد که عصاره صمغ پسته در برابر آسیب کبدی ایجاد شده توسط CCl4 اثرات محافظتی داشته است(۷۶).

*اثرات حفاظت کبدی عصاره شاتره *Fumaria parviflora L.* علیه سمیت کبدی القا شده توسط CCl_4*

شاتره، از خانواده *Fumariaceae*، گیاهی است علفی و یک ساله که برگ‌های آن دارای بریدگی‌های بسیار است. شاتره حاوی حدود یک درصد آلکالوئید است که اکثراً از مشتقات بنزیل اینتروکینولین هستند. مهم‌ترین این آلکالوئیدها شامل فومارین (پروتوپین)، فوماریلین و سیناکسین هستند. از دیگر ترکیبات مهم آن می‌توان فلاوونوئیدها و اسیدهای گیاهی به ویژه اسید فوماریک و موسیلاژ را نام برد. همچنین شاتره دارای ترکیبات غیرآلکالوئیدی پنتاتریاکونتان، گلوکوزید، تانن، اسید فوماریک و آلکالوئید فومارین است(۷۷). از جمله کاربردهای درمانی شاتره می‌توان به اثرات ضد هایپرگلایسمی(۷۸)، ضد اگزمای مزمن دست(۷۹)،

[Downloaded from jmums.mazums.ac.ir on 2026-11-29]

[DOR: 20.1001.1.17359260.1400.31.201.1.9]

تسهیل کننده گوارش(۸۰) و درمان اختلالات کبدی(۸۱) اشاره کرد.

با توجه به اثرات درمانی ذکر شده گیاه شاتره، در مطالعه‌ای که درسال ۱۳۸۳ توسط جمشیدزاده و همکاران انجام شد، اثرات حفاظت کبدی عصاره هیدرو الکلی گیاه شاتره علیه سمیت کبدی القا شده توسط CCl_4 بررسی شد. در این مطالعه سلول‌های بدی موش صحرایی نر، با استفاده از آنزیم کلاژناز توسط دستگاه پرفیوژن، جدا شدند و اثر عصاره هیدروالکلی شاتره و سم CCl_4 بر روی سلول‌های جدا شده کبد در دمای ۳۷ درجه سانتی‌گراد در حضور گاز کربوژن به مدت ۳ ساعت بررسی شد. همچنین سمیت سلولی با استفاده از نفوذ رنگ تریپان بلو به درون سلول مورد بررسی قرار گرفت. نتایج حاصل از این مطالعه نشان می‌دهد که وقتی عصاره ۲۰ دقیقه قبل از اضافه کردن ۱۰ mM از CCl_4، به سوسپانسیون سلولی افزوده شود، در محدوده غلظت ۷۰۰ µg/Ml تا غلظت ۳/۵ mg/ml، اثر حفاظتی بر روی سلول‌ها در مقابل سم از خود نشان می‌دهد. کم‌تر از این محدوده غلظت، در سمیت ایجاد شده توسط سم، تغییری ایجاد نمی‌کند و بالاتر از این محدوده، باعث افزایش مرگ و میر سلول‌ها می‌شوند. نتیجه این‌که عصاره گیاه شاتره در محدوده غلظت خاص اثر خوبی در حفاظت کبد در برابر سمیت ناشی از CCl_4 در شرایط برون تن (Invitro) دارا است(۸۲).

اثرات حفاظت کبدی روتین (Rutin) علیه سمیت کبدی القاء شده توسط CCl_4

روتین (3, 3, 4, 5, 7-pentahydrohyflavone-3-rhamnoglucoside)، یکی از فلاونوئیدهای مهم موجود در بسیاری از گیاهان دارویی است که از جمله در گندم سیاه، گل ساعتی، مارچوبه، چای سیاه و سیب به وفور یافت می‌شود. از خواص دارویی گزارش شده برای روتین، می‌توان به اثرات ضد التهابی و آنتی اکسیدانتی و همین طور اثرات ضداسترس اکسیداتیو آن اشاره کرد(۸۴،۸۳). با توجه به اثرات ذکر شده، در مطالعه‌ای که در سال ۱۳۸۹ توسط ضیائی و همکاران انجام شد، اثرات حفاظت کبدی روتین علیه سمیت کبدی القا شده توسط CCl_4 بررسی شد. در این مطالعه اثرات حفاظت کبدی روتین در دوزهای ۱۰، ۲۰ و ۴۰ mg/kg در رت‌های مسموم شده با تترا کلرید کربن مورد بررسی قرار گرفت. در این مطالعه عملکرد کبدی موش‌های مسموم شده با تتراکلرید کربن و تحت درمان با روتین از طریق سنجش سطوح آنزیم‌های ALT و آلکالین فسفاتاز (ALP) و همین‌طور از طریق مطالعات هیستوپاتولوژیک مورد ارزیابی قرار گرفت. نتیجه این بررسی‌ها این بود که سطوح آنزیم‌های ALT و ALP پس از ۸ هفته درمان با دوزهای ۲۰ و ۴۰ mg/kg روتین به شکل چشمگیری کاهش یافت. نتایج این تحقیق نشان داد روتین به صورت بالقوه دارای اثرات حفاظت کبدی است که این ویژگی روتین می‌تواند به دلیل اثرات آنتی‌اکسیدانی و به دام‌اندازی رادیکال‌های آزاد آن باشد(۸۵).

اثرات حفاظت کبدی عصاره زرشک زرافشانی Berberis integerrima علیه سمیت کبدی القا شده توسط CCl_4

زرشک از خانواده *Berberidaceae* درختچه‌ای است دارای ساقه‌ای خاردار که ارتفاع آن تا ۴ متر نیز می‌رسد. در تمام قسمت‌های این گیاه آلکالوئیدهای بربرین (Berberine)، اکسیاکانتین (Oxyaconthine) و بربامین (Berbamine) وجود دارد. مقدر آلکالوئید در پوست ریشه زرشک بیش‌تر از قسمت‌های دیگر این گیاه است. میوه زرشک دارای اسید مالیک و اسید تارتاریک و مقداری صمغ می‌باشد(۸۶). برای گیاه زرشک خواص گوناگونی از جمله ضد التهابی، ضد تشنجی و حفاظت کبدی گزارش شده است(۸۹-۸۷). با توجه به اثرات ذکر شده، در مطالعه‌ای که در سال ۱۳۹۲ توسط رفیعی و همکاران انجام شد، اثرات حفاظت کبدی عصاره متانولی میوه زرشک زرافشانی علیه سمیت کبدی القا شده توسط CCl_4 بررسی شد. در این مطالعه، از عصاره مذکور با دوزهای ۲۵۰ و ۵۰۰ میلی‌گرم بر کیلوگرم وزن بدن موش

[Downloaded from jmums.mazums.ac.ir on 2026-11-29]
[DOR: 20.1001.1.17359260.1400.31.201.1.9]

برای پیشگیری و درمان آسیب‌های کبدی ناشی از CCl_4 استفاده شد. در پایان آزمایش، میزان آنزیم‌های سرمی ALP، AST وALT، پروتئین تام، آلبومین سرم و همین‌طور میزان آنزیم‌های کاتالاز، سوپراکسید دسموتاز، مالون دی‌آلدئید و ظرفیت آنتی‌اکسیدانی تام پلاسم (FRAP) در هموژنات بافت کبد موش صحرایی سنجیده شد. نتایج این مطالعه نشان داد که عصاره مذکور باعث کاهش قابل توجه میزان آنزیم‌های سرمی ALP، AST و ALT و میزان مارکر مالونیل دی‌آلدئید(MDA) می‌شود. نتایج هیستوپاتولوژیک انجام شده دراین مطالعه نیز با نتایج بیوشیمیایی به‌دست آمده مطابقت داشت. در نتیجه عصاره میوه زرشک افشانی احتمالا به‌دلیل داشتن ترکیبات آنتی‌اکسیدانتی می‌تواند اثرات حفاظت کبدی داشته باشد(۹۰).

اثرات حفاظت کبدی عصاره عدس قرمز Lens culinaris علیه سمیت کبدی القا شده توسط CCl_4

عدس قرمز از تیره *Leguminosae* از جمله حبوبات پرخاصیتی است که نه تنها منبع عالی از مواد مغذی مانند پروتئین، اسیدهای چرب، فیبرها و کربوهیدرات است بلکه همچنین حاوی ترکیباتی مانند فلاوونوئیدها، اسیدهای فنولیک، اسید فتیک و تانن‌ها می‌باشد(۹۱). از آن‌جایی که مطالعات متعددی نشان داده‌اند عدس قرمز دارای ترکیبات پلی‌فنولی فراوان می‌باشد، لذا انتظار می‌رود این ماده خوراکی دارای اثر آنتی‌اکسیدانی باشد(۹۲). به دلیل داشتن این ویژگی مهم، در مطالعه‌ای که در سال ۱۳۹۲ توسط رحمانی و همکاران انجام شد، اثرات حفاظت کبدی عصاره عدس قرمز در دوزهای ۱۰۰، ۲۰۰ و ۴۰۰ mg/kg علیه سمیت کبدی القا شده توسط CCl_4 روی موش سفید و کوچک بررسی شد. نمونه‌های کبد و خون همه حیوانات جمع‌آوری و فعالیت سرمی آنزیم‌های ALP، ALT، AST و میزان لیپید پراکسیداسیون در بافت کبد اندازه‌گیری شد. سپس یافته‌های بیوشیمیایی با نتایج هیستوپاتولوژی تطبیق داده شد. بررسی‌های این تحقیق نشان داد که CCl_4 باعث افزایش معنی‌دار لیپید پراکسیداسیون و افزایش سطوح آنزیم‌های کبدی می‌شود. همین‌طور نتایج بافت شناسی تایید کرد که CCl_4 توانسته منجر به بروز ضایعات کبدی بارز و به صورت نکروز گردد. پس از تجویز عصاره عدس قرمز به موش‌های مسموم شده با CCl_4، این عصاره به‌طور معنی‌داری باعث کاهش فعالیت آنزیم‌های کبدی در مقایسه با گروه CCl_4 شد. نتایج مطالعه نشان داد که عصاره عدس قرمز اثر محافظتی روی سمیت کبدی القا شده توسط CCl_4 را دارد(۹۳).

اثرات حفاظت کبدی عصاره گل همیشه بهار Calendula persica علیه سمیت کبدی القا شده توسط CCl_4

گل همیشه بهار، گیاهی علفی و پایا از جنس *Calendula* است. این گیاه دارای ساقه‌ای به طول ۲۰ تا ۵۰ سانتی‌متر است و برگ‌هایی ساده بیضوی، دراز، پوشیده از کرک، با کناره‌های موجدار و به رنگ سبز، مایل به قهوه‌ای روشن دارد. همیشه بهار در ایران از جمله در بلندی‌های بالای ۲۵۰۰ متر در استان کهگیلویه و بویراحمد می‌روید. از خواص مهم این گیاه، داشتن اثرات آنتی‌اکسیدانی است(۹۴). به‌دلیل داشتن این اثرات اثبات شده، در مطالعه‌ای که در سال ۱۳۹۳ توسط بهشتی مقدم و همکاران انجام شد، اثرات حفاظت کبدی عصاره روغنی گل همیشه بهار در دوزهای ۱۵۰، ۳۰۰ و ۴۵۰ mg/kg علیه سمیت کبدی القا شده توسط CCl_4 روی جوجه‌های گوشتی بررسی شد. در این مطالعه عصاره گل همیشه بهار توانست به خوبی اثرات منفی ناشی از CCl_4 را که باعث افزایش آنزیم‌های ALP، ALT و AST شده بود را تقلیل دهد. همچنین شاخص‌های مربوط به سنجش سیستم ایمنی، سطح ایمنوگلوبولین G در حیواناتی که علاوه بر تتراکلریدکربن، سطح ۳۰۰ میلی‌گرم عصاره گل همیشه بهار را دریافت کرده بودند نسبت به گروه کنترل منفی و غلطت ۱۵۰ همیشه بهار به صورت معنی‌داری بالاتر بود. از طرفی در بررسی تغییرات هیستوپاتولوژی کبد، مشاهده شد که گروه

[Downloaded from jmums.mazums.ac.ir on 2026-11-29]

[DOR: 20.1001.1.17359260.1400.31.201.1.9]

کنتـرل مثبـت از لحـاظ وضـعیت سـیاهرگ مرکـزی، هپاتوسیت‌ها، سینوزوئیدها و تریادپورت بیش‌ترین میزان آسیب بافتی و گروه کنترل منفی کم‌ترین میـزان آسـیب دیدگی را داشتند. اما در تیمارهایی که همـراه بـا CCl_4، عصاره گل همیشه بهار را دریافت کرده بودند در مقایسه بـا گروه کنترل مثبت، بهبود بیش‌تـری در بافـت مشـاهده شـد. این نتایج نشان‌دهنده اثر حفاظتی عصاره گل همیشه بهار بر کبد می‌باشد که احتمالاً به واسطه فلاونوییدهای موجـود در گیاه و توانایی آن‌ها در مهار متابولیسم CCl_4 است(۹۵).

اثرات حفاظت کبدی برگ گیاه پنیـرک .Malva neglecta L علیه سمیت کبدی القا شده توسط CCl_4

پنیرک گیاهی دو سـاله و پایـا از تیـره *Malvaceae* است. این گیاه دارای اثرات درمانی مناسبی جهت رفع التهاب می‌باشـد(۹۶). از مهـم‌تـرین ترکیبـات موجـود در عصاره این گیاه، لینولنیک اسید، لینولئیک اسـید، پالمیتیـک اسید و اولئیک اسید هستند(۹۷).

در مطالعه ای کـه در سـال ۱۳۹۴ توسـط تروهیـد و همکاران انجام شد، اثرات حفاظـت کبـدی بـرگ گیـاه پنیرک علیه سمیت کبدی القا شده توسط CCl_4 بررسـی شـد. در ایـن مطالعـه ابتـدا گـروه‌هـای تیمـار توسـط تتراکلریـدکربن مسـموم شـده، سـپس (دو سـاعت بعـد) توسط عصاره برگ‌های گیاه پنیرک بـا دوز ۳۰۰ و ۶۰۰ mg/kg روزانه و به مـدت چهـار روز بـه صـورت درون صفاقی تیمار شدند. نتایج بررسی های هیستوپاتولوژیک نشان داد که تتراکلریدکربن بافت کبد را ملتهب و دچار نکروز می کند. اما تجویز عصاره پنیرک بـه‌دلیـل داشـتن ترکیبات آنتی‌اکسـیدانتی و فلاونوئیـدی فـراوان، اثـرات سمی تتراکلریدکربن را در کبد کاهش می‌دهد(۹۸).

اثرات حفاظت کبدی عصاره برگ گیاه آویشن شیرازی Zataria multiflora علیه سمیت کبدی القا شده توسط CCl_4

گیـاه آویشـن شـیرازی، متعلـق بـه خـانواده *Laminacea*، از جملـه گیاهـان مهـم بـومی کشـورهای ایران، پاکستان و افغانستان مـی باشـد. عصـاره ایـن گیـاه حـاوی مـواد مهمـی مثـل انـواع فنـول‌هـا، تیمـول‌هـا و کارواکول‌ها هستند که ایـن ترکیبـات بـه عنـوان مکمـل فعالیـت فلاونوئیـدها شـناخته مـی‌شـوند. فلاونوئیـدهای موجود در عصاره این گیاه بـه دلیـل داشـتن گـروه‌هـای هیدروکسیل مناسب، امکان برهمکنش با رادیکـال‌هـای آزاد فعال را دارند و باعث کاهش اثرات مخـرب آن‌هـا مـی‌شـوند(۹۹). بـه‌دلیـل داشـتن ایـن خصوصـیت مهـم (آنتـی‌اکسـیدانتی)، عصـاره گیـاه مـذکور دارای اثـرات درمانی محافظت کبدی می‌باشد(۱۰۰).

در مطالعه‌ای که در سـال ۱۳۹۴ توسـط میرزاجـانی همت‌آبادی و همکاران انجام شد، اثرات حفاظت کبدی عصاره برگ گیاه آویشن شـیرازی علیـه سـمیت کبـدی القا شده توسط CCl_4 در موش در دوزهـای ۲۰۰ و ۴۰۰ mg/kg بررسی شد. برای سنجش میزان اثـرات حفـاظتی عصاره مذکور، میزان سـطوح سـرمی آنـزیم‌هـای ALP، ALT و AST و همینطـور بیومارکرهـای گلوتـاتیون و MDA اندازه گیری شد. نتایج تحقیق فوق به خوبی نشان داد که عصاره مذکور می‌تواند باعـث پـایین آمـدن سـطوح سـرمی آنـزیم‌هـای ALP، ALT و AST و همـین‌طـور بیومارکر MDA و افزایش گلوتاتیون شود(۱۰۱).

اثـرات حفاظـت کبـدی عصـاره شـنگ Tragopogon graminifolius L. علیه سمیت کبدی القا شده توسط CCl4

گیاه شنگ، یکی از گیاهـان دارویـی بـومی کشـور ایران (خصوصا استان کرمانشـاه) و از خـانواده *Asteraceae* است. به‌دلیل داشتن خواص آنتی‌اکسیدانی، از عصـاره ایـن گیاه در درمان اختلالات کبدی استفاده می‌شود(۱۰۲).

در مطالعـه‌ای کـه در سـال ۱۳۹۴ توسـط نـدایی و همکـاران انجـام شـد، اثـرات حفاظـت کبـدی عصـاره هیدرو اتانولی گیاه شنگ در دوزهـای ۲۰۰، ۴۰۰ و ۸۰۰ mg/kg علیه سمیت کبدی القا شده توسط CCl_4 بررسی شـد. بررسـی‌هـای پـاتولوژی بافـت کبـد و پارامترهـای بیوشیمیایی سرمی مثل (سطوح سرمی آنزیم‌هـای ALP،

[Downloaded from jmums.mazums.ac.ir on 2026-11-29]
[DOR: 20.1001.1.17359260.1400.31.201.1.9]

ALT و AST) در بین گروه های مورد تیمار با مخلوط عصاره اتانولی گیاه مذکور در دوزهای مختلف در مقاسه با گروه‌های کنترل انجام شد. نتایج این تحقیق نشان داد دریافت CCl_4 موجب نکروز و التهاب حاد در کبد موش‌ها می‌شود. تیمار موش‌های مسموم شده با عصاره مذکور منجر به کاهش وابسته به دوز معنی‌دار در تمامی پارامترهای بیوشیمیایی و هیستولوژیکی بافت کبد حیوان مورد آزمایش شد. عصاره مذکور به‌دلیل داشتن ترکیبات شیمیایی محافظت‌کننده‌ای نظیر آنتی‌اکسیدان‌ها و فلاونوئیدها، قادر است با مکانیسم‌هایی نظیر مقابله با استرس اکسیداتیو، کبد را در برابر آسیب‌های کبدی ناشی از مسمومیت با CCl_4 محافظت کنند(۱۰۳).

اثرات حفاظت کبدی عصاره گیاه حرا Avicennia marina علیه سمیت کبدی القا شده توسط CCl_4

حرا، گیاهی از خانواده *Avicenniaceae* است که بومی مناطق جنوبی کشور (سواحل خلیج فارس) است. به‌دلیل داشتن اثرات آنتی اکسیدانتی و ضدالتهابی اثبات شده این گیاه(۱۰۴،۱۰۵) در مطالعه‌ای که در سال ۱۳۹۴ توسط غلامی و همکاران انجام شد، اثرات حفاظت کبدی عصاره هیدروالکلی برگ های حرا در دوزهای ۲۰۰، ۴۰۰ و ۸۰۰ mg/kg (به‌مدت ۴ روز و هر روز یک بار تزریق) علیه سمیت کبدی القا شده توسط CCl_4 روی موش سوری بررسی شد. در پایان این تحقیق، از همه حیوانات تحت آزمایش خون‌گیری مستقیم از داخل قلب تهیه و سرم آن جهت اندازه‌گیری آلبومین، توتال پروتئین، توتال بیلی روبین و آنزیم‌های کبدی ALP، ALT و AST جداسازی شد. نتیجه این پژوهش به این صورت بود که CCl_4 باعث کاهش قابل توجه آلبومین و توتال پروتئین و افزایش توتال بیلی‌روبین و آنزیم‌های کبدی ALP، ALT و AST شد. پس از تزریق عصاره هیدرو الکلی برگ‌های گیاه حرا در دوزهای مورد مطالعه، این عصاره توانست اختلال بوجود آمده در سطوح آلبومین، توتال پروتئین و توتال بیلی روبین و همینطور آنزیم‌های کبدی را به طور معنی‌داری تعدیل کند. نتیجه این‌که به‌دلیل وجود ترکیبات آنتی‌اکسیدانتی و فلاونوئیدی فراوان در عصاره برگ های گیاه حرا، این عصاره می تواند اثرات حفاظتی خوبی علیه سمیت کبدی ناشی از CCl_4 داشته باشد(۱۰۶).

اثرات حفاظت‌کبدی عصاره گلپر ایرانی Heracleum (H.) persicum علیه سمیت کبدی القا شده توسط CCl_4

گلپر ایرانی ازخانواده *Apiaceae*، گیاهی گلدار، علفی و چندساله از تیره چتریان است. این گیاه، بومی ایران است و در نواحی نمناک کوهستانی ایران و مناطق پیرامونی می‌روید. این گیاه به عنوان یک گیاه دارویی بومی، دارای خاصیت آنتی‌اکسیدانی و ضدالتهابی قابل توجی است(۱۰۷،۱۰۸). به‌دلیل داشتن اثرات آنتی‌اکسیدانتی و ضدالتهابی اثبات شده، در مطالعه‌ای که در سال ۱۳۹۵ توسط روشنایی و همکاران انجام شد، اثرات حفاظت کبدی اسانس گلپر ایرانی در دوزهای ۱۰۰ و ۰۰ mg/kg علیه سمیت کبدی القا شده توسط CCl_4 روی موش سفید و کوچک بررسی شد. در این بررسی، پس از تجویز مقادیر مشخص از اسانس مذکور به موش‌های مسموم شده با CCl_4، اندازه‌گیری گلوتاتیون (GSH)، توتال آنتی‌اکسیدانت (FRAP)، پراکسیداسیون لیپیدها (MDA) و آنزیم‌های کبدیALT و ASTانجام شد. پس از تزریق اسانس به دست آمده از گلپر ایرانی در هر دو دوز مورد مطالعه، این اسانس توانست اختلال در فاکتورهای دخیل در استرس اکسیداتیو و آنزیم‌های کبدی ناشی از CCl_4، به طور معنی‌داری تعدیل کند. این نتایج نشان‌دهنده اثر حفاظتی اسانس گلپر ایرانی می‌باشد که احتمالاً به‌واسطه ظرفیت آنتی‌اکسیدانی این گیاه می‌باشد(۱۰۹).

اثرات حفاظت کبدی ماشک کلاغی Vicia cracca علیه سمیت کبدی القا شده توسط CCl_4

ماشک کلاغی از خانواده *Papilionaceae* یکی از گیاهان دارویی بومی کشور ایران است. برخی گیاهان

[Downloaded from jmums.mazums.ac.ir on 2026-11-29]
[DOR: 20.1001.1.17359260.1400.31.201.1.9]

موجـود در ایـن جـنس فعالیـت آنتـی‌اکسـیدانی اثبـات شده‌ای دارند(۱۱۰).

در مطالعه‌ای که در سال ۱۳۹۶ توسـط شـکرزاده و همکاران انجام شد، فعالیت آنتی‌اکسیدانی ماشـک کلاغـی و اثر حفاظتی آن علیه سمیت کبدی القا شده توسط تترا کلرید کربن در کبد موش سوری بررسـی شـد. در ایـن مطالعه فعالیت آنتی‌اکسیدانی عصاره مذکور با سه روش به دام اندازی رادیکـال آزاد DPPH (دی فنیـل پیکریـل هیدرازین)، نیتریک اکساید و تست احیاکننـدگی مـورد ارزیابی قرار گرفـت. سـپس اثـر حفاظـت کبـدی آن در دوزهـای ۵۰، ۱۰۰ و ۲۰۰ mg/kg بـدن حیـوان مـورد ارزیابی قرار گرفته و میزان گلوتاتیون کبدی و همچنـین میـزان آنـزیم هـای سـرمی ALP، AST و ALT انـدازه گیری شد. نتایج این مطالعه نشان داد که عصاره متانولی ماشک کلاغی، دارای اثر آنتی‌اکسیدانی متوسطی اسـت اما اثر حفاظت کبدی بسیار خـوبی دارد. در ایـن مطالعـه تمـامی اثـرات، وابسـته بـه دوز بـوده و نتـایج حاصـل از مطالعه هیستوپاتولوژی کبد، کاهش قابل ملاحظه ای در التهاب و نکروز نشان داد(۱۱۱).

اثرات حفاظت کبدی الزی Allium paradoxum علیه سمیت کبدی القا شده توسط CCl_4

گیـاه الـزی از جـنس Allium L. و از خـانواده Alliaceae است که این خانواده شامل بیش از ۷۰۰ گونه است و در نواحی کوهستانی جنـوب غربـی و مرکـزی آسـیا ماننـد قلمـرو ایـران یافـت مـی‌شـود(۱۱۲). جـنس آلیـوم دارای گونه‌های با کارایی اقتصـادی، زینتـی و دارویـی زیـادی می‌باشد که برای درمان بیماری‌هـای متعـددی مـی‌توانـد به‌کار رود(۱۱۳، ۱۱۴). این گیاه به‌عنوان یک سبزی محلی با نام الزی بصورت خام یـا پختـه در اسـتان‌هـای شـمالی ایـران مخصوصـاً منـاطق جنگلـی پـایین دسـت اسـتان مازندران مورد اسـتفاده قـرار مـی گیـرد(۱۱۲). ایـن گیـاه دارای ترکیبـــات β-پیـــنن، لیمـــونن، Z-نرولیـــدول، اسـپاتولنول، α- بیزابولـول، فیتـول، n- دوکـوزان و n-تریکوزان می‌باشد و مقادیری از آهن، منگنـز و سـولفور در این گیاه گزارش شده است. همچنـین گـزارش شـده است که الزی حـاوی سیسـتئین سولفوکسـیداز، فعالیـت آلیناز، آنتی اکسیدان، حفاظت کبدی و عنصرهای مس، آهن، روی، کروم، نیکل، سرب و منگنز است. این گیاه شامل مقادیر بالایی از فنول و فلاوونویید در انـدام هـوایی و پیاز خود می‌باشد(۱۱۳،۱۱۲). اثرات ضد توکسوپلاسـموزیس این گیاه گزارش شده است(۱۱۴). این گیاه دارای اثـرات آنتی اکسیدانی بالایی است(۱۱۲، ۱۱۳).

نبوی و همکاران اثرات محافظت کبدی این گیاه را گـزارش نمـوده‌انـد(۱۱۵). تجـویز تتـرا کلریـد کـربن (۳ mg/kg، زیر جلـدی) باعـث افـزایش سـمیت کبـدی قابل توجهی در سطح آمینو ترانسفراز سـرمی آسـپارتات (AST) (بـه میـزان ۵۵۵ درصـد) و آلکـالین فسـفاتاز (ALP) (۱۹۰ درصد) در مقایسه بـا گـروه نرمـال سـالین شد (P<۰/۰۰۱). در گروه تجویز شـده عصـاره متـانولی انـدام هـوایی الـزی، مـوش‌هـای تحـت درمـان تفـاوت کمی با موش‌های گروه کنتـرل داشـتند. تجـویز عصـاره در دوزهـــای ۵۰۰ و ۷۵۰ mg/kg موجـــب کـــاهش معنی‌دار سطح آنزیم‌ها شد. سطح AST سـرم بـه ترتیـب تنها ۳۷/۳ و ۷/۸ درصد و سطح ALP تنهـا ۴۷/۷ و ۱۵/۱ درصـد بـا گـروه نرمـال سـالین اخـتلاف داشـت. تجویز عصاره متانولی پیاز نیز در موش‌های تحت درمان تـاثیر خـوبی نشـان داد و تفـاوت کمـی بـا مـوش‌هـای گروه کنترل داشت. تجویز عصاره پیاز گیاه در دوزهای ۵۰۰ و ۷۵۰ mg/kg در روز موجـب کـاهش معنـی دار سـطح آنـزیم هـا شـد. سـطح AST سـرم بـه ترتیـب تنها ۱۸۵/۹ و ۱۰۳/۰ درصـد و سـطح ALP تنهـا ۵۲/۸ و ۱۵/۸ درصد با گروه نرمال سالین اختلاف داشت. بر این اسـاس عصـاره انـدام هـوایی تـاثیر بـیش تـر در کـاهش سـطح آنـزیم‌هـای افـزایش یافتـه داشـت. بررسـی بافت کبـدی نشـان داد کـه عصـاره در دوز ۵۰۰ mg/kg به‌طور مـوثری آسـیب کبـدی ناشـی از تزریـق CCl4 را مهار می کند(۱۱۵).

[Downloaded from jmums.mazums.ac.ir on 2026-11-29]
[DOR: 20.1001.1.17359260.1400.31.201.1.9]

بحث

همان‌گونه که قبلا ذکر شد، تتراکلریدکربن یکی از شناخته شده ترین هپاتو توکسین‌هاست که در صورت مواجهه با آن آسیب‌های کبدی جدی ایجاد می‌شود. تتراکلریدکربن از طریق ایجاد رادیکال‌های سمی باعث بروز سمیت کبدی می شود. مهم‌ترین سد مقابله با اثرات مخرب این رادیکال‌ها، ترکیبات آنتی‌اکسیدانی هستند(۱۱۶). برخی از این آنتی‌اکسیدان‌ها جزو سیستم ایمنی طبیعی بدن هستند، اما برخی دیگر از طرق مختلف از جمله مواد غذایی طبیعی، مکمل‌ها و ویتامین‌ها و یا حتی برخی از داروها وارد بدن می‌شوند. برخی از ترکیبات طبیعی، بخصوص گونه‌های متعددی از گیاهان دارویی به‌عنوان منابعی ارزشمند از مواد آنتی‌اکسیدانی همواره در دسترس بودهاند(۱۱۸،۱۱۷). نتایج برخی از مهم ترین پژوهش های انجام شده در رابطه با اثرات حفاظتی گیاهان دارویی بومی کشور ایران علیه سمیت کبدی ناشی از CCl4 در جدول ۲ آمده است. درمطالعات مختلف مشاهده شده که گیاهان دارویی حاوی ترکیبات فعال آنتی‌اکسیدانی قادرند آسیب‌های ناشی از رادیکال‌های آزاد را کاهش داده و میزان آسیب‌های کبدی مربوطه را به حداقل برسانند(۱۲۰،۱۱۹). مکانیسم‌های پیشنهاد شده برای اثرات حفاظتی گیاهان دارویی عموماً دارای ارتباط عمیق با فرایندهای مهارکننده رادیکال‌های آزاد می‌باشند(۱۲۱). تاکنون اثرات مثبت تعداد زیادی از گیاهان دارویی در جهت تعدیل اثرات مخرب رادیکال‌های آزاد نشان داده شده است. کشور ایران از لحاظ تنوع آب و هوایی و جغرافیایی، یکی از بهترین مناطق جهان در زمینه رویش و پرورش گیاهان دارویی محسوب می‌شود و در گذشته هم منبع تولید و مصرف گیاهان دارویی بوده است(۱۲۲). دانشمندان و طبیبان ایرانی از قدیم‌الایام کتاب‌های مفصلی درباره گیاهان دارویی نوشته‌اند که مورد توجه جهانیان بوده است. در قرن هشتم تا دهم میلادی ابوعلی سینا، محمد زکریای رازی و دیگران به دانش درمان با گیاه رونق زیادی دادند و گیاهان بیش‌تری را در این رابطه

جدول شماره ۲. نتایج برخی از مهم ترین پژوهش های انجام شده در رابطه با اثرات حفاظتی گیاهان دارویی بومی کشور ایران علیه سمیت کبدی ناشی از CCl_4

رفرنس	مهمترین نتایج	میزان دوز	عصاره	زیست بوم	نام بومی	نام علمی گیاه
(۷۶)	عصاره به طور مشخصی از بالا رفتن سطح آنزیم ALT جلوگیری کرد ولی اثر چندانی روی بالا رفتن سطح آنزیم AST نداشت.	۵۰۰و۱۰۰۰ mg/kg	هیدرو الکلی	خراسان، کرمان و سمنان	پسته	*Pistacia vera*
(۸۲)	شاتره احتمالاً به واسطه داشتن ترکیبات آنتی اکسیدانی اثرات حفاظت کبدی دارد.	۱۰۰، ۲۰۰ و ۳۰۰ mg/kg	هیدرو الکلی	دامنه های زاگرس	شاتره	*Fumaria parviflora L*
(۹۰)	احتمالاً از طریق تعدیل آنزیم های سم زدا یی کننده و فاکتورهای آنتی اکسیدانی و جاروکنندگی رادیکا ل های آزاد سبب حفاظت کبدی می شود.	۲۵۰ و ۵۰۰ mg/kg	متانولی	خراسان	زرشک افشانی	*Berberis integerrima*
(۹۳)	عصاره عدس قرمز، به طور معنی داری باعث کاهش فعالیت آنزیم های کبدی در مقایسه با گروه تتراکلرید کربن می شود.	۱۰۰، ۲۰۰ و ۴۰۰ mg/kg	اتانولی	بخش هایی از آذربایجان و کردستان	عدس قرمز	*Red Lentil*
(۹۵)	عصاره گیاه اثر محافظت کبدی در برابر آسیب های ناشی از ccl4 داشته است که این اثر احتمالاً در ارتباط با خاصیت آنتی اکسیدانی فلاونویدهای موجود در این گیاه می باشد.	۱۵۰، ۳۰۰و ۴۵۰ mg/kg	عصاره روغنی خریداری شده	کهگیلویه و بویر احمد	گل همیشه بهار	*Calendula persica*
(۹۸)	پنیرک دارای ترکیبات آنتی اکسیدان نی و فلاونوئیدی است و اثرات سمی تتراکلریدکربن را در کبد کاهش می دهد.	۳۰۰ و ۶۰۰mg/kg	هیدرو الکلی	اکثر مناطق ایران	پنیرک	*Malva neglecta L.*
(۱۰۵)	حرا دارای ترکیبات آنتی اکسیدان نی و فلاونوئیدی فراوانی است که احتمالا می توانند اثرات سمی تتراکلریدکربن را در کبد کاهش دهند.	۲۰۰، ۴۰۰و ۸۰۰ mg/kg	هیدرو الکلی	جنوب ایران	حرا	*Avicennia marina L.*
(۱۰۲)	عصاره حاوی ترکیبات شیمیایی محافظت کننده ای نظیر آنتی اکسیدان ها و فلاونوئیدها است که قادرند با مکانیسم هایی نظیر مقابله با استرس اکسیداتیو، کبد را در برابر آسیب های کبدی ناشی از مسمومیت با تتراکلرید کربن محافظت کنند.	۲۰۰، ۴۰۰و ۸۰۰ mg/kg	هیدرو اتانولی	غرب کشور	شنگ	*Tragopogon graminifolius L.*
(۱۰۸)	تزریق اسانس به دست آمده از گلپر ایرانی توانست اختلال در فاکتورهای دخیل در استرس اکسیداتیو و آنزیم های کبدی ناشی از CCl4 را به طور معنی داری تعدیل کند	۱۰۰ و ۲۰۰ mg/kg	عصاره آبی	استان های آذربایجان غربی، تهران، فارس، همدان	گلپر ایرانی	*Heracleum (H.) persicum*
(۱۱۰)	عصاره متانولی ماشک کلاغی، دارای اثر آنتی اکسیدانی متوسطی است اما اثر حفاظت کبدی بسیار خوبی دارد.	۵۰، ۱۰۰ و ۲۰۰ mg/kg	عصاره متانولی	مناطق مختلف کشور از جمله مازندران	ماشک کلاغی	*Heracleum (H.) persicum*
(۱۱۴)	موجب کاهش معنی دار ASP و الکالین فسفاتاز شد. آسیب بافت کبدی کاهش یافت	۵۰۰ و ۷۰۰ mg/kg	عصاره متانلی	مازندران	الزی	*Allium paradoxum*

[Downloaded from jmums.mazums.ac.ir on 2026-11-29]

[DOR: 20.1001.1.17359260.1400.31.201.1.9]

معرفی کردند و کتاب‌های قانون و الحاوی را به رشته تحریر در آوردند. در قرن سیزدهم ابن بیطار مطالعت فراوانی را درمورد گیاهان دارویی انجام داد و خصوصیات بیش از ۱۴۰۰ گونه را در کتاب "المغنی فی‌الادویه المفرده" ذکر کرده است. همه این موارد نشان‌دهنده ظرفیت بالای امکان استفاده از گیاهان دارویی بومی در ارتقای سلامت مردم کشور ایران است. دانشمندان ایرانی در دوران جدید، در تحقیقات مختلفی که در داخل کشور انجام داده‌اند، به بررسی اثرات محافظتی گیاهان دارویی متعددی علیه سمیت کبدی ناشی از انواع هپاتوتوکسین ها بخصوص تتراکلرید کربن پرداخته اند. همانگونه که در این مطالعه مروری بررسی شد، بسیاری از گیاهان دارویی بومی کشور به شکل قابل توجهی باعث کاهش آسیب‌های کبدی القا شده توسط CCl_4 شدند. نکته مهمی که به نظر برای انجام مطالعات بعدی در این زمینه ضروری به نظر می‌رسد این است که بهتر است از گیاهانی استفاده شود که دارای اثرات آنتی‌اکسیدانی قوی باشند(۱۲۴،۱۲۳). چون همان‌گونه که ذکر شد، متابولیزه شدن تتراکلریدکربن و تولید رادیکال‌های آزاد، مهم‌ترین دلیل آسیب و تخریب بافت کبد است. همچنین برای سنجش اثرات حفاظت کبدی گیاهان مختلف، بهتر است سطوح همه بیوماکرهای دخیل در اختلالات کبدی از جمله آنزیم‌های AST، ALT و ALP، سوربیتول دهیدروژناز (SDH)، لاکتات دهیدروژناز (LD)، گلوتامات دهیدروژناز (GD) و مالون دی آلدهید (MDA) که از مهم‌ترین مارکرهای تشخیص استرس اکسیداتیو است را مورد سنجش و بررسی قرار داد.

References

1. Jeong TB, Kwon D, Son SW, Kim SH, Lee Y-H, Seo M-S, et al. Weaning mice and adult mice exhibit differential carbon tetrachloride-induced acute hepatotoxicity. Antioxidants 2020; 9(3): 201.
2. Zhang Y, Zhou J, Liu J, Li S, Zhou S, Zhang C, et al. RNA-Seq analysis of the protection by Dendrobium nobile alkaloids against carbon tetrachloride hepatotoxicity in mice. Biomedicine & Pharmacotherapy 2021; 137: 111307.
3. Calvert DN,Brody TM. Role of the sympathetic nervous system in CCl4 hepatotoxicity. American Journal of Physiology-Legacy Content 1960; 198(3): 669-676.
4. Reynolds ES. Liver parenchymal cell injury. J Cell Biol 1963; 19(1): 139-157.
5. Lockard VG, Mehendale HM, O'Neal RM. Chlordecone-induced potentiation of carbon tetrachloride hepatotoxicity: a light and electron microscopic study. Experimental and Molecular Pathology 1983; 39(2): 246-255.
6. Zimmerman HJ. Drug-induced liver disease. Drugs 1978; 16(1): 25-45.
7. Tomasi A, Albano E, Banni S, Botti B, Corongiu F, Dessi M, et al. Free-radical metabolism of carbon tetrachloride in rat liver mitochondria. A study of the mechanism of activation. Biochem J 1987; 246(2): 313-317.
8. Gillette JR, Mitchell JR, Brodie BB. Biochemical mechanisms of drug toxicity. Annual Review of Pharmacology 1974; 14(1): 271-288.
9. De Groot H, Noll T. The crucial role of low steady state oxygen partial pressures in haloalkane free-radical-mediated lipid peroxidation: Possible implications in haloalkane liver injury. Biochem Pharmacol 1986; 35(1): 15-19.
10. Al-Tamimi J, Ebaid H, Hassan I, Alhazza IM, Hailan W, Al-Khalifa M. Samsum ant venom protects against carbon tetrachloride–induced acute spleen toxicity in vivo. Environ

[Downloaded from jmums.mazums.ac.ir on 2026-11-29]
[DOR: 20.1001.1.17359260.1400.31.201.1.9]

Sci Pollut Res Int 2021; 28(24): 31138-31150.

11. Weber LW, Boll M, Stampfl A. Hepatotoxicity and mechanism of action of haloalkanes: carbon tetrachloride as a toxicological model. Critical Reviews in Toxicology 2003; 33(2): 105-136.
12. Hosseinzadeh H, Nassiri-Asl M. Review of the protective effects of rutin on the metabolic function as an important dietary flavonoid. J Endocrinol Invest 2014; 37(9): 783-788.
13. Rahmani A, Rashidi nooshabadi M, Houshmand G, Goudarzi M. Study of the protective effect of hydroalcoholic extract microemulsion of Teucrium polium.L against bromobenzene-induced hepatotoxicity in mice. Yafte 2015; 16(3): 93-101 (Persian).
14. Soleimani Mehranjani M, Shariatzadeh MA, solati A. Stereological study on the protective effect of Nigella sativa oil on the mice testis tissue following Para-Nonylphenol induced toxicity. The Journal of Urmia Medical 2016; 27(6): 503-514 (Persian).
15. Ranjbar A, Khajavi F, Hossini Zijoud S, Ghasemi H, Mohsenzadeh F, Chehregani A. Effects of Hydroalcoholic ýExtract Matricaria chamomilla L. ýon Paraquat-induced Blood Oxidative Toxicity in Rat. J Med Plants 2014; 13(50): 73-82 (Persian).
16. Asgary S, Madani H, Naderi G, Toori S, Taleb-Alhoseini M. Hepatoprotective effect of Silybum marianum(L.) Gaertn. and Glycyrrhiza glabra L. in the rats. J Med Plants 2005; 4(1): 18-24 (Persian).
17. Mohajeri D, Doustar Y. Protective effect of ethanolic extract of Crocus sativus L. (Saffron) stigma against Cisplatin induced hepatotoxicity in rats. Med Sci J 2012; 21(4): 251-261 (Persian).
18. Fattahi E, Jahromi VH. Protective Effects of Eryngium Caucasicum Trautv Hydroalcholic Extract on Tricyclazole Induced Hepatotoxicity in Mice. J Arak Uni Med Sci 2016; 19(8): 67-78.(Persian)
19. Mohammadzadeh A, Gol A, Javadi A. The protective effect of fenugreek (Trigonella foenum-graecum) seed powder on acetaminophen-induced hepatotoxicity in male rats. Feyz Journal of Kashan University of Medical Sciences 2016; 20(4): 306-314 (Persian).
20. Asgary S, Kazemi S, Moshtaghian SJ, Rafieian M, Bahrami M, Adelnia A. The protective effect of Cucurbita pepo L. on liver damage in alloxan- induced diabetic rats. J Shahrekord Uuniv Med Sci 2010; 11(4): 59-65 (Persian).
21. Saleem TM, Chetty CM, Ramkanth S, Rajan V, Kumar KM, Gauthaman K. Hepatoprotective herbs–a review. International Journal of Research in Pharmaceutical Sciences 2010; 1(1): 1-5.
22. Shyu Y-S, Lin J-T, Chang Y-T, Chiang C-J, Yang D-J. Evaluation of antioxidant ability of ethanolic extract from dill (Anethum graveolens L.) flower. Food Chemistry 2009; 115(2): 515-521.
23. Hamza LF. Anethum graveolens: Physicochemical properties, medicinal uses, antimicrobial effects, antioxidant effect, anti-inflammatory and analgesic effects: A review. world 2017; 5: 7.
24. Bozin B, Mimica-Dukic N, Samojlik I, Goran A, Igic R. Phenolics as antioxidants in garlic (Allium sativum L., Alliaceae). Food chemistry 2008; 111(4): 925-929.
25. Capasso A. Antioxidant action and therapeutic efficacy of Allium sativum L. Molecules 2013; 18(1): 690-700.

[Downloaded from jmums.mazums.ac.ir on 2026-11-29]

[DOR: 20.1001.1.17359260.1400.31.201.1.9]

26. Papandreou MA, Kanakis CD, Polissiou MG, Efthimiopoulos S, Cordopatis P, Margarity M, et al. Inhibitory activity on amyloid-β aggregation and antioxidant properties of Crocus sativus stigmas extract and its crocin constituents. Journal of Agricultural and Food Chemistry 2006; 54(23): 8762-8768.
27. Karimi E, Oskoueian E, Hendra R, Jaafar HZ. Evaluation of Crocus sativus L. stigma phenolic and flavonoid compounds and its antioxidant activity. Molecules 2010; 15(9): 6244-6256.
28. El-Ghorab AH, Nauman M, Anjum FM, Hussain S, Nadeem M. A comparative study on chemical composition and antioxidant activity of ginger (Zingiber officinale) and cumin (Cuminum cyminum). Journal of Agricultural and Food Chemistry 2010; 58(14): 8231-8237.
29. Rebey IB, Jabri-Karoui I, Hamrouni-Sellami I, Bourgou S, Limam F, Marzouk B. Effect of drought on the biochemical composition and antioxidant activities of cumin (Cuminum cyminum L.) seeds. Industrial Crops and Products 2012; 36(1): 238-245.
30. Bettaieb I, Bourgou S, Wannes WA, Hamrouni I, Limam F, Marzouk B. Essential oils, phenolics ,and antioxidant activities of different parts of cumin (Cuminum cyminum L.). Journal of Agricultural and Food Chemistry 2010; 58(19): 10410-10418.
31. Ali N, Hadi F, Ali M. Growth Stage and Molybdenum Treatment Affect Cadmium Accumulation, Antioxidant Defence and Chlorophyll Contents in Cannabis sativa Plant. Chemosphere 2019; 236: 124360.
32. Nafis A, Kasrati A, Jamali CA, Mezrioui N, Setzer W, Abbad A, et al. Antioxidant activity and evidence for synergism of Cannabis sativa (L.) essential oil with antimicrobial standards. Industrial Crops and Products 2019; 137: 396-400.
33. Verma PK, Raina R, Sultana M, Singh M, Kumar P. Total antioxidant and oxidant status of plasma and renal tissue of cisplatin-induced nephrotoxic rats: protection by floral extracts of Calendula officinalis Linn. Renal Failure 2016; 38(1): 142-150.
34. Ercetin T, Senol FS, Orhan IE, Toker G. Comparative assessment of antioxidant and cholinesterase inhibitory properties of the marigold extracts from Calendula arvensis L. and Calendula officinalis L. Industrial Crops and Products 2012; 36(1): 203-208.
35. Bernatoniene J, Masteikova R, Davalgiene J, Peciura R, Gauryliene R, Bernatoniene R, et al. Topical application of Calendula officinalis (L.): Formulation and evaluation of hydrophilic cream with antioxidant activity. J Med Plants Res 2011; 5(6): 868-877.
36. Deepa B, Anuradha C. Antioxidant potential of Coriandrum sativum L. seed extract. 2011.
37. Darughe F, Barzegar M, Sahari M. Antioxidant and antifungal activity of Coriander (Coriandrum sativum L.) essential oil in cake. International Food Research Journal 2012; 19(3): 1253-1260.
38. Tang EL, Rajarajeswaran J, Fung SY, Kanthimathi M. Antioxidant activity of Coriandrum sativum and protection against DNA damage and cancer cell migration. BMC Complementary and Alternative Medicine 2013; 13(1): 347.
39. Rahman MJ, de Camargo AC, Shahidi F. Phenolic profiles and antioxidant activity of defatted camelina and sophia seeds. Food Chemistry 2018; 240: 917-925.
40. Ranjbar A, Khorami S, Safarabadi M, Shahmoradi A, Malekirad AA, Vakilian K, et al. Antioxidant activity of Iranian Echium amoenum Fisch & CA Mey flower decoction

[Downloaded from jmums.mazums.ac.ir on 2026-11-29]
[DOR: 20.1001.1.17359260.1400.31.201.1.9]

in humans: a cross-sectional before/after clinical trial. Evid Based Complement Alternat Med 2006; 3(4): 469-473.

41. Safaeian L, Javanmard SH, Ghanadian M, Seifabadi S. Cytoprotective and antioxidant effects of Echium amoenum anthocyanin-rich extract in human endothelial cells (HUVECs). Avicenna Journal of Phytomedicine 2015; 5(2): 157-166.
42. Chen Q, Chen J, Du H, Li Q, Chen J, Zhang G, et al. Structural characterization and antioxidant activities of polysaccharides extracted from the pulp of Elaeagnus angustifolia L. Int J Mol Sci 2014; 15(7): 11446-11455.
43. Cansev A, Sahan Y, Celik G, Taskesen S, Ozbey H. Chemical properties and antioxidant capacity of Elaeagnus angustifolia L. fruits. Asian J Chem 2011; 23(6): 2661-2665.
44. Okmen G, Turkcan O. A study on antimicrobial, antioxidant and antimutagenic activities of Elaeagnus angustifolia L. leaves. Afr J Tradit Complement Alternative Med 2014; 11(1): 116-120.
45. Rizvi W, Fayazuddin M, Singh O, Syed SN, Moin S, Akhtar K, et al. Anti-inflammatory effect of Fumaria parviflora leaves based on TNF-α, IL-1, IL-6 and antioxidant potential. Avicenna J Phytomed 2017; 7(1): 37-45 (Persian).
46. Hussain T, Siddiqui HH, Fareed S, Sweety K, Vijayakumar M, Rao CV. Chemopreventive effect of Fumaria indica that modulates the oxidant-antioxidant imbalance during N-nitrosodiethylamine and CC14-induced hepatocarcinogenesis in Wistar rats. Asian Pacific Journal of Tropical Biomedicine 2012; 2(2): S995-S1001.
47. Miguel MG, Cruz C, Faleiro L, Simões MT, Figueiredo AC, Barroso JG, et al. Foeniculum vulgare essential oils: chemical composition, antioxidant and antimicrobial activities. Natural Product Communications 2010; 5(2): 1934578X1000500231.
48. Senatore F, Oliviero F, Scandolera E, Taglialatela-Scafati O, Roscigno G, Zaccardelli M, et al. Chemical composition, antimicrobial and antioxidant activities of anethole-rich oil from leaves of selected varieties of fennel [Foeniculum vulgare Mill. ssp. vulgare var. azoricum (Mill.) Thell]. Fitoterapia 2013; 90: 214-219.
49. Tohma HS, Gulçin I. Antioxidant and radical scavenging activity of aerial parts and roots of Turkish liquorice (Glycyrrhiza glabra L.). International Journal of Food Properties 2010; 13(4): 657-671.
50. Yin G, Cao L, Xu P, Jeney G, Nakao M, Lu C. Hepatoprotective and antioxidant effects of Glycyrrhiza glabra extract against carbon tetrachloride (CCl 4)-induced hepatocyte damage in common carp (Cyprinus carpio). Fish Physiology and Biochemistry 2011; 37(1): 209-216.
51. Hsouna AB, Trigui M, Culioli G, Blache Y, Jaoua S. Antioxidant constituents from Lawsonia inermis leaves: isolation, structure elucidation and antioxidative capacity. Food Chemistry 2011; 125(1): 193-200.
52. Hossain CM, Maji HS, Chakraborty P. Hepatoprotective activity of Lawsonia inermis Linn, warm aqueous extract in carbon tetrachloride induced hepatic injury in Wister rats. Asian J Pharm Clin Res 2011; 4(3): 106-109.
53. Herchi W, AMMAR KB, Bouali I, Abdallah IB, Guetet A, Boukhchina S. Heating effects on physicochemical characteristics and antioxidant activity of flaxseed hull oil (Linum usitatissimum L). Food Sci Technol 2016; 36(1): 97-102.
54. Wang H, Wang J, Guo X, Brennan CS, Li T, Fu X, et al. Effect of germination on

[Downloaded from jmums.mazums.ac.ir on 2026-11-29]

[DOR: 20.1001.1.17359260.1400.31.201.1.9]

lignan biosynthesis, and antioxidant and antiproliferative activities in flaxseed (Linum usitatissimum L.). Food Chemistry 2016; 205: 170-177.

55. Sebai H, Jabri M-A, Souli A, Rtibi K, Selmi S, Tebourbi O, et al. Antidiarrheal and antioxidant activities of chamomile (Matricaria recutita L.) decoction extract in rats. Journal of Ethnopharmacology 2014; 152(2): 327-332.
56. Roby MHH, Sarhan MA, Selim KA-H, Khalel KI. Antioxidant and antimicrobial activities of essential oil and extracts of fennel (Foeniculum vulgare L.) and chamomile (Matricaria chamomilla L.). Industrial Crops and Products 2013; 44: 437-445.
57. Koksal E, Bursal E, Dikici E, Tozoglu F, Gulcin I. Antioxidant activity of Melissa officinalis leaves. Journal of Medicinal Plants Research 2011; 5(2): 217-222.
58. Meftahizade H, Sargsyan E, Moradkhani H. Investigation of antioxidant capacity of Melissa officinalis L. essential oils. J Med Plant Res 2010; 4(14): 1391-1395.
59. Gholamnezhad Z, Keyhanmanesh R, Boskabady MH. Anti-inflammatory, antioxidant, and immunomodulatory aspects of Nigella sativa for its preventive and bronchodilatory effects on obstructive respiratory diseases: A review of basic and clinical evidence. Journal of Functional Foods 2015; 17: 910-927.
60. Mohammed NK, Manap A, Yazid M, Tan CP, Muhialdin BJ, Alhelli AM, et al. The effects of different extraction methods on antioxidant properties, chemical composition, and thermal behavior of black seed (Nigella sativa L.) oil. Evidence-Based Complementary and Alternative Medicine 2016; 2016.
61. Divani A, Bagherzadeh-Kasmani F, Mehri M. Plantago ovata in broiler chicken nutrition: Performance, carcass criteria, intestinal morphology, immunity, and intestinal bacterial population. J Anim Physiol Anim Nutr 2018; 102(1): e353-e363.
62. Salimi Z, Eskandary A, Headari R, Nejati V, Moradi M, Kalhori Z. Antioxidant effect of aqueous extract of sumac (Rhus coriaria L.) in the alloxan-induced diabetic rats. Indian J Physiol Pharmacol 2015; 59(1): 87-93.
63. Essaidi I, Snoussi A, Ben Haj Koubaier H, Casabianca H, Bouzouita N. Effect of acid hydrolysis on alizarin content, antioxidant and antimicrobial activities of Rubia tinctorum extracts. Pigment & Resin Technology 2017; 46(5): 379-384.
64. Siva R, Palackan MG, Maimoon L, Geetha T, Bhakta D, Balamurugan P, et al. Evaluation of antibacterial, antifungal, and antioxidant properties of some food dyes. Food Science and Biotechnology 2011; 20(1): 7-13.
65. Shia C-S, Juang S-H, Tsai S-Y, Chang P-H, Kuo S-C, Hou Y-C, et al. Metabolism and pharmacokinetics of anthraquinones in Rheum palmatum in rats and ex vivo antioxidant activity. Planta Medica 2009; 75(13): 1386-1392.
66. Enayat S, Banerjee S. Comparative antioxidant activity of extracts from leaves, bark and catkins of Salix aegyptiaca sp. Food Chemistry 2009; 116(1): 23-28.
67. Shojaee-Aliabadi S,Hosseini H,Mohammadifar MA, Mohammadi A, Ghasemlou M, Ojagh SM, et al. Characterization of antioxidant-antimicrobial κ-carrageenan films containing Satureja hortensis essential oil. International Journal of Biological Macromolecules 2013; 52(1): 116-124.
68. Serrano C, Matos O, Teixeira B, Ramos C, Neng N, Nogueira J, et al. Antioxidant and antimicrobial activity of Satureja montana L. extracts. Journal of the Science of Food and

[Downloaded from jmums.mazums.ac.ir on 2026-11-29]
[DOR: 20.1001.1.17359260.1400.31.201.1.9]

Agriculture 2011; 91(9): 1554-1560.

69. Roby MHH, Sarhan MA, Selim KA-H, Khalel KI. Evaluation of antioxidant activity, total phenols and phenolic compounds in thyme (Thymus vulgaris L.), sage (Salvia officinalis L.), and marjoram (Origanum majorana L.) extracts. Industrial Crops and Products 2013; 43: 827-831.
70. El-Nekeety AA, Mohamed SR, Hathout AS, Hassan NS, Aly SE, Abdel-Wahhab MA. Antioxidant properties of Thymus vulgaris oil against aflatoxin-induce oxidative stress in male rats. Toxicon 2011; 57(7-8): 984-991.
71. Dugaheh MA, Meisami F, Torabian Z, Sharififar F. Antioxidant effect and study of bioactive components of Valeriana sisymbriifolia and Nardostachys jatamansii in comparison to Valeriana officinalis. Pak J Pharm Sci 2013; 26(1): 53-58.
72. Zhang H, Jiang L, Ye S, Ye Y, Ren F. Systematic evaluation of antioxidant capacities of the ethanolic extract of different tissues of jujube (Ziziphus jujuba Mill.) from China. Food and chemical toxicology 2010; 48(6): 1461-1465.
73. Sun YF, Liang ZS, Shan CJ, Viernstein H, Unger F. Comprehensive evaluation of natural antioxidants and antioxidant potentials in Ziziphus jujuba Mill. var. spinosa (Bunge) Hu ex HF Chou fruits based on geographical origin by TOPSIS method. Food Chemistry 2011; 124(4): 1612-1619.
74. Walch SG, Ngaba Tinzoh L, Zimmermann BF, Stühlinger W, Lachenmeier DW. Antioxidant capacity and polyphenolic composition as quality indicators for aqueous infusions of Salvia officinalis L. (sage tea). Front Pharmacol 2011; 2: 79.
75. Bozorgi M, Memariani Z, Mobli M, Salehi Surmaghi MH, Shams-Ardekani MR, Rahimi R. Five Pistacia species (P. vera, P. atlantica, P. terebinthus, P. khinjuk, and P. lentiscus): a review of their traditional uses, phytochemistry, and pharmacology. Sci World J D 2013; 219815.
76. Parvardeh S, Niapoor M, Hosseinzadeh H. Hepatoprotective activity of Pistacia vera L. gum extract in rats. J Med Plants 2002; 4(4): 27-34 (Persian).
77. Heidari R, Mandgary A, Enayati M. Antinociceptive effects and toxicity of Fumaria parviflora Lam. in mice and rats. Daru Journal OF Faculty OF Pharmacy 2004; 12(4): 136-140 (Persian).
78. Akhtar M, Khan Q, Khaliq T. Effects of Euphorbia prostrata and Fumaria parviflora in normoglycaemic and alloxan-treated hyperglycaemic rabbits. Planta Med 1984; 50(02): 138-142.
79. Jowkar F, Jamshidzadeh A, Yazdi AM, Pasalar M. The effects of fumaria parviflora L extract on chronic hand eczema: a randomized double-blind placebo controlled clinical trial. Iran Red Crescent Med J 2011; 13(11): 824-828 (Persian).
80. Al-Shaibani I, Phulan M, Shiekh M. Anthelmintic activity of Fumaria parviflora (Fumariaceae) against gastrointestinal nematodes of sheep. Int J Agric Biol 2009; 11(4): 431-436.
81. Gilani AH, Janbaz KH, Akhtar MS. Selective protective effect of an extract from Fumaria parviflora on paracetamol-induced hepatotoxicity. General Pharmacology 1996; 27(6): 979-983.
82. Jamshidzadeh A, Nikmahad H. Hepatoprotective Effects of Fumaria parviflora L. on CCl4–induced hepatotoxicity. J Med Plants 2006; 5(19): 34-39.
83. Sikder K, Kesh SB, Das N, Manna K, Dey S. The high antioxidative power of quercetin

[Downloaded from jmums.mazums.ac.ir on 2026-11-29]

[DOR: 20.1001.1.17359260.1400.31.201.1.9]

(aglycone flavonoid) and its glycone (rutin) avert high cholesterol diet induced hepatotoxicity and inflammation in Swiss albino mice. Food & Function 2014; 5(6): 1294-303.

84. Ostrakhovitch EA, Afanas'ev IB. Oxidative stress in rheumatoid arthritis leukocytes: suppression by rutin and other antioxidants and chelators1. Biochem Pharmacol 2001; 62(6): 743-746.
85. Ziaee A, Zamansoltani F, Nassiri-Asl M, Hadigol T, Ghasemi M. Study of hepatoprotective effects of rutin on acetaminophen and carbon tetrachloride-induced liver injury in rats. Pharm Sci 2011; 7: 35-42 (Persian).
86. Sadraei H, Ghannadi A, Takei-bavani M. Effects of Zataria multiflora and Carum carvi essential oils and hydroalcoholic extracts of Passiflora incarnata, Berberis integerrima and Crocus sativus on rat isolated uterus contractions. International Journal of Aromatherapy 2003; 13(2-3): 121-127.
87. Jamshidzadeh A,Niknahad H. Hepatoprotective activity of Berberis integerrima Bge extract in rats treated with CCl4: In vitro and in vivo studies. Toxicology Letters 2006; 164: S310.
88. Ashraf H, Heidari R, Nejati V, Ilkhanipoor M. Effects of aqueous extract of Berberis integerrima root on some physiological parameters in streptozotocin-induced diabetic rats. Iranian Journal of Pharmaceutical Research 2013; 12(2): 425-434 (Persian).
89. Küpeli E, Koşar M, Yeşilada E, Başer KHC. A comparative study on the anti-inflammatory, antinociceptive and antipyretic effects of isoquinoline alkaloids from the roots of Turkish Berberis species. Life Sciences 2002; 72(6): 645-657.
90. Rafiee F, Heidari R, Ashraf H, Rafiee P. Protective Effect of Berberis integerrima Fruit Extract on Carbon-Tetrachloride Induced Hepatotoxicity in Rats. Journal of Fasa University of Medical Sciences 2013; 3(3): 179-187 (Persian).
91. Wang N. Effect of variety and crude protein content on dehulling quality and on the resulting chemical composition of red lentil (Lens culinaris). Journal of the Science of Food and Agriculture 2008; 88(5): 885-890.
92. Amarowicz R, Estrella I, Hernández T, Robredo S, Troszyńska A, Kosińska A, et al. Free radical-scavenging capacity, antioxidant activity, and phenolic composition of green lentil (Lens culinaris). Food Chemistry 2010; 121(3): 705-711.
93. Rahmani A, Goudarzi M, Rashidi Nooshabadi M, Houshmand GR, Khadem Haghighian H. Protective Effect of Red Lentil (Lens Culinaris) Extract against Carbon Tetrachloride-Induced Hepatotoxicity in Mice. Journal of Babol University Of Medical Sciences 2014; 16(2): 49-55 (Persian).
94. Arora D, Rani A, Sharma A. A review on phytochemistry and ethnopharmacological aspects of genus Calendula. Pharmacognosy Reviews 2013; 7(14): 179-187.
95. Beheshti MS, Kermanshahi H, Vahed R, Nasiri MH. The protective effects of marigold (calendula officinalis) extract in liver damage by ccl4 in broiler chicken. Veterinary Researches Biological Products 2016; 4(109): 60-69 (Persian).
96. Güder A, Korkmaz H. Evaluation of in-vitro antioxidant properties of hydroalcoholic solution extracts Urtica dioica L., Malva neglecta Wallr. and their mixture. Iranian Journal of Pharmaceutical Research 2012; 11(3): 913-923.
97. Mavi A, Terzi Z, Özgen U, Yildirim A, Coşkun M. Antioxidant properties of some

[Downloaded from jmums.mazums.ac.ir on 2026-11-29]
[DOR: 20.1001.1.17359260.1400.31.201.1.9]

medicinal plants: Prangos ferulacea (Apiaceae), Sedum sempervivoides (Crassulaceae), malva neglecta (malvaceae), Cruciata taurica (Rubiaceae),Rosa pimpinellifolia (Rosaceae), Galium verum subsp. verum (Rubiaceae), urtica dioica (urticaceae). Biological and Pharmaceutical Bulletin 2004; 27(5): 702-705.

98. Terohid S, Mirazi N, Sarihi A. Study of Hepatoprotective Effect of Malva neglecta L. Hydroethanolic Leaf Extract in Male Rat Induced with Carbon Tetrachloride. Journal of Cell & Tissue 2015; 6(1): 31-42 (Persian).
99. Sharififar F, Moshafi M, Mansouri S, Khodashenas M, Khoshnoodi M. In vitro evaluation of antibacterial and antioxidant activities of the essential oil and methanol extract of endemic Zataria multiflora Boiss. Food control 2007; 18(7): 800-805.
100. Shokrzadeh M, Chabra A, Ahmadi A, Naghshvar F, Habibi E, Salehi F, et al. Hepatoprotective effects of Zataria multiflora ethanolic extract on liver toxicity induced by cyclophosphamide in mice. Drug Res 2015; 65(4): 169-175.
101. Farzaei MH, Khanavi M, Moghaddam G, Dolatshahi F, Rahimi R, Shams-Ardekani MR, et al. Standardization of Tragopogon graminifolius DC. extract based on phenolic compounds and antioxidant activity. Journal of Chemistry 2014; 2014.
102. Nedaii L, Mirazi N. Hepato protective effect of hydroethanolic extract of Tragopogongraminifolius in rats induced withCCl4. Journal of Cell & Tissue 2016; 7(2): 131-140.
103. Caregnato FF, Koller CE, MacFarlane GR, Moreira JC. The glutathione antioxidant system as a biomarker suite for the assessment of heavy metal exposure and effect in the grey mangrove, Avicennia marina (Forsk.) Vierh. Mar Pollut Bull 2008; 56(6): 1119-1127.
104. Jithesh M, Prashanth S, Sivaprakash K, Parida A. Monitoring expression profiles of antioxidant genes to salinity, iron, oxidative, light and hyperosmotic stresses in the highly salt tolerant grey mangrove, Avicennia marina (Forsk.) Vierh. by mRNA analysis. Plant Cell Reports 2006; 25(8): 865-876.
105. Gholami M, Mirazi N. Study Of Hepato Protective Effects Of Avicenniamarina Hydro Ethanolic Leaves Extract In Male Rats Induced With Carbone Tetrachloride. Armaghane Danesh 2016; 20(10): 858-872 (Persian).
106. Coruh N, Celep AS, Özgökçe F. Antioxidant properties of Prangos ferulacea (L.) Lindl., Chaerophyllum macropodum Boiss. and Heracleum persicum Desf. from Apiaceae family used as food in Eastern Anatolia and their inhibitory effects on glutathione-S-transferase. Food Chemistry 2007; 100(3): 1237-1242.
107. Hajhashemi V, Sajjadi SE, Heshmati M. Anti-inflammatory and analgesic properties of Heracleum persicum essential oil and hydroalcoholic extract in animal models. J Ethnopharmacol 2009; 124(3): 475-480.
108. Roshanaei K, Dadkhah A, Fatemi F, Dini S. The Protective Effects of Iranian Golpar (Heracleum persicum) Essential Oil in Liver Damages Induced by CCl4 in Wistar Rats. Journal of Medicinal Plants 2017; 16(10): 110-122 (Persian).
109. Zhang F, Zhang H, Wang G, Xu L, Shen Z. Cadmium-induced accumulation of hydrogen peroxide in the leaf apoplast of Phaseolus aureus and Vicia sativa and the roles of different antioxidant enzymes. J Hazard Mater 2009; 168(1): 76-84.

[Downloaded from jmums.mazums.ac.ir on 2026-11-29]

[DOR: 20.1001.1.17359260.1400.31.201.1.9]

110. Shokrzadeh M, Rahimi F, Ziar A, Ebrahimzadeh MA. Antioxidant and Hepatoprotective Properties of Vicia cracca Against Carbon Tetrachloride Induced Oxidative Stress in Mice. J Mazandaran Univ Med Sci 2018; 27(156): 50-65 (Persian).
111. Khodadadi S, Nejadsattari T, Naqinezhad A, Ebrahimzadeh MA. Diversity in antioxidant properties and mineral contents of Allium paradoxum in the Hyrcanian forests, Northern Iran. Biodiversitas Journal of Biological Diversity 2015; 16(2): 281-287 (Persian).
112. Ebrahimzadeh MA, Nabavi SF, Nabavi SM, Eslami B. Antihemolytic and antioxidant activities of Allium paradoxum. Central European Journal of Biology 2010; 5(3): 338-345.
113. Ebrahimzadeh MA, Taheri MM, Ahmadpour E, Montazeri M, Sarvi S, Akbari M, et al. Anti-Toxoplasma effects of methanol extracts of Feijoa sellowiana, quercus castaneifolia, and Allium paradoxum. J Pharmacopuncture 2017; 20(3): 220-226.
114. Nabavi SM, Moghaddam AH, Fazli M, Bigdellou R, Mohammadzadeh S, Nabavi SF, Ebrahimzadeh MA. Hepatoprotective activity of Allium paradoxum. European Review for Medical and Pharmacological Sciences 2012; 16: 43-46 (Persian).
115. Mohammad K, Sodabah S, Farshad N. The hepatoprotective effects of corn silk against dose-induced injury of ecstasy (MDMA) using isolated rat liver perfusion system. Iranian Journal of Toxicology 2013; 7(20): 808-815 (Persian).
116. Rabiei K, Bekhradnia S, Nabavi SM, Nabavi SF, Ebrahimzadeh MA. Antioxidant activity of polyphenol and ultrasonic extracts from fruits of *Crataegus pentagyna* subsp. elburensis. Natural Product Research 2012; 26(24): 2353-2357.
117. Ebrahimzadeh MA, Nabavi SM, Nabavi SF, Eslami B, Ehsanifar S. Antioxidant activity of Hyoscyamus squarrosus fruits. Pharmacologyonline 2009; 2: 644-650.
118. Ebrahimzadeh MA, Nabavi SM, Nabavi SF, Eslami B. Free radical scavenging ability of methanolic extract of Hyoscyamus squarrosus leaves. Pharmacologyonline 2009; 2: 796-802.
119. Zhang C, Zhao J, Famous E, Pan S, Peng X, Tian J. Antioxidant, hepatoprotective and antifungal activities of black pepper (Piper nigrum L.) essential oil. Food Chemistry 2021; 346: 128845.
120. Kunnaja P, Chansakaow S, Wittayapraparat A, Yusuk P, Sireeratawong S. In Vitro Antioxidant Activity of Litsea martabanica Root Extract and Its Hepatoprotective Effect on Chlorpyrifos-Induced Toxicity in Rats. Molecules 2021; 26(7): 1906.
121. Binish Z, Bibi Y, Zahara K, Nisa S, Manaf A, Qayyum A, etal. Protective Effect of Kickxia ramosissima (Wall.) Janchn Extracts Against Pathogenic Bacterial Strains and Free Radicals. Arabian Journal for Science and Engineering 2021; 46(1): 83-91.
122. Heydari P, Yavari M, Adibi P, Asghari G, Ghanadian S-M, Dida GO, et al. Medicinal properties and active constituents of Dracocephalum kotschyi and its significance in Iran: a systematic review. Evidence-Based Complementary and Alternative Medicine 2019; 2019.
123. Sadashiva C, Hussain HF, Nanjundaiah S. Evaluation of hepatoprotective, antioxidant and cytotoxic properties of aqueous extract of turmeric rhizome (Turmesac). Journal of Medicinal Plants Research 2019; 13(17): 423-430.

[Downloaded from jmums.mazums.ac.ir on 2026-11-29]
[DOR: 20.1001.1.17359260.1400.31.201.1.9]

on CCl4-induced liver injury in mice. World J Gastroenterol 2020; 26(37): 5629-5645.

124. Meng X, Tang G-Y, Liu P-H, Zhao C-J, Liu Q, Li H-B. Antioxidant activity and hepatoprotective effect of 10 medicinal herbs

[Downloaded from jmums.mazums.ac.ir on 2026-11-29]

[DOR: 20.1001.1.17359260.1400.31.201.1.9]